DOI:10.14753/SE.2014.1876

Csontdefektusok pótlásának lehetősége új típusú csontgrafttal

Doktori értekezés

dr. Skaliczki Gábor

Semmelweis Egyetem
Klinikai Orvostudományok Doktori Iskola

Témavezető: Dr. Lacza Zsombor, Ph.D.

Hivatalos bírálók: Dr. Lakatos Péter, DSc
Dr. Lakatos Tamás, PhD

Szigorlati bizottság elnöke: Dr. Hangody László, DSc
Szigorlati bizottság tagjai: Dr. Bucsi László, PhD
Dr. Majoros Attila, PhD

Budapest
2013

DOI:10.14753/SE.2014.1876

Tartalomjegyzék

1. Rövidítések jegyzéke..... 6

2. Bevezetés..... 7

2.1. Csontdefektusok előfordulása, jelentősége..... 7

2.2. Csontrekonstrukciós lehetőségek..... 8

2.3. Humán eredetű csontgraftok és csontpótló szerek..... 12

2.3.1. Csontgraftok..... 12

2.3.1.1. Autológ csontgraft..... 13

2.3.1.2. Homológ csontgraft..... 14

2.3.1.3. Csontvelő..... 15

2.3.2. Demineralizált csontmátrix..... 16

2.4. Növekedési faktor alapú csontpótló szerek..... 17

2.4.1. Bone morphogenetic protein..... 17

2.4.2. Platelet-Derived Growth Factor (PDGF)..... 19

2.4.3. Egyéb csontnövekedési faktorok..... 20

2.4.4. Platelet rich plasma..... 21

DOI:10.14753/SE.2014.1876

2.5. Sejt alapú csontpótló szerek..... 22

2.5.1. Mesenchymalis őssejtek..... 22

2.6. Xenografttok..... 24

2.7. Kerámia alapú csontpótló szerek..... 25

2.7.1. Calcium hydroxyapatit és tricalcium foszfát..... 26

2.7.2. Bioaktív és bioinert kerámiák..... 27

2.7.3. Calcium szulfát..... 27

2.8. Csontdefektus modellek..... 28

2.8.1. A csontmodellekről általában..... 28

2.8.2. A critical size defect modell..... 31

2.9. Munkacsoportunk korábbi eredményei..... 33

2.9.1. Csontvelői mesenchymalis őssejtek felszíni adherenciájának javítása csontgraftokhoz..... 33

3. Célkitűzések..... 39

3.1. Új típusú csontdefektus modell kifejlesztése..... 39

3.2. Albumin szerepe a csontosodási folyamatokban..... 39

DOI:10.14753/SE.2014.1876

4. Anyag és módszer..... 41

4.1. Új típusú csontdefektus modell kidolgozása..... 41

4.2. Albumin in vivo csontosodási szerepének vizsgálata..... 49

5. Eredmények..... 51

5.1. Új típusú csontdefektus modell vizsgálata..... 51

5.2. Albumin in vivo csontosodási szerepének vizsgálata..... 56

6. Megbeszélés..... 61

7. Következtetések..... 70

7.1. Új típusú interpozíciós csontdefektus modell létrehozása csontgraftok in vitro vizsgálatára..... 70

7.2. Csontgraftok albumin bevonata elősegíti a csontosodást interpozíciós csontdefektus modellben..... 70

8. Összefoglalás..... 71

8.1. Magyar nyelvű összefoglaló..... 71

8.2. Angol nyelvű összefoglaló..... 72

9. Irodalomjegyzék..... 73

10. Publikációs lista..... 88

DOI:10.14753/SE.2014.1876

10.1. A tézis témájához kapcsolódó publikációk..... 88

10.2. Nem a tézis témájához kapcsolódó publikációk..... 89

11. Köszönetnyilvánítás..... 91

DOI:10.14753/SE.2014.1876

1. Rövidítések jegyzéke

B.Ar – Bone Area

b-TCP – beta tricalcium-foszfát

BMP – Bone Morphogenetic Protein

BMSC – Bone Marrow Stem Cell

CSD – Critical Size Defect

DBM – Demineralized Bone Matrix

FDA – Food and Drug Administration

FGF – Fibroblast Growth Factor

HA – Hydroxyapatite

HCA – hydroxyl-carbonat-apatit

IGF- 1 – Insulinl ike Growth Factor

MSC – Mesenchymal Stem Cell

PDGF – Plateret-Derived Growth Factor

PMMA - poly-methyl-metacrilate csontcementből

Po.Op – open porosity

PRP – Platelet Rich Plasma

T.Ar – Tissue Area

Tb.N – trabecular number

Tb.Sp – Trabecular Separation

Tb.Th – trabecular thickness

^{99m}Tc-MDP – ^{99m}Tc-methylydene diphosphonate

TCP – Tricalcium Phosphate

TGF-β – Tranforming Growth Factor - β

VEGF – Vascular Endothelial Growth Factor

VOI – Volume of Interest

DOI:10.14753/SE.2014.1876

2. Bevezetés

2.1 Csontdefektusok előfordulása, jelentősége

Csontdefektusok többféleképpen alakulhatnak ki. A csonttöréseket követően 5-10 %-ban találkozunk elhúzódó törésgyógyulással vagy álízület kialakulásával [1, 2] melyek a későbbiek során valamilyen ellátást igényelnek. Nagyobb erőbehatás következtében kialakult baleseteknél [3], revíziós protézis műtétek során [4-7] szeptikus folyamatok ellátása kapcsán, vagy csontrendszeri daganatok eltávolítását követően [8] szintén előfordulnak nagy méretű defektusok, melyek ellátása kifejezetten nagy kihívás elé állítja a sebészt.

A defektusok között alapvetően két eltérő típust különböztetünk meg: a kavitális és a szegmentális hiányokat. Az első egy üreg jellegű hiányt jelöl, míg a második a csont egy szakaszának folytonossági hiányát. Amennyiben szegmentális hiányról beszélünk, úgy ismert a kritikus méretű hiány (critical size defect) fogalma, melyet rendszerint hosszú csöves csontokra alkalmaznak: embernél az alkaron 3, a tibián, femuron 5, míg a humeruson 6 centiméternél nagyobb defektusok esetén beszélünk kritikus hiányról. Ezek közös jellemzője, hogy külső segítség nélkül, az adott szervezet saját regenerációs kapacitását használva nem képes a gyógyulásra [9].

A mozgásszervi sebészetben az utóbbi években jelentős fejlődés zajlott le. Előtérbe került a rekonstrukciós szemlélet, mely megjelent a daganat sebészetben, a revíziós protetikában, de a traumatológiában, végtag deformitások ellátásában, vagy a szeptikus csontsebészetben is. Míg korábban a betegek között is nagyobb volt az elfogadottsága egy esetleges csonkoló műtétnek abban az esetben, ha ezzel funkcionálisan elfogadható eredményt lehet elérni, addig – köszönhetően többek között a technikai fejlődésnek is – mára elsődlegessé vált a jó funkció kialakítása mellett a mozgásszervrendszer minél tökéletesebb rekonstrukciójának igénye is. Ennek köszönhetően jelenleg az Egyesült Államokban évente elvégzett több, mint 3 millió mozgásszervi sebészeti beavatkozás több, mint a felénél használnak valamilyen csontpótló szert [10]. Az egész világra vetítve pedig évente körülbelül 2.2 millió

esetben használnak valamilyen csontgraftot mozgásszervi sebészeti beavatkozásokban [9]. Érzékletesen fejezi ki a csontátültetés előfordulási gyakoriságát az a tény, hogy mára – a vérkészítményeket nem számítva – a sebészetileg átültethető szervek közül a csont a leggyakrabban átültetett szerv, melyet tízszer olyan gyakran transzplantálunk, mint bármelyik egyéb szervet [11].

2.2. Csontrekonstrukciós lehetőségek

A csontátültetés komoly múltra tekint vissza. Az első dokumentált transzplantációt Job van Meekeren végezte 1668-ban, amikor egy kutya koponya részletével pótolt calvaria defektust [12]. Új lendületet a csontátültetés a második világháború alatt kapott, amikor a nagy számú sérült ellátása során szükségessé vált a defektusok pótlása nagy mennyiségben [13].

Az ideális csontgraftot három alapvető tulajdonsággal lehet jellemezni: vázát egy oszteokonduktív alap alkotja, melynek oszteoinduktív tulajdonságai is vannak, vagy a graftban egyéb oszteoinduktív faktorok találhatóak, és végül a rendszer részét képezik még oszteogenetikus sejtek is[11]. Oszteokonduktív környezetről akkor beszélünk, ha a graft vázának fizikai tulajdonságai olyanok, melyek elősegítik a csontszövet kifejlődését [14]. Az oszteoindukció az a folyamat, amikor valamely faktor hatására (pl. növekedési faktor) pluripotens sejtek oszteoblaszt fejlődései irányba indulnak el [14]. Végül oszteogenetikus hatásnak nevezzük csontsejtek képződését, mely a graft saját őssejtjeiből, vagy oszteoprogenitor sejtjeiből valósul meg [14].

Napjainkban több, mint kétmillió esetben történik évente valamilyen típusú csontgraft beültetése világszerte [8], a csontszövet - a vér után – a második leggyakrabban átültetett szövet [15]. Ez érthetően hatalmas igényt támaszt a csontgraftok mennyiségét illetően, így igen komoly tudományos erő mozdult meg annak érdekében, hogy megfelelő mennyiségű, és minőségű oltvány álljon rendelkezésre. A későbbiekben részletesen tárgyalt, gold standardnak tekinthető autológ csontbeültetés mellett új típusú szintetikus és természetes eredetű graftok jelentek meg.

Ígéretes területét jelenti a kutatásoknak a hibrid oltványok vizsgálata, melynek során valamilyen szintetikus vázra szövet építés (tissue engineering) segítségével ültetnek pluripotens sejteket, és így próbálnak eredményt elérni.

A csonthiányok pótlását – azok méretétől, elhelyezkedésétől, típusától függően – akár csontbeültetés nélkül is meg lehet oldani különböző sebészeti eljárások segítségével. Korábban, a modern csontpótló szerek és protézisek megjelenése előtt szegmentális defektusok ellátására olyan eljárásokat dolgoztak ki, melyekhez nem volt szükség implantációra. Ezek közül némelyik mind a mai napig használatos. Ide tartozik – 3 cm-nél kisebb hiány esetén – a végtag rövidítése és a nagyobb csonthiányok esetén alkalmazott szegment vándoroltatás valamely módszere [16]. Ezeknek az eljárásoknak a mai napig megvan a helyük, habár az elhúzódó és speciális rögzítő eszközt igénylő rehabilitáció miatt indikációs területük meglehetősen szűk.

Amennyiben a csontdefektusokat valamely anyag beültetésével kívánjuk áthidalni, akkor több lehetőség áll előttünk. Alapvetően különbséget kell tenni két típusú eljárás között.

1. Az egyik lehetőség az, hogy olyan strukturált, mesterségesen előállított idommal pótoljuk a hiányt, ahol a beültetett implantátum kifejezetten azt a célt szolgálja, hogy egy csont adott részét teljes egészében pótolja (pl. protézis). Ezeknek a módszereknek rendszerint előnyük, hogy általában azonnali terhelhetőséget biztosítanak, nincs szükség egyéb rögzítő viselésére, a rehabilitációs periódus lerövidül, azonban az implantátumok mechanikai szövődményével hosszú távon mindenképpen számolni kell. Fontos megjegyezni, hogy a protézisek megjelenése, majd a minőségükben bekövetkezett ugrásszerű javulás tette sebésztechnikailag lehetővé a végtagmegtartó műtétek elterjedését a mozgásszervi onkológiai sebészetben [17-20], de új utat nyitott a koponya és arc sérülések ellátásában is [21, 22]. A anyagtudományok, a tribológia fejlődésével, új típusú technológiák alkalmazásával, az implantátumok modern felszíni kiképzésével, esetleges speciális bevonatával (ezüst, arany) ugyanakkor jelentős fejlődés várható még mind az aszeptikus lazulás kialakulásának, mind a protézis asszociált fertőzések előfordulásának csökkentése terén.

DOI:10.14753/SE.2014.1876

2. A különböző protézisek beültetésén túl más csontpótlási lehetőségek is vannak. A legkézenfekvőbb megoldás a csontszövet használata a defektusok pótlására akár autograft, akár homograft formájában. Az egyre növekvő transzplantátum iránti igény szükségessé teszi a csontbankok működését, azonban ezek rendszeres használata igen költséges. A csontregeneráció javítása is folyamatos cél a defektusok pótlásánál, ezért új technikák, új csontpótló szerek jelentek meg. Számos különféle csoportosítás létezik, az egyik leglogikusabb talán a Laurencin és munkatársai által leírt módszer (1. táblázat) [23]. A továbbiakban ez alapján tekintem át a különböző graft típusokat.

DOI:10.14753/SE.2014.1876

1. táblázat:

A különböző típusú csontpótlószerek felosztása Laurencin szerint [23].

Csontpótló szerek csoportosítása
A. Humán eredetű csontgraftok és csontpótló szerek
I. Csontgraftok
1. Autológ csontgraft
2. Homológ csontgraft
3. Csontvelő
II. Demineralizált csontmátrix
B. Növekedési faktor alapú csontpótló szerek
I. BMP és egyéb növekedési faktorok
II. Platelet-rich plasma
C. Sejt alapú csontpótló szerek
I. Őssejt
II. Kollagén
III.: Gén terápia
D. Kerámia alapú csontpótló szerek
I. Calcium hydropxyapatit
II. Tricalcium foszfát
III. Bioaktív üveg
IV. Calcium szulfát
V. Folyékony kerámia cement származékok
E. Polymer alapú csontpótló szerek
I. Természetes és szintetikus polymerek
II. Felszívódó és nem felszívódó polymerek
F. Egyéb
I. Korall származékok

DOI:10.14753/SE.2014.1876

2.3. Humán eredetű csontgraftok és csontpótló szerek

2.3.1. Csontgraftok

A csontgraftokat több szempont szerint lehet csoportosítani. A legegyszerűbb a graft eredete szerinti különbségtétel: amennyiben egy adott szervezeten belül egyik helyről egy másikra történik csontátültetés, autograftról beszélünk. Ha egy azonos faj két különböző egyede között történik a transzplantáció, akkor allograftnak hívjuk az oltványt, míg két különböző faj közötti átültetés esetén a transzplantátum neve xenograft.

A transzplantátum struktúrája alapján is fel lehet osztani a graftokat, így megkülönböztetünk spongiózus, kortikális, kortikospongiózus és oszteokondrális oltványokat. Léteznek saját vérellátással bíró érnyeles graftok, ezek rendszerint strukturált csontok, és ismertek a saját vérellátással nem rendelkező transzplantátumok. Míg az autograftok esetén immunogenitással nem kell számolni, addig az allograftokat – habár a sejtes elemek eltávolítása után immunogenitásuk minimális – rendszerint valamilyen eljárásnak vetik alá az esetlegesen létrejövő immunválasz csökkentése céljából. Így találkozhatunk fagyasztott (freezed), fagyasztott-szárított (freezee-drying), besugarazott (irradiated) és kémiailag módosított (chemomodificated) oltványokkal [24].

A fenti csoportosításoknak a klinikai jelentőségét az adja, hogy az oltvány struktúrája, eredete vagy a beültetést megelőző preparációja befolyásolja a későbbi felhasználhatóságát, és a beépülés folyamatát (2. táblázat) [25].

DOI:10.14753/SE.2014.1876

2. táblázat:

A táblázatban a különböző típusú csontgraftok csontosodásra kifejtett hatása látható. [25]

Graft típusa		Oszteogenetikus hatás	Oszteoinduktív hatás	Oszteokonduktív hatás	Teherbírás
Autograft	**Spongiózus**	+++	+++	+++	Gyenge
	Kortikális	++	++	++	+++
Allograft	**Spongiózus**				
	Fagyasztott	Nincs	+	++	Gyenge
	Fagyasztott-szárított	Nincs	+	++	Gyenge
	Kortikális				
	Fagyasztott	Nincs	Nincs	+	+++
	Fagyasztott-szárított	Nincs	Nincs	+	+

2.3.1.1. Autológ csontgraft

A csontgraftok közül a “gold standard” az autológ csont használata. Ennek számos oka van: immunológiailag teljesen megegyezik a donor és a recipiens szervezet, így kilökődéstől nem kell tartani, az összes oltvány közül ennek a legerősebb az oszteoinduktív, oszteokonduktív és oszteogenetikus tulajdonsága (2. táblázat). Tartalmaz élő oszteogenetikus sejteket és csontnövekedési faktorokat is [26].

Az autológ graftok közül a spongiózus és kortikális csont transzplantátum jelentősen különbözik. A spongiózus csont erősebb oszteogenetikus tulajdonsággal rendelkezik, mint a kortikális [27], azonban mechanikai jellemzői szerényebbek, elsősorban üregek kitöltésére lehet használni. A graft használatával oszteoprogenitor sejtek, csontnövekedési faktorok is átültetésre kerülnek, ennek is köszönhető kiváló beépülési képessége. Műtétek során rendszerint a csípőlapátból, a femur, a tibia, a

humerus vagy az ulna spongiózus csontban gazdag részéből lehet hozzájutni [28-30]. Kiváló tulajdonságai mellett számos hátránya is ismert, így nem ritka a beültetett csont felszívódása, előfordul az adó hely fájdalma, bevérzése, fertőzése (donor-site morbidity), korlátozott mennyiségben hozzáférhető, a donor helyen esetleg csonttörés alakulhat ki, kivétele megnöveli a műtéti vérvesztést, megnyújtja a műtéti időt, és a donor hely esztétikailag gyakran nem megfelelően gyógyul [28, 31].

Az autológ kortikális graftok elsősorban oszteokonduktív tulajdonságokkal rendelkeznek, oszteoinduktivitásuk gyakorlatilag nincs, ugyanakkor minimális oszteogenetikus hatást a grafton levő sejtek biztosítanak [26, 31]. A kortikális graftok lehetnek érnyeles, vagy saját vérellátás nélküli oltványok. Míg a szabad, érnyél nélküli graftok kezdeti stabilitása nagy, a beültetést követő hetekben meggyengülnek, ahogy a fokozatosan elhaló szövet helyét újonnan remodellálódó csont veszi át [26]. Az érnyeles graftok beépülése gyorsabb ugyan, de itt is szükség van a remodellációra, így a kezdeti mechanikai stabilitás a szabad graftokhoz hasonlatosan itt is csökken [25].

2.3.1.2. Homológ csontgraft

Az autológ csontátültetés mellett egy másik lehetőség humán eredetű csont felhasználására csontdefektusok gyógyítása során a homológ csont használata. Ezek vagy cadaverből származnak, vagy élő donorból, amennyiben egyéb okból végzett műtétek során eltávolított csontot (pl. combcsontfej eltávolítása csípőprotézis beültetése során) átmenetileg szövetbankban tárolják, majd később felhasználják. Különböző formában elérhetőek, így csontőrlemény, struktúrált csont, oszteokondrális csont, spongiózus csont, kortikospongiózus csont is elérhető a recipiens területnek megfelelően. A fentieken túl nagy előnyük, hogy széles méretválasztékban is beszerezhetőek, így a gazdaszervezetnek megfelelő, méret azonos oltványt tudjuk használni. Csontosodás szempontjából elsősorban oszteokonduktív tulajdonságaik vannak. Amennyiben az előkészítő, tisztító eljárások során nem került eltávolításra valamennyi csontnövekedési faktor, úgy némi oszteoinduktivitással is számolhatunk. Mivel élő sejtek a grafton nincsenek, így oszteogenetikus hatása nincs [31].

Nagy előnye a homograftoknak az, hogy elvileg korlátlan mennyiségben, minőségben, méretben elérhetőek [32]. Használatuk során nem kell számolni az adó hely megbetegedésével, nem hosszabbodik a műtét ideje, nincs a graft kivételéhez kapcsolhatóan jelentkező fokozott vérzés, fertőzés, csonttörés veszély. Ugyanakkor egyértelmű hátránya az autológ transzplantátumokhoz képest a virális vagy bakteriális betegségek átvitelének lehetősége, esetleges malignus betegségek transzmissziója donorról recipiensre. Mivel immunológiailag nem identikus egyedek között történik az átültetés, így immunreakció, kilökődés előfordulhat [31, 32]. Több irodalmi közlemény foglalkozik a beültetést követően előforduló fertőzésekkel, melyek aránya elérheti a 10-12 százalékot is [11, 33, 34]. Sajnos használatuk – köszönhetően a bonyolult előkészítési, és komoly infrastruktúrát igénylő tárolási, valamint szállítási költségeknek – igen sokba kerül [31, 32].

2.3.1.3. Csontvelő

A mesenchymalis őssejtek (MSC) olyan multipotens sejtek, melyek megfelelő stimulusok hatására képesek csont-, porc-, zsír-, vagy izomsejtekké differenciálódni [35]. Mind a csontvelőben, mind a perifériás vérben jelen vannak ezek a sejtek [36, 37], így logikus felvetés, hogy a csontvelői aspirátum alkalmas lehet a csontregeneráció serkentésére. Mivel a csontvelői aspirátum a sejtes elemeken túl növekedési faktorokat is tartalmaz, így mind oszteogenetikus, mind oszteoinduktív tulajdonságai vannak [38, 39].

A módszer vitathatatlan előnye, hogy egyszerű, olcsó és gyakorlatilag nem kell donor helyi problémákkal számolni. Azonban az irodalomban közölt eredmények kissé ellentmondásosak: míg egyesek kiváló hatásról számoltak be álízületek gyógyítása esetén [40, 41], addig más szerzők közlése szerint a csontvelői aspirátum nem váltotta be a hozzá fűzött reményeket. [25, 35]. Ebben valószínűleg szerepet játszik az, hogy a MSC-k koncentrációját és minőségét jelentősen befolyásolja a donor hely anatómiai

lokalizációja, a mintavétel módja, valamint a donor életkora is [42, 43], így összességében az aspirátum regenerációra kifejtett hatása is jelentősen eltérő.

2.3.2. Demineralizált csontmátrix

A demineralizált csontmátrix (DBM) előállítása allograftból történik egy olyan speciális eljárással, melynek során savas kezelésnek vetik alá a csontot [9]. Ennek eredményeképpen I. típusú kollagént, kollagénmentes fehérjét és kis mennyiségben oszteoinduktív csontnövekedési faktorokat (BMP, TGF-β, IGF) is tartalmazó mátrix jön létre [44]. A DBM különböző formátumokban érhető el, (granulátum, zselé, por, csík), melyek részben önmagukban is használatosak, vagy allografttal, szintetikus csontpótló szerekkel együtt ültethetőek be.

Habár az összetételük alapján jelentős csontregenerációt fokozó hatást tulajdonítanánk neki, melyeket egyes közlemények alá is támasztanak [32, 45, 46], ugyanakkor irodalmi közlemények alapján az autológ csontgraftnál kisebb oszteoinduktív képessége van [47]. Ráadásul oszteoinduktív hatása nehezen kiszámítható, mivel az elsődleges hatásért felelős BMP fehérjék koncentrációja igen jelentős ingadozást mutat a különböző cégek eltérő termékei között [48], sőt, egyazon termék különböző időben, más donorból származó preparátumai között is, továbbá a koncentráció függ az előállítás módjától is [49]. A kiszámíthatatlan hatáson túl a DBM további hátránya, hogy fennáll a veszélye betegségek átvitelének donor és recipiens között, immunreakcióval, rejekcióval ugyanakkor nem kell számolni használata során, mivel a savas kezelés megszünteti immunogenitását [9].

2.4. Növekedési faktor alapú csontpótló szerek

A növekedési faktorok létezéséről először Urist számolt be, amikor első kísérleteiben megfigyelte, hogy a DBM-et subcutan és izomszövetbe juttatva csontképződés jött létre [50]. A későbbiek során sikerült azonosítani azt a fehérje csoportot, mely felelős a hatásért, a bone morphogenetic protein (BMP) családot [51]. A kezdeti felfedezés után jelentős tudományos érdeklődés fordult a csont növekedési faktorok irányába, ennek köszönhetően azóta számos új fehérjét fedeztek fel, melyek erőteljes oszteoinduktív hatással rendelkeznek. Ide tartozik a transforming growth factor-β (TGF-β) család, a fibroblast growth factor (FGF), az insulin-like growth factor (IGF) és a platelet derived growth factor (PDGF) is.

2.4.1. Bone morphogenetic protein

A bone morphogenetic protein (BMP) család fehérjéinek különböző fajtái központi szerepet játszanak a csontregenerációban, hatásukat az oszteoprogenitor sejtek oszteoblaszt irányú differenciációjának serkentésével, az oszteoblasztok aktiválásával, növekedésének indukciójával érik el [52]. Több kísérletes és klinikai tanulmány is vizsgálta jelentős oszteoinduktív hatásukat, melyek során álízületek, nagy csontdefektusok, csigolya közti fúziók gyógyulása kapcsán bizonyította erőteljes oszteoinduktivitását [53]. Számos BMP-t sikerült eddig azonosítani, számuk folyamatosan nő. Míg a BMP-1 metalloproteináz jellegű molekula, addig a többi BMP a TGF-β szupercsalád család tagja [11], csakúgy, mint a későbbiekben tárgyalt TGF-β. A klinikumban számos helyen kedvező lenne kiváló oszteoinduktív hatásukat kihasználni, így többek között a gerincműtétek során, ahol az intervertebrális fúzióhoz hagyományosan használt autológ csont mennyisége és minősége gyakran nem elégíti ki az igényeket, vagy akár csonttörések rekonstrukciójakor. Ennek köszönhetően az amerikai Food and Drug Administration engedélyezte a rekombináns technikával készülő, kollagén alapú hordozóval kombinált BMP-2 (InFUSE) és a BMP-7 (OP-1) alkalmazását gerincműtétekben és hosszú csöves csontok törésének műtéti rögzítése során [25].

Eredetüket tekintve a BMP-k származhatnak cadaverekből, vagy előállíthatóak rekombináns technikával is. Míg a cadaver eredetű extraktumokban több különböző BMP mellett egyéb csontnövekedési faktor is megtalálható, addig a rekombináns technikával előállított anyagok tisztasága garantált, továbbá a recipiens és donor közötti betegségátvitel sem okozhat problémát.

Használatukkal kapcsolatban azonban több probléma is felmerül. A legnagyobb nehézség az, hogy a gyorsan oldódó, fehérje természetű anyag a beültetés helyéről könnyen elvándorol, és olyan helyeken is tud aktiválódni, ezáltal csontképződést indukálni, ahol az nem kívánatos. Ennek a hatásnak az elkerülésére a BMP-t különböző hordozó közegekhez próbálják kötni, melyek a beültetés helyén tartják a molekulát annak inaktivizálódásáig. Az egyik legsikeresebb kombináció a BMP használata kollagénnel, mint hordozó anyaggal [11]. Sajnos a hordozó közeg használata ellenére is előfordul a hatóanyag elvándorlása, így a kollagénnel együtt alkalmazott BMP sem mentes a mellékhatásoktól: elülső és hátsó lumbalis csigolya fúziós műtéteknél emelkedett számban találtak ectopicus csontképződést, vizelési panaszokat, radiculitist, korai derék és lesugárzó panaszokat [54].

Részletes meta-analízisek, melyek több tanulmány eredményeit összegezték további aggodalmakat fogalmaztak meg. Carragee és munkatársai [54] áttekintve több közlemény és az FDA vizsgálatának adatait, arra a következtetésre jutottak, hogy a fent említetteken túl a rhBMP-2 használata fokozza a malignus daganatok kialakulásának a kockázatát. Tovább vizsgálva a kérdést Devine és munkacsoportja [55] is arra a megállapításra jutottak, hogy a rhBMP-2 használatával kapcsolatosan dózistól függően felmerül a rosszindulatú daganatok fokozott kialakulásának a veszélye.

2.4.2. Platelet-Derived Growth Factor (PDGF)

A csontregeneráció serkentéséhez több tényező szükséges. A korábbiakban tárgyalt oszteoinduktív faktorok és oszteokonduktív környezet mellett az újonnan képződő csont életképességéhez elengedhetetlen a megfelelő érhálózat kialakulása is. Ebben játszik szerepet a a thrombocyta eredetű növekedési faktor is, melynek a csontosodásban betöltött központi funkciójára azonban csak az utóbbi évek vizsgálatai irányították rá a figyelmet [56].

A molekula a törések gyógyulása kapcsán tett megfigyelések kapcsán került az érdeklődés középpontjába. Csonttörés esetén a törési résbe áramló vérrel együtt nagy mennyiségű vérlemezke is érkezik, melyek degranulációval többek között PDGF-et szekretálnak a törési résbe. A molekula – ennek is elsősorban PDGF-BB izoformája – kifejezetten erős mitotikus ingert jelent a környező őssejtek és pericyták számára, melyek az inger hatására a sérülés helyére vándorolnak, majd – szintén a PDGF által katalizálva – elindulnak a csontfejlődési irányba. Ez a hatás jelentős szerepet játszik az új csont képződésében. Emellett a PDGF igen fontos szerepet játszik az új szövet érrendszerének kifejlődésében is érkacsok kialakulásának serkentése által [56].

A kedvező tulajdonságokat kihasználva a piacon is megjelentek azok a szerek, melyek igyekeznek hasznosítani jótékony hatását, ezekben a termékekben a PDGF-et rendszerint valamilyen oszteokonduktív hordozóval kombinálják. A legintenzívebben fogászati területen kezdték meg a használatát [57, 58], de lábsebészetben is sikerrel alkalmazták már [59].

2.4.3. Egyéb csontnövekedési faktorok

Az eddig részletezettek szerint a BMP mellett egyéb növekedési faktorok is alkalmasak arra, hogy a csontregenerációt serkentsék. Hatásukat a sejt proliferáció fokozása, chemotaxis, sejt differenciáció serkentése vagy akár angiogenezis elősegítése révén fejtik ki [60, 61]. Az IGF-1 és a TGF-β a porc alapállomány megváltoztatásával, a FGF chondrocyta differenciációval, az ér eredetű endothel növekedési faktor (VEGF) a csontosodás serkentésével gyorsítja a regenerációt [25].

A csontnövekedési faktorok használata csontdefektusok gyógyítása kapcsán mindenképpen nagyon ígéretes terület, azonban a számos növekedési faktorral kapcsolatos eredmény némileg ellentmondásos, nem minden faktor fejt ki olyan erőteljes hatást, mint azt várnánk tőle [60, 61]. Ezen túl több szempontból is indokolt a rendkívül körültekintő *in vivo* alkalmazásuk. Egyrészt, a megfelelő hatás eléréséhez az emberi szervezetben normálisan előforduló koncentráció sokszorosát kell alkalmazni, mely előre nem várt mellékhatásokkal járhat, így fontos megemlíteni az egyes faktorok alkalmazásakor tapasztalt emelkedett rizikót malignus daganatok kialakulására vonatkozóan [55]. Másrészt megbízható hordozó közeg hiányában mindig fennáll a veszélye a faktor elvándorlásának és ectopicus csontképződésnek, vagy egyéb mellékhatások kialakulásának [54, 55, 62]. Végül nem lényegtelen szempont, hogy ezek a vegyületek igen költségesek [63].

Ugyanakkor, a nehézségek és aggodalmak ellenére használatukkal kapcsolatban sokszor kiváló eredményeket találunk az irodalomban. A gerincsebészetben, a fúziós műtéteknél a beavatkozás sikere nagymértékben múlik azon, hogy milyen mennyiségű és minőségű csontgraft kerül felhasználásra. Az FDA 2002-ben engedélyezte a BMP használatát csigolya fúziós műtétek során, így több nagyobb tanulmány is napvilágot látott annak a többi csontpótló szert felülmúló hatásáról [64, 65], bár ezek a munkák is gyakran említenek mellékhatásokat.

Hasonló sikerekről számolnak azok a tanulmányok, melyek szájsebészeti témakörben születtek; az ortopédia mellett a szájsebészet a csontgraftok elsődleges

felhasználója [66, 67]. Mind a veleszületett defektusok, mind a sérülések, de leggyakrabban a fogászati implantátumok rögzítésénél, revíziójakor alkalmazzák a növekedési faktorokat sikerrel.

A fentiek következtében a csontnövekedési faktorok nagy mennyiségben történő, mindennapi használata még számos kérdést felvet, melyek tisztázására alapos vizsgálatokra van szükség. Ennek ellenére igen valószínű, hogy a jövő csontpótló szereiben valamilyen formában ezek az aktív, oszteoinduktív anyagok helyet kapnak majd.

2.4.4. Platelet rich plasma

A vér alakos elemeinek szétválasztására alkalmas technika használatával elérhetővé vált, hogy a teljes vérből elkülönítsük azt a frakciót, mely a thrombocytákat tartalmazza (platelet rich plasma – PRP). A vérlemezkéken kívül ebben a frakcióban egyéb növekedési faktorok, így IGF-1 is található [68], és fontos tény, hogy a vérlemezkék granulumaiban is számos növekedési faktor van (PDGF, TGF-β, IGF-1, stb.). A csonttörések gyógyulása során az egyik első lépés a törési résben levő hematómából származó vérlemezkék degranulációja, így a növekedési faktorok felszabadulása és aktiválódáása. A felszabaduló növekedési faktorok a mesenchymalis őssejtek és az oszteoblasztok chemotaxisán és proliferációján keresztül serkentik a csontgyógyulást [9].

A PRP klinikai használata során ugyanezzel a mechanizmussal segíti elő a csontosodást, az irodalomban fellehető eredmények azonban nem egyértelműek. Bi és munkatársai [69] kecske tibia defektus esetén alkalmaztak kerámia és PRP-komopzitot, mely jelentősen elősegíttette a csontosodást, Hartmann és munkacsoportja [70] pedig elülső csigolya fúziós műtétek során használt PRP-t, melynek eredményeképpen gyorsabb és teljesebb csontos gyógyulást figyelt meg. Ugyanakkor Peerbooms és kollégái [71] semmilyen jótékony hatást nem tapasztaltak magas tibia oszteotómia esetén használt PRP-vel kapcsolatban, ahogyan Jiang [72] is korlátozott hatásról számol

be kísérletei kapcsán, amelyben PRP-vel aktívált őssejteket ültetett nyúl calvaria defektusába és ezt követően figyelte meg a csont regenerációját.

2.5. Sejt alapú csontpótló szerek

2.5.1. Mesenchymalis őssejtek

Az őssejteknek egyedülálló regenerációs kapacitásuk van: képesek gyakorlatilag bármilyen egyéb sejt fejlődési irányába differenciálódni. Több altípusuk ismert, így többek között megkülönböztetünk zsír eredetű, köldökzsinór eredetű, synovialis hártya eredetű, synovialis folyadék eredetű, perioszteális eredetű, bőr eredetű, vérből származó és csontvelői eredetű őssejteket. Mindre jellemző a pluripotens képesség, fenotípusuk hasonló, azonban proliferatív képességük és differenciációs hajlamuk némileg különbözik egymástól [73]. Az őssejtek között a csontvelői eredetű őssejtek részben könnyű elérhetőségük miatt, részben amiatt, mert ezzel történtek legnagyobb számban vizsgálatok, fontos helyet foglalnak el. Ezek további két csoportra oszthatóak: a haematopoeticus és a mesenchymalis őssejtekre (MSC). Míg az első csoport a vér alakos elemeinek utánpótlásáért felelős, addig a mesenchymalis őssejtek megfelelő stimulusok hatására csont-, porc-, zsír-, vagy izomsejtekké képesek differenciálódni [35].

A sikeres csontpótlás egyik fontos feltétele, különösen nagy defektusok esetén, a megfelelő mennyiségű, oszteogén irányba differenciálódni képes sejt jelenléte. Az őssejtekkel kapcsolatban körülbelül 10 évvel ezelőtt széles körben megindult vizsgálatok egyik fő reménye éppen az volt, hogy számukat a regeneráció helyén növelve sikerül elősegíteni a gyorsabb és teljesebb csontgyógyulást. Ehhez bíztató alapot adtak a kezdeti kutatások, melyek bizonyították az őssejtek pluripotens képességét [74].

A megfelelő számú őssejt összegyűjtésére két módszer terjedt el: a csontvelői aspirátum alkalmazása és a szövettenyészetek használata. Az első módszerrel

kapcsolatos nehézségeket (a mintavétel módjától, helyétől, a donor korától, stb. függő MSC koncentráció és minőség) részletesen az 1.3.1.3. fejezetben fejtettem ki, így arra most csak utalnék. Habár a sejttenyszetből származó őssejtek esetén a koncentráció és a minőség ingadozásából eredő problémák elvileg kiküszöbölhetőek, azonban ez a módszer sem mentes a szövődményektől: létrejöhet bakteriális kontamináció, esetlegesen nem várt sejt transzformáció is [75].

A csontos regeneráció során alkalmazott őssejtekkel kapcsolatos korai állat vizsgálatok igen jó eredményekről számoltak be. Kon és munkatársai birkák hosszú csöves csontján alkalmaztak sikerrel csontvelői eredetű őssejteket [76]. Andrades és kollégái egerekben [77], Klein-Nulend kecskében [78], Thompson disznóban [79], Cook kutyában [80] ért el sikereket az őssejtek használatával.

Ezek az eredmények megfelelő alapot szolgáltattak arra, hogy a klinikumban is kipróbálják az őssejtek hatását. Első lépésben oszteokonduktív vázakkal kombinálva hoztak létre kompozitokat, és ezek csontregenerációra kifejetett hatását tanulmányozták különböző klinikai helyzetekben. Marcacci és munkatársai [81] hydroxyapatit vázat használva kritikus méretű szegmentális diaphysealis tibia, humerus és ulna defektusok esetén vetette be sikerrel az őssejteket. Hosszútávú utánkövetéses vizsgálatukban a sejttenyészetből származó őssejtek porózus biokerámia vázzal kombinálva minden esetben tökéletes gyógyulást hoztak a kritikus méretű csonthiányok esetében. Quarto és kollégái [82] ugyancsak kritikus méretű defektusok esetén alkalmaztak hydroxyapatit – őssejt kompozitot sikerrel, az ő munkájuk alapján az is kiderült, hogy 7 évvel a beültetés után a rekonstrukció helyén megfelelő érhálózat jelenléte igazolható angiográfiás vizsgálattal.

Az erőteljesebb regenerációs hatás elérése érdekében egyes kutatócsoportok az oszteokonduktív váz mellett oszteoinduktív anyagokat is felhasználtak. Warnke és munkacsoportja [83] kritikus méretű mandibula defektust gyógyított eredményesen egy összetett eljárással. A csont pótlására létrehozott kompozit vázát titán háló alkotta, melybe hydroxyapatit blokkot, csontvelői eredetű őssejteket és BMP-t tett, majd ezt a graftot átmenetileg izomba ültette, végül 7 hét múlva izomlebennyel együtt került

beültetésre a végleges helyre a graft. Habár az eljárás igen bonyolult, jól példázza, hogy igen nagy kiterjedésű, akár kombinált defektusok esetén hogyan lehet használni sikerrel az őssejteket. Persze egy ilyen összetett eljárásnál nehéz megítélni, hogy valóban az őssejtek és az oszteoinduktív/oszteokonduktív faktorok felelősek-e a jó eredményért, vagy egyéb tényező.

Összefoglalva, az MSC-k használata elméletileg szinte határtalan lehetőséget biztosítana a mindennapi gyógyító munka során, ennek ellenére eddig nem sikerült megtalálni helyüket a klinikumban. Számos sikeres vizsgálat igazolta csontregenerációban betöltött potencírozó szerepüket [81-83], azonban vannak olyan eredmények is, melyek alapján hatásuk kiszámíthatatlan [35]. Ennek részben oka az, hogy mennyiségük nagyban függ a recipiens helytől, a donor életkorától, valamint a mintavétel módjától [42, 43]. Emiatt intenzív kutatás irányul jelenleg arra, hogy megfelelő mennyiségű, minőségű sejtet sikerüljön előállítani *in vitro* körülmények között, amelynek utána a beültetése is sikeres lehet [84].

2.6. Xenograftok

A xenograftok bizonyos szempontból ideális csontpótló szerek. Könnyen elérhetőek, nagy mennyiségben állnak rendelkezésre, oszteoinduktív hatásuk van, használatuk során nem hosszabbodik meg a műtéti idő és nem kell számolni az adóhely esetleges betegségeivel sem.

A mindennapi gyakorlatban elsősorban a szarvasmarha eredetű csontpótlószerek terjedtek el (BioOss®, Orthoss®, Surgibone®, stb.), melyeket sikerrel alkalmaznak több területen. Szerkezetüket tekintve az emberi csonthoz hasonló pórusméretük van, mind a makro-, mind a mikrostruktúrájuk, továbbá kémiai összetételük és kristályszerkezetük erőteljes oszteokonduktív hatást kölcsönöz nekik. In vivo vizsgálatok igazolták immunológiai semlegességüket, valamint azt, hogy használatuk során lassú felszívódás és az oltványok természetes regenerációs folyamatokba való integrálódása tapasztalható [85].

A klinikumban részben az ortopédia egyes területein próbálták alkalmazni őket vizsgálati céllal, ennél nagyobb volumenben történik a szájsebészetben felhasználásuk. Chiang és kollégái [86] nyaki gerinc fúziós műtétek esetén számoltak be kiváló középtávú eredményekről, csontos integrációról. A csontgraftok érdekes és sikeres felhasználásáról számol be Makridis és munkacsoportja [87]. Crista iliacaban autológ csontoltványok eltávolítását követően kialakult üregeket töltöttek ki szarvasmarha eredetű graftokkal, ahol kiváló inkorporációt és biokompatibilitást tapasztaltak szövődmények nélkül. Alveoláris defektusok pótlásánál Gokhale jó eredményeket közölt [88], Yang és munkatársai [89] pedig őssejtekkel kombinálva alkalmazta a szarvasmarha eredetű csontot és közölt kiváló eredményeket.

A sokszor kifejezetten jó tapasztalatok mellett azonban vannak ezekkel ellentétes megfigyeléseket közlő tanulmányok is. A szarvasmarha eredetű csont biomechanikai jellemzői például elmaradnak a humán csontétól: Lunde és kollégái [90] impactatios csontplasztika során vizsgálták tulajdonságait, amelyek kedvezőtlenebbek voltak a humán eredetű csonténál. Használatuk revíziós csípő protetikában során szintén rossz tapasztalatokkal járt, megnőtt a korai revíziók száma [91]. Összességében tehát fontos csontpótló szerek a xenograftok, melyek használata számos előnnyel jár, oszteoinduktív faktorokkal kombinálva egészen kiváló regenerációs képességgel bírnak, a sebészeti gyakorlatban tapasztalt negatív tapasztalatok miatt azonban számos kérdést tisztázni kell még, mielőtt mindennapi használatuk az ortopédiában szélesebb kőrben elterjedhet.

2.7. Kerámia alapú csontpótló szerek

A szintetikus csontpótló szerek használata sok szempontból ideálisnak tűnik. Mivel nem jelennek meg antigénként a gazdaszervezet számára, így esetükben nem kell számolni immunológiai reakcióval, ugyancsak nincs betegség átvitel a donor és a befogadó szervezet között. Nem kell időt fordítani a graft kivételére, így nem hosszabbodik meg a műtéti idő. Előnyük még az is, hogy a donor területi megbetegedések (donor site morbidity) sem korlátozzák felhasználásukat, emellett gyakorlatilag korlátlan mennyiségben rendelkezésre állnak. Ugyanakkor mechanikai

tulajdonságaik rendszerint nem ideálisak, így gyakran szükséges a felhasználásukkal végzett műtétek után valamilyen rögzítés alkalmazása és a beépülésük sem minden esetben problémamentes [11].

Napjainkban a leggyakrabban használt szintetikus csontpótló szerek kerámia származékok. Ezek között találunk bioadszorbeábilis kerámiát, bioaktív kerámiát és bioinert kerámiát [92]. Mindegyik anyag oszteoinduktív tulajdonságokkal rendelkezik, azonban míg a bioadszorbeábilis és a bioaktív kerámiák aktívan kötődnek a befogadó csontágyhoz, addig a bioinert kerámia ilyen kapcsolatot nem alakít ki. A különböző típusú kerámia jellegű anyagok biológiai aktivitása összetételüktől, kristály szerkezetüktől és pórus méretüktől függ.

2.7.1. Calcium hydroxyapatit és tricalcium foszfát

A bioadszorbeábilis kerámiák kémiailag hydroxyapatit (HA) és tricalcium-foszfát (TCP) megfelelő arányú keverékéből állnak, ahol fontos hogy a TCP felszívódása kb. 10-20-szorosa a HA-nak [11]. Felszívódásukat jelentősen befolyásolja pórus méretük. Az ideális méret 150-500 μm; minél nagyobb a porozitás, annál nagyobb a felszíne az implantátumnak, így annál könnyebben és gyorsabban szívódik fel, azonban mechanikailag annál gyengébb.

Míg a HA kémiailag hasonló a csont ásványi részéhez, addig a TCP a csont prekurzorokkal mutat hasonlóságot, így képesek kötődni a befogadó csontágyhoz. Felhasználásuk gyakorta történik kombinációban, amikor a kerámia hordozóként szolgál oszteoinduktív faktorok, vagy oszteogenetikus sejtek számára [93].

A kerámia alapú vegyületek injektálható formában is elérhetőek [94]. Az ultraporózus beta tricalcium-foszfát (b-TCP) szerkezete folytán utánozza a spongiózus csontállományt, így könnyebben szívódik fel, miközben a befogadó csont felől az újonnan képződött csont átveszi helyét [25].

2.7.2. Bioaktív és bioinert kerámiák

A bioaktív kerámiák szilícium alapú vegyületek (SiO_2), melyekben calcium valamint nátrium oxigén származékai (CaO, NaO_2) is megtalálhatóak [95]. Közös jellemzőjük, hogy vizes közegben hydroxyl-carbonat-apatit (HCA) alakul ki a felszínükön, mely képes fizikailag kötődni a gazda csonthoz. Mivel ezek az anyagok nem szívódnak fel, így a rekonstrukcióban betöltött szerepük attól függ, hogy milyen erős a kapcsolat az implantátum és a befogadó csontágy között. Ez a kapcsolat HA hozzáadásával erősíthető [92].

A bioinert kerámia származékok semmilyen kapcsolatba nem kerülnek a befogadó csonttal, azonban ezeknek a legnagyobb a mechanikai stabilitásuk. Rendszerint fémek oxidjairól van szó, melyek lehetnek aluminium (Al_2O_3), zirconium (ZrO_2) vagy titán (TiO_2) alapúak [92].

2.7.3. Calcium szulfát

Az egyik legrégebben használt szintetikus csontpótló szer a hagyományos gipsz (calcium-szulfát), melynek első használatáról még a 19. században számoltak be [96]. Több különböző vizsgálat igazolta, hogy a gipsz beültetése nem befolyásolja a csontregenerációt, továbbá az anyaga maga igen olcsó, könnyű sterilizálni, ráadásul antibiotikumok és oszteoinduktív szerek vivőanyagaként is szolgálhat [97, 98].

Köszönhetően fenti kedvező tulajdonságainak használható csont cysták kitöltésére, benignus csontdefektusok pótlására, kavitális hiányok rekonstrukciójára [25]. Mivel azonban lebomlása során mechanikai tulajdonságai jelentősen romlanak, szilárdsága csökken, ezért terhelő felszíneken, vagy nagyobb terhelésnek kitett területeken használata nem javasolt [99].

DOI:10.14753/SE.2014.1876

2.8. Csontdefektus modellek

2.8.1. Csontmodellekről általában

A csontpótló szerek kutatása kapcsán a kezdetektől fogva erőteljes igény jelentkezett egy olyan kísérleti modell iránt, melynek segítségével a kifejlesztett graftok vizsgálhatóak. A különböző modellek között jelentős különbségek vannak aszerint, hogy milyen állatban végezzük a kísérleteket, milyen jellegű csonton, milyen típusú defektust hozunk létre, milyen csontrögzítést használunk.

Egy új típusú graft tesztelése során a vizsgálatok rendszerint a kis állat modellek felől haladnak a nagy állatok felé. Míg azonban a nagy állat modellek használata gyakran nehézkes, addig a kis állat modelleknek számos előnyük van: használatuk olcsó, emiatt lehetőség van a vizsgálatba több állatot is bevonni. A kis állatok csontgyógyulási sebessége gyorsabb, ez lerövidíti a vizsgálati periódust, emellett könnyebben végezhetőek rajtuk genetikai vizsgálatok is. Egy-egy új anyag vizsgálatakor elegendő kisebb dózisokat is alkalmazni az állat kis mérete miatt, és ugyancsak a kisebb méret miatt a különböző tesztek során (pl. μCT, mechanikai vizsgálatok, stb.) is egyszerűbb a minták kezelése [100]. Valószínűleg ennek köszönhető, hogy az összes állat közül a patkány a legnépszerűbb a csont modellek használatakor [101] (1. ábra).

DOI:10.14753/SE.2014.1876

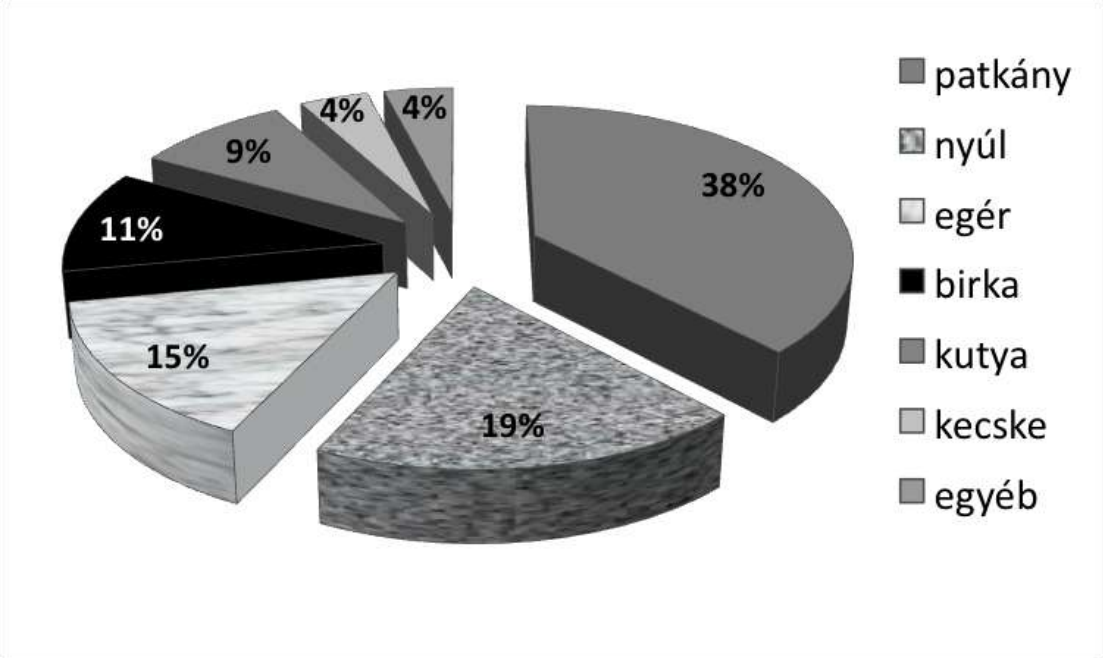

1. ábra:

Csontdefektus modellekben használt állatok megoszlása fajta szerint. Az ábra hat áttekintő közlemény adatai alapján készült [101]. Látható, hogy a leggyakrabban használt állat a patkány.

Az állat fajának kiválasztása mellett fontos a modell típusa is. A csontosodás vizsgálatakor rendszerint valamilyen defektust hozunk létre, majd a vizsgálati anyag beültetése után ennek a defektusnak a gyógyulását monitorozzuk. A regeneráció megfigyeléséhez megfelelő időtartam szükséges, ezért nem előnyös az, ha a csonthiányt határoló csontfelszínek túlságosan közel kerülnek egymáshoz, mert így a csontosodás túl gyorsan jön létre. Fontos tehát, hogy megfelelő méretű defektus legyen a vizsgálandó csontvégek között [101]. A vizsgálat időtartama is jelentős: Chakkalakal munkájából [102] tudjuk, hogy patkányban a csonttörés gyógyulásának korai, kötőszövetes profileferációval járó szakasza után a 3. héten már megjelenik az érett csontszövet, a teljes csontos konszolidáció pedig 6-8 hetes korra bekövetkezik.

Az állatmodellek használatánál további lényeges kérdés a csont rögzítésének módja, valamint az, hogy a csontot körülvevő periosteumot hogyan kezeljük.

Számos rögzítő módszert vizsgáltak már, így fixature externe-t [103], intamedulláris fixációt [104], Kirschner drótos rögzítést [105], lemezes-csavaros osteosynthesist [106]. A fixature externe megfelelő stabilitást biztosít, mely záloga a megfelelő csontgyógyulásnak, azonban állatmodellek esetében igen nehéz a pinek tisztán tartása, melyek ennek hiányában relatív gyakran fertőződnek, ezért a külső rögzítő használata nehézkes [107]. Az intramedulláris rögzítés – ezt humán kísérletekből is tudjuk – biomechanikai szempontból ideális rögzítési forma, ráadásul alkalmazásuk esetén olyan rögzítési típust használunk, ezáltal olyan vizsgálati körülményeket tudunk teremteni, mellyel emberben is igen gyakran találkozunk. Állatkísérletekben azonban csak a rotáció gátló rendszerek nyújtanak megfelelő stabilitást, ezeknek a használata pedig technikailag igen bonyolult [108]. A legegyszerűbb módszer a csontok rögzítése Kirschner dróttal, ennek a módszernek azonban a stabilitása nem megfelelő a zavartalan gyógyuláshoz. [109] A Kirschner drótos rögzítéssel szemben a lemezes-csavaros osteosynthesisről tudjuk, hogy kiváló stabilitást biztosít, ráadásul szintén olyan módszerről van szó, mely a humán gyakorlatban is gyakran használatos [109]. A módszer hátrányaként róják fel azonban, hogy az állati csontok regenerációjában fontos szerepet játszó periosteum vérellátása a lemez használata esetén károsodik, így a csontgyógyulási képesség is csökken [108].

A periosteum csontgyógyulásban betöltött szerepét állatokban több szerző is vizsgálta. Az egyik kísérlet szerint, ha a csontdefektus két oldalán a periosteumot elektrokauterrel átvágták, azt tapasztalták, hogy a törési résben lecsökkent a csontnövekedési faktorok mennyisége és nem jött létre csontos gyógyulás [104]. Más vizsgálatok azonban arról számoltak be, hogyha a csontdefektusok létrehozásánál a műtét során megfelelő figyelmet fordítunk a periosteum megőrzésére, akkor a csontgyógyulási képesség nem változik meg, akkor sem, ha lemezes-csavaros rögzítési módszert választunk [109]. Ráadásul olyan kutatási eredményeket is közöltek, melyekből kiderül, hogy a periosteum teljes hiánya esetén is létrejöhet csontos gyógyulás [100, 110]. Mint az újabb vizsgálatokból kiderült, ilyenkor a gyógyuláshoz szükséges csontnövekedési faktorok és oszteoprogenitor sejtek részben a csontvelőből, részben az endosteumból származnak [100, 111].

Úgy tűnik tehát, hogy jelenleg a legjobb és egyben legegyszerűbb módszer állatmodellekben a lemezes-csavaros osteosynthesis használata úgy, hogy külön figyelmet fordítunk a periosteum épségének és vérellátásának megőrzésére. Így egyrészt olyan módszert használunk, mely a humán gyakorlatban is rendszeresen alkalmazott eljárás, másrészt a csonthártya kíméletes kezelésével a csont gyógyulási képessége sem, csökken.

2.8.2. A critical size defect modell

Több különböző vizsgálati modell közül az évek során a critical size defect (CSD) modell terjedt el a legszélesebb körben [112-114]. Az utóbbi időben azonban kétségek merültek fel a CSD modell klinikai alkalmazhatóságát illetően.

A CSD modell definíció szerint az a legkisebb defektus, amelyet ha egy meghatározott állat meghatározott csontján létrehozunk, akkor az spontán gyógyulásra az állat élete során nem képes [115-117]. Egy másik meghatározás szerint kritikus méretű az a defektus, amelynek létrehozása után a csont 10 százaléknál kisebb mértékű gyógyulásra képes [118, 119]. Mivel ezek a leírások nem elég pontosak, ezért újabb definíciók születtek a defektus méretének egzakt meghatározására. Az egyik definíció szerint kritikus méretű az a szegmentális csonthiány, amelynek mérete a csont átmérőjének 2-2,5-szerese [119-121]. Vizsgálatok igazolták, hogy a szükséges defektus méretét befolyásolja az állat fajtája is, így például birkában az átmérő háromszorosát kell eltávolítani a csontból a kritikus méret kialakításához [121]. Ráadásul a méret pontos meghatározásánál további tényezőket is figyelembe kell venni, így az állat faj filogenetikai fejlettségét, a defektus anatómiai elhelyezkedését, a környező lágyrészek állapotát, valamint az állat életkorát, metabolikus és általános állapotát, esetleges társbetegségeit, melyeknek mind hatásuk lehet a csontgyógyulásra [119].

A CSD modell esetében nem csak a kritikusnak minősíthető defektus méretének pontos meghatározása jelent problémát, ugyancsak nehezen értelmezhető a definíció alapján, hogy mit értünk a kísérleti állat várható élettartamán. Mivel a kísérletek

rendszerint meghatározott ideig tartanak, a csontregeneráció időtartama is be van határolva [122]. Így ha kis méretű csonthiányt hozunk létre, azonban a kísérleti állatot röviddel ezután leöljük, ugyanúgy nem fog létrejönni a csontos gyógyulás, mintha lényegesen nagyobb, akár kritikus csonthiány esetén vizsgálnánk a regenerációt lényegesen hosszabb ideig [123].

A fenti nehézségeken kívül még egy sajátossága van a CSD modellnek, amely miatt nem alkalmas minden esetben a csontgraftok vizsgálatára. A modell alapvetően olyan szituációt hoz létre, amikor egy túlságosan nagy méretű csonthiányt próbál a szervezet áthidalni. Ilyen esetekben a csontgyógyulás nem azért nem jön létre, mert a csont regenerációs képessége csökkent, hanem azért, mert a defektus mérete túlságosan nagy. A mindennapi klinikai gyakorlatban azonban gyakrabban találkozunk olyan helyzettel, amikor nem a defektus mérete miatt nem jön létre regeneráció, hanem a gazda csont csökkent gyógyulási képessége miatt. Így szükségesnek tűnik egy olyan modell kidolgozása is, amely esetében a defektus mérete nem kritikus, azonban a csont regenerációs képessége csökkent [123, 124].

2.9. Munkacsoportunk korábbi eredményei

2.9.1. Csontvelői mesenchymalis őssejtek felszíni adherenciájának javítása csontgraftokhoz

A csontátültetések során használt csont oltványokat a transzplantáció előtt dezinfekciós eljárásnak kell alávetni a recipiens szervezet védelmében és a betegség átvitel kockázatának csökkentése céljából [125, 126]. A leggyakrabban használt fagyasztásos-szárításos technikával előkészített allograftok savval és etilén-oxiddal való kezelése megfelelő fertőtlenítő hatást biztosít, azonban az így preparált csontban elpusztulnak az oszteogenetikus sejtek, és denaturálódik az oszteoinduktív fehérjék nagy része is. Így végeredményben a graft elveszíti oszteogenetikus és oszteoinduktív sajátosságait, szinte kizárólag oszteokonduktív hatása marad meg, jelentősen csökkentve ezáltal az oltvány biológiai értékét [126, 127]. Amennyiben sikerülne pótolni a graft fehérje tartalmát, úgy jelentősen javulhatna a sejt adherencia, így fokozható lenne a csont regenerációs képessége. Munkacsoportunk céljául tűzte ki tehát, hogy olyan fehérje bevonatot képezzünk csontallograftok felszínén, melyhez képesek kötődni mesenchymalis őssejtek. Eredményeinket 2012-ben publikáltuk [128], a következő bekezdésekben a munka lényegi részét foglalom össze.

A kísérlethez a csontvelői őssejteket fiatal betegek (2-20 éves) rutin ortopéd sebészeti beavatkozási során nyertük, a csontvelőnek azt a részét használtuk fel, amely egyébként veszélyes hulladékként a műtétet követően megsemmisítésre került volna. A csontvelőt inkubáltuk, majd az inkubációs periódus után a csontvelői eredetű mesenchymalis őssejtek (BMSC) kitapadtak az edény falára, így a csontvelő többi alkotó elemét foszfátot tartalmazó pufferoldat segítségével leöblítettük. A BMSC-ket maximum 5 alkalommal passzáltuk a kísérlet során.

A sejtek azonosítása sejtfelszíni markerek segítségével (CD73, CD90, CD105, CD 166), flow-cytometriás eljárással történt. A BMSC-k adherenciáját több különböző

váz (scaffold) esetében teszteltük. Megvizsgáltuk a fagyasztott-szárított humán allograftot, liofilizált szarvasmarha spongiózus csontgraftot (Bio-Oss, Geistlich Pharma AG, Wolhusen, Switzerland), valamint porózus hydroxiapatitot (META BIOMED, Chungbuk, Korea).

Összesen 3 csoportot hoztunk létre: az első csoportban a bevonat nélküli graftok kaptak helyet (3 különböző típus – humán allograft, BioOss, hydroxyapatit), melyekhez előkészítés nélkül adtuk hozzá a BMSC-ket, a második csoportban a három graft típust külön-külön három eltérő fehérje oldatban inkubáltuk (fibronectin, humán albumin, I. típusú kollagén) az őssejtek hozzáadása előtt, míg a harmadik csoportban az inkubálás után a graftok felszínére liofilizálással stabilizáltuk az inkubációs oldatban levő fehérjét, ezt követően ültettük ki az őssejteket az oltványokra.

Az őssejteket megjelöltük egy fluoreszcens membrán festékkel (Vybrant DiD), majd a vizsgálati graftok felszínére vittük őket (100.000 BMSC graftonként) és 18 napon keresztül figyeltül meg életképességüket és proliferációjukat. A vizsgálatokat konfokális és elektronmikroszkóppal is elvégeztük.

A sejtek átmenetileg kapcsolódtak a bevonat nélküli humán liofilizált allograftok felszínéhez, a vizsgálat során folyamatosan csökkent a számuk és a 18. napra teljesen eltűntek az oltvány felszínéről. Amennyiben a liofilizált graftokat fibronectint vagy I. típusú kollagént tartalmazó oldatban áztattuk a BMSC-k graftra telepítése előtt, úgy a sejtek kezdeti megtapadása a felszínen mérsékelten növekedett a bevonat nélküli graftokhoz képest, azonban a 18. napra a sejtek eltűntek a felszínről. (2. A ábra) A humán szérum albuminban áztatott allograft jelentősen fokozta a kezdeti BMSC kötő képességet a fibronectinhez, az 1. típusú kollagénhez, vagy a bevonat nélküli grafthoz képest, azonban a BMSC-k nem volta képesek proliferálni, így a 18. napra eltűntek az oltványról. (2. A ábra)

Abban az esetben, ha az albumint a fehérje oldatban való inkubálás után liofilizálással rögzítettük a graft felszínén, úgy a korai BMSC megkötő képesség lényegében nem változott, azonban a 18. napra a korábbiakkal szemben nőtt a jelen levő sejtek száma, mutatva hogy a sejtek proliferációra képesek. (2. B ábra, 3. ábra) A

DOI:10.14753/SE.2014.1876

fibronectin és az 1. típusú kollagén esetében a liofilizálás nem hozott változást a sejtmegkötő képességben.

DOI:10.14753/SE.2014.1876

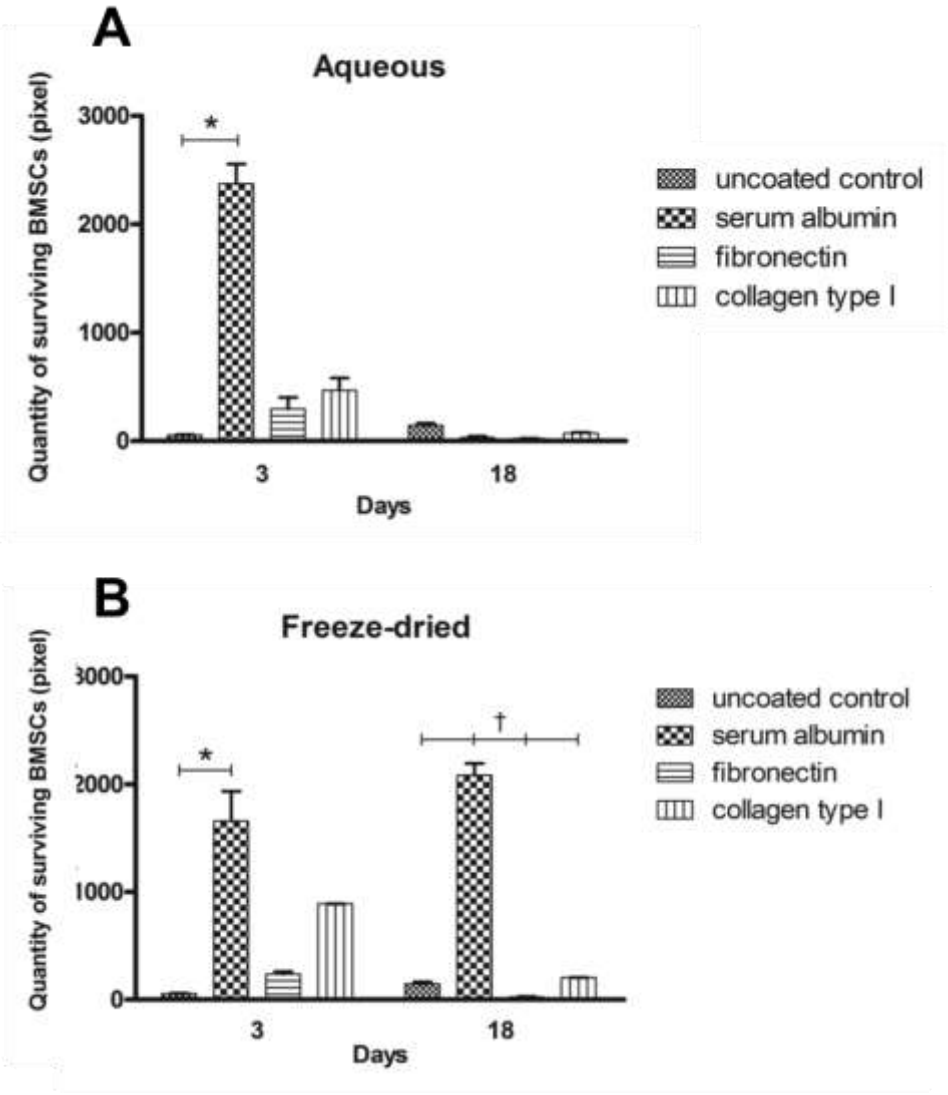

2. ábra:

Az ábrákon a mesenchymalis őssejtek (BMSC) megtapadásának és proliferációjának képessége látható a különböző bevonatú graftokhoz. Az A táblán albuminba, fibronectinbe és I. típusú kollagénbe áztatott graftok felszínén vizsgálva a jelenséget látszik, hogy a 3. napon az albuminos bevonattal rendelkező oltványokhoz szignifikánsan több sejt tapad, mint a bevonat nélküli graftokhoz (p (★) < 0.05), míg a fibronectin és a kollagén bevonat nem képes ilyen mértékben fokozni az adherenciát. A 18. napra a sejtek gyakorlatilag eltűnnek a graft felszínéről. Amennyiben a graftokra liofilizálással visszük fel a fehérjéket (B panel), úgy az albumin eredeti sejtkötő képessége nem változik, azonban a 18. napra a sejtek száma szignifikánsan megnő, jelezve a proliferációt (p (■) < 0.05) [128].

DOI:10.14753/SE.2014.1876

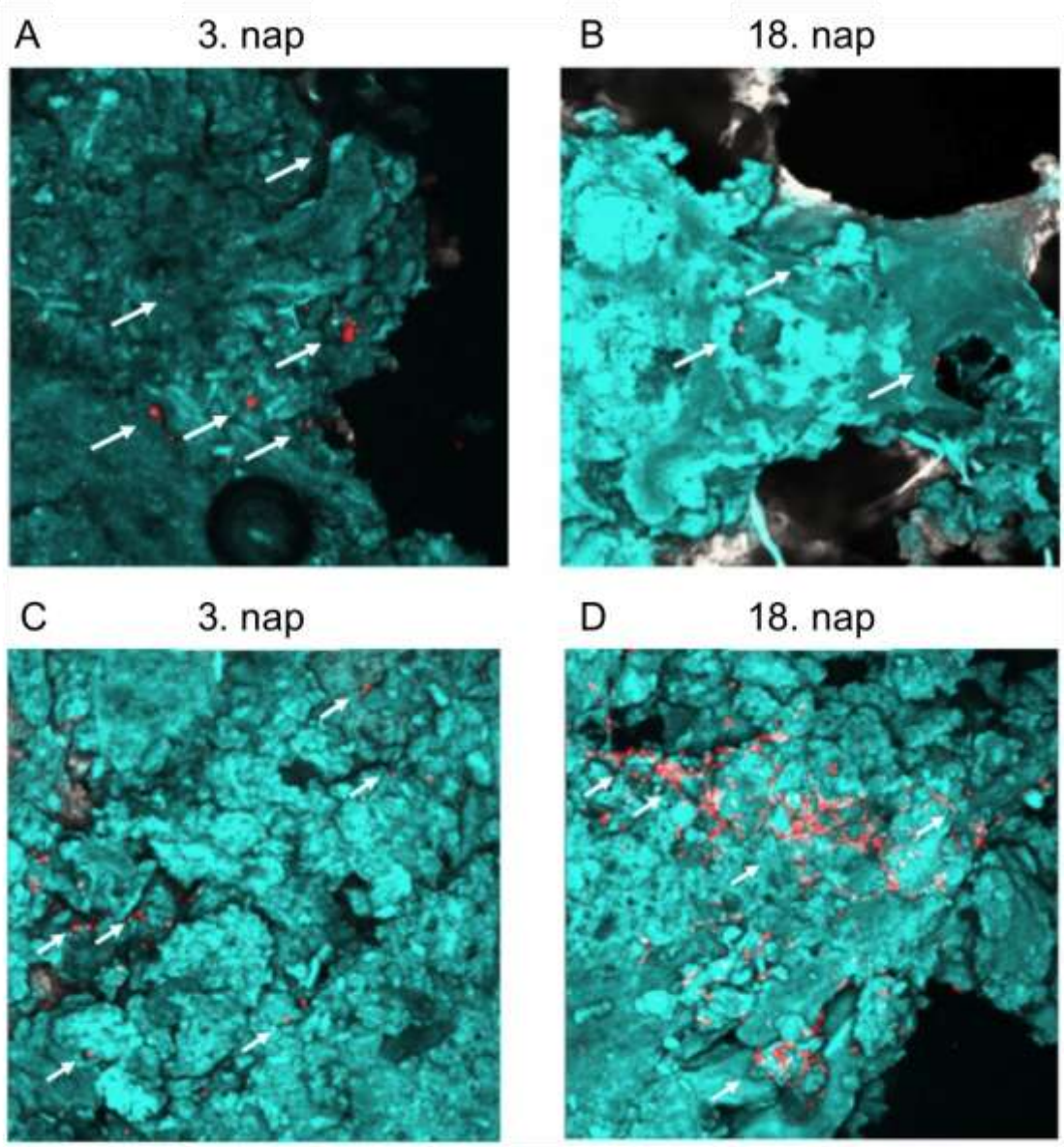

3. ábra:

Konfokális mikroszkóppal készült albuminos bevonattal rendelkező csontgraftokról (kék színű), és DiD-vel jelölt mesenchymalis őssejtekről (piros pontok fehér nyíllal jelölve). Az A és B képeken albuminban áztatott graft, míg a C és D képeken liofilizált albuminnal fedett graft felszínén mutatjuk az őssejteket. Míg az áztatásos technika esetén a 3. nap nagy számban jelen levő sejtek eltűnnek a 18. napra, addig liofilizálás esetén a kezdeti sejtszám szignifikánsan növekedik a 18. napra, utalva a sejtek proliferációjára [128].

DOI:10.14753/SE.2014.1876

Az allograft mellett vizsgált másik két graft típus (liofilizált spongiózus szarvasmarha csontgraft, hydroxyapatit) felszínén nem sikerült fehérje bevonat képzésével őssejtek megtapadását elősegíteni, akkor sem, ha albumint használtunk.

DOI:10.14753/SE.2014.1876

3. Célkitűzések

3.1. Új típusú csontdefektus modell kifejlesztése

A csontgraftok vizsgálatához megfelelő modellre van szükség. A leginkább elterjedt modell jelenleg a kritikus méretű defektust használó critical size defect (CSD) modell. Az 1.8.2-es fejezetben résztelezett okok miatt az utóbbi időben egyre több szerző fejezte ki jogos aggályát a modellel kapcsolatban, hibájául róva fel azt, hogy nem kellően pontos, nehezen definiálható. Ráadásul korlátozza még a felhasználhatóságát az a tény is, hogy a modell definíció szerint úgy működik, hogy az ép regenerációs képességgel rendelkező csont próbál meg áthidalni egy számára áthidalhatatlan méretű defektust. A mindennapi klinikai gyakorlatban azonban gyakran találkozunk olyan helyzettel, amikor nem a defektus mérete miatt nem jön létre csontos gyógyulás, hanem a befogadó csontágy csökkent regenerációs kapacitása miatt. Így szükségessé vált egy új típusú állatmodell létrehozása.

Munkánk egyik célkitűzése tehát az volt, hogy kialakítsunk egy olyan állatmodellt, amelyben a defektus méretétől függetlenül, csökkent regenerációs képességű befogadó csontágy mellet tudunk vizsgálni csontgraftokat. Kérdésünk az volt, hogy az általunk kialakított interpozíciós csontdefektus modellt alkalmas-e erre a célra.

3.2. Albumin szerepe a csontosodási folyamatokban

Munkacsoportunk azzal a céllal jött létre, hogy egy könnyen elérhető, korlátlan mennyiségben felhasználható, megbízható regenerációs képességgel bíró csontgraftot hozzon létre. Ennek érdekében végeztük el az in vitro vizsgálatokat, melyek biztató eredményeket adtak az őssejtek megtapadásának és proliferációjának tekintetében [128]. Ugyancsak ennek a munkának a részeként dolgoztuk ki azt a csont defektus modellt, melynek segítségével csökkent csontosodási képességű gazda környezet

mellett lehetséges az oltványok vizsgálata [129]. A munkánk eredeti céljaként végül megvizsgáltuk, hogy hogyan viselkedik in vivo körülmények között a fehérjével bevont csontgraft az újonnan kidolgozott állat modellben. [130] Kérdésként vetettük fel, hogy albuminnal bevont humán allograft csontdefektus modellben vizsgálva fokozza-e a csontgyógyulási képességet a bevonat nélküli graftokhoz képest.

DOI:10.14753/SE.2014.1876

4. Anyag és módszer

A vizsgálatok mindegyikét engedélyezte a Semmelweis Egyetem Tudományos Kutatás Etikai Bizottsága, az őssejtek donoraként a vizsgálatba került alanyok írásos beleegyező nyilatkozatot adtak a részvételükről.

Az adatokat átlag ± szórás formátumban közöljük a dolgozatban. A statisztikai analízist az InStat 3.0 program (GraphPad Software, Inc. La Jolla, CA, USA) segítségével végeztük. A csoportok közötti különbséget ANOVA és Tukey post hoc tesztekkel határoztuk meg, a $p<0.05$ értéket tekintettük szignifikánsnak.

4.1. Új típusú csontdefektus modell kidolgozása

Vizsgálat leírása

A vizsgálatban 26 felnőtt, hím Wistar patkányt (testsúly: 459-692 gramm) figyeltünk meg. Az állatokat négy csoportba osztottuk (4. ábra). Az **I. csoportban** (8 állat) a hagyományos critical size modellt alakítottuk ki: a patkányok femurján egy 6 milliméteres osteoperiostealis defektust hoztunk létre, a csontot lemezes-csavaros osteosynthesissel rögzítettük; az állatokat 4 hét után áldoztuk fel. A **II. csoportba** sorolt 6 állat esetében a normál csontgyógyulást szerettük volna megfigyelni, ezért náluk lemezes-csavaros osteosynthesis után 2 milliméteres defektust hoztunk létre, majd 4 hét múlva áldoztuk fel őket és vizsgáltuk a combcsontjukat. A **III. csoportban** szintén 2 milliméteres femoralis defektust hoztunk létre a lemezes-csavaros rögzítés után, az ebbe a csoportba tartozó 6 állat esetében azonban az osteotomiás résbe 2 milliméter vastag, csontcementből készült távtartót helyeztünk, hogy a csontosodást fizikailag gátoljuk. 4 hét elteltével vizsgáltuk meg a femuron kialakult helyzetet. Végül a **IV. csoportba** sorolt 6 patkány esetében szintén interpozitumot helyeztünk a 2 milliméteres résbe, majd azt 4 hetes korban eltávolítottuk, és a defektust üresen hagytuk további 4 hétig. Az

állatokat 8 hetes korban áldoztuk fel. A célunk ennek a csoportnak a létrehozásával az volt, hogy megfigyeljük, milyen a csontos regeneráció a távtartó eltávolítása után.

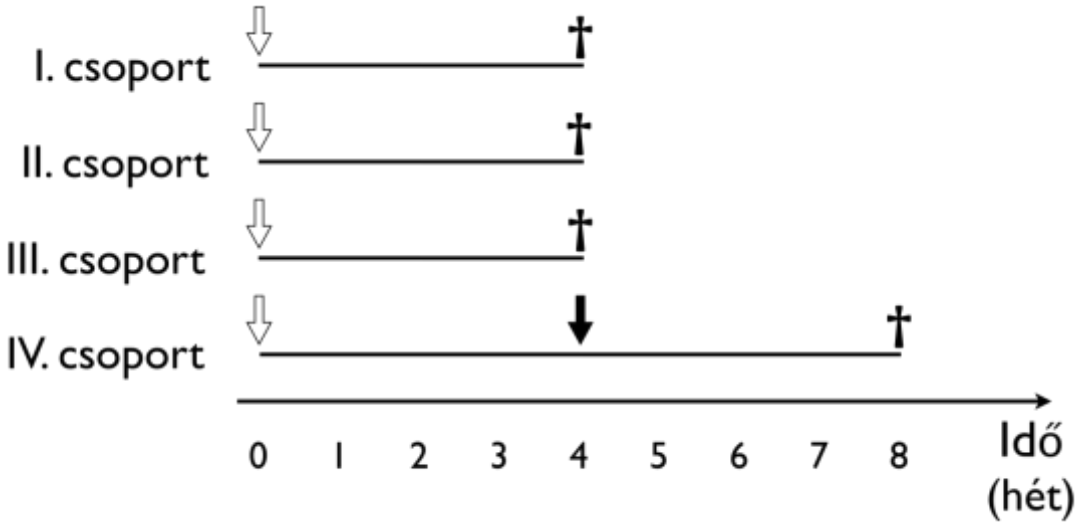

4. ábra:

A négy vizsgálati csoport. A fehér nyíl (⇩) jelzi az első műtét időpontját, a fekete nyíl (🡻) a IV. csoportban az interpozitum eltávolításának időpontját. A fekete kereszt (†) jelzi az állatok feláldozásának idejét.

Sebészi technika

Az állatokat halotán, valamint O_2 és N_2O 50-50 %-os keverékével altattuk el. A combról a szőrt leborotváltuk, majd a műtéti területet felületi fertőtlenítőkkel előkészítettük. A bőrön és a subcutan szöveteken átjutva a fasciát hosszában behasítottuk, majd a tensor fasciae latae és a vastus lateralis izmokat leválasztottuk a femurról, így a csontra jutottunk. A combcsontot a csípőtől a térdig tártuk fel úgy, hogy a periosteum ne sérüljön. Ezután egy 5 lyukú minilemezt (Sanatmetal, Eger) rögzítettünk a csontra 4 darab 1.5 mm vastag és 8 mm hosszú csavarral (Sanatmetal, Eger) úgy, hogy a lemez középső lyukát szabadon hagytuk, csavar csak a két proximalis és két distalis lyukba került (5. és 6. ábra). A rögzítés után oscillációs fűrésszel (Electric Pen Drive, Synthes GmbH, Oberdorf, Svájc) eltávolítottunk egy osteoperiostealis szegmentumot a

csont diaphysiséből, onnan, ahol a középső lyuk volt. Az I. csoportban az eltávolított szegmentum 6 milliméter vastag volt, a II., III., és IV. csoportokban 2 milliméter vastag. A III. és IV. csoportokban az osteotomiás résbe 2 milliméter vastag, poly-methyl-metacrilate csontcementből (PMMA, Heraeus Medical, Wehrheim, Németország) kézzel készített lemezt helyeztünk, majd az interpozitumot 3-0-ás, nem felszívódó fonallal erősítettünk a lemezhez, hogy megakadályozzuk az esetleges kimozdulását a résből. Az izmokat 3-0-ás felszívódó fonallal, csomós öltésekkel egyesítettük, majd a bőrt 3-0-ás fonallal, tovafutó öltésekkel zártuk. Az állatokat visszatettük a ketrecükbe, és naponta megfigyeltük őket. Súlyukat hetente mértük. A IV. csoport állatainál 4 hetes korban ismételt beavatkozást végeztünk, melynek során a fent leírt módon feltártuk a femuron az oszteotómia helyét, majd a csontcement távtartót eltávolítottuk. A seb zárása a fentiek szerint történt. Az I., II., és III. csoportba tartozó állatokat 4 hetes korban, a IV. csoport állatait 8 hetes korban áldoztuk fel széndioxid segítségével, halotán altatás alkalmazása mellett.

DOI:10.14753/SE.2014.1876

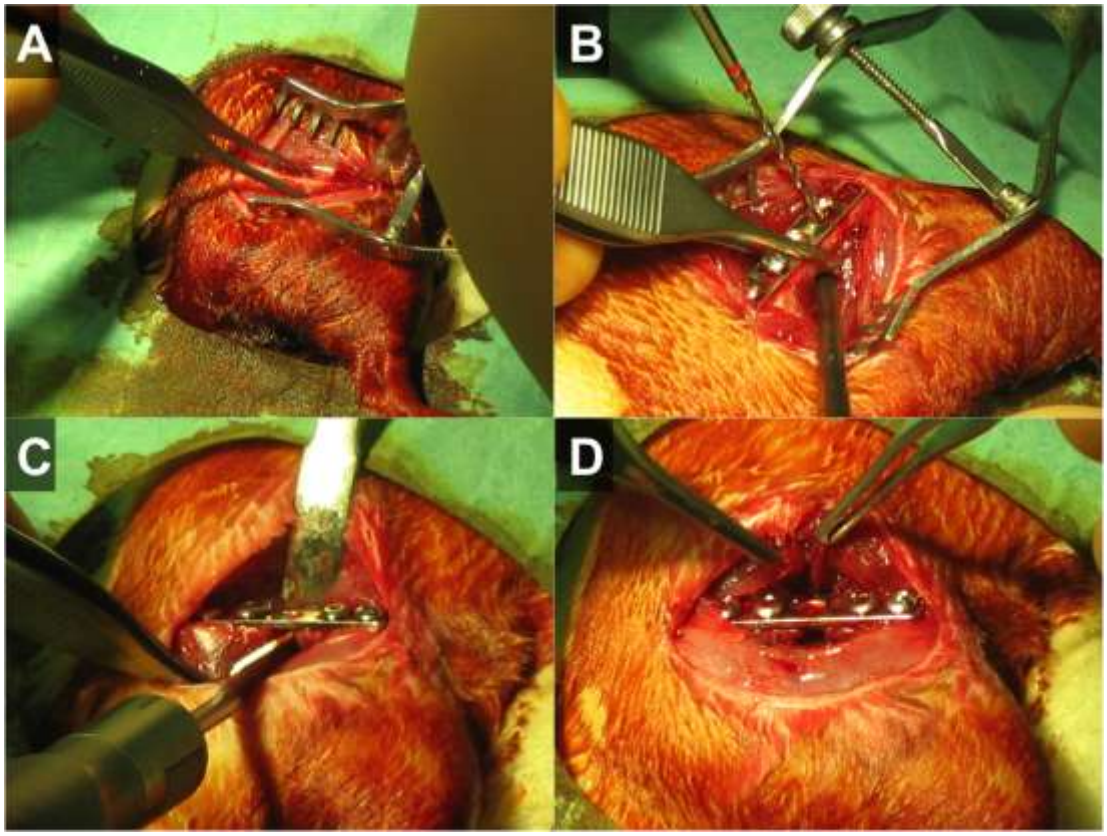

5. ábra:

A képsorozaton a csontdefektus kialakítása látható. Első lépésben (A panel) laterális feltárásból felkeressük a patkány femurját, majd 5 lyukú lemezzel osteosythesist végzünk (B panel) úgy, hogy a középső lyukba nem teszünk csavart. Ezután a középső lyuk helyén létrehozzuk a defektust fűrésszel (C és D panel).

DOI:10.14753/SE.2014.1876

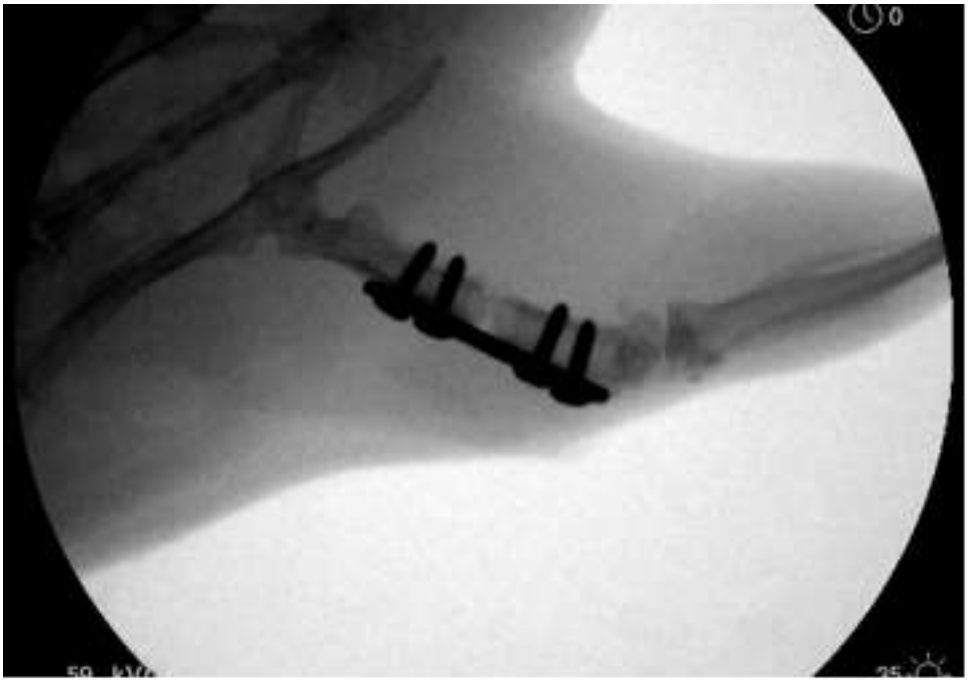

6. ábra:

Posztoperatív röntgen felvétel a lemezes-csavaros osteosynthesis létrehozása és a csontdefektus kialakítása után.

In vivo képalkotó vizsgálatok

A negyedik hét végéig hetente végeztünk SPECT/CT vizsgálatokat, melyekhez ^{99m}Tc-methylydene diphosphonate (^{99m}Tc-MDP, Skeleton®, Medi-Radiopharma, Magyarország) izotópot használtunk; a képalkotást a NanoSPECT/CT imaging system (NanoSPECT/CT®, Mediso kft. – Bioscan Inc., Magyarország-USA) segítségével végeztük. A ^{99m}Tc-MDP széles körben használatos klinikai vizsgálatokban és kutatásokban, mivel a fokozott oszteoblaszt tevékenységet mutató helyeken dúsul, így lehetővé teszi a csontos regeneratív folyamatok kvantitatív leírását.

Az állatokat 80 MBq ^{99m}Tc-MDP beadását követően 3 órával négy fejes, kvantitatív multiplex multipinhole NanoSPECT/CT rendszer segítségével vizsgáltuk. A képeket a készülék HiSPECT nevű programja segítségével hoztuk létre, analizálásukhoz az InVivoScope (Bioscan Inc., USA) és a Fusion (Mediso kft., Magyarország)

programokat használtuk. A vizsgálati régiókat (volume of interest – VOI) háromdimenziós rekonstrukció után jelöltük ki, ezek után határoztuk meg az izotóp aktivitását a VOI-n belül. A ^{99m}Tc-MDP koncentráció számolásánál a mért radioaktivitást osztottuk el az állat súlyával, a standard izotóp felvétel értékét (standardized lesion radioactive uptake value – SUV) Blake szerint [131] határoztuk meg.

Ex vivo µCT analízis

Az állatok feláldozását követően az operált combcsontot kipreparáltuk, majd a lemezt és a csavarokat eltávolítottuk, a vizsgálatot az így előkészített csontokon végeztük. A regeneráció mértékét, valamint az esetleges csontos gyógyulást µCT készülék (Skyscan 1172 X-Ray microtomograph, Kontich, Belgium) segítségével figyeltük meg. A szkennelés során 40 kV feszültséget alkalmaztunk szűrő nélkül, 5 µm-es spot size-al. A keresztmetszeti képek 1024x1024 pixel felbontásban készültek, az isotropicus voxel méret 10 µm volt. A képeket a CT Analyzer 1.10.1.0 program (SkyScan, Kontich, Belgium) segítségével dolgoztuk fel, a háromdimenziós rekonstrukcióhoz a SkyScan CTvox programot (SkyScan, Kontich, Belgium) használtuk. A vizsgált csontokat úgy rögzítettük, hogy a hossztengelyük merőleges legyen a röntgen sugarakra. A nagy felbontású szkennelés során – a minta hosszúságától függően – akár 1700 szeletet is meghatároztunk. Az eredmények értékelését Verna [132] és Schmiedhammer [133] szerint végeztük. Verna és munkatársai közleményükben [132] metodológiai útmutatást adnak arra vonatkozóan, hogy µCT készülék segítségével hogyan lehet 3 D rekonstrukciós képek alapján elkülöníteni a csontos konszolidációt az álízületektől. Schmiedhammer és kollégái [133] femorális csontdefektus modell értékelésénél a csont mennyiségének meghatározásánál külön vizsgálták az oszteotómia területét és az ettől proximálisan valamint disztálisan elhelyezkedő területeket. Így pontos információt kaptak arra vonatkozóan, hogy hogyan viszonyul az újonnan képződött csont mennyisége az eredeti csontmennyiséghez képest, ezt a módszert alkalmaztuk mi is.

Az oszteotómia két oldalán levő, azzal szomszédos csavarlyukak között egy henger alakú vizsgálati területet (volume of interest – VOI) határoztunk meg. A VOI-t úgy helyeztük el, hogy alapja a proximalis csavarlyuk distalis részén feküdjön, és a másik fele a distalis csavarlyuk proximalis végén végződjön, az oszteotómia másik oldalán. Így a henger alakú VOI magába foglalta a csavarlyukak közé eső ép diaphysist, valamint az oszteotómia területét is. Annak érdekében, hogy az új csont képződését pontosan meg tudjuk határozni, három régióra osztottuk ezt a hengert. Az első régió (VOI 1) a proximalis csavarlyuktól az oszteotómia széléig tartott, a második (VOI 2) magát a defektust foglalta magába, míg a harmadik (VOI 3) a defektus másik szélétől a distalis csavarlyuk széléig ért. A VOI 1 és 3 segítségével az eredeti csontra, míg a VOI 2 vizsgálatával az újonnan képződő csontra vonatkozóan kaptunk információt (7. ábra). Mivel a defektus nagysága eltérő volt a különböző csoportok között, ezért a VOI 2 hossza a II., III. és IV. csoportban 2 mm-es volt, az I. csoportban 6 mm.

Mindhárom VOI esetében szeletenként meghatároztuk, hogy az adott szelet területének hány százalékát foglalja el csontszövet (bone area/tissue area – B.Ar/T.Ar), így pontosan tudtuk, hogy az adott szeleten belül mennyi a csontszövet. A VOI-k jellemzésére ezeket az értékeket minden VOI esetében külön-külön összegeztük. A csontregeneráció mértékének megbecsülésére az újonnan képződött csont mennyiségét kellett meghatároznunk. Ez úgy történt, hogy a defektus területén (VOI 2) összegzett B.Ar/T.Ar értékből kivontuk az eredeti csontra (VOI 1 és 3) jellemző B.Ar/T.Ar értéket. Az így kapott különbség utalt az újonnan képződött csont mennyiségére, ezt az értéket “relatív csontmennyiségnek” neveztük el, és a dolgozat további részében is így utalunk rá. Az újonnan képződött csont mennyiségének mérésén túl azt is megvizsgáltuk, hogy a csontvégek között létrejött-e csontos híd, vagy megmaradt-e a csontdefektus. Ennek eldöntésére háromdimenziós rekonstrukciót végeztünk Schmiedhammer szerint [133].

DOI:10.14753/SE.2014.1876

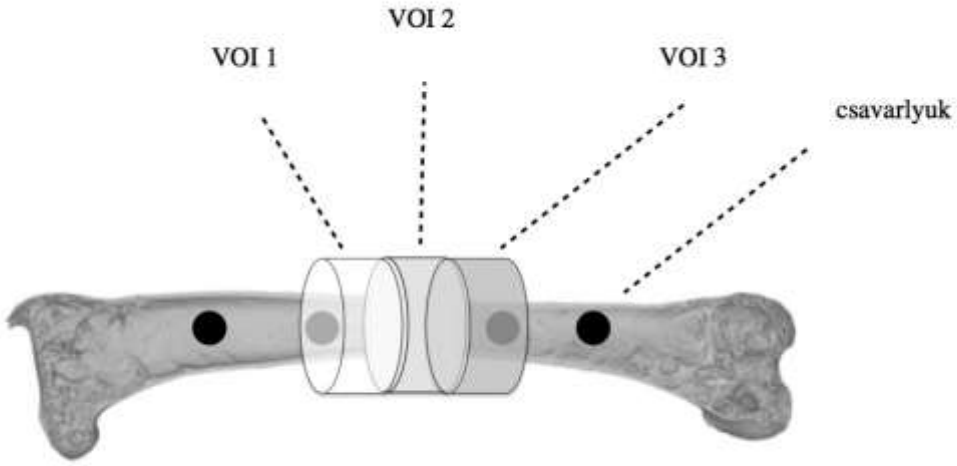

7. ábra:

A rajzon a patkány combcsontjának sematikus ábrája látható. A fekete körök a csontból eltávolított csavarok helyét mutatják. A henger alakú vizsgálati régió (volume of interest – VOI) az oszteotómiával szomszédos csavarlyukak között helyezkedik el; annak érdekében, hogy az új csont képződését pontosan meg tudjuk határozni, három régióra osztottuk ezt a hengert. Az első régió (VOI 1) a proximalis csavarlyuktól az oszteotómia széléig tart, a második (VOI 2) magát a defektust foglalja magába, míg a harmadik (VOI 3) a defektus másik szélétől a distalis csavarlyuk széléig ér [129].

Szövettan

A radiológiai vizsgálat után a csontokat formalinban fixáltuk, dekalcináltuk, majd paraffinba ágyazva metszeteket készítettünk, ezeket hematoxylin-eosin festés után értékeltük. Megvizsgáltuk az eredeti csontállományt, és ellenőriztük annak szerkezetét. Áttekintettük, hogy a beültetett lemez és a csavarok területén nincs-e fehérvérsejt felszaporodás vagy egyéb gyulladásos jel.

Tanulmányoztuk az oszteotómiás rés területét is. Itt egyrészt kerestük az újonnan kialakuló csontszövetet, és amennyiben ilyet találtunk, azt is szemügyre vettük,

hogy az új csont milyen kapcsolatban van az eredeti csontággyal. Másrészt értékeltük, hogy a beültetett graftok szövettanilag milyen változást mutattak. Kerestük esetleges necroticus átalakulásukat, vagy éppen ellenkezőleg, élő, csontsejtekkel tarkított szövet megjelenését a helyükön. Az oszteotómiás résben szintén kerestük esetleges gyulladásos szövet megjelenését.

4.2. Albumin in vivo csontosodási szerepének vizsgálata

Vizsgálat leírása

A vizsgálatban 17 felnőtt, hím Wistar patkányt (testsúly: 496-692 gramm) figyeltünk meg. Az állatokat hat csoportba osztottuk. Az **I. csoportban** (7 állat) a hagyományos critical size modellt [114] alakítottuk ki: a patkányok femurján egy 6 milliméteres osteoperiostealis defektust hoztunk létre, a csontot lemezes-csavaros osteosynthesissel rögzítettük; az állatokat 4 hét után áldoztuk fel. A **II. csoportba** sorolt 5 állatnál a critical size defektusba humán liofilizált spongiózus csontgraftot helyeztünk, ezeket az állatokat is 4 hét elteltével áldoztuk fel. A **III. csoportban** levő 7 állat esetében albuminnal bevont humán liofilizált spongiózus csontgrafttal töltöttük ki a "critical size" defektust. A csontosodást 4 héttel a beavatkozás után vizsgáltuk.

A IV., V. és VI. csoportokban a munkacsoportunk által kidolgozott interpozíciós csontdefektus modellt használtuk, [129] melynek metodológiai leírását részletesen a 4.1-es fejezetben ismertettem. Ennek során patkányok femurján lemezes-csavaros rögzítés mellett 2 mm-es osteoperiostealis csontdefektust hozunk létre, melybe csontcementből készített lemezt helyezünk, amely gátolja a csontosodást. 4 hét elteltével ismételt beavatkozás keretében a csontcement távtartót eltávolítjuk, és a defektust vagy üresen hagyjuk, vagy kitöltjük egy vizsgálni kívánt oltvánnyal. Az állatokat a második beavatkozás után 4 héttel áldozzuk fel. A **IV. csoport** 6 állata esetében a defektust üresen hagytuk, így megfigyelve a regenerációt csontoltvány

nélkül. Az **V. csoportban** 6 állat femurjába bevonat nélküli liofilizált humán spongiózus csontgraftot ültettünk, míg a **VI. csoportba** sorolt 8 állat esetében a defektusba albuminnal bevont humán liofilizált spongiózus csontgraft került (3. táblázat).

A részletes sebészeti technika, az ex vivo µCT analízis és a szövettani vizsgálatok metodológiai leírása a 4.1-es fejezetben található.

3. táblázat

A vizsgálati csoportok jellemzői. Az első három csoportban a graft beültetése után 4 héttel áldoztuk fel az állatokat. A második 3 csoportban első lépésben egy csontcement távtartót helyeztünk a defektusba 4 hétre, majd ismételt beavatkozás során a távtartó helyére tettük a vizsgálandó graftot 4 hétre, ezt követte a csontok vizsgálata.

	I. csoport	**II. csoport**	**III. csoport**	**IV. csoport**	**V. csoport**	**VI. csoport**
Modell típusa	Critical size	Critical size	Critical size	Inter-pozíciós	Inter-pozíciós	Inter-pozíciós
Defektus mérete	6 mm	6 mm	6 mm	2 mm	2 mm	2 mm
Graft típusa	Üres (kontroll)	Bevonat nélküli	Albuminos	Üres (kontroll)	Bevonat nélküli	Albuminos
Állatok száma	7	5	7	6	6	8

DOI:10.14753/SE.2014.1876

5. Eredmények

5.1. Új típusú csontdefektus modell vizsgálata

A műtétek során szövődményt nem észleltünk, az állatok gyógyulása zavartalanul zajlott. A beültetett lemez, a csavarok, vagy a csontcementből készített intepozitum kimozdulását nem észleltük, szeptikus komplikáció nem lépett fel.

Az in vivo NanoSPECT/CT vizsgálatok azt mutatták, hogy a radioizotóp felvétel az operált oldalon az oszteotómia területén enyhén magasabb volt, mint az ellenoldali femur diaphysisén mért érték, azonban ez a szint nem érte el a növekedési porcok aktivitásának értékét (8. ábra). Mind az operált, mind az ép oldalon a combcsontok növekedési porcának megfelelően hasonló mértékű, igen magas oszteoblaszt aktivitás volt észlelhető. A legjelentősebb aktivitás különbség a két combcsont diaphysis régiója között egy hetes korra alakult ki, majd ez a differencia a vizsgálat ideje alatt megmaradt.

DOI:10.14753/SE.2014.1876

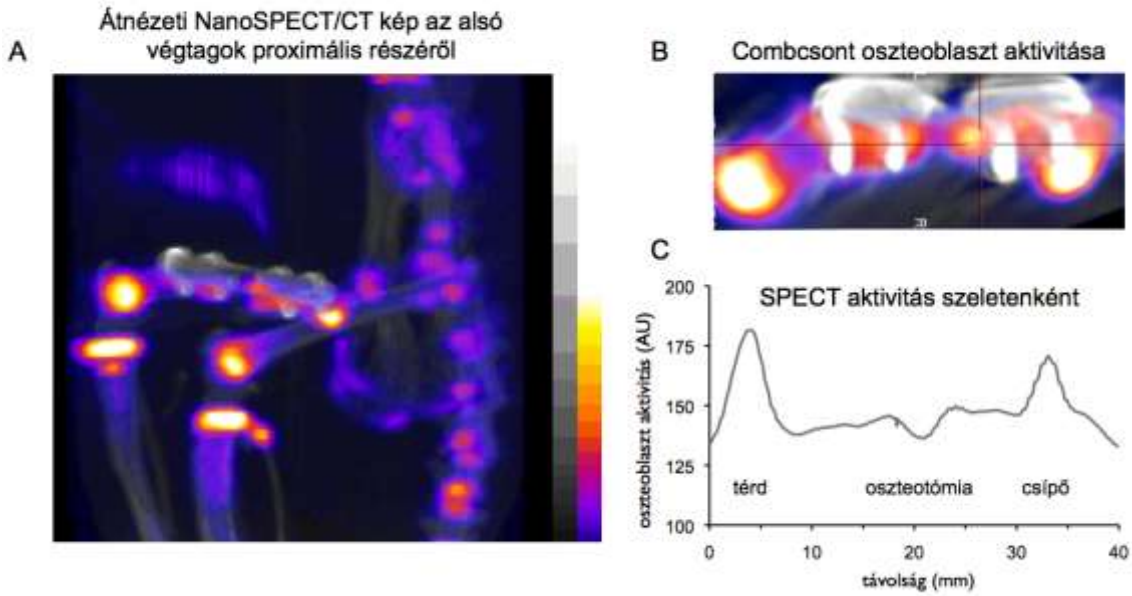

8. ábra:

A combcsont oszteoblaszt aktivitása oszteotómia végzése után; a ^{99m}Tc-MDP izotóp az aktív oszteoblasztokat jelöli. Az "A"-val jelölt táblán együtt látható az operált és nem operált oldali femur kombinált CT és nanoSPECT képe egy héttel az oszteotómia után. A növekedési porc területén mért oszteoblaszt aktivitás megegyezik mind az operált, mind a nem operált oldalon. A "B"-vel jelölt táblán a lemezzel rögzített combcsont aktivitásának képe látható, míg a "C" táblán a számolt oszteoblaszt aktivitást mutatjuk a csont hossztengelyében mérve, szeletenként. A térd és a csípőízület közelében az epiphysis porc aktivitása jól látható, ahogy az oszteotómia szélénél is észlelhető finoman fokozott aktivitás. Ez az aktivitás növekedés csak minimálisan haladja meg a femur diaphysis intakt részének értékeit.

Az I. csoportban, ahol a hagyományos critical size modellt vizsgáltuk, a relatív csontmennyiség **-7.85±1.47 %** volt, és **1/8 esetben (12.5 %)** alakult ki csontos híd a csontvégek között, a többi esetben a csontdefektus nem gyógyult meg. A II. csoportban, mely kontroll csoportként szolgált, **-2.47±0.88 %** lett a relatív csontmennyiség, a csontvégek **5/6 esetben (83.33 %)** gyógyultak meg. A III. csoportban, amelynél az oszteotomiás résbe interpozitumot helyeztünk, minden esetben megmaradt a defektus, a

callus képződés nem stabilizálta a csontvégeket, és nem rögzítette a távtartót sem. A relatív csontmennyiség ebben a csoportban **-7.9±1.06 %-nak** bizonyult. A IV. csoportban, amelyben a távtartót eltávolítottuk négy hét után, majd az oszteotómiás rést szabadon hagytuk további négy hétre, azt tapasztaltuk, hogy **5/6 esetben (83.33 %)** a defektus nem gyógyult meg, csontos híd nem jött létre az oszteotómiás szélek között. A relatív csontmennyiség alacsony maradt: **-4.73±1.36 %** (9., 10. ábra). A szövettani vizsgálat megerősítette a csontos gyógyulás tényét azokban az esetekben, ahol azt a háromdimenziós rekonstrukciós μCT képeken is láttuk, míg a azoknál a mintáknál, ahol a μCT defektust mutatott, a szövettani vizsgálaton kötőszöveti elemeket találtunk a korábbi oszteotómia helyén (11. ábra). Az I. és III. csoportokban mért relatív csontmennyiség szignifikánsan alacsonyabb volt ($p<0.05$), mint a II. csoportban mért érték.

DOI:10.14753/SE.2014.1876

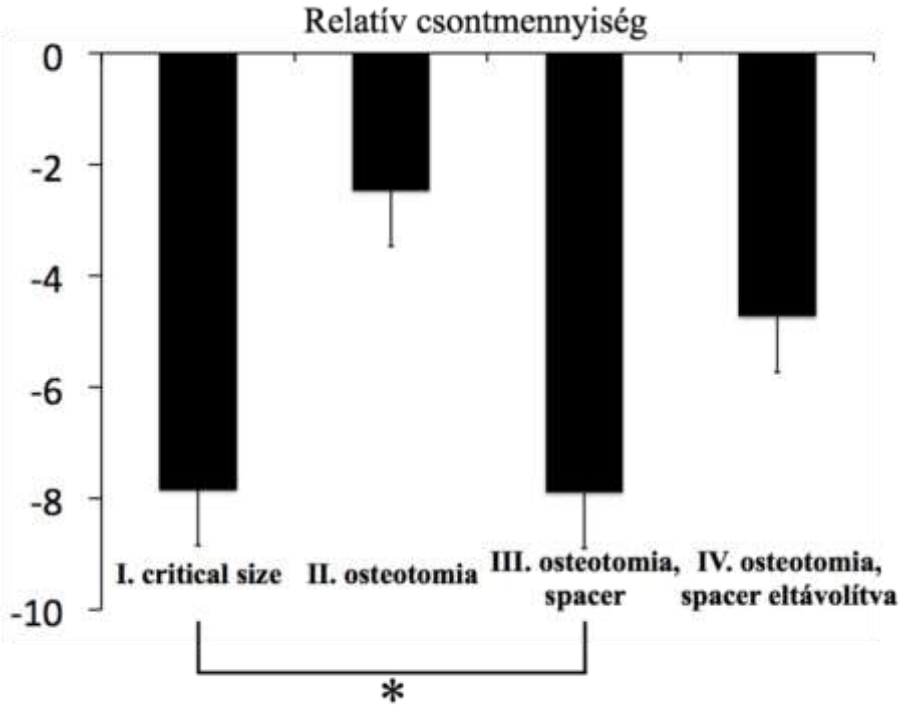

9. ábra:

A relatív csontmennyiség látható az ábrán. A II. csoportban a relatív csontmennyiség szignifikánsan nagyobb, mint az I. és a III. csoportokban. ($p<0.05$) A IV. csoportban, habár alacsonyabb csontmennyiséget mértünk, mint a II. csoportban, a különbség nem volt szignifikáns.

DOI:10.14753/SE.2014.1876

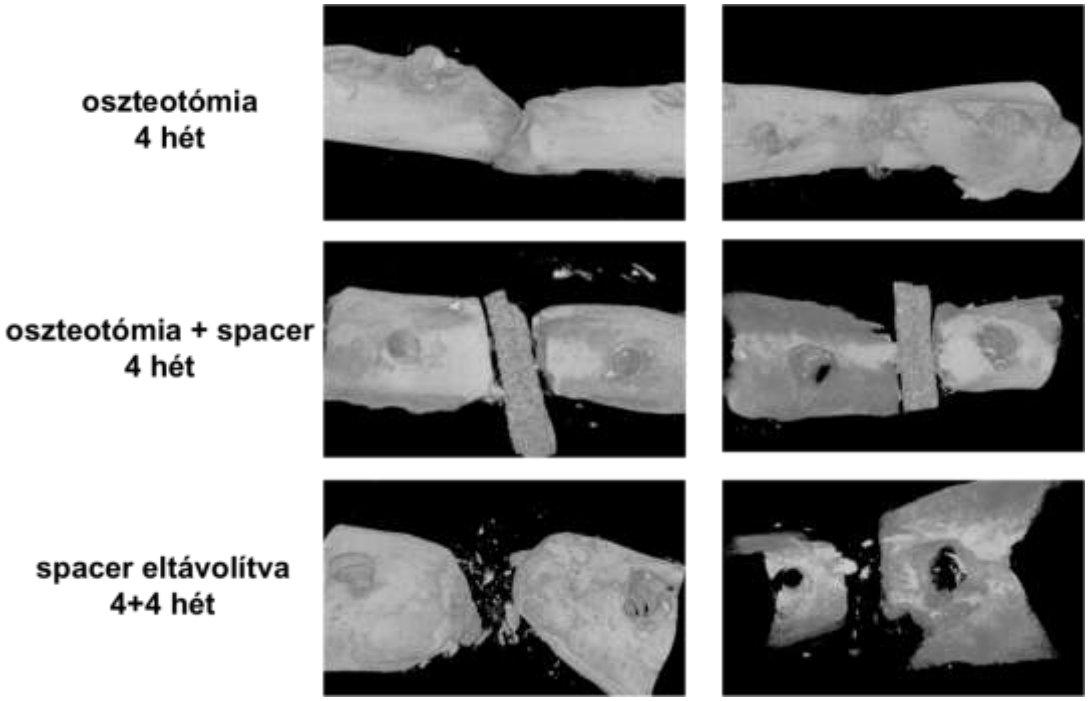

10. ábra:

Az osteotomiás résbe helyezett csontcementből készített távtartó késlelteti a csontos regenerációt, 4 héttel az interpozitum eltávolítása után is. A képek azt mutatják, ahogy 2 milliméteres oszteotómia végzése esetén négy hét alatt meggyógyul a csont (felső képpár), a csontcement spacer használata esetén azonban a gyógyulás nem jön létre (középső képek). Az interpozitum eltávolítását követő négy hét alatt sem következett be a csontgyógyulás, permanens csontdefektus alakult ki (alsó képek).

DOI:10.14753/SE.2014.1876

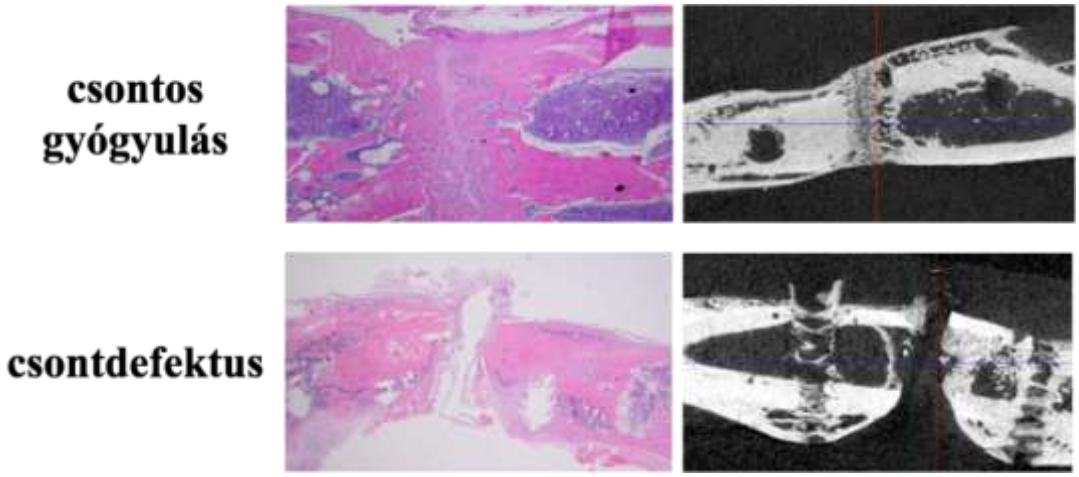

11. ábra.:

Interpozitum nélkül a 2 milliméteres oszteotómiás rés az esetek 83.33 %-ban meggyógyult. A csont gyógyulása szövettani metszeten és két dimenziós μCT képen látható a felső sorban. A csontcementből készült távtartó eltávolítása után 4 héttel 5/6 esetben permanens csontdefektust alakult ki; ezek a képek az alsó sorban láthatóak.

5.2. Albumin in vivo csontosodási szerepének vizsgálata

A műtétek során szövődményt nem észleltünk, az állatok gyógyulása zavartalanul zajlott. A beültetett csontcement lemez, a graft, a csavarok vagy a lemez kimozdulását nem észleltük, szeptikus komplikáció nem lépett fel.

Az I. csoportban **egy esetben sem jött létre csontgyógyulás (7/7)**, a relatív csontmennyiség **-10.14 % ± 1.64 %** volt. A II. csoportban, ahol bevonat nélküli graftot alkalmaztunk **20 %-ban alakult ki csontos híd a csontvégek között (4/5)**, a relatív csontmennyiség **-12.1 % ± 1.8 %-nak** bizonyult. A III. csoportban a "critical size" defektust albuminnal bevont oltvánnyal töltöttük ki, a relatív csontmennyiség **-12 % ± 0.61 %** volt, **csontgyógyulás egy esetben sem alakult ki (7/7).**

A IV. csoportban, ahol az interpozitum eltávolítása után a 2 mm-es defektust üresen hagytuk, **egy esetben sem jött létre csontgyógyulás (6/6)**, a relatív csontmennyiség **-6.93 % ± 2.1 %** volt. Az V. csoportokban a csontcement távtartó

eltávolítása után a defektusba bevonat nélküli graftot tettünk, a relatív csontmennyiség **-8.36 % ± 0.87 %** volt az esetek **33 %-ban (2/6) tapasztalt csontos összenövés** mellett. A VI. csoport 8 állata esetében, ahol albuminnal bevont graftot ültettünk az interpozíciós defektusba **75 %-ban (6/8) alakult ki csontos híd** a csontvégek között, a relatív csontmennyiség **-10.92 % ± 3.74 %** volt (12. ábra).

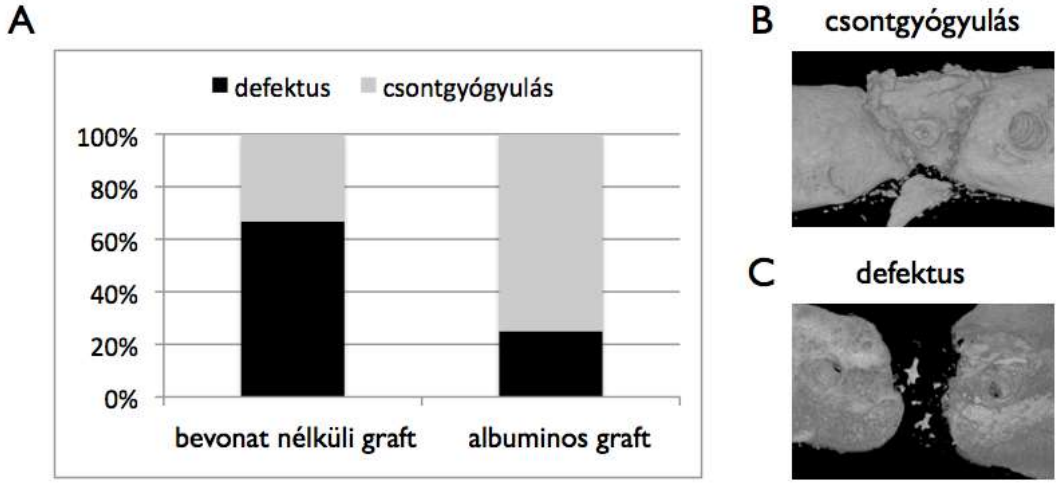

12. ábra

Az interpozíciós csontdefektus modell esetén az albuminnal bevont csontgraftokkal 75 %-ban jött létre csontos gyógyulás, szemben a bevonat nélküli oltványok 33 %-os eredményével (A). Az alsó ábrákon (B, C) a csontgyógyulás és a defektus 3D rekonstrukciós µCT képe látható.

Azokban az esetekben, amikor a csontdefektus nem gyógyult meg, a 3D morfológiai vizsgálat a követező eredményeket adta: a II. csoportban a graft resorbeálódott 25 %-ban (1/4), sequestrálódott 25 %-ban (1/4) és kitapadt valamelyik csontvéghez 50 %-ban (2/4). A III. csoportban resorptiót 57 %-ban (4/7), sequestratiót 29 %-ban (2/7) és adherentiát 14 %-ban (1/7) találtunk. Az V. csoportban resorptio 0 %-ban (0/4), sequestratio 25 %-ban (1/4) és adherentia 75 %-ban (3/4) fordult elő, míg a VI. csoportban ezek a morfológiai változatok a következő gyakorisággal fordultak elő: resorptio 0 % (0/2), sequestratio 50 % (1/2), adherentia 50 % (1/2). (13. ábra)

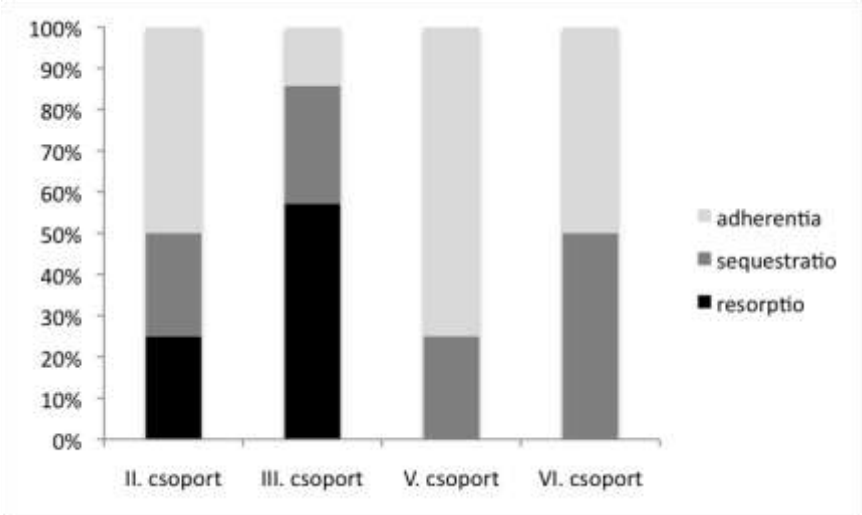

13. ábra:

A permanens csontdefektusok esetén végzett 3D rekonstrukciós képek alapján meghatároztuk, hogy a beültetett graft felszívódott-e (resorptio), elkülönülve helyezkedett-e el (sequestratio), vagy valamelyik csontszélhez hozzátapadt-e (adherentia). A grafikonon a különböző lehetőségeket ábrázoljuk egy-egy csoport esetében. Resorptio leggyakrabban a III. csoportban fordult elő, ahol albuminos graftot vizsgáltunk critical size modellben. (II. csoport – critical size defektus + bevonat nélküli graft, III. csoport – critical size defektus + albuminnal bevont graft, V. csoport – interpozíciós defektus modell + bevonat nélküli graft, VI. csoport – interpozíciós defektus modell + albuminnal bevont graft)

A morfometriai mérések részletes eredményei a 14. ábrán láthatóak. Szoros kapcsolat mutatkozott a beültetett graft további sorsa és a trabecular separation értékek között: azokban az esetekben, amikor a beültetett graft felszívódott, a trabecular separation értékek konzekvensen egy nagyságrenddel nagyobbnak bizonyultak, mint a többi permanens csontdefektus esetében. (4. táblázat)

DOI:10.14753/SE.2014.1876

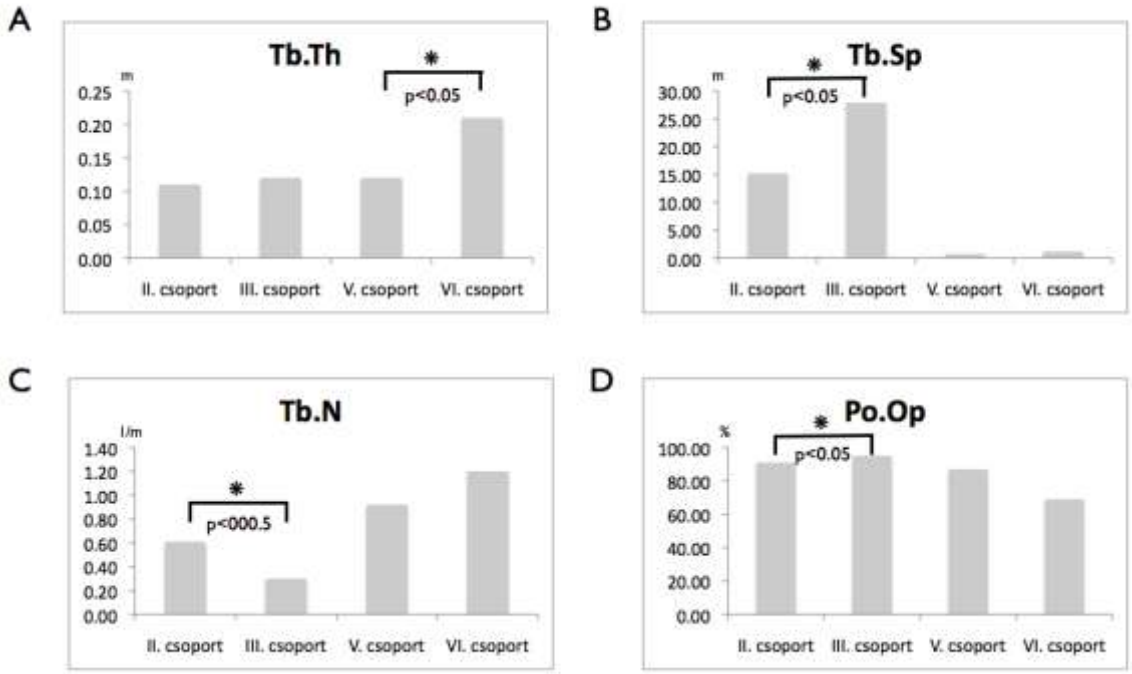

14. ábra:

Morfometriai eredmények. A csillaggal (✸) jelölt oszlopok között szignifikáns eltérést találtunk, a p értéke a csillag alatt látható. (trabecular thickness -Tb.Th; trabecular separation - Tb.Sp; trabecular number - Tb.N; open porosity - Po.Op, II. csoport – critical size defektus + bevonat nélküli graft, III. csoport – critical size defektus + albuminnal bevont graft, V. csoport – interpozíciós defektus modell + bevonat nélküli graft, VI. csoport – interpozíciós defektus modell + albuminnal bevont graft)

DOI:10.14753/SE.2014.1876

4. táblázat:

A táblázatban a trabecular separation (Tb.Sp) értékek változása látható a graft sorsának függvényében. Amennyiben a graft resorbeálódott, a Tb.Sp értékek konzekvensen egy nagyságrenddel nagyobbnak bizonyultak, az adherentia vagy sequestratio esetében mért értékeknél.

Állat sorszáma (csoport)	Defektus típusa	Th.Sp (μm)
41 (II.)	sequestratio	3.48
42 (II.)	***resorptio***	***65.44***
77 (II.)	adherentia	2.43
94 (II.)	adherentia	3.36
47 (III.)	adherentia	2.36
48 (III.)	***resorptio***	***58.46***
49 (III.)	sequestratio	3.27
50 (III.)	***resorptio***	***48.33***
55 (III.)	sequestratio	5.62
79 (III.)	***resorptio***	***49.26***
96 (III.)	***resorptio***	***28.12***

DOI:10.14753/SE.2014.1876

6. Megbeszélés

Munkánk eredményeképpen sikerült kidolgoznunk egy új típusú csontdefektus modellt, melyben fizikai növekedésgátlás segítségével, reprodukálható módon hoztunk létre olyan környezetet, amelyben a defektus méretétől függetlenül csökkent a csontosodási képesség. Erre utalt az a tény, hogy a kialakított csontdefektus a csontcement távtartó eltávolítása után négy hétig nem gyógyult meg. A modell használatával egyrészt tetszőleges méretű graft vizsgálható, másrészt lehetővé vált annak a gyakori klinikai helyzetnek a rekonstruálása, amikor a csontgyógyulás elsődleges gátja a gazda csont csökkent regenerációs képessége.

Ezt követően megvizsgáltuk az *in vitro* kísérletekben ígéretes eredményeket adó albuminnal liofilizált csontgraftot *in vivo* körülmények között, és azt tapasztaltuk, hogy a graftok albumin bevonata segítségével több, mint kétszer gyakrabban jött létre csontregeneráció, mint a bevonat nélküli graftok esetén.

A mozgásszervi sebészet egyik legnagyobb kihívása a csontdefektusok pótlása. Számos csontpótló szert fejlesztettek ki eddig, melyek közül azonban – különböző okoknál fogva – egyik sem terjedt el széles körben. Kezdetben nagy lelkesedés övezte a bone morphogenetic protein (BMP) származékokat, melyek kiváló oszteoinduktív hatással rendelkeznek, azonban máig nem sikerült megfelelő hordozó közeget találni számukra, ráadásul az áruk is igen magas [134, 135]. További problémát jelent alkalmazásukkal kapcsolatban, hogy felmerült, használatuk dózis függően fokozza malignus daganatok kialakulásának kockázatát [54, 55]. Szintén nagy várakozás előzte meg a demineralizált csontmátrix (DBM) használatát, melynek előállítása ráadásul nem is túl drága, azonban aktív hatóanyag tartalma, így a csontosodásra kifejtett hatása nehezen megjósolható, ezért a gyakorlatban nem terjedtek el [48]. Az utóbbi időben sláger termékké vált a thrombocytában gazdag plazma (PRP), habár hatásossága irodalmi adatok alapján nem egyértelmű [72, 136]. A szintetikus csontpótló szerek szintén alkalmazhatóak, azonban részben mechanikailag, részben integrációs képességeik miatt, és nem utolsó sorban magas áruk következtében szintén nem

terjedtek el széles körben [11]. A xenografttok, közöttük is elsősorban a szarvasmarha eredetű oltványok egyre népszerűbbek, főként a fogászati implantológia területén, ahol sikerrel használják őket [88, 89], de eredményes ortopédiai felhasználásukról is találni adatokat [86, 87], mechanikai tulajdonságaik miatt azonban felhasználásuk teherviselő helyeken okozhat szövődményeket [90, 91].

Napjainkban az elsőként választott csontpótló szer maga a csont. A különböző csontgraft típusok közül a leggyakrabban az autológ csontot [15], második leggyakoribb anyagként pedig rendszerint a homológ csontot használják [137]. Mindkettőnek megvan a maga előnye és hátránya. Így az autológ graftok beépülése a legbiztosabb, nem kell számolni a betegségek átvitelének lehetőségével, ez a legerősebb oszteoinduktív, oszteokonduktív és oszteogenetikus hatással rendelkező oltvány. Ugyanakkor használatakor kialakulhat a donor helyen betegség, vérzés, fertőzés, a graft kivételével megnyúlik a műtéti idő, és ráadásul az oltvány korlátozott mennyiségben érhető el [28, 31]. Ezzel szemben az allograft elvileg korlátlan mennyiségben elérhető, nincs szükség a graft vételéhez a műtét kiterjesztésére, nem hosszabbodik a műtéti idő, nem kell a donor-helyi problémákkal foglalkozni. Csakhogy beépülése korántsem olyan megbízható, mint az autológ csonté, fennáll a veszélye esetleges immunológiai reakciónak, kilökődésnek, betegségek átvitelének [30, 31]. Ráadásul a beültetés előtti kémiai dezinfekciós folyamatoknak áldozatul esnek a csontban levő oszteogenetikus és oszteoinduktív faktorok is, így a graft biológiai értéke jelentősen kisebb az autológ csonténál [125, 126].

Az ideális oltvány kritériumait pontosan fogalmazta meg Burchart, aki szerint az ideális graft vázát oszteokonduktív matrix adja, melyen oszteogén sejtek ülnek, és a rendszerben jelen vannak még oszteoinduktív faktorok is [14]. Emellett kívánatos lenne, ha egy ilyen “ideális graft” biológiailag semleges volna, nem váltana ki immunválaszt, valamint megfelelő mennyiségben, és elérhető áron hozzáférhető lenne. Munkacsoportunk célként határozta meg, hogy olyan csontgraftot hozzunk létre, mely a lehető legjobban megközelíti a fentiekben részletezett kritériumokat.

Az ideális graftok létrehozásához korlátlan mennyiségben, megfelelő mechanikai tulajdonsággal rendelkező vázra van szükség, logikus választásnak tűnik tehát a graft alapjául homológ csontot használni, mi is ezt választottuk. A graft immunogenitásának csökkentésére még a liofilizálás előtt dezinfekciós eljárásokat alkalmaznak, melyek részeként sósavas áztatásnak, etilén-oxidos, hidrogénperoxidos kezelésnek vetik alá az oltványokat. Az eljárás eredményeképpen immunológiai választ nem váltanak ki az így kezelt csontok, azonban a folyamatnak nem csak a korábban említett oszteoinduktív és oszteogenetikus faktorok esnek áldozatul [125, 126], hanem vélhetően a sejtek megkötésére alkalmas csontfelszíni fehérjék is. Ezek pedig igen fontos szerepet játszanak abban, hogy beültetés után az oltvány felszínén megfelelő mennyiségű sejtes elem tapadhasson meg, majd szaporodhasson [138]. A szükséges sejtfelszíni kötő fehérjék hiánya lehet a magyarázata a kémiailag előkezelt, majd liofilizált allografttok alacsony sejtmegkötő képességének.

Ennek megfelelően dolgoztuk ki azt a kutatási tervet, melynek során igyekeztünk a tisztító eljárások során denaturálódó, sejt-kötő tulajdonságokkal rendelkező fehérjéket pótolni, így fokozva a graftok biológiai értékét. Sejt adhéziót fokozó fehérjéket (fibronectin, I. típusú kollagén) tartalmazó oldatban inkubálva csontgraftokat, hosszú távon nem sikerült elősegíteni a BMSC-k megtapadását, valamint proliferációját. Elképzelhető, hogy a magyarázat erre az, hogy a liofilizált humán allograft felszínén nincsenek jelen olyan ligandok, melyekhez a fibronectin vagy a kollagén kapcsolódni tudna [128]. A csontregeneráció természetes folyamatának első lépéseként a struktúrális fehérjék, így többek között a kollagén alakítja ki a csontra jellemző szerkezetet, melyet a későbbiek során követ az ásványi elemek lerakódása, így képződik a csontszövet. Valószínű, hogy ezt a folyamatot nem lehet megfordítani, hiszen így egy mineralizált, a szerves elemeitől részlegesen megfosztott graft (liofilizált homológ csont) felszínéhez kellene kapcsolódniuk ugyanezeknek a proteineknek [139].

Az albuminnak a graft felszínére történő liofilizálása után a fehérje vizet köt meg, kedvező környezetet biztosítva ezáltal a BMSC-k megkötéséhez. Az albumin ismert sejt proliferációt fokozó hatásáról, így elképzelhető, hogy ugyanezt a hatást ki

tudja kifejteni a graft felszínén is. Valószínűleg ebben a folyamatban fontos szerepet játszik a humán csont szerkezete, pórus mérete is. Az elektronmikroszkópos képek tanulsága szerint a megtelepedett sejtek nem monolayer-t alkottak, hanem beterjedtek a pórusokba is. A szarvasmarha eredetű spongiózus csont, melynek porozitása nagyobb volt, és a szintetikus, lényegesen kisebb pórosukkal rendelkező hydroxyapatit felszínén nem lehetett megfigyelni hasonló jelenséget.

Az albumin őssejtek számára kedvező tulajdonságait munkacsoportunk egy másik kísérletben is igazolta. A Horváthy és munkatársai [140] által végzett vizsgálatokban sebészi varrófonal felszínét vonták be albuminnal liofilizálásos technikát alkalmazva, majd az így előkészített fonalra ültettek mesenchymalis eredetű őssejteket. A sejtek proliferáltak, és 168 óra elteltével egységesen beborították a fonal felszínét, míg az egyéb anyagokkal (fibronectin, poly-L-lysin) bevont felszínű fonalak esetén ilyen mértékű sejtszaporulatot nem találtak.

A csonttal végzett kísérletes munkáink eredményeinek ismeretében nemzetközi szabadalmi védelmet igényeltünk a United States Patent and Trademark Office-tól P0800134A számon “Method for producing an implantable bone composition” néven, a szabadalmi eljárás folyamatban van.

A sikeres in vitro kísérletek után megfelelő csontmodellt kerestünk az általunk kifejlesztett graft vizsgálatára. Az elmúlt időszakban több tanulmány is megkérdőjelezte a korábban gold standard-ként használt critical size modell definícióját, azt a hiányosságot kiemelve, hogy nem lehet pontosan megállapítani annak a csontszegmentumnak a méretét, melyet el kell távolítani ahhoz, hogy biztosan kialakuljon a permanens csontdefektus [115-117, 119-121]. Ennek az az oka, hogy a csont regenerációs képességét rendkívül sok tényező befolyásolja, így az állat filogenetikai fejlettségi szintje, a defektus anatómiai elhelyezkedése, a környező lágyrészek állapota, vagy akár biomechanikai tényezők [117]. Ugyancsak problematikus a vizsgálati állat élettartamának meghatározása, mely critical size modellnél definíció szerint alapvető fontosságú. Mivel ez különböző vizsgálati

protokollokban eltérhet, így nem lehet standardizálni [118, 122]. Ráadásul ismert tény, hogy ideális körülmények között is a critical size modell használatával körülbelül 90 %-ban jön létre permanens csontdefektus, a maradék 10 %-ban a defektus túlzott mérete ellenére is létrejöhet a csontos konszolidáció [113, 114, 141]. Fontos továbbá megjegyezni, hogy a modell alkalmazása során azt a helyzetet tudjuk vizsgálni, amikor ép regenerációs potenciállal rendelkező csontvégek próbálnak áthidalni egy túlméretezett hiányt. Ez a felállás tehát nem ideális annak a gyakori klinikai helyzetnek a modellezésére, amikor csökkent regenerációs képességgel rendelkező csontszövet kis méretű defektusainak a gyógyulását szeretnénk vizsgálni.

Munkánkban a csontdefektust úgy hoztuk létre, hogy a csontszegmentum eltávolítása után fizikailag gátoltuk a regenerációt egy távtartónak az oszteotómiás résbe helyezésével. Ez az eljárás biztosította a legalacsonyabb relatív csontmennyiséget az eltávolított szegmentum helyén. Modellünk patofiziológiai szempontból jelentősen különbözik a critical size modelltől, hiszen amíg a mi vizsgálati protokollunkban a csontosodás mechanikailag van gátolva, addig a critical size modellnél a regenerációnak fizikai gátja nincs. Az oszteoblaszt aktivitás hasonló volt minden csoportban, jelezvén, hogy a regenerációra való képesség megtartott, azonban ezek eredményessége – köszönhetően a különböző vizsgálati modelleknek – eltérő. A csontgyógyulás területének oszteoblaszt aktivitása egyik modell esetében sem érte el a növekedési porcokét, mutatva, hogy ebben az anatómia lokalizációban a regeneráció alapvetően lassú folyamat.

Az I. csoportban, ahol a klasszikus critical size modellt alkalmaztuk, egy kivételével minden esetben permanens csontdefektus alakult ki, míg a II. csoportban, ahol 2 milliméteres defektust hoztunk létre, egy esetet leszámítva minden állatnál meggyógyult a csonthiány, mely eredmények megfelelnek a nemzetközi irodalomban publikált adatoknak [100, 122, 133].

Ez jól mutatja, hogy a csontosodás fizikai gátlása nélkül nehéz olyan modellt létrehozni, amely megbízhatóan eredményez defektust anélkül, hogy túlméretezett szegmentumot kellene eltávolítani a csontból. A szövettani vizsgálat megerősítette a radiológiailag igazolt csontgyógyulást, szeptikus komplikációra, gyulladásra utaló szövettani jelek nem voltak megtalálhatóak. A IV. csoportban, ahol az interpozitumot eltávolítottuk 4 hét elteltével, és a defektust további 4 hétig szabadon hagytuk, azt tapasztaltuk, hogy a relatív csontmennyiség a III. csoporthoz képest emelkedett ugyan, azonban nem érte el a kontroll csoport értékeit. Úgy tűnik tehát, hogy a csont gyógyulási képessége megmarad az interpozitum eltávolítása után is, azonban a regenerációs kapacitás nem bizonyult elegendőnek ahhoz, hogy a defektuson keresztül csontos összenövés alakuljon ki a vizsgálat hátralévő időtartama – 4 hét – alatt. Azt a jelen munka alapján nem lehet eldönteni, hogy a gyógyulás hiánya a csökkent regenerációs kapacitásnak, vagy az idő rövidségének volt-e köszönhető, feltételezésünk szerint azonban az első mechanizmus játszott benne szerepet.

A kurrens szakirodalmat áttekintve a csontosodás serkentésére több módszerrel kísérleteznek a különböző kutatócsoportok. Alapvetően mindegyik módszer célja közös: a regeneráció helyén emelni az oszteogén sejtek számát. Az egyik uralkodó irányzat szerint – a korábbiakban már részletezett hatásuknak köszönhetően – növekedési faktorokat használnak a regeneráció gyorsításához, így a csontosodás helyére a gazdaszervezetből áramló őssejtek növekedési faktorok hatására létrejövő oszteoblaszt irányú transzformációját igyekeznek kihasználni. Li és munkatársai [142] Nell-1 molekula felhasználásával értek el meggyőző eredményeket patkány femorális csontdefektus modellben. Dedania és kollégái [143] inzulin lokális alkalmazása során számoltak be a csontosodás fokozódásáról szintén patkány femur csontdefektus modelljében. A szakirodalomban találkozhatunk a már korábban említett növekedési faktorokkal kapcsolatos vizsgálatokkal is: Kolambkar [144] és Angle [145] BMP-2-t alkalmazott sikerrel patkányban, Nevins [58] PDGF sikeres szájsebészeti felhasználásáról számol be, Antonello szintén fogászatban írta le a PRP hatékonyságát.

Egy másik kutatási irányzat szerint nem növekedési faktorok alkalmazásával serkentik a csont regenerációját, hanem oszteokonduktív anyagok beültetésével. Míg az

oszteoinduktív növekedési faktorok alkalmazása során az őssejtek számára a fehérje természetű molekulák jelentik azt az ingert, amelynek köszönhetően a csontgyógyulás helyén megnő a csontsejtek száma, addig az oszteokonduktív graftok alkalmazása során maga az oltvány szerkezete katalizálja az őssejtek oszteoblaszt irányú differenciációját, így segítve elő a gyógyulási folyamatot. Hedge [146] instabil ulna törések műtéte során használt hydroxyapatitot, melynek kiváló beépülését tapasztalta 16 hét elteltével. Li [147] polycaprolactonnal kapcsolatban számolt be kedvező eredményekről. Haugen és munkatársai [148] porózus kerámiát ültettek be nyúlban kidolgozott fogászati csontdefektus modellbe és tapasztaltak jó eredményeket.

Végül egy harmadik irányzata a kutatásoknak az, amikor nem a gazdaszervezet őssejtjeinek differenciálása az elsődleges cél, hanem külső forrásból igyekeznek az őssejtek számát növelni a csontdefektus helyén. A teljesebb hatás érdekében ezeket a sejteket rendszerint valamilyen oszteokonduktív vázra ültetik, vagy oszteoinduktív faktort is tartalmazó hordozóanyaggal együtt juttatják a regeneráció helyére. Khojasteh [149] kutyák mandibulájába ültetett be kerámia vázra felvitt őssejteket, 8 hét elteltével szignifikáns javulást észlelt a csontosodásban a kontroll csoporthoz viszonyítva. Pourebrahim [150] szintén kutyákban vizsgálta autografthoz viszonyítva a TCP váz és őssejtek felhasználásával készített kompozit csontosodásra kifejtett hatását, és azt tapasztalta, hogy az autograft ugyan erőteljesebb csontosodást váltott ki, a mesterségesen előállított csontpótlószer azonban reális alternatívát jelentett a korlátozott mennyiségben elérhető saját csonttal szemben. Turner és munkacsoportja [151] őssejtet tartalmazó és sejtmentes oszteokonduktív csontpótló szert ültetett be nyulak koponyacsontjába. Habár a csontosodás sebességében nem észlelt különbséget, a újonnan képződött csont mineralizációja egyenletesebb és fokozottabb volt az őssejtet is tartalmazó oltvány esetében.

Ismerve a nemzetközi trendeket és a vonatkozó tudományos eredményeket, saját munkánk megtervezése során is arra törekedtünk, hogy az általunk kifejlesztett graft a regeneráció helyén fokozza az oszteogén irányú differenciációt, ezáltal serkentve a csontregenerációt. Az in vitro kísérleteinkből tudtuk, hogy a humán liofilizált csontok előkezelése albuminnal kedvező környezetet teremt őssejtek számára, és a sejtek ezen a

felszínen akár proliferálódni is képesek. Azt is tudtuk, hogy a humán csont tökéletes és igen erős oszteokonduktív tulajdonságokkal rendelkezik. Előzetes feltételezésünk tehát az volt, hogy a beültetett graft felszínén a gazdaszervezet őssejtjei megtelepednek, proliferálnak, miközben az oltvány oszteokonduktív hatásának és a környezet oszteoinduktív faktorainak köszönhetően jelentős számú sejt indul el oszteoblaszt fejlődési irányba elősegítve ezáltal a gyorsabb és teljesebb csontregenerációt.

Vizsgálatunk következő lépéseként tehát az albuminnal liofilizált graft *in vivo* vizsgálatát végeztük el. Ehhez részben az általunk kifejlesztett interpozíciós csontdefektus modellt, részben a klasszikus CSD modellt használtuk.

Eredményeink alapján igazolódott, hogy a spongiózus csontgraftok albumin bevonata igen erősen elősegíti a csontosodást interpozíciós csontdefektus modell esetében. Ezt mutatta a VI. csoportban (interpozíciós csontdefektus modell + albuminos graft) 75 % gyakorisággal kialakult csontgyógyulás az V. csoport (interpozíciós csontdefektus modell + bevonat nélküli graft) 33%-os eredményével szemben.

A CSD modellt alkalmazó csoportokban a csontgraftok albuminos bevonata nem befolyásolta a csontgyógyulást a vizsgálat 4 hete alatt. Azt tapasztaltuk, hogy az oszteotomiás résben mért relatív csontmennyiség értéke a II. csoportban, ahol bevonat nélküli graftot használtunk, közel ugyanakkora volt, mint a III. csoportban, ahol az oltványokat albuminnal bevontuk. Szembetűnő volt, hogy jelentősen gyakrabban fordult elő a graft resorptiója az albuminos (III.) csoportban, mint a bevonat nélküli (II.) csoport állatainál. Irodalmi adatok alapján tudjuk, hogy a graftok beültetése után az oltvány beépülése és a defektus konszolidációja a csontfelszívódási és csontfelépítő folyamatok kölcsönhatásaként jön létre, és a folyamat első lépésében a csontfelszívódás dominál [152]. Ennek figyelembe vételével a fenti eredmények úgy is magyarázhatóak, hogy a minden más csoportnál gyakrabban előforduló resorptio a felgyorsult csontregenerációs folyamatok következménye, azonban a csontfelépítés-csontlebomlás egyensúlya eltolódott a resporptiós folyamatok irányába, ez vezetett a graftok felszívódásához. Kérdés, hogy ha a vizsgálat tovább tartana, a későbbiek során előtérbe kerülhetnének-e a felépítő folyamatok.

A morfometriai mérések vizsgálata során több mérőszám tekintetében is szignifikáns különbséget találtunk a csoportok között. Ennek ellenére a mérési eredmények és a beültetett graft típusa vagy a defektus gyógyulása között konzekvens összefüggést nehéz volt fellelni. Egy mérőszám tekintetében azonban szoros kapcsolat mutatkozott a graft további sorsának függvényében: azokban az esetekben, amikor a beültetett graft felszívódott, a trabecular separation értékek konzekvensen egy nagyságrenddel nagyobbnak bizonyultak, mint a többi permanens csontdefektus esetében.

Némileg meglepő lehet, hogy egy olyan hétköznapi szérum fehérje, mint az albumin, annyira erőteljes hatással bír a csontosodási folyamatokra, hogy a jelenlétében több, mint kétszer gyakrabban jön létre csontgyógyulás, mint abban az esetben, ha albumin nincs jelen (33% vs. 75%). Érthetőbbé válik ez a hatás, ha számításba vesszük azt a tényt, hogy az albuminnak sejttenyészetekben az őssejtek növekedésében fontos potencírozó hatása van. Kiderült ez az általunk végzet kísérletből is, amikor in vitro körülmények között észleltük, hogy az albuminnal bevont csontgraftokon az őssejtek képesek proliferálni, valamint hogy a sejtek penetrálnak a graft belsejébe is [128]. Így tehát elképzelhető, hogy in vivo az albumin bevonat hatására a gazdaszervezetből származó csontvelői őssejtek, melyek a beültetés helyére vándorolnak olyan környezetbe kerülnek, mely hasonlatos az in vitro kísérletekben a proliferációt promotáló miliőnek. Amennyiben pedig az őssejtek proliferációja fokozott, akkor a szintén a csontvelőből származó oszteoinduktív faktorok, valamint a graft és a befogadó csontágy oszteokonduktív tulajdonságainak köszönhetően az oszteoblaszt fejlődési vonal irányába nagyobb mennyiségű BMSC indulhat el, gyorsítva ezzel a csontregenerációt.

DOI:10.14753/SE.2014.1876

7. Következtetések

7.1. Új típusú interpozíciós csontdefektus modell létrehozása csontgraftok in vitro vizsgálatára

Új típusú interpozíciós csontdefektus modellt dolgoztunk ki patkány femuron. Igazolódott, hogy az interpozitum hatására a csont regenerációs képessége csökkent, a spacer eltávolítása után sem jött létre konszolidáció a vizsgálat időtartama alatt, így a modell reprodukálható módon alkalmasnak bizonyult különböző csontgraftok vizsgálatára. Továbbá sikerült olyan kísérleti körülményeket létrehozni, mely a jelenleg gold standardként használt CSD modellel ellentétben nem egy ép regenerációs potenciállal rendelkező környezetben vizsgálja a beültetendő oltványokat, hanem csökkent csontosodási képesség mellett. Ezáltal sikerült kísérleti körülmények között reprodukálni azt a gyakori klinikai helyzetet, amikor rossz regenerációs kapacitású csont környezetbe ültetünk be csontot.

7.2. Csontgraftok albumin bevonata elősegíti a csontosodást interpozíciós csontdefektus modellben

Humán liofilizált csontgraftok albumin bevonata több, mint kétszeresére növelte a csontos konszolidáció előfordulását interpozíciós csontdefektus modellben a vizsgálat időtartama alatt. Ez az adat szoros összefüggést mutat azzal az in vitro tapasztalt észlelésünkkel, hogy az őssejtek az albuminnal bevont graftokon megtapadnak, proliferálnak, így valószínűleg in vivo is a megnövekedett számú oszteogenetikus sejt felelős a gyorsult csontregenerációért.

DOI:10.14753/SE.2014.1876

8. Összefoglalás

8.1. Magyar nyelvű összefoglaló

A csontsebészetben komoly nehézséget jelent a csonthiányok pótlása. Az autológ csont egyértelmű előnyei mellett használatának határt szab korlátozottan elérhető mennyisége, valamint a graft kivételével együtt járó problémák, mint a meghosszabbodott műtéti idő, vérzéses, fertőzéses szövődmények esetleges előfordulása és a donor helyen esetenként kialakuló panaszok. Intenzív kutatás folyik ezért egyéb csontpótló szerek megalkotása céljából. Munkacsoportunk azt a feladatot tűzte ki maga elé, hogy egy korlátlan mennyiségben elérhető, immunológiailag semleges, jó biológiai tulajdonságokkal rendelkező, megbízhatóan beépülő, olcsó csontgraftot hozzon létre.

Korábbi munkánk során in vitro körülmények között humán liofilizált allograftot vizsgáltunk abból a célból, hogy az oltvány módosításával a regenerációban kulcsfontosságú őssejtek képesek legyenek megtapadni a graft felszínén. Az általunk kidolgozott eljárás eredményeképpen albuminnal bevonva a graftokat sikerült elérni, hogy a csontvelői eredetű mesenchymalis őssejtek az allograft felszínén megtapadtak, azon proliferáltak, valamint annak pórusaiba is beterjedtek.

Ezután olyan csontdefektus modellt kerestünk, amely a jelenleg gold standardként alkalmazott kritikus csontdefektus modellel szemben alkalmas arra, hogy kísérletes körülmények között vizsgálhassuk a csökkent regenerációs potenciállal rendelkező csontágy gyógyulási képességét. Munkánk eredményeképpen kidolgoztuk az interpozíciós csontdefektus modellt, melyben patkány femur diaphysisén vizsgálhatóvá vált a csontgyógyulás folyamata csökkent regenerációjú környezetben. A modell reprodukálható módon alkalmasnak bizonyult csontgraftok vizsgálatára.

Végül az in vitro körülmények között ígéretes eredményt adó albuminos csontgraftot vizsgálatuk in vivo az általunk kidolgozott modellben. Ennek kapcsán azt tapasztaltuk, hogy az interpozíciós csontdefektus modellben az albuminnal bevont humán allograft alkalmazásával több, mint kétszer gyakrabban jött létre csontos konszolidáció, mint a bevonat nélküli allograftok esetén.

8.2. Summary

Despite modern bone grafting techniques, management of large segmental bone defects remains a significant surgical challenge. An ideal graft features mechanical strength and significant osteoinductive, osteoconductive and osteogenic capabilities. Autologous human bone graft possesses all these characteristics, but it is not available in large quantities its possibble complications limit its use. The sore need to find new bone graft materials has driven musculoskeletal research to develop novel bone substitutes. Our aim was to find a bone graft that is immunologicaly inert, has the capacity to promote bone healing, unexpensive and available in large quantities.

Our workgroup in a previous study applied different proteins onto the surface of liophylized bone grafts *in vitro* and cell adhesion was then tested. The results showed that albumin coating of bone allografts allowed mesenchymal stem cell adherence and proliferation. Stem cells did not cover the surface in a monolayer but rather span the pores of the graft.

The gold standard critical sized model has been critisized in recent times, among others because it is designed to test bone defects, where the regenerative process fails to bridge an oversized gap. However, the orthopedic surgeon commonly faces smaller defects with compromised healing capacity. In these situations the critical size model has limited applicability, instead, an experimental setup is needed, which is clinically more relevant and allows the investigation of smaller bone deficiencies without a critical size gap. The results of our novel interposition femoral defect model showed that when early bone healing is inhibited by the physical interposition of a spacer, the regeneration process is compromised for a further 4 weeks and results in a bone defect during the time-course of the study. The model proved to be reliable and suitable to observe bone regeneration among compromised healing circumstances.

After the promising in vitro we hypothesized that simple serum albumin coating of bone grafts may improve bone regeneration in a compromised bone-healing model. Our results showed that albumin coating of freeze-dried cancellous bone grafts improved significantly the remodeling characteristics of the graft in a non-union model. This improvement was so prominent at the macro level that it achieved consolidation of a non-union in most cases where the uncoated grafts failed.

9. Irodalomjegyzék

1. Calori GM, Albisetti W, Agus A, Iori S, Tagliabue L. (2007) Risk factors contributing to fracture nonunions. Injury, 38(suppl 2): S11-18.
2. Tzioupis C, Giannoudis PV. (2007) Prevalence of long-bone non-unions. Injury, 38(Suppl. 2.): S3-9.
3. Németh Á, Rybaltovszki H. (2008) Nagy energiájú, jelento□s csontdefektussal járó nyílt pilonto□rés kezelése. Magyar Ortop Traumatol, 51: 386-89.
4. Than P, Kránicz J, Bellyei A. (2004) Treatment options of bone defects in revision of total knee replacement. Orv Hetil, 145: 1845-51.
5. Csernátony Z, Kiss L, Szücs G, Jónás Z. (2010) Strukturális, szegmentális, proximalis, femoralis allograft alkalmazása kiterjedt periprotetikus csonthiány esetén. Magyar Ortop Traumatol, 53: 67-72.
6. Bellyei Á, Than P, Horváth G. (2002) Zömítéses acetabulum spongiosa plasztika. Saját és allogén csontbeültetés eredményeinek összehasonlítása. Magyar Ortop Traumatol, 45: 223-226.
7. Skaliczki G, Zahár Á, Bejek Z, Lakatos J, Szendrői M. (2009) Tumor endoprotézis használata reviziós térdprotetikában nagy csonthiány vagy szalagelégtelenség esetén. Magyar Ortop Traumatol, 52: 239-44.
8. Enneking WF, Campanacci DA. (2001) Retrieved human allografts : a clinicopathological study. J Bone Joint Surg Am, 83-A(7): 971-86.
9. Calori GM, Mazza E, Colombo M, Ripamonti C. (2011) The use of bone-graft substitutes in large bone defects: any specific needs? Injury, 42(Suppl 2): S56-63.
10. Jahangir AA, Nunley RM, Mehta S, Sharan A. (2008) Bone-graft substitutes in orthopaedic surgery. AAOS Now January
11. Southerland D, Bostrom M. Grafts and bone graft substitutes. In: Lieberman JR, Friedlaender GE. (ed) Bone regeneration and repair. Humana Press, 2005: 133-56.
12. van Meekeren J. (1668) Heel-en Geneeskonstige Aanmerkingen. Commelijn
13. Blitch E, Ricotta P. (1996) Introduction to bone grafting. J Foot Ankle Surg, 35: 458-62.

14. Burchart H. (1983) The biology of bone graft repair. Clin Orthop Relat Res, 174: 28-42.
15. Shegarfi H, Reikeras O. (2009) Review article: Bone transplantation and immune response. J Orthop Surg, 17(2): 206-11.
16. Rigal S, Merloz P, Le Nen D, Mathevon H, Masquelet AC. (2012) Bone transport techniques in posttraumatic bone defects. Orthop Traumatol Surg Res, 98(1): 103-8.
17. Funovics PT, Schuh R, Adams SB Jr., Sabeti-Aschraf M, Dominkus M, Kotz RI. (2011) Modular prosthetic reconstruction of major bone defects of the distal end of the humerus. J Bone Joint Surg Am, 93(11): 1064-74.
18. Hattori H, Mibe J, Yamamoto K. (2011) Modular megaprosthesis in metastatic bone disease of the femur. Orthopedics, 34(12): 871-6.
19. Farid Y, Lin PP, Lewis VO, Yasko AW. (2006) Endoprosthetic and allograft-prosthetic composite reconstruction of the proximal femur for bone neoplasms. Clin Orthop Relat Res, 442: 223-9.
20. Skaliczki G, Antal I, Kiss J, Szalay K, Skaliczki J, Szendroi M. (2005) Functional outcome and life quality after endoprosthetic reconstruction following malignant tumours around the knee. Int Orthop, 29(3):174-8.
21. Ciocca L, Fantini M, De Crescenzio F, Persiani F, Scott R. (2011) Computer-aided design and manufacturing construction of a surgical template for craniofacial implant positioning to support a definitive nasal prosthesis. Clin Oral Implants Res, 22(8): 850-6.
22. Rotaru H, Stan H, Florian IS, Schumacher R, Park YT, Kim SG, Chezan H, Balc N, Baciut M. (2012) Cranioplasty with custom-made implants: analyzing the cases of 10 patients. J Oral Maxillofac Surg, 70(2): 169-76.
23. Laurencin C, Khan Y, El-Amin SF. (2006) Bone graft substitutes. Expert Rev Med Devices, 3(1): 49-57.
24. Burchart H. (1987) Biology of bone transplantation. Orthop Clin N Am, 18(2): 187-96.
25. Dinopoulos H, Dimitriou R, Giannoudis PV. (2012) Bone graft substitutes: What are the options? Surgeon, 10(4): 230-9.

26. Bauer TW, Muschler GF. (2000) Bone graft materials: an overview of the basic science. Clin Orthop Relat Res, 371: 10-27.
27. Sen MK, Miclau T. (2007) Autologous iliac crest bone graft: should it still be the gold standard for treating nonunions? Injury, 38(Suppl. 1.): S75-80.
28. Ahlmann E, Patzakis M, Roidis N, Shepherd L, Holtom P. (2002) Comparison of anterior and posterior iliac crest bone graft in terms of harvest-site morbidity and functional outcomes. J Bone Joint Surg Am, 84(5): 716-20.
29. Mazock JB, Schow SR, Triplett RG. (2004) Proximal tibia bone harvest: review of technique, complications, and use in maxillofacial surgery. Int J Oral Maxillofac Implants, 19(4): 586-93.
30. Krause JO, Perry CR. (1995) Distal femur as a donor site of autogenous cancellous bone graft. J Orthop Trauma, 9(2): 145-51.
31. Finkemeier C. (2002) Bone-grafting and bone-graft substitutes. J Bone Joint Surg Am, 84(3): 454-64.
32. Giannoudis PV, Dinopoulos H, Tsiridis E. (2005) Bone substitutes: an update. Injury, 36: S20-7.
33. Kappe T, Cakir B, Mattes T, Reichel H, Flören M. (2010) Infections after bone allograft surgery: a prospective study by a hospital bone bank using frozen femoral heads from living donors. Cell Tissue Bank, 11(3): 253-9.
34. Mankin HJ, Hornicek FJ, Raskin KA. (2005) Infection in massive bone allografts. Clin Orthop Relat Res, 432: 210-6.
35. Cuomo AV, Virk M, Petrigliano F, Morgan EF, Lieberman JR. (2009) Mesenchymal stem cell concentration and bone repair: potential pitfalls from bench to bedside. J Bone Joint Surg Am, 91(5): 1073-83.
36. Wan C, He Q, Li G. (2008) Allogenic peripheral blood derived mesenchymal stem cells (MSCs) enhance bone regeneration in rabbit ulna critical-sized bone defect model. J Orthop Res, 24: 610-8.
37. Rochefort GY, Delorme B, Lopez A, Hérault O, Bonnet P, Charbord P, Eder V, Domenech J. (2006) Multipotential mesenchymal stem cells are mobilized into peripheral blood by hypoxia. Stem Cells, 24: 2202-8.

38. Curylo LJ, Johnstone B, Petersilge CA, Janicki JA, Yoo JU. (1999) Augmentation of spinal arthrodesis with autologous bone marrow in a rabbit posterolateral spine fusion model. Spine, 24: 434-8.
39. Pountos I, Georgouli T, Kontakis G, Giannoudis PV. (2010) Efficacy of minimally invasive techniques for enhancement of fracture healing: evidence today. Int Orthop, 34(1): 3-12.
40. Connolly JF, Guse R, Tiedeman J, Dehne R. (1991) Autologous marrow injection as a substitute for operative grafting of tibial nonunions. Clin Orthop Relat Res, 266: 259-70.
41. Hernigou P, Poignard A, Manicom O, Mathieu G, Rouard H. (2005) The use of per- cutaneous autologous bone marrow transplantation in nonunion and avascular necrosis of bone. J Bone Joint Surg Br, 87: 896-902.
42. D'Ippolito G, Schiller PC, Ricordi C, Roos BA, Howard GA. (1999) Age-related osteogenic potential of mesenchymal stromal stem cells from human vertebral bone marrow. J Bone Miner Res, 14(7): 1115-22.
43. Huibregtse BA, Johnstone B, Goldberg VM, Caplan AI. (2000) Effect of age and sampling site on the chondro-osteogenic potential of rabbit marrow-derived mesenchymal progenitor cells. J Orthop Res,18(1): 18-24.
44. Einhorn TA, Lane JM, Burstein AH, Kopman CR, Vigorita VJ. (1984) The healing of segmental bone defects induced by demineralized bone matrix. A radiographic and biomechanical study. J Bone Joint Surg Am, 66(2): 274-9.
45. Docquier PL, Delloye C. (2005) Treatment of aneurysmal bone cysts by introduction of demineralized bone and autogenous bone marrow. J Bone J Surg Am, 87: 2253-8.
46. Tynan JR, Schachar NS, Marshall GB, Gray RR. (2005) Pathologic fracture through a unicameral bone cyst of the pelvis: CT- guided percutaneous curettage, biopsy, and bone matrix injection. J Vasc Interv Radiol, 16: 293-6.
47. Drosos GI, Kazakos KI, Kouzoumpasis P, Verettas DA. (2007) Safety and efficacy of commercially available demineralised bone matrix preparations: a critical review of clinical studies. Injury, 38(Suppl. 4): S13-21.
48. Bae HW, Zhao L, Kanim LE, Wong P, Delamarter RB, Dawson EG. (2006) Intervariability and intravariability of bone morphogenetic proteins in

commercially available demineralized bone matrix products. Spine, 31(12): 1299-306.

49. Peterson B, Whang PG, Iglesias R, Wang JC, Lieberman JR. (2004) Osteoinductivity of commercially available demineralized bone matrix Preparations in a spine fusion model. J Bone Joint Surg Am, 86: 2243-50.
50. Urist MR. (1965) Bone: formation by autoinduction. Science, 150(698): 893-9.
51. Urist MR, Strates BS. (1971) Bone morphogenetic protein. J Dental Research, 50:1392-406.
52. Dimitriou R, Tsiridis E, Giannoudis PV. (2005) Current concepts of molecular aspects of bone healing. Injury, 36(12):1392-404.
53. Giannoudis PV, Einhorn TA. (2009) Bone morphogenetic proteins in musculoskeletal medicine. Injury, 40(Suppl. 3.): S1-3.
54. Carragee EJ, Hurwitz EL, Weiner BK. (2011) A critical review of recombinant human bone morphogenetic protein-2 trials in spinal surgery: emerging safety concerns and lessons learned. Spine, 11(6): 471-91.
55. Devine JG, Dettori JR, France JC, Brodt E, McGuire RA. (2012) The use of rhBMP in spine surgery: is there a cancer risk? Evid Based Spine Care J, 3(2): 35-41.
56. Caplan AI, Correa D. (2011) PDGF in bone formation and regeneration: new insights into a novel mechanism involving MSCs. J Orthop Res, 29(12): 1795-803.
57. Al-Hazmi BA, Al-Hamdan KS, Al-Rasheed A, Babay N, Wang HL, Al-Hezaimi K. (2013) Efficacy of Using PDGF and Xenograft With or Without Collagen Membrane for Bone Regeneration Around Immediate Implants With Induced Dehiscence-Type Defects: A Microcomputed Tomographic Study in Dogs. J Periodontol, 84(3): 371-8.
58. Nevins M, Kao RT, McGuire MK, McClain PK, Hinrichs JE, McAllister BS, Reddy MS, Nevins ML, Genco RJ, Lynch SE, Giannobile WV. (2012) PDGF Promotes Periodontal Regeneration in Localized Osseous Defects: 36 Month Extension Results from a Randomized, Controlled, Double-masked Clinical Trial. J Periodontol, 84(4): 456-64.

59. Friedlaender GE, Lin S, Solchaga LA, Snel LB, Lynch SE. (2013) The role of recombinant human platelet-derived growth factor-BB (rhPDGF-BB) in orthopaedic bone repair and regeneration. Curr Pharm Des, 19(19):3384-90.
60. Nauth A, Giannoudis PV, Einhorn TA, Hankenson KD, Friedlaender GE, Li R. (2010) Growth factors: beyond bone morphogenetic proteins. J Orthop Trauma, 24(9): 543-6.
61. Simpson AH, Mills L, Noble B. (2006) The role of growth factors and related agents in accelerating fracture healing. J Bone J Surg Br, 88(6): 701-5.
62. Argintar E, Edwards S, Delahay J. (2011) Bone morphogenetic proteins in orthopaedic trauma surgery. Injury, 42(8): 730-4.
63. Blokhuis T.J. (2009) Formulations and delivery vehicles for bone morphogenetic proteins: latest advances and future directions. Injury, 40(Suppl. 3.): S8-11.
64. Hoffmann MF, Jones CB, Sietsema DL. (2012) Adjuncts in posterior lumbar spine fusion: comparison of complications and efficacy. Arch Orthop Trauma Surg, 132(8): 1105-10.
65. Agarwal R, Williams K, Umscheid CA, Welch WC. (2009) Osteoinductive bone graft substitutes for lumbar fusion: a systematic review. J Neurosurg Spine, 11(6): 729-40.
66. Rickert D, Slater JJ, Meijer HJ, Vissink A, Raghoebar GM. (2012) Maxillary sinus lift with solely autogenous bone compared to a combination of autogenous bone and growth factors or (solely) bone substitutes. A systematic review. Int J Oral Maxillofac Surg, 41(2): 160-7.
67. Reynolds MA, Aichelmann-Reidy ME, Branch-Mays GL. (2010) Regeneration of periodontal tissue: bone replacement grafts. Dent Clin North Am, 54(1): 55-71.
68. Lynch SE. Bone regeneration techniques in orofacial region. In: Bone regeneration and repair, Lieberman JR, Friedlaender GE. (Ed) Humana Press, New Jersey, 2005, 378-9.
69. Bi L, Cheng W, Fan H, Pei G. (2010) Reconstruction of goat tibial defects using an injectable tricalcium phosphate/chitosan in combination with autologous platelet-rich plasma. Biomaterials, 31: 3201-11.

70. Hartmann EK, Heintel T, Morrison RH, Weckbach A. (2010) Infiuence of platelet-rich plasma on the anterior fusion in spinal injuries: a qualitative and quantitative analysis using computer tomography. Arch Orthop Trauma Surg, 130: 909-14.

71. Peerbooms JC, Colaris JW, Hakkert AA, Van Appeldorn M, Bruijn DJ, Den Oudsten BL, Gosens T. (2012) No positive bone healing after using platelet rich plasma in a skeletal defect. An observational prospective cohort study. Int Orthop, 36: 2113-2119.

72. Jiang ZQ, Liu HY, Zhang LP, Wu ZQ, Shang DZ. (2012) Repair of calvarial defects in rabbits with platelet-rich plasma as the scaffold for carrying bone marrow stromal cells. Oral Surg Oral Med Oral Pathol Oral Radiol Endod, 113: 327-33.

73. Kon E, Filardo G, Roffi A, Di Martino A, Hamdan M, De Pasqual L, Merli ML, Marcacci M. (2012) Bone regeneration with mesenchymal stem cells. Clin Cases Miner Bone Meta2, 9(1): 24-7.

74. Tuan RS, Boland G, Tuli R. (2003) Adult mesenchymal stem cells and cell-based tissue engineering. Arthritis Res Ther2, 5(1): 32-45.

75. Sensebe L, Krampera M, Schrezenmeier H, Bourin P, Giordano R. (2010) Mesenchymal stem cells for clinical application. Vox Sanguinis, 98(2): 93-107.

76. Kon E, Muraglia A, Corsi A, Bianco P, Marcacci M, Martin I, Boyde A, Ruspantini I, Chistolini P, Rocca M, Giardino R, Cancedda R, Quarto R. (2000) Autologous bone marrow stromal cells loaded onto porous hydroxyapatite ceramic accelerate bone repair in critical-size defects of sheep long bones. J Biomed Mater Res, 49: 328-37.

77. Andrades JA, Santamaria JA, Nimdni ME, Becerra J. (2001) Selection and ampli!cation of a bone marrow cell population and its induction to the chondro-osteogenic lineage by rhOP-1: an in vitro and in vivo study. Int J Dev Biol, 45: 689-93.

78. Klein-Nulend J, Louwerse RT, Heyligers IC, Wuisman PI, Semeins CM, Goei SW, Burger EH. (1993) Osteogenic protein (OP-1, BMP-7) stimulates cartilage differentiation of human and goat perichondrium tissue in vitro. J Biomed Mater Res, 40: 614-20.

79. Thomson BM, Bennett J, Dean V, Trif!tt J, Meikle MC, Loveridge N. (1993) Preliminary 1characterization of porcine bone marrow stromal cells: skeletogenic potential, colony forming activity and response to dexamethasone, transforming growth factor beta and basic !broblast growth factor. J Bone Miner Res, 8: 1173-83.

80. Cook SD, Baffes GC, Wolfe MW, Sampath TK, Rueger DC. (1994) Recombinant humanbone morphogenetic protein-7 induces healing in a canine long-bone segmental defect. Clin Orthop Relat Res, 301: 302-12.

81. Marcacci M, Kon E, Moukhachev V, Lavroukov A, Kutepov S, Quarto R, Mastrogiacomo M, Cancedda R. (2007) Stem cells associated with macroporous biocera- mics for long bone repair: 6- to 7-year outcome of a pilot clinical study. Tissue Eng. (13): 6.

82. Quarto R, Mastrogiacomo M, Cancedda R, Kutepov SM, Mukhachev V, Lavroukov A, Kon E, Marcacci M. (2001) Repair of large bone defects with the use of autologous bone marrow stromal cells. N Engl J Med, 344(5): 385-6.

83. Warnke PH, Springer IN, Wiltfang J, Acil Y, Eufinger H, Wehmöller M, Russo PA, Bolte H, Sherry E, Behrens E, Terheyden H. (2004) Growth and transplantation of a custom vascularised bone graft in a man. Lancet, 364: 766-70.

84. Patterson TE, Kumagai K, Griffith L, Muschler GF. (2008) Cellular strategies for enhancement of fracture repair. J Bone J Surg Am, 90(Suppl. 1): 111-9.

85. Cohen RE, Mullarky RH, Noble B, Comeau RL, Neiders ME. (1994) Phenotypic characterization of mononuclear cells following anorganic bovine bone implantation in rats. J Periodontol, 65: 1008-15.

86. Chiang CJ, Kuo YJ, Chiang YF, Rau G, Tsuang YH. (2008) Anterior cervical fusion using a polyetheretherketone cage containing a bovine xenograftp: three to five-year follow-up. Spine (Phila Pa 1976), 33(23): 2524-8.

87. Makridis KG, Ahmad MA, Kanakaris NK, Fragkakis EM, Giannoudis PV. (2012) Reconstruction of iliac crest with bovine cancellous allograft after bone graft harvest for symphysis pubis arthrodesis. Int Orthop, 36(8): 1701-7.

88. Gokhale ST, Dwarakanath CD. (2012) The use of a natural osteoconductive porous bone mineral (Bio-Oss™) in infrabony periodontal defects. J Indian Soc Periodontol, 16(2): 247-52.
89. Yang C, Liu Y, Li C, Zhang B. (2012) Repair of mandibular defects by bone marrow stromal cells expressing the basic fibroblast growth factor transgene combined with multi-pore mineralized Bio-Oss. Mol Med Rep, 2012. [Epub ahead of print].
90. Lunde KB, Foss OA, Skallerud B. (2008) On the applicability of bovine morsellized cortico-cancellous bone as a substitute for human morsellized cortico-cancellous bone for in vitro mechanical testing. J Biomech, 41(16): 3469-74.
91. Charalambides C, Beer M, Cobb AG. (2005) Poor results after augmenting autograft with xenograft (Surgibone) in hip revision surgery: a report of 27 cases. Acta Ortho, 76(4): 554-9.
92. Takao Y. Bone bonding behavior and clinical use of A-W glass-ceramic. In: Bone Grafts, Derivates and Substitutes. Urist MR, O'Connor BT, Burwell RG. (Ed), Butterworth-Heinemann, 1994, 245-59.
93. Noshi T, Yoshikawa T, Ikeuchi M, Dohi Y, Ohgushi H, Horiuchi K. (2000) Enhancement of the in vivo osteogenic potential of marrow/hydroxyapatite composites by bovine bone morphogenetic protein. J Biomed Mater Res, 52(4): 621-30.
94. Sanchez-Sotelo J, Munuera L, Madero R. (2000) Treatment of fractures of the distal radius with remodellable bone cement: a prospective, randomised study using Norian SRS. J Bone Jt Surg Br, 82: 852-63.
95. Hench LL. Bioactive bone substitutes. In: Bone Graft Substitutes. Habal MB, Reilly MJ (Ed), Saunders: Philadelphia, 1992, 263-75.
96. Dreesmann, H. (1892) Ueber knochenplombierung. Beitr Klin Chir, 9: 804-10.
97. Peltier LF. (1961) The use of plaster of paris to fill defects in bone. Clin Orthop Relat Res, 21: 1-31.
98. Peltier LF, Speer D. Calcium sulfate. In: Bone Grafts and Bone Graft Substitutes, Habal MB, Reilly MJ, (Ed) Saunders: Philadelphia, 1992, 243-46.

99. Mirzayan R, Panossian V, Avedian R, Forrester DM, Menendez LR. (2001) The use of calcium sulphate in the treatment of benign bone lesions. A preliminary report. J Bone J Surg Am, 83: 355-8.

100. Monfoulet L, Rabier B, Chassande O, Fricain JC. (2010) Drilled hole defects in mouse femur as models of intramembranous cortical and cancellous bone regeneration. Calcif Tissue Int, 86: 72-81.

101. O'Loughlin PF, Morr S, Bogunovic L, Kim AD, Park B, Lane JM. (2008) Selection and Development of Preclinical Models in Fracture-Healing Research. J Bone Joint Surg Am, 90: 79-84.

102. Chakkalakal DA, Strates BS, Mashoof AA, Garvin KL, Novak JR, Fritz ED, Mollner TJ, McGuire MH. (1999) Repair of segmental bone defects in the rat: an experimental model of human fracture healing. Bone, 25(3): 321-32.

103. Jager M, Sager M, Lensing-Hohn S, Krauspe R. (2005) The critical size bony defect in a small animal for bone healing studies (II): Implant evolution and surgical technique on a rat's femur. Biomed Tech (Berl), 50: 137-42.

104. Kokubu T, Hak DJ, Hazelwood SJ, Reddi AH. (2003) Development of an atrophic nonunion model and comparison to a closed healing fracture in rat femur. J Orthop Res, 21: 503-10.

105. Bhandari M, Shaughnessy S. (2001) A minimally invasive percutaneous technique of intramedullary nail insertion in an animal model of fracture healing. Arch Orthop Trauma Surg, 121: 591-3.

106. Conflitti J, Graves M, Russell G, Tucci M, Benghuzzi H. (2003) Plating of rat femoral shaft osteotomies: Report of a technique and preliminary results. Biomed Sci Instrum, 39: 278-83.

107. Harrison LJ, Cunningham JL, Stromberg L. (2003) Controlled induction of a pseudarthrosis: a study using a rodent model. J Orthop Trauma, 17: 11-21.

108. Schoen M, Rotter R, Schattner S, Mittlmeier T, Claes L, Vollmar B, Gradl G. (2008) Introduction of a New Interlocked Intramedullary Nailing Device for Stabilization of Critically Sized Femoral Defects in the Rat: A Combined Biomechanical and Animal Experimental Study. J Orthop Res, 26: 184-9.

109. Wingerter S, Calvert G, Tucci M, Tsao A, Russell G, Benghuzzi H. (2007) Comparison of Two Different Fixation Techniques for a Segmental Defect in a Rat Femur Model. J Invest Surg, 20:149-55.

110. Colnot C. (2009) Skeletal cell fate decisions within periosteum and bone marrow during bone regeneration. J Bone Miner Res, 24: 274-82.

111. Bilic-Curcic I, Kalajzic Z, Wang L, Rowe DW. (2005) Origins of endothelial and osteogenic cells in the subcutaneous collagen gel implant. Bone, 37: 678-87.

112. Yasko AW, Lane JM, Fellinger EJ, Rosen V, Wozney JM, Wang EA. (1992) The healing of segmental bone defects, induced by recombinant human bone morphogenetic protein (rhBMP-2). A radiographic, histological, and biomechanical study in rats. J Bone Joint Surg Am, 74: 659-70.

113. Werntz J, Lane J, Piez K, Seyedin S, Burstein A, Gebhart M. (1986) The repair of segmental hone defects with collagen and marrow. Orthop Trans, 10: 262-3.

114. Muschler GF, Lane JM, Werntz J, Gebhardt M, Sandu H, Piergentili C, Nottebaert M, Baker C, Burstein A. Segmental femoral defect model in the rat. In: Bone Transplantation. Aebi M, Regazzoni P. (Ed), Springer, New York, 1989, 167-9.

115. Cacchioli A, Spaggiari B, Ravanetti F, Martini FM, Borghetti P, Gabbi C. (2006) The critical sized bone defect: morphological study of bone healing. Ann Fac Medic Vet di Parma, 26: 97-110.

116. Rimondini L, Nicoli-Aldini N, Fini M, Guzzardella G, Tschon M, Giardino R. (2005) In vivo experimental study on bone regeneration in critical bone defects using an injectable biodegradable PLA/PGA copolymer. Oral Surg Oral Med Oral Pathol Oral Radiol Endod, 99(2): 148-54.

117. Schmitz JP, Hollinger JO. (1986) The critical size defect as an experimental model for craniomandibulofacial nonunions. Clin Orthop Relat Res, 205: 299-208.

118. Gugala Z, Gogolewski S. (1999) Regeneration of segmental diaphyseal defects in sheep tibiae using resorbable polymeric membranes: a preliminary study. J Orthop Trauma, 13(3): 187-95.

119. Johannes C, Reichert JC, Saifzadeh S, Wullschleger ME, Epari DR, Schütz MA, Duda GN, Schell H, van Griensven M, Redl H, Hutmacher DW. (2009) The

challenge of establishing preclinical models for segmental bone defect research. Biomaterials, 30: 2149-63.

120. Lindsey RW, Gugala Z, Milne E, Sun M, Gannon FH, Latta LL. (2006) The efficacy of cylindrical titanium mesh cage for the reconstruction of a critical-size canine segmental femoral diaphyseal defect. J Orthop Res, 24(7): 1438-53.
121. Gugala Z, Lindsey RW, Gogolewski S. (2007) New Approaches in the treatment of critical-size segmental defects in long bones. Macromol Symp, 253: 147-61.
122. Gosain AK, Song L, Yu P. (2000) Osteogenesis in cranial defects: Reassessment of the concept of critical size and the expression of TGF-beta isoforms. Plast Reconstr Surg, 106: 360-71.
123. Cooper GM, Mooney MP, Gosain AK, Campbell PG, Losee JE, Huard J. (2010) Testing the Critical Size in Calvarial Bone Defects: Revisiting the Concept of a Critical-Size Defect. Plast Reconstr Surg, 125: 1685-92.
124. Tseng SS, Lee MA, Reddi AH. (2008) Nonunions and the Potential of Stem Cells in Fracture-Healing. J Bone Joint Surg Am, 90: 92-8.
125. Dziedzic-Goclawska A, Kaminski A, Uhrynowska-Tyszkiewicz I. (2005) Irradiation as a safety procedure in tissue banking. Cell Tissue Bank, 6(3): 201-19.
126. Urist MR, Mikulski A, Boyd SD. (1975) A chemosterilized antigen-extracted autodigested alloimplant for bone banks. Arch Surg, 110: 416.
127. Khan SN, Cammisa FP Jr., Sandhu H.S. (2005.) The biology of bone grafting. J Am Acad Orthop Surg, 13(1): 77-86.
128. Weszl M, Skaliczki G, Cselenyák A, Kiss L, Major T, Schandl K, Bognár E, Stadler G, Peterbauer A, Csönge L, Lacza Zs. (2012) Freeze-dried human serum albumin improves the adherence and proliferation of mesenchymal stem cells on mineralized human bone allografts. J Orthop Res, 30(3): 489-96.
129. Skaliczki G, Weszl M, Schandl K, Major T, Kovács M, Skaliczki J, Redl H, Szendrői M, Szigeti K, Máté D, Dobó-Nagy Cs, Lacza Zs. (2012) Compromised bone healing following spacer removal in a rat femoral defect model. Acta Physiol Hung, 99(2): 223-32.
130. Skaliczki G, Schandl K, Weszl M, Major T, Kovács M, Skaliczki J, Szendrői M, Dobó-Nagy C, Lacza Z. (2013) Serum albumin enhances bone healing in a

nonunion femoral defect model in rats: a computer tomography micromorphometry study. Int Orthop, 37(4):741-5.

131. Blake GM, Frost ML, Fogelman I. (2009) Quantitative Radionuclide Studies of Bone. J Nucl Med, 50: 1747-50.

132. Verna C, Dalstra M, Wikesjo UM, Trombelli L J. (2002) Healing patterns in calvarial bone defects following guided bone regeneration in rats. A micro-CT scan analysis. Clin. Periodontol, 29: 865-70.

133. Schmidhammer R, Zandieh S, Mittermayr R, Pelinka LE, Leixnering M, Hopf R, Kroepfl A, Redl H. (2006) Assessment of Bone Union/Nonunion in an Experimental Model Using Microcomputed Technology. J Trauma, 61: 199-205.

134. Kokubo S, Fujimoto R, Yokota S, Fukusima S, Nozaki K, Takahashi K. (2003) Bone regeneration by recombinant human bone morphogenetic protein-2 and a novel biodegradable carrier in a rabbit ulnar defect model. Biomaterials 24: 1643-51.

135. Wozney JM. (2002) Overview of bone morphogenetic proteins. Spine, 27(Suppl. 1): S2-8.

136. Rolda JC, Jepsen S, Miller J, Freitag S, Rueger DC, Ac Y¸ Terheyden H. (2004) Bone formation in the presence of platelet-rich plasma vs. bone morphogenetic protein-7. Bone, 34: 80-90.

137. Dodd CA, Fergusson CM, Freedman L. (1988) Allograft versus autograft bone in scoliosis surgery. J Bone J Surg Br, 70(3): 431-4.

138. Selhuber-Unkel C, Erdmann T, Lopez-Garıa M. (2010) Cell adhesion strength is controlled by intermolecular spacing of adhesion receptors. Biophys J, 98(4): 543-551.

139. Herman BC, Cardoso L, Majeska RJ. (2010) Activation of bone remodeling after fatigue: Differential response to linear microcracks and diffuse damage. Bone, 47: 766-72.

140. Horváthy DB, Vácz G, Cselenyák A, Weszl M, Kiss L, Lacza Z. (2012) Albumin-Coated Bioactive Suture for Cell Transplantation. Surg Innov, 20(3):249-55.

141. Gebhart M, Lane J, Rose R, Healey J, Burstein A. (1985) Effect of demineralized bone matrix (DBM) and bone marrow (BM) on bone defect repair. A radiographic, histological and biomechanical study. Orthop Trans, 9: 258-9.

142. Li W, Zara JN, Siu RK, Lee M, Aghaloo T, Zhang X, Wu BM, Gertzman AA, Ting K, Soo C. (2011) Nell-1 enhances bone regeneration in a rat critical-sized femoral segmental defect model. Plast Reconstr Surg, 127(2): 580-7.

143. Dedania J, Borzio R, Paglia D, Breitbart EA, Mitchell A, Vaidya S, Wey A, Mehta S, Benevenia J, O'Connor J.P, Lin SS. (2011) Role of local insulin augmentation upon allograft incorporation in a rat femoral defect model. J Orthop Res, 29(1): 92-9.

144. Kolambkar YM, Boerckel JD, Dupont KM, Bajin M, Huebsch N, Mooney DJ, Hutmacher DW, Guldberg RE. (2011) Spatiotemporal delivery of bone morphogenetic protein enhances functional repair of segmental bone defects. Bone, 49(3): 485-92.

145. Angle SR, Sena K, Sumner DR, Virkus WW, Virdi AS. (2012) Healing of rat femoral segmental defect with bone morphogenetic protein-2: a dose response study. J Musculoskelet Neuronal Interact, 12(1): 28-37.

146. Hegde C, Shetty V, Wasnik S, Ahammed I, Shetty V. (2012) Use of bone graft substitute in the treatment for distal radius fractures in elderly. Eur J Orthop Surg Traumatol, 2012. Epub ahead of print].

147. Li LJ, Liu N, Shi JG, Liu Q, Jia LS, Yuan W. (2012) Osteogenic scaffolds for bone reconstruction. Biores Open Access, 1(3): 137-44.

148. Haugen HJ, Monjo M, Rubert M, Verket A, Lyngstadaas SP, Ellingsen JE, Rønold HJ, Wohlfahrt JC. (2013) Porous ceramic titanium dioxide scaffolds promote bone formation in rabbit peri-implant cortical defect model. Acta Biomater, 9(2): 5390-9.

149. Khojasteh A, Behnia H, Hosseini FS, Dehghan MM, Abbasnia P, Abbas FM. (2013) The effect of PCL-TCP scaffold loaded with mesenchymal stem cells on vertical bone augmentation in dog mandible: A preliminary report. J Biomed Mater Res B Appl Biomater, 101(5):848-54.

.150. Pourebrahim N, Hashemibeni B, Shahnaseri S, Torabinia N, Mousavi B, Adibi S, Heidari F, Alavi MJ. (2012) A comparison of tissue-engineered bone from adipose-derived stem cell with autogenous bone repair in maxillary alveolar cleft model in dogs. Int J Oral Maxillofac Surg, 42(5):562-8.

151. Turner CG, Klein JD, Gray FL, Ahmed A, Zurakowski D, Fauza DO. (2012) Craniofacial repair with fetal bone grafts engineered from amniotic mesenchymal stem cells. J Surg Res, 178(2): 785-90.

152. Goldberg VM, Akhavan S. Biology of bone grafts. In: Bone regeneration and repair. Lieberman JR, Friedlaender GE, (Ed), Humana Press, New Jersey, 2005, p. 6.

10. Publikációs lista

10.1. A tézis témájához kapcsolódó publikációk

1. Weszl M, Skaliczki G, Cselenyák A, Kiss L, Major T, Schandl K, Bognár E, Stadler G, Peterbauer A, Csönge L, Lacza Zs. (2012) Freeze-dried human serum albumin improves the adherence and proliferation of mesenchymal stem cells on mineralized human bone allografts. J Orthop Res, 30(3): 489-96., IF: 2.811

2. Skaliczki G, Weszl M, Schandl K, Major T, Kovács M, Skaliczki J, Redl H, Szendrői M, Szigeti K, Máté D, Dobó-Nagy Cs, Lacza Zs. (2012) Compromised bone healing following spacer removal in a rat femoral defect model. Acta Physiol Hung, 99(2): 223-232., IF: 0.821

3. Skaliczki G, Weszl M, Schandl K, Major T, Kovács M, Skaliczki J, Szendrői M, Dobó-Nagy Cs, Lacza Zs. (2012) Új típusú interpozíciós csontdefektus modell. Magyar Ortop Traumatol, 55(4): 135-43.

4. Skaliczki G, Schandl K, Weszl M, Major T, Kovács M, Skaliczki J, Szendrői M, Dobó-Nagy Cs, Lacza Zs. (2013) Serum albumin enhances bone healing in a nonunion femoral defect model in rats: a computer tomography micromorphometry study. Int Orthop, 37(4):741-5., IF: 2.025

10.2. Nem a tézis témájához kapcsolódó publikációk

Tudományos közlemény:

1. Skaliczki G, Mády F. (2003) Giant cell tumor of the tendon sheath of the toe imitating macrodactyly. Case report. Foot and Ankle Int, 24:868-870., IF: 0,687

2. Skaliczki G, Antal I, Kiss J, Szalay K, Skaliczki J, Szendrői M. (2005) Functional outcome and life quality after endoprosthetic reconstruction following malignant tumours around the knee. Int ortop, 29(3): 174-178., IF: 0,676

3. Skaliczki G, Antal I, Szalay K, Kiss J, Szendrői M. (2005) Középtávú életminőség vizsgálata és funkcionális eredmények térdízületi tumor endoprotézis beültetés után. Magyar Ortop Traumatol, 48(1): 43-53.

4. Skaliczki G, Bartha L, Sólyom L, Nemes L. (2006) Total knee arthroplasty in haemophilic arthropathy. Esetismertetés. Orv Hetil 147 (20): 945-49.

5. Bartha L, Sólyom L, Illyés Á, Skaliczki G. (2007) Térdízületi totál endoprotézis súlyos hemofíliás betegeknél. Magyar Ortop Traumatol, 50(2): 124-130.

6. Skaliczki G, Zahár Á, Hüttl K, Lakatos J. (2007) Csípőízületi revíziós implantátum kilazulásának ritka vascularis szövődménye – Esetismertetés. Magyar Ortop Traumatol, 50(3): 264-268.

7. Skaliczki G, Zahár Á, Bejek Z, Lakatos J, Szendrői M. (2009) Tumor endoportézis használata revíziós térdprotetikában nagy csonthiány vagy szalagelégtelenség esetén.. Magyar Ortop Traumatol, 52(3): 231-9.

8. Szendroi M, Tóth K, Kiss J, Antal I, Skaliczki G. (2010) Retrograde genocephalic removal of fractured or immovable femoral stems in revision hip surgery. Hip Int, 20(1): 34 – 37., IF: 0,792

9. Skaliczki G, Zahár Á, Gáti N, Prinz Gy, Szendrői M. (2011) Két lépésben történő szeptikus térdrevíziók eredményei a SE Ortopédiai Klinika beteganyagában. Magyar.Ortop Traumatol, 54(4): 253-263.

10. Kővári E, Koteczki A, Kovács B, Magyar P, Antal I, Skaliczki G. (2012) Rotátorköpeny rekonstrukció utáni középtávú eredmények. Orv Hetil. 153(17):655-61.

11. Skaliczki G, Koteczki Á, Kővári E, Kovács B, Magyar P, Antal I. (2012) Rotátorköpeny rekonstrukció utáni reruptúra hatása a funkcionális eredményekre. Magyar Trauma, 55(1-2): 39-46.

DOI:10.14753/SE.2014.1876

11. Köszönetnyilvánítás

Köszönöm témavezetőmnek, Dr. Lacza Zsombornak a sok segítséget, az áldozatos munkát, azt hogy mindig segített, ha elakadtam, irányított, ha arra volt szükségem, mindig volt ideje a kutatás során felmerült gondokkal foglalkozni. Professzor Szendrői Miklósnak, a doktori program vezetőjének, valamint személyes munkahelyi vezetőmnek is nagyon köszönöm a támogatást, ami végigkísérte munkámat, és sokszor lendített át a nehézségeken. Nélküle biztosan nem jutottam volna idáig.

Nagyon sokat köszönhetek a Klinikai Kísérleti Kutató- és Humán Élettani Intézettel közösen alapított Szövetépítő Munkacsoport minden tagjának: Dr. Weszl Miklósnak, Dr. Cselenyák Attilának, Dr. Vácz Gabriellának, Dr. Hornyák Istvánnak, Dr. Kiss Leventének, akik az in vitro kísérletekben, majd a graftok elkészítésénél dolgoztak nagyon sokat

A kísérletekben azóta orvossá vált, de akkor még nagyon lelkes TDK hallgatók segítettek, Dr. Schandl Károly és Dr. Major Tibor, őnekik külön köszönöm a hosszú órákat és a precíz munkát.

A munka radiológiai értékelésében a Fogorvostudományi Kar Orális Diagnosztikai Tanszék Radiológiai Részlege nyújtott pótolhatatlan segítséget Dr. Dobó-Nagy Csaba vezetésével, a kiértékelésben mind ő, mind Kovács Miklós rendkívül sokat dolgozott, köszönöm nekik.

A szövettani metszetek elkészítésének gondját Pekár Magdolna vállalta magára az I. Pathológiai és Kísérleti Rákkutató Intézetből, míg a metszeteket édesapán, Dr. Skaliczki József értékelte, nagyon köszönöm nekik a professzionális, odaadó munkát.

Köszönettel tartozom még a Semmelweis Egyetem Ortopédiai Klinika összes dolgozójának, kollégáimnak, akik helyettesítettek akkor is, amikor én a doktori munkámmal voltam elfoglalva.

Végül, de semmiképpen sem utolsó sorban, hatalmas köszönettel tartozom a családomnak, feleségemnek, három gyermekemnek, szüleimnek, testvéremnek, akik mindvégig támogattak, elfogadták, hogy sokszor kevesebb idő jutott rájuk, így külön hálás vagyok nekik egyedülálló támogatásukért.