

A laparoszkópos donornefrektómia radiológiai tervezése

Doktori értekezés

Dr. Deák Pál Ákos

Semmelweis Egyetem
Patológiai Tudományok Doktori Iskola



Témavezető: Dr. Langer Róbert egyetemi tanár, Ph.D.

Hivatalos bírálók: Dr. Kis Éva egyetemi docens, Ph.D.
Dr. Lázár István osztályvezető főorvos, Ph.D.

Szigorlati bizottság elnöke: Dr. Gerő László egyetemi tanár, D.Sc.
Szigorlati bizottság tagjai: Dr. Karlinger Kinga tudományos főmunkatárs, Ph.D.
Dr. Szalay László oszt. vez. főorvos, Ph.D.

Budapest
2012

Tartalomjegyzék

RÖVIDÍTÉSEK JEGYZÉKE	4
1. BEVEZETÉS	6
1.1 A vesetranszplantáció rövid története.....	6
1.2. A veseátültetés helyzete Magyarországon.....	10
1.3. Az élődonoros transzplantáció jelentősége.....	13
1.4. A kézzel asszisztált laparoszkopos donornefrektómia technikája és előnyei.....	16
1.5. A veseerek normális anatómiája.....	19
1.5.1. Artériák.....	19
1.5.2. Vénák	20
1.6. A veseerek ontogenezise és a variációk fejlődéstani háttere.....	21
1.6.1. Az artériás rendszer.....	21
1.6.2. A vénás rendszer	24
1.7. A laparoszkopos donornefrektómia radiológiai vonatkozásai.....	27
2. CÉLKITŰZÉS	32
3. MÓDSZEREK	34
3.1. Alanyok	34
3.2. A multidetektoros CT angiográfiás vizsgálati protokoll	34
3.2. A multidetektoros CT angiográfiás vizsgálati protokoll	35
3.3. A mérések kivitelezése	37
3.3.1. Képi rekonstrukció, a volumetrikus adatok feldolgozása, elemzése.....	37
3.3.2. A vesék artériás rendszerének analízise.....	38

3.3.3. A vesék vénás rendszerének analízise.....	39
3.3.4. A multidetektoros CT angiográfias vizsgálatok és az intraoperatív viszonyok összehasonlítási módszere.....	40
3.3.5. Nevezéktani változtatások.....	41
4. EREDMÉNYEK	43
4.1. Az artériás rendszer variációi	44
4.1.1. Többszörös arteria renalis	44
4.1.2. Poláris artériák.....	46
4.1.3. Korai oszlású arteria renalisok	47
4.1.4. Erőteljes capsularis artériák	48
4.2. A vénás rendszer variációi.....	49
4.2.1. Maior anomáliák	49
4.2.1.1. Többszörös vena renalis	49
4.2.2. Minor anomáliák - Markáns lumbális véna.....	52
4.3 A vizeletelvezető rendszer és detektálása.....	53
4.4. A multidetektoros CT angiográfias vizsgálat szerepe a nefrektómia oldalának meghatározásában.....	54
4.5. Eltérések a radiológiai kép és a sebészi viszonyok között	56
4.5.1. 1. eset.....	56
4.5.2. 2. eset.....	58
4.6. Az MDCTA vizsgálatok szenzitivitása, specificitása, pontossága, pozitív és negatív prediktív értéke	61
5. MEGBESZÉLÉS	62
A multidetektoros CT angiográfias vizsgálatok	64
Az artériás rendszer variációi és detektálásuk.....	66

A vénás rendszer variációi és detektálásuk	69
Triple bólusos vizsgálatok, avagy a jövő útja – az ALARA-elv	74
ÖSSZEFOGLALÁS	79
SUMMARY	80
SAJÁT KÖZLEMÉNYEK JEGYZÉKE	105
Az értekezés témájában írt saját közlemények	105
Az értekezés témájától eltérő saját közlemények	106
KÖSZÖNETNYILVÁNÍTÁS	108

Rövidítések jegyzéke

2D: Kétdimenziós

3D: Háromdimenziós

BMI: Body mass index / testtömeg index

CA: Capsular renal artery / capsularis arteria renalis

CAV: Circumaortic vein / circumaaortikus bal vena renalis

CT: Computer tomográfia

CTA: Computer tomográfias angiográfia

DSA: Digitális szubtrakciós angiográfia

HALDN: Hand-assisted laparoscopic donor nephrectomy / kézzel asszisztált laparoszkoos donornefrektómia

HU: Hounsfield Unit

KOA: Korai oszlású arteria renalis

LLDN: Laparoscopic living donor nephrectomy / laparoszkoos donornefrektómia

LV: Lumbar vein / lumbális véna

MDCT: Multidetector- computed tomography / multidetektoros computer tomográfias vizsgálat

MDCTA: Multidetector- computed tomography angiography / multidetektoros computer tomográfias angiográfia

MIP: Maximum intensity projection

MLRA: Multiple left renal artery / többszörös bal arteria renalis

MPR: Multiplanáris rekonstrukció / többsíkú leképezés

MRA: Mágneses rezonanciás angiográfia

MRRA: Multiple right renal artery / többszörös jobb arteria renalis

MRRV: Multiple right renal vein / többszörös jobb vena renalis

MRI v. MR: Magnetic resonance imaging / mágneses rezonanciás képalkotás

PA: Polar renal artery / poláris arteria renalis

RAV: Retroaortic vein / retroaortikus bal vena renalis

RCC: Renal cell carcinoma / vesesejtes rák

ROI: Region of interest

TA: Többszörös artéria

TV: Többszörös véna

TX: Transzplantáció


VCI: vena cava inferior

VL: Lumbális véna

1. Bevezetés

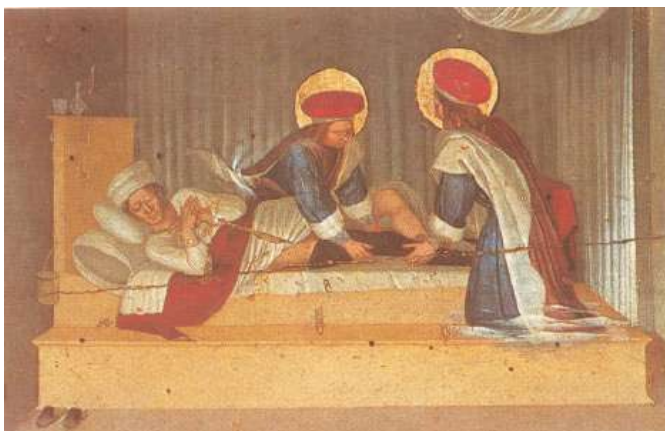1.1 A vesetranszplantáció rövid története

Egy újabb esélyt kapni az élettől – ez ősidőktől fogva sokak kimondott vagy kimondatlan vágya. Mesék és mítoszok kedvelt témája az elvesztett szervek varázslatos regenerálódása, az újra kinövő végtagok, míg máshol bölcsek, mágusok és szentek csodálatos gyógyításairól olvashatunk. A transzplantáció története azonban ennél lényegesen messzebbre nyúlik vissza. Az első utalásokat a mintegy 600 évvel Krisztus előtt élt indiai orvos, Susruta, szanszkrit nyelvű irataiban találjuk. A sebészet atyjának is nevezett gyógyító írta le elsőként az orr rekonstrukciójának módját a homlokról nyéllal átültetett bőrlebeny segítségével. Erre az autológ



1. ábra: Susruta, indiai orvos

transzplantációra az ő idejében nagy igény lehetett, mivel a hindu törvények alapján a hűtlenséget, a lopást az orr, a fül, vagy egy végtag levágásával büntették. Egy másik történet szerint Kr.e. 255-ben Pien Chi'iao, a híres kínai sebész két katona között úgy próbálta helyreállítani a Jin és Jang egyensúlyát, hogy szíveiket megcserélte, „nagyszerű és erős gyógyszerekkel” biztosítva az anesztéziát (1, 2). Egy másik kínai sebész, Hua-



2. ábra: Fra Angelico (1387-1455): Szent Kozma és Szent Damján a firenzei Szent Márk templom oltárfestményén

To legendája azt írja le, hogy ez a sebész már gyógyítási céllal cserélte a beteg szerveket egészségesre. A transzplantáció talán leghíresebb történetében Szent Kozma és Damján, a két keresztény életű orvos egy elhunyt etióp lábát ültette át egy templomszolga gangrénás végtagja

helyére. A XVI. században élt olasz sebész, Gaspare Tagliacozzi élesztette újra Susruta orr-graft technikáját, és ő jegyezte le elsőként a transzplantációval kapcsolatos nehézségeit. Régi keletű az a felismerés is, hogy a vese funkciójának kiesése halálhoz vezet. Ezen betegek életkilátásai valóban rosszak voltak, az orvosokat talán a velük kapcsolatban érzett tehetetlenség sarkallta újabb és újabb kutatásokra (3-5).

Az első sikeres nefrektómiát Gustav Simon német sebész végezte 1869. augusztus 2-án Heidelbergben. Bár már az állatokon végzett műtétek kapcsán sejtette, embereken is bizonyította, hogy egy egészséges vese is elégséges a normális vizelet kiválasztáshoz, és a szervezet egyensúlyi állapotának fenntartásához (6, 7).

A fejlődés következő lépésének tekinthető a kísérletes vesetranszplantációban jeleskedő Alexis Carrel személye, aki az erek egyesítésére egy új módszert, a trianguláris technikát mutatta be 1902-ben. A módszert egy hímfőnöktől leste el, akitől leckéket is vett. A későbbi években számos kísérletes transzplantációt végzett, és 1912-ben a trianguláris érvarrat technikájának kidolgozásáért Nobel-díjat kapott. Carrelhez és munkatársához, Charles A. Lindberghez kötődik az első perfúziós pumpa kifejlesztése is, ami a transzplantáció fejlődését szintén tovább segítette (8-10).

1902. március 13-án a pécsi származású, Bécsben dolgozó Ullmann Imre (Emerich Ullmann) végezte az első sikeres autológ vesetranszplantációt egy kutyánál, melynek egyik veséjét az állat nyaki ereire kötötte. Ezzel a kísérletével bizonyította, hogy a beültetett vese a vérrellátás újraindulásával ismét működni kezd, sőt, ezt több napig folytatja is (11-13).

Az első emberen végzett vese xenotranszplantáció elvégzését bizonyos források szintén Ullmann Imrének tulajdonítják, aki 1902-ben disznóvesét



3. ábra: Ullmann Imre (1861-1937) (Kép a Bécsi Egyetem archivumából).

ültetett egy nő alkarjának ereire. Mások szerint 1906-ban Matthieu Jaboulay végezte az első ilyen szervátültetést Lyonban. Malacvesét ültetett egy Bright kórban (ma veseelégtelenségnek tekinthető állapotban) szenvedő 49 éves nő alkarjára. Érdekes fejezetet jelent Princeteau próbálkozása 1905-ben, aki akut veseelégtelenségben szenvedő uraemiás gyermek veséjébe nephrotomiát követően nyúlvese szeleteit ültette be (1, 10).




4. ábra: Szergej Abramovics Voronov (1866 - 1951). A kép a “Greffes de revitalization humaine” c. könyvből; Dartigues, Paris, 1925.

A német sebész, Ernst Unger szintén számos xenotranszplantációt végzett embereken. 1909-ben egy halvaszületett gyermek veséjét ültette majomba, sikertelenül. 1910-ben egy veseelégtelenségben szenvedő, 21 éves nőbetegbe ültette egy majom mindkét veséjét, de a páciens sajnos a transzplantációt követő harminckettedik órában elhunyt (14). Az első allograft vesetranszplantációt Szergej Abramovics Voronov, ukrán sebész végezte 1933. április 23-án. A vese egy 6 órával azelőtt fejsérülésben elhunyt férfiból származott. A

recipiens egy 26 éves nő volt, aki higanyal kísérelt meg

öngyilkosságot. A beültetett vese működéséről uretero-cutan fistula segítségével bizonyosodott meg. A műtét utáni második napon a beteg állapota rosszabbodni kezdett, a vizelet-kiválasztás leállt, majd a beteg elhunyt. A páciens halálának okai ma már világosak: a donor és recipiens közt ABO inkompatibilitás állt fenn, a vese meleg ischaemiás ideje túl hosszú, a higany intoxikáció pedig túl súlyos volt. Voronov a következő években még öt transzplantációt végzett halott donorokból nyert



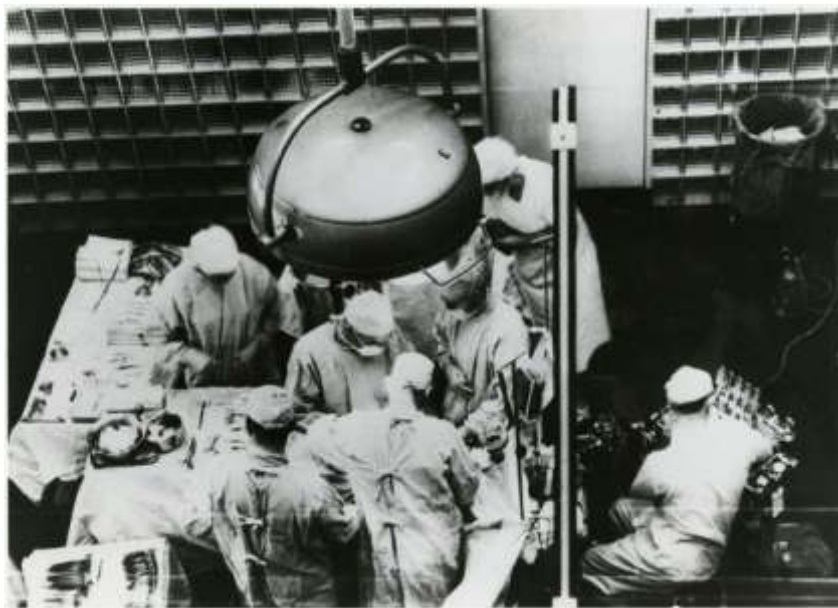
5. ábra: Dr. Joseph Edward Murray (sz. 1919)

szervekkel, munkásságának

eredményeit 1950-ben publikálta. Megfigyelései között szerepel, hogy a vesék 1 és 7 nap közötti időtartamban választottak ki vizeletet. Ennek értelmében a veseátültetésre mint áthidaló megoldásra tekintett a vesék esetleges gyógyulásáig, és nem mint a veseelégtelenséget gyógyító eljárásra (15).

A munkásságáért 1991-ben Nobel díjjal is kitüntetett Joseph Murray 1954-ben végezte az első élődonoros vesetranszplantációt egyetétjű ikreken a Peter Bent Brigham Kórházban, Bostonban. Genetikailag azonos donort választva sikerült elkerülni a graft rejekció lehetőségét. A recipiens 20 évvel később működő grafttal, szívkoszorúér betegség következtében hunyt el (16-18).

Időközben az immunológia és az immunszuppresszív terápia fejlődésével, illetve a szöveti tipizálás kidolgozásával nőtt a beültetett szervek élettartama, javult működésük. Ezen vívmányoknak köszönhetően megnyílt a lehetőség nem egyetétjű ikrek, rokon vagy nem rokon, élő- vagy cadaverdonorokból származó szervek beültetésére is.



6. ábra: Joseph Murray (balról a harmadik), az első sikeres élődonoros vesetranszplantációban a bostoni Peter Bent Brigham Kórházban, 1954, December 23.-án. A kép forrása: <https://cms.www.countway.harvard.edu>

Az 1980-as évek a videotechnika miniatürizálása és a száloptikás műszerek megjelenésével megteremtette a minimálinvazív sebészet feltételeit. Lehetőség nyílt arra, hogy a sebész mindkét szemét és kezét használja a beavatkozásnál, nagyobb legyen az átlátható műtéti terület, amit minden, a műtétben résztvevő személy láthatott (19).

Az urológiában a laparoszkópiát először a rejtettheréjűség nyitott műtéti megoldásának tervezésére használták. Clayman 1991-ben végezte az első laparoszkópos nefrektómiát egy vesedaganatos páciensnél (20, 21). A beavatkozás során a tumoros vesét impermeábilis zacskóba helyezték, majd összezúzás után kiszívták. A laparoszkópos élődonoros nefrektómiát sertésen Gill végzett először 1994-ben. Nem sokkal ezután, 1995-ben Ratner emberen is elvégezte a beavatkozást (22-26). A beavatkozás azóta széles körben elterjedt, és jelentősen növelte a donációs aktivitást. Kuo és Johnson 2000-ben közölte azt a tanulmányt, amiben kimutatták, hogy a donorok 47 százaléka kizárólag azért ajánlotta fel a veséjét, mert a laparoszkópia rendelkezésre áll, egyébként a donáció nem jött volna szóba.

1.2. A veseátültetés helyzete Magyarországon

Az első magyarországi – egyben az első élődonoros – veseátültetés 1962-ben történt Szegeden, egyiptetíjű ikrek között. Ez Európában a harmincadik, a kelet-közép-európai régióban pedig az első transzplantáció volt. Ezután hosszabb szünet következett, mivel csak később, az 1972-es egészségügyi törvényben rendezték először az agyhalál megállapításának szakmai és jogi feltételeit hazánkban, és szervezett transzplantációs program csak ezután indulhatott el. 1973-tól kezdődött meg az Egészségügyi Minisztérium által szabályozott, finanszírozott szervátültetés a Semmelweis Orvostudományi Egyetem I. sz. Sebészeti Klinikáján, dr. Perner Ferenc vezetésével. Nem sokkal később elindult az élődonoros program is, azonban az ilyen szervbeültetések száma az összes veseátültetéshez képest néhány százalék volt. A vesedonáció egyetlen módja ekkor a nyitott nefrektómia volt, a donoroknak nagyobb műtéti megterheléssel, hosszabb kórházi bennfekvéssel kellett számolniuk.

A hazai transzplantációs program 1994-ben dedikált, központi helyet kapott, ekkor nyílt meg a Semmelweis Egyetem Transzplantációs és Sebészeti Klinikája.

Az első magyarországi laparoszkópos donornefrektómiát Vereczkei András sebész és Papp András urológus végezte Pécsen, 2001-ben. Ők felső medián laparotómiába helyezték az asszisztáló kéz bevezetéséhez szükséges hermetikusan záró kaput, úgynevezett „handportot”.

A Semmelweis Egyetem Transzplantációs és Sebészeti Klinikáján 2008-ban Járay Jenő vezetésével indult a laparoszkópos donornefrektómia program (LLDN, laparoscopic living donor nephrectomy). A laparoszkópos, kézzel asszisztált donornefrektómiát (HALDN, hand assisted laparoscopic donor nephrectomy) Kovács János Balázs honosította meg intézetünkben, gyakorlatát Piros László folytatja. Fejlesztésük a korábbiakhoz képest a jobb esztétikai eredményt biztosító Pfannenstiel metszés, amibe kezdetben handportot helyeztek, később handport nélküli, alacsonyabb hasúri nyomást igénylő technikát dolgoztak ki. Langer Róbert igazgatása alatt az élődonoros vesetranszplantációs program újabb lendületet kapott, intézetünkben 2010 végére a korábbi évek eredményeit megduplázva, 31 ilyen típusú szervátültetésre került sor.

A hazai veseátültetésnek tehát immár 37 éves múltja van. Magyarországon 1973-tól 2010 végéig összesen 6039 veseátültetés történt, ebből a Transzplantációs Klinikán annak megnyitásától 2010 végéig 2603. 2010-ben 11935 rendszeresen dializált beteget regisztráltak nálunk, közülük 10825 hemodialízissel és 1110 peritoneális dialízissel kezelt beteget tartottak nyilván. A dializáltak közül ma 879-en szerepelnek a vesére várók listáján, közülük a legfrissebb adatok szerint 759-en tekinthetők alkalmasnak, riadó esetén behívhatónak. Ők azok, akik „ugrásra készen” várják, hogy működő veséhez jussanak. Miközben a várólistán lévők száma egyre nő, a cadaver szervek száma lényegesen nem változik. Az élődonoros transzplantáció kézenfekvő megoldás a beültethető szervek számának növelésére (27-30).

Év	Összes vese TX (db)	Cadaver vese TX (db)	Élődonoros vese TX (db)	Élődonoros vese TX / Összes vese TX (%)
2000	144	140	4	2,8
2001	148	141	7	4,7
2002	183	177	6	3,3
2003	175	171	4	2,3
2004	156	148	8	5,1
2005	177	164	13	7,3
2006	161	154	7	4,3
2007	159	148	11	6,9
2008	157	141	16	10,2
2009	163	148	15	9,2
2010	156	125	31	19,9

1. táblázat: A Transzplantációs és Sebészeti Klinikán elvégzett vesetranszplantációk száma

2010-ben országosan 308 vesetranszplantáció volt, ebből 42 élődonoros, ezek közül mindegyik vesekivétel laparoszkoós technikával történt. Bár a vidéki intézetekben még az érdemi áttörés az élődonoros veseátültetések számában nem jött el, a budapesti példát alapul véve jó szervezéssel és ismeretterjesztéssel, néhány éven belül az arányok náluk is változhatnak.

2010. évi vesetranszplantációk Magyarországon	Cadaver	Élődonoros (Laparoszkoós)	Összesen
Budapest	125	31 (19,9%)	156
Debrecen	34	1 (2,9%)	35
Pécs	45	5 (10%)	50
Szeged	61	5 (7,6%)	66

2. táblázat: 2010-ben elvégzett vesetranszplantációk száma Magyarországon

1.3. Az élődonoros transzplantáció jelentősége

Ugyan a vesetranszplantáció hatékony és széles körben elfogadott kezelési módja a végstádiumú veseelégtelenségnek, alkalmazhatóságát az átültethető szervek száma jelentősen korlátozza. Mivel a végállapotú vesebetegek és a dializáltak száma folyamatosan nő, a szervátültetésre várakozók száma és a várakozási idő is folyamatosan emelkedik. Az átültethető szervek iránt egyre nagyobb az igény, az átlagos várakozási idő Németországban öt, míg hazánkban 2-3 év (30-34).

A szervhiány csökkentésére irányuló törekvésekkel, például a cadaver donorok jelentésének előmozdításával, illetve az ésszerűsített szervkoordinációval Spanyolország jó példával jár elől. 1989 óta az akkor jelentett egymillió lakosra jutó 14 donor/év mára 34 donorra nőtt, ami az európai átlag közel kétszerese. A fejlődés annak tulajdonítható, hogy a jelentési kötelezettséget kisebb kórházakra is kiterjesztették. Ennek köszönhetően a nagyobb, idegsebészeti háttérrel is rendelkező centrumok mellett – akik döntően fiatal traumás donorokat jelentettek – a kisebb centrumokból származó idősebb, cerebrovascularis okok miatt agyhalottá váltak is növelhették a donorszámot (35).

A népesség jobb közegészségügyi helyzetével, hosszabb várható élettartamával a donorok összetétele jelentősen megváltozott az utóbbi évtizedekben. Az agyhalottak egyre kevésbé a koponyatraumát szenvedett fiatalok csoportjából, hanem sokkal inkább az idősebb, több komorbiditással bíró egyének közül kerülnek ki.

Az élő donorokból származó vesék, valamint a recipiensek túlélése lényegesen jobb, mint cadaverdonorokból származó vesék esetében (36-40). Az élődonoros vesetranszplantáció – ellentétben a cadaver vesetranszplantációval – tervezhető műtét, így magában hordozza az időbeli kiszámíthatóság nyújtotta előnyöket. A recipiens és a donor is – az adott pácienshez képest – műtéti szempontból ideális állapotba hozható (16, 41, 42). Az egészséges páciensekből ép szerveket nyerhetünk, a donor normális ionháztartása, szervezetének homeosztázisa biztosítja az eltávolítandó vese egészségét is. Az intenzív osztályokon observált agyhalott, gyakran ingatag keringésű cadaverdonornál a helyzet korántsem ilyen ideális. Az ionháztartást, a keringést az esetek nagy részében agresszív gyógyszeres terápiával tudják fenntartani. A traumás

eseteknél a nagyfokú sejtésztesés tovább károsíthatja a szerveket. Az ilyen szerv eleve nehezebb helyzetben kezdi „új életét” a bizakodó recipiensben. Fent leírtak mellett figyelembe kell venni azt is, hogy a cadaverdonorok kivizsgálása korántsem lehet olyan alapos, mint az élődonoroké. A szervkivételt végző csapat gyakran a vese kipreparálása során szembesül olyan eltérésekkel, amit a megelőző vizsgálatot végző radiológus szerényebb eszközeivel – gyakran egyetlen ultrahangos vizsgálattal – nem detektált, ilyenkor a transzplantáció is meghiúsulhat, a „kivonulás” hiábavaló volt.

A műtét előtti várakozási idő az élődonációnál lerövidül, ezáltal lehetőség nyílik a preoperatív dialízis-kezelések számának csökkentésére, így a recipiens jobb egészségi állapotban kerülhet műtétre. Az élődonoros vesetranszplantáció esetén jobb a korai vesefunkció, mely a postoperatív dialízis-kezelések szükségességét csökkenti. Nemzetközi eredmények alapján az élő donortól származó vese esetén az egy éves graft-túlélés eléri a 98 százalékot, míg cadaverből származó szerveknél ez az arány alig haladja meg a 90 százalékot. Ez a magas arány nagy részben a rövidebb ischaemiás időnek, valamint a modern immunszuppresszív szereknek köszönhető, melyek jelentősen csökkentették az akut rejekció előfordulását (41-44). A hosszú távú graft-túlélés – mind a három, az öt és a tíz éves időszakokból nyert adatokat figyelembe véve – szintén kedvezőbb az élő donoroktól származó vesék esetén, ahol az ötéves túlélés eléri a 92 százalékot, míg a cadaver-vesék esetén ugyanez mindössze 80 százalék körüli (45, 46). Fontos megjegyezni azonban, hogy a hosszútávú graft-túlélést befolyásolja a transzplantáció előtti dialízis-kezelések száma is. Az eredmények annál jobbak, minél kevesebb ideig részesült a beteg vesepótló kezelésben a műtét előtt. A preemptív transzplantációval a dialízis-kezelés megkezdése előtt végzett átültetés tovább javítja a túlélést (47-51). A transzplantáció az anyagi ráfordítás tekintetében is előnyösebb a dialízis-kezelésnél, ezért nem csak a recipiens szempontjából, hanem hosszú távú nemzetgazdasági érdekből is kedvezőbb megoldás. Bármely szerv átültetése olcsóbb, mint az adott krónikus betegség kezelése: erre vonatkozó számítások az USA-ban már a hatvanas évek közepén, Európában a hetvenes évek végén is készültek. Az élődonoros szervátültetés a fentiek figyelembevételével költséghatékonyabbnak is tekinthető (52-55).

A várólistán töltött egyre hosszabb idő rontja a betegek életminőségét és életkilátásait, emellett a kezelés finanszírozása is egyre költségesebb. A várakozás lerövidítése tehát egyaránt érdeke az egyénnek és az államnak – vagy a finanszírozó biztosítóknak. Norvégiában 1973 óta törvényileg szabályozzák, hogy egy veseelégtelenség felé haladó beteget mielőtt felvesznek a halottból származó (cadaver) vesére várakozók listájára, bizonyítania kell, hogy sem rokonságában, sem baráti körében nincs számára alkalmas élő donor. A szabályozás bevezetése óta az átültetett vesék hozzávetőleg 50 százalékát élő donorokból nyerik, ennek köszönhetően a várakozási idő jelentősen (jelenleg 7-8 hónapra) rövidült.

Amennyiben a recipiens részéről semmilyen egyéb kizáró ok nincs arra, hogy veséjét élő donorból kapja, morális szempontból megfontolandó a recipiens alapbetegségének figyelembevétele. A vesét károsító betegségek egy része nagyobb frekvenciával térhet vissza és károsíthatja a frissen beültetett egészséges szervet (56). Gagnadoux (1999) szerint klinikai tüneteket adó recidíva gyakorisága az alábbi:

- primer oxalosis I. típus (80%)
- focalis segmentalis glomerulosclerosis (32%)
- membranoproliferatív glomerulonephritis I. típus (29%)
- rapidan progrediáló IgA nephropathia (25%)
- haemolitikus uraemias syndroma (4%)
- membranous glomerulonephritis (0%)
- Goodpasture syndroma esetében célszerű megvárni, míg az anti-GMB (glomeruláris basalmembran) antitest titer negatív lesz, ebben az esetben a recidíva esélye az átültetett vesében kisebb.
- szisztémás lupus erythematosus nem kontraindikálja a veseátültetést, az eredményei némileg rosszabbak, feltétlenül célszerű az alapbetegség inaktív szakában végezni a műtétet.

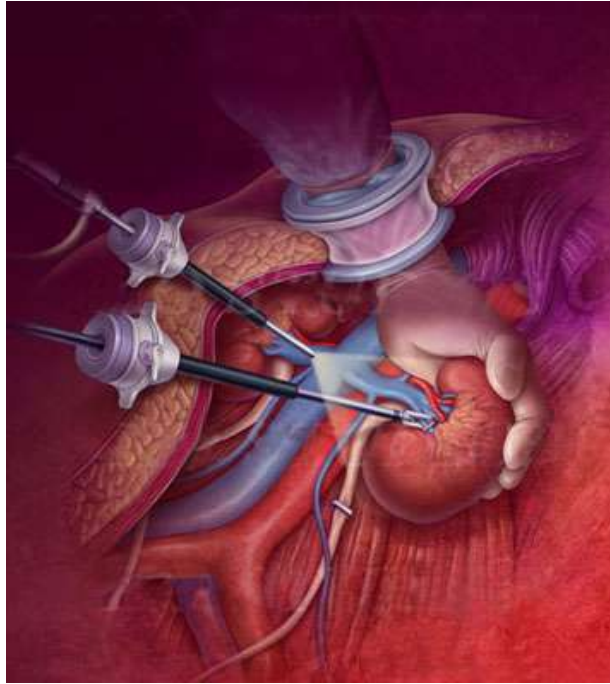Ahhoz, hogy ma Magyarországon valaki élő donor lehessen, bizonyos esetekben az Etikai Bizottság bevonására is szükség lehet. Nem szükséges a bizottság összehívása és engedélye genetikai rokonok (szülő, gyermek, testvér, unokatestvér, nagyszülő) esetében, de amennyiben a donorjelölt nem genetikai, hanem érzelmi rokon (házastárs,

élettárs, barát, stb.), a vizsgálatok megkezdése előtt az Etikai Bizottság engedélye szükséges. Ha a vizsgálatok alapján a jelölt alkalmasnak bizonyul, a szerv adományozásának kérelmét (a donor beleegyezését) közokiratba kell foglalni. A közokiratnak – a beleegyezés általános követelményein túl – a donor arra vonatkozó nyilatkozatát is tartalmaznia kell, hogy az adományozás minden kényszertől, fenyegetéstől és megtévesztéstől mentesen, ellenérték nélkül történik.

Az élődonoros vesetranszplantáció recipiens jelöltjei végső soron szerencsés emberek; jobb minőségű vesét kapnak, ráadásul gyorsabban, mint a várólistán lévő többi betegtársuk.

1.4. A kézzel asszisztált laparoszko-pos donornefrektómia technikája és előnyei

A tisztán laparoszko-pal végzett veseeltávolítást 1995-ben írták le, de nagy műszerigénye és technikai komplexitása miatt nem terjedt el. Mivel ez utóbbi technikánál is nagyobb metszést kellett ejteni a szerv kivételéhez, előtérbe került a kézzel asszisztált módszer, ahol ezt a nyílást már a műtét elején létrehozzák, és kézzel segítik a beavatkozást. Első leírását követően egyre népszerűbb lett a módszer, mivel a sebész keze, mint a legfinomabb műszer is helyet kapott az operációban, segítve az amúgyis szűkös terület áttapintását, preparálását, a vese kíméletes eltávolítását, a hilusi érkepletek tapintását és az esetlegesen fellépő vérzés során a biztonságosabb kontrollt (26, 29, 33, 44, 57). A műtéteket eleinte handport beültetésével végezték, majd később a költségek csökkentése érdekében egyre többen hagyták el ezen eszköz használatát. Ebben az esetben maga a bőr, és a hasfal izomzata képezi a hermetikusan záró, és a laparoszko-piához szükséges pneumoperitoneumot vagy pneumoretroperitoneumot megtartó diafragmát.



7. ábra: A handport működése

A műtét típusai közül ismert a transzperitoneális és a retroperitoneális megközelítés is. Elsősorban a hasüreg megnyitását nem kívánó, – viszont nagyobb gyakorlatot igénylő – retroperitoneális feltárást részesítik sebészeink előnyben a transzperitoneálissal szemben, ez utóbbira ritkán kerül sor, például a peritoneum szakadékonysága, így a hasfalról történő leválasztás nehézsége esetén. A retroperitoneális megközelítésnél elvileg a hasi szervek sérülésének veszélye kisebb, a bélműködés helyreállása a posztoperatív szakaszban gyorsabb (16, 36, 44, 57, 58).

Bal oldali nefrektómia esetén, megfelelő aneszteziológiai előkészítést követően, a páciens jobbra oldalfekvő pozícióba helyezik, a bordaív magasságában történő kiemeléssel és a műtőasztal megtörésével. Lemosás és izolálás után a symphysis fölött ejtett úgynevezett „Pfannenstiel-metszés” következik, ez a nyílás szolgál majd az asszisztáló kéz bevezetésére. A fali peritoneumot a sebész kézzel tompán leválasztja, oldalra hajtja, majd a köldök feletti magasságban, az elülső hónaljredőben optikai trokárt vezet be. Ezután ezen a porton keresztül történik a pneumoretroperitoneum létrehozása, tehát a retroperitoneális virtuális tér széndioxid befúvásával történő kialakítása és fenntartása.

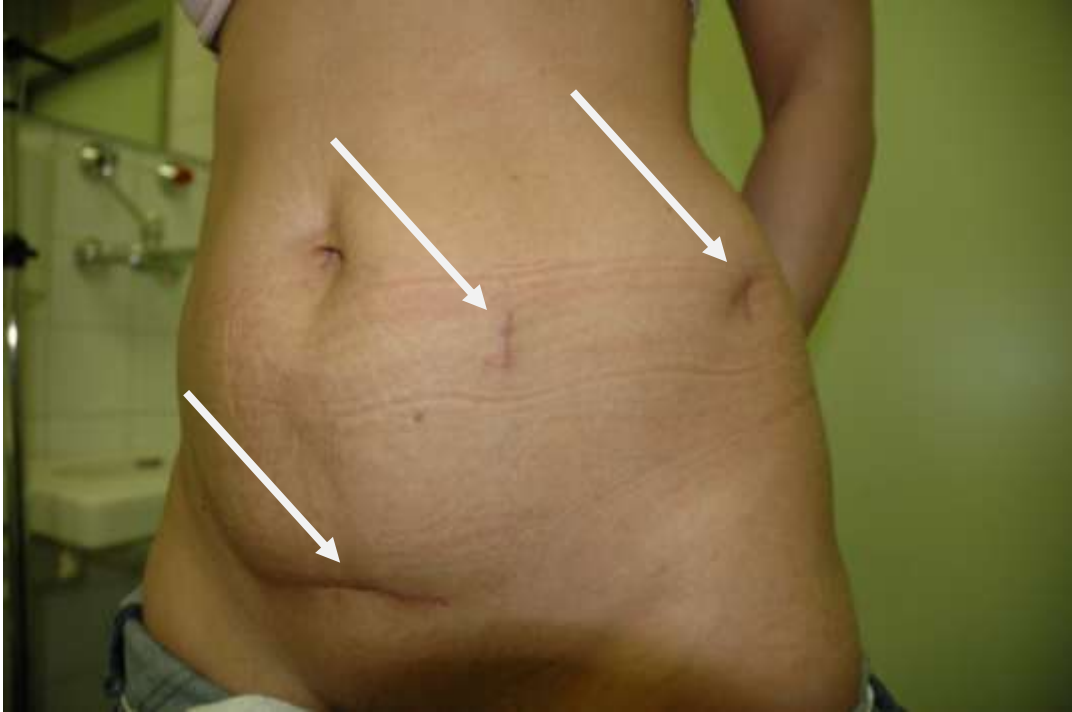Egy munkacsatorna bevezetése, és a Gerota fascia megnyitása után a vese tisztára preparálása következik. Az iliaca oszlások magasságában kezdődik az ureter felkeresése és kipreparálása a vese alsó pólusáig. Ennek mentén lelhető fel a gonadális véna, ami „iránytűként” szolgál egészen a vesevénaig. A gonadális véna lefutásának és beszájadzási helyének pontos leírása ezért kiemelt jelentőségű a radiológus részéről. A gonadális véna lezárása és átvágása után a vesevéna mobilizálása következik, majd az utóbbi hátsó falába szájadzó lumbális véna is (LV) lekötésre és leválasztásra kerül. A vesevéna mobilizálása az egyik kulcsfontosságú mozzanata a nefrektómiának. Itt a sebész nagy részben a radiológus leírására hagyatkozik a mobilizálás során könnyen sérülő, dorsal felől a vesevéna futó lumbális vénákkal kapcsolatban. A mellékvese véna – melynek várható helyét szintén a radiológusok feladata jelezni – hasonló ellátása után a vesevéna és -artéria teljes kipreparálása következik. A preparálás határa ezen az oldalon a véna esetében az aorta bal széle. A hilusi eredéstől az eddig a pontig terjedő véna hosszúság kiemelten fontos a beültetés szempontjából. Az ureter lezárását, átvágását követően, a vese teljes mobilizálása után először a veseartériát és -vénát zárják, majd vágják le. A szabaddá vált szervet a hasüregből eltávolítva következik a hideg prezervációs (ViaSpan = UW/University of Wisconsin/, Celsior, stb.) oldattal való perfúzió, majd elcsomagolás és hűtés, egészen a beültetésig.

A jobb oldali nefrektómia esetében a gonadális véna nem jelent anatómiai útjelzőt, mivel a vena cava inferior infrarenalis szakaszába szájadzik. Ebben az esetben magának a cavának a jobb szélét követi a sebész, és keresi fel a vese hilusi képleteit. A jobb oldal esetében könnyebbséget jelent, hogy a lumbális vénák és a fő mellékvesevénák szintén a cavába torkollanak, így a vesevéna mobilizálásánál nem jelentenek nehézséget.

Sebészeink a műtőben a radiológus által volume rendering technikával készített és maximum intensity projection (MIP) rekonstrukciós képeit az operáció közben az itt elhelyezett monitoron áttekinthetik, a sebészi perspektívát utánzó képek megjelenítése segíti munkájukat (59-63).

A laparoszkópos donornefektómia térnyerését számos, a donor szempontjából kiemelkedően fontos előnye segítette. A kisebb műtéti megterhelés, a rövidebb hospitalizáció, a gyorsabb sebgyógyulás, a jobb kozmetikai eredmény, összességében a

korábbiakhoz képest változatlan életminőség a szervadományozási kedvet növelte (64-68).



8. ábra: A kézzel asszisztált laparoskopos donornefrektómia postoperatív hegei (nyilak) megfelelő kozmetikai eredménnyel.

1.5. A veserek normális anatómiája

1.5.1. Artériák

A legtöbbször a vesék vérellátását egy-egy, a hasi aortából eredő artéria látja el, hosszuk általában 4-6 cm, átmérőjük 5-6 mm (69-73). A veseartériák a lumbális I.-II.-es csigolya közötti porckorong magasságában, az arteria mesenterica superior síkja alatt lépnek ki a hasi főverőérből, és a vesevénák mögött haladva futnak a vese hílusának antero-mediális részéhez. Mindkét artéria kissé hátrafelé fut, ami a vesék anatómiai elhelyezkedésével magyarázható. A jobb vesét ellátó ér eredése az aorta antero-lateralis falán található, a baloldalon ugyanez laterálisabban helyezkedik el. A viszonylag caudalisabban elhelyezkedő jobb veséhez futó, a vena cava inferior mögött haladó ér meredekebb lefutást mutat, mint a horizontálisabb vagy kissé felfelé irányuló bal veseartéria. Az alsó mellékvese-artériák az emberek kétharmadánál a vesék artériáinak

proximális részéből erednek, lehetnek egyszeres vagy többszörös ágak. A fő veseartéria a vesehílushoz közel oszlik szegmentális ágaira. Az első leágazás jellegzetesen hátsó ág, ez a vesehílus előtt hátrafelé húzódva a vese hátsó részének javarészét látja el. A főág ezután négy elülső ágra oszlik, ezek a csúcsi, felső, középső és alsó szegmentális artériák. A csúcsi és az alsó szegmentális ágak látják el a felső és alsó pólusok elülső és hátsó felszínét, a felső és középső szegmentális ágak pedig az elülső felszín többi részét. A szegmentális artériák a veseöblbe futnak, majd lobaris, interlobaris, arcuata és interlobularis artériákká oszlanak (74-78).

Az elülső és hátsó artériás ágrendszer közötti viszonylag érmentes terület sebészi jelentőségét az adja, hogy a vesemedence felé történő preparálás itt a legbiztonságosabb. Ez a terület a vese elülső felszínétől, az elülső és hátulsó felszínnek egymástól való távolságának egyharmadával dorsalisán van. Hasonló avascularis zóna a hátsó és a poláris szegmentumok közt is fellelhető.

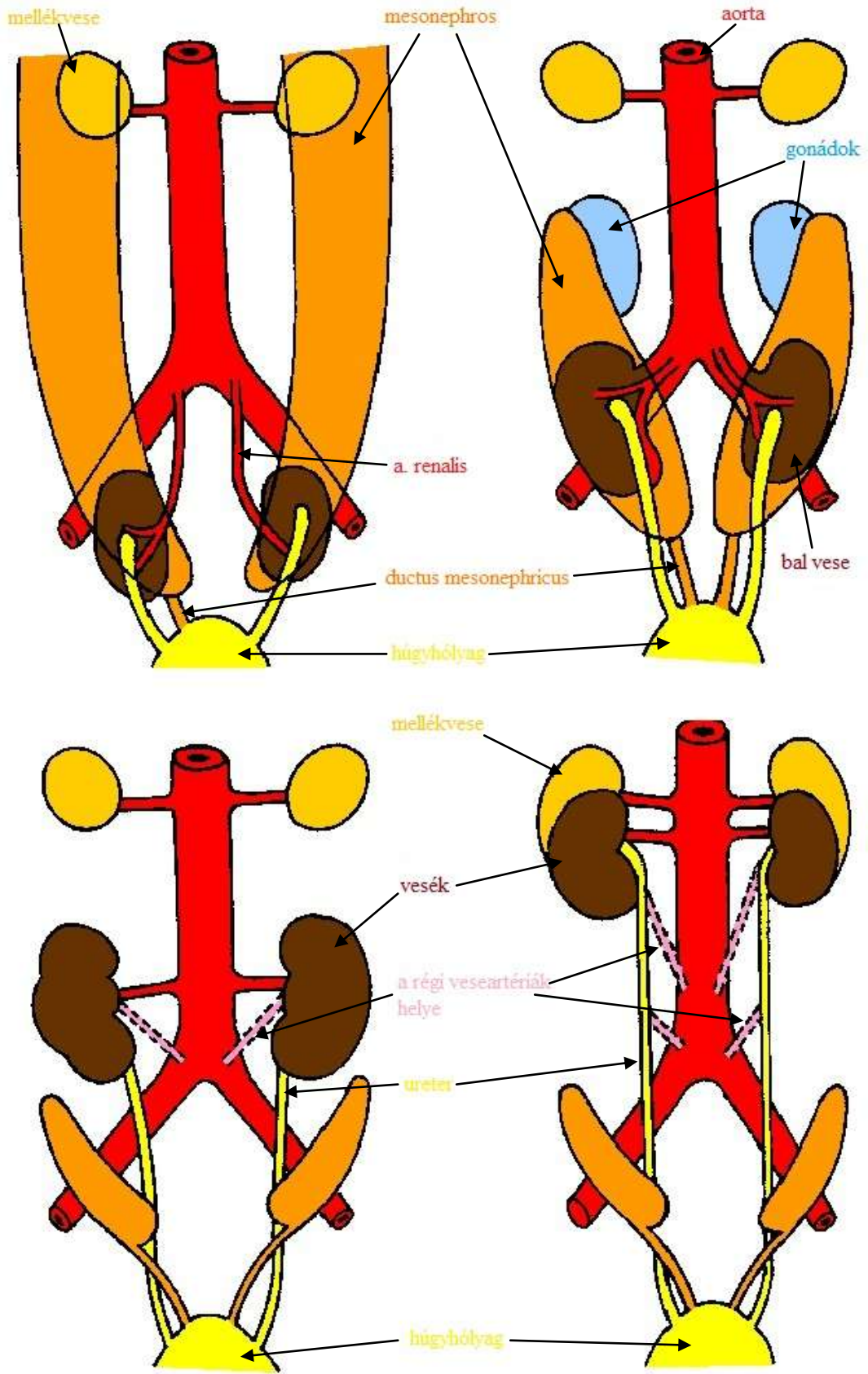
1.5.2. Vénák

A vesekéreg vénás elvezetését a vena interlobularisok, arcuaták, interlobarisok és lobarisok adják. Ez utóbbiak összeszedődve adják a fő vesevénát. A vena renalisok általában az artéria előtt helyezkednek el a vesehílus szintjében. A 6-10 cm-es bal vesevéna megközelítően háromszor olyan hosszú, mint a jobb (31, 60, 61, 74, 75). A vena baloldaltól az aorta és az arteria mesenterica superior között fut, majd a vena cava inferior (VCI) mediális falán szájadzik be. A jobb vesevéna 2-4 cm hosszúságú és a VCI laterális falán torkollik be. A jobb vesevénával ellentétben a bal vénába lefutása során számos véna vezet. Felülről a bal mellékvesevénát, alulról a bal gonadális vénát, és hátulról lumbális ágakat szed össze (77, 79-82).

1.6. A veserek ontogenezise és a variációk fejlődéstani háttere

1.6.1. Az artériás rendszer

Az embrionális fejlődés során a vesék egymáshoz közel, a kismedencében, a sacrumtól ventrálisan helyezkednek el. A testgörbület csökkenésével, valamint a lumbális és sacralis testtájék növekedésével a vesék hasüreg felé vándorolnak, és fokozatosan eltávolodnak egymástól, majd végleges pozíciójukat az embrionális fejlődés kilencedik hetére érik el. A vándorlás leginkább relatív felszállásnak tekinthető, mivel abból adódik, hogy az embrió vese alatti régiója lényegesen gyorsabban nő, tehát „lenő” a vesékről, így azok viszonylag egyre magasabban helyezkednek el. Ahogy a vesék „felszállnak” a medencéből, kezdetben a hozzájuk nagyon közel álló arteria iliaca communisokból kapják vérellátásukat. „Felszállásuk” következő lépéseként az aorta caudalis szakaszához kapcsolódnak, majd ismét cranialisabb artériákat kapnak, míg a caudalisabb régiók elsorvadnak. A vesék mintegy „felkapaszkodnak” az újabb és cranialisabb artériákon, míg a régi caudalisabbakat „elengedik”. A kilencedik hétre a vesék a mellékvesék „alá bújnak”, és felveszik legcranialisabb artériáikat (16, 72).



9. ábra: A veseartériák fejlődése

Az artériás rendszer variációi közül a leggyakrabban a többszörös, vagy számfeletti artéria fordul elő, ahogy az a fent felvázolt fejlődéstani sorból következik (83-87). A variáció sebészeti jelentőségét az adja, hogy ezek az ágak végartériák, tehát sérülésük vagy lekötésük miatt az ellátási területükbe tartozó parenchymarészlet ischaemiás lesz. Az egyik oldalon előforduló számfeletti artériák 30 százalékban, a kétoldaliak 10 százalékban fordulnak elő az irodalomban fellelhető adatok nagy átlagát tekintve. A járulékos ágak leggyakrabban a Th. XI. és a L. IV. csigolyák közötti magasságból, ritkábban a mellkasi aortából, a lumbális vagy a mesenterialis artériákból erednek. A járulékos artériák gyakrabban futnak a vesehílusba, ezen artériák nagyobb kaliberűek, átmérőjük gyakran megegyezik a főtörzsével (60, 61, 75, 88). Ellátási területük jellemzően a felső vagy az alsó pólus. Az egyenesen a felső vagy alsó pólusba futó, a veseparenchymát penetráló poláris artériák (PA) gracilisak, gyakran megtartásuk sem fontos a donornefrektómia során. Ha azonban ellátási területük fontos, end-to-side anasztomózis alakítható ki a főtörzssel.

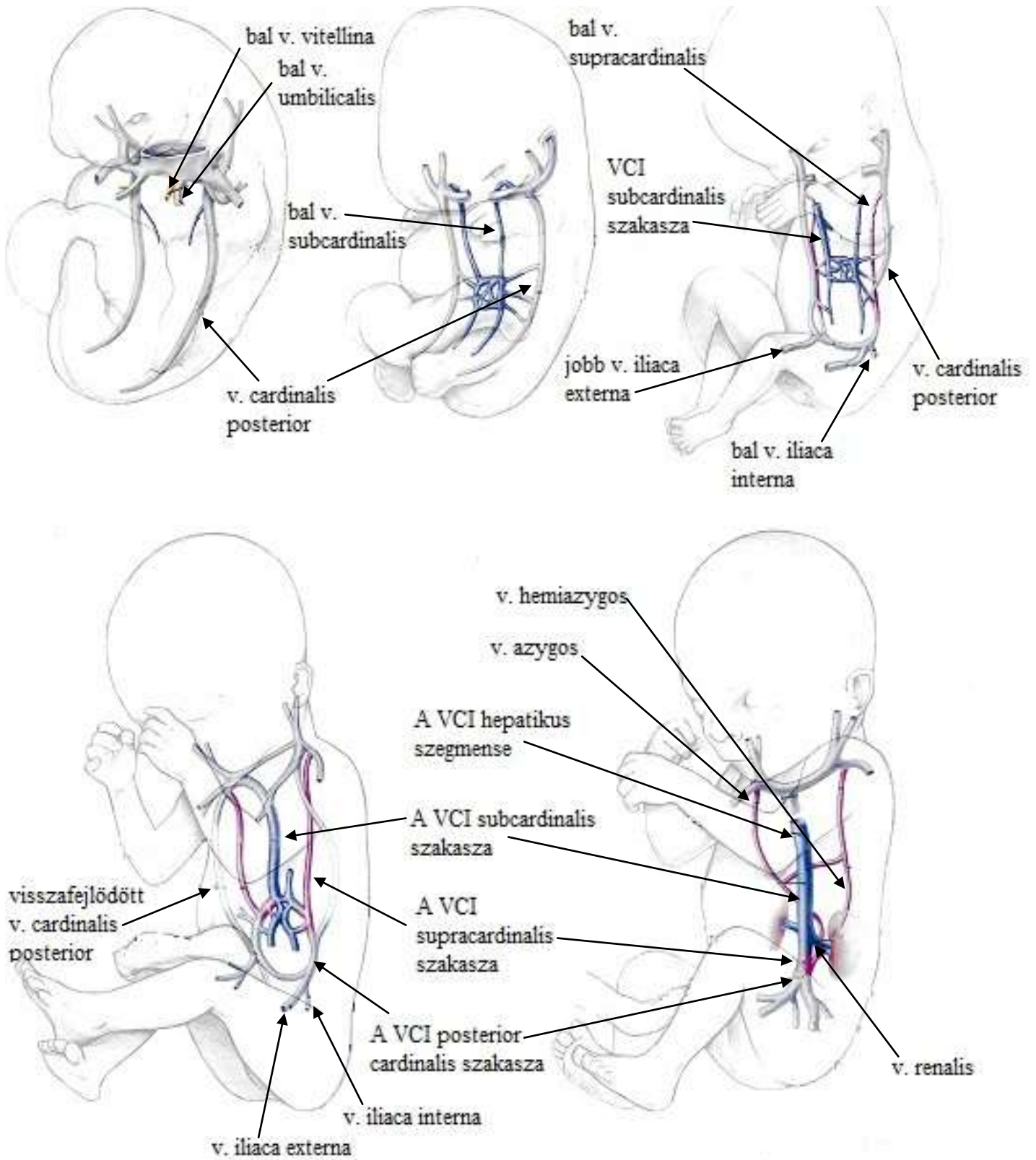
A korai oszlású artériák (KOA) csoportja szintén gyakran jelenik meg a variációk között (89-93). Ez az eltérés a hagyományos és a laparoszkópos donornefrektómia szempontjából egyaránt fontos. Ha a közös artériás törzs, tehát az elágazás előtti szakasz elég hosszú, és a klipeket biztonsággal fel lehet helyezni erre az artériára, akkor a közös törzs megtartható, tehát a beültetésnél egy artériás anasztomózist kell varrni a sebésznek. Ha azonban a közös törzs rövid és csak az oszlás utáni szakaszon klipelhető le biztonságosan, akkor két (vagy több) artériát kapunk, melyek esetében vagy két anasztomózis kialakítására, vagy end-to-side, esetleg „puskacsó” anasztomózis kialakítására van szükség.

A vesetokot ellátó capsularis artériák (CA) mindenkinél fellelhetőek. Jelentőségük akkor van, ha a vesetokot átfúrva a parenchyma egy részét is ellátják. Ez abban az esetben fordulhat elő, ha a vese vérellátása valami miatt romlik, ekkor az ischaemiás terület „bevonzza” az artériákat a vesetok felől. Az eltérésnek abból a szempontból van jelentősége, hogy a vesekivétel után a vesét zsíros tokjától megfosztják, ekkor a markánsabb, parenchymába futó capsularis ágak sérülhetnek, potenciális vérzésforrást jelentve. Ez a variáció műtéttechnikai fontossága csekély, hiszen előfordulása ritka a donorok alapvetően egészséges populációjában.

1.6.2. A vénás rendszer

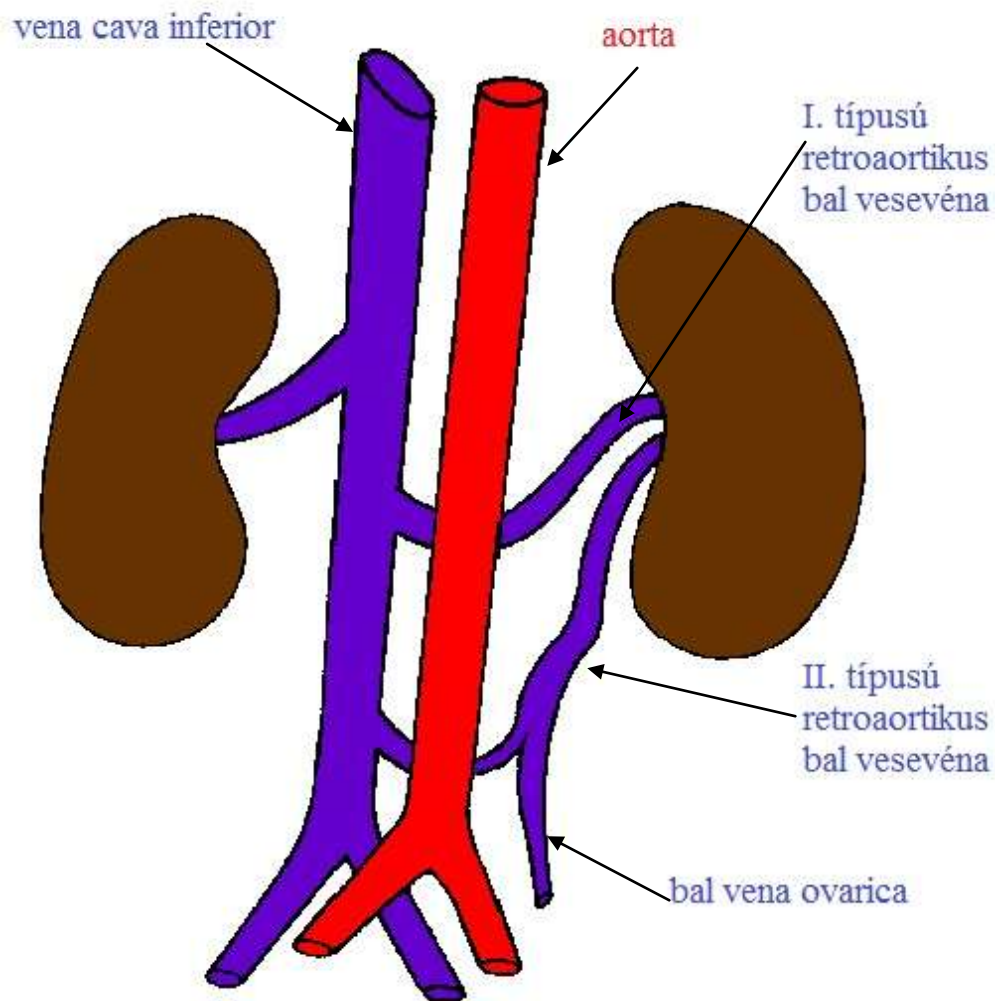
Az artériás rendszer fejlődésének komplexitása meg sem közelíti a vénás rendszerét. A variációk száma ennek megfelelően lényegesen több a vese vénás rendszerében. A vena cava inferior három párhuzamos vénából alakul ki, melyek egymást váltva jelennek meg, majd fejlődnek vissza. Ezek a posterior cardinalis, a subcardinalis, és a supracardinalis vénák (94-98). Először a posterior cardinalis véna alakul ki, ami mezonefronok vénás elvezetését adja, és velük együtt vissza is fejlődik. A subcardinalis vénák az ötödik héten alakulnak ki. Ezen, az aortától ventralisan elhelyezkedő vénák, valamint az aortától dorsalisán futó supracardinalis vénák szövevényes érhálózattal anastomozálnak, körülölelve a kettejük síkja között futó aortát. A vesevénák ebből a bonyolult anasztomózis hálózatból alakulnak ki. A subcardinalis vénákból alakul ki a bal vesevéna distalis része, a mellékvesevénák, a gonadális vénák és a VCI prerenális szegmentuma. Utoljára a supracardinalis vénák fejlődnek ki, anasztomózisuk felnőttben később az azygos és hemiazygos rendszerben látható viszont. A vesevénák legnagyobb részét a sub- és supracardinalis vénák anasztomózis rendszeréből alakulnak ki. Az anasztomotikus vénák egybeolvadása során egy ventralis és egy dorsalis vesevéna alakul ki mindkét oldalon. A dorsalis vesevéna a későbbiekben visszafejlődik (99-103).

A cirkumaortikus véna a fennmaradt intersupracardinalis anasztomózisból, a bal subsupracardinalis anasztomózisból és a szintén megmaradt dorsalis vesevénából alakul ki. Az így kialakult helyzetben tehát a bal vese kettős vénás elvezetésű lesz. Az aorta előtt futó véna a szokásos magasságban szájadzik a VCI-ba, a retroaortikus véna meredeken caudal felé haladva a lumbális III-IV. szegmentumok magasságában torkollik a VCI-ba (96-98, 104, 105).



10. ábra: A vesevénák fejlődése (kép Ranjiv Matthews Anomalies Of The Inferior Vena Cava And Renal Veins: Embriologic And Surgical Considerations c. cikkéből / Urology 53:873-880, 1999)

A retroaortikus vesevénának (RAV) két fajtája ismert; az I. típus az intersupracardinalis anasztomózis, a bal supracardinalis anasztomózis és a dorsalis lefutású bal vena renalis fennmaradásával, valamint a ventrális vesevéná visszafejlődésével alakul ki. A II. típus a bal subsupracardinalis anasztomózis és a bal supracardinalis vena fennmaradásával alakul ki (41, 96, 98, 99, 104).



11. ábra: A retroaortikus vesevénák típusai

A vese vénás variációi közül a leggyakrabban a többszörös vénás elvezetéssel találkozhatunk, ez az esetek 15-30 százalékában lelhető fel. Emellett a járulékos, az iliaca rendszerbe vezető vesevéna fordulhat elő, de lényegesen ritkábban (73, 81, 106-108).

A cirkumaortikus vénák előfordulására vonatkozó adatok az irodalomban meglehetősen változók, 2,4 és 17 % között oszlik meg. Az esetek 75 százalékában a véna rövid közös törzs után oszlik aorta előtt és mögött futó ágaira, 25 százalékban pedig két véna ered a veséből. Cirkumaortikus véna esetén a gonadális véna a retroaortikus, a mellékvesevéna a preaortikus szegmensbe torkollik (74, 75, 109-111).

A legritkábban retroaortikus vesevénával találkozhatunk, ez a populáció 3 százalékában fordul elő. A VCI alsó lumbális szakaszán beszájradzó típus mellett kis százalékban az iliaca communisba futó variáns is ismert (60, 75, 109, 112, 113).

1.7. A laparoszkópos donornefrektómia radiológiai vonatkozásai

A donorjelöltek kivizsgálási folyamatában a radiológiai képalkotó diagnosztika mindig nagy jelentőséggel bír. Intézetünkben a vizsgálati sorban az ultrahang áll az első helyen, mint gyors, könnyen elérhető és költséghatékony módszer. Már ezen vizsgálat során fény derülhet olyan kórképre, ami a donációt megghiúsítja és a további költséges, jelentős sugárterheléssel járó vizsgálatokat szükségtelenné teszi (pl.: kétoldali vesekövesség), esetleg más típusú vizsgálatot tesz szükségessé (pl.: kismencedei térfoglaló folyamat).

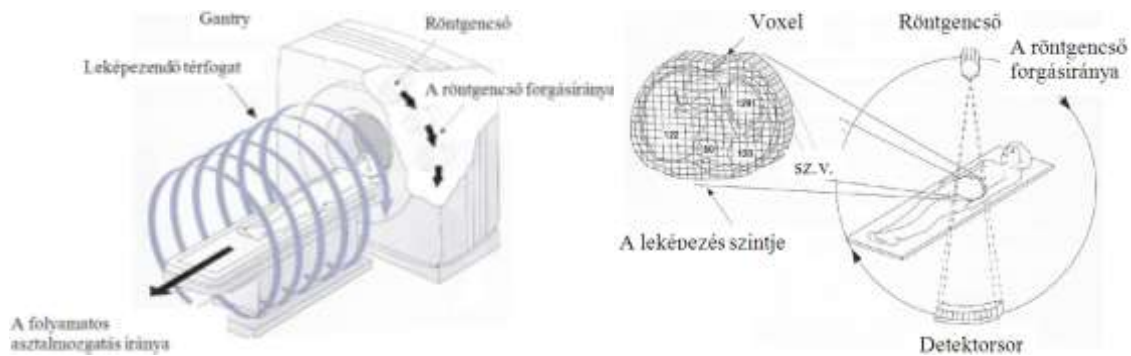
A vesék vasculaturájának feltérképezése a vese donáció szempontjából nagy pontosságot igényel a radiológus részéről. A veseerek leírására kezdetben a digitális szubtrakciós angiográfiát (DSA) alkalmazták, ami bár részletgazdag kétdimenziós képet adott, mégis, az átfedésben lévő erek, a gracilisabb artériák nem kerültek felismerésre. További nehézsége ennek az eljárásnak az volt, hogy a vénák leképezése nehézkes és igen pontatlan volt, valamint maga vizsgálat invazív eljárás volt, a maga potenciális szövödményeivel (63, 114-117). Az ultrahang, mint önálló vizsgálómódszer az erek leírására nem jött szóba, hiszen pontosságában, szenzitivitásában lemarad az előbbi módszertől. A donorjelöltek vizsgálhatósága is nagy különbségeket mutat (eltérő BMI),

mivel az ultrahang nyaláb áthatoló képességét a hasfali zsírszövet vastagsága erősen befolyásolja. Potenciális vizsgálómódszer a mágneses rezonancia (MR) vizsgálat, ami még az LLDN viszonylag rövid – 17 éves – történelme alatt is nagy fejlődésen ment keresztül. Korábbi tanulmányok, melyben a computer tomográfiás (CT) és MR vizsgálatokat hasonlították össze a vasculatura leképezése szempontjából, sorra elmarasztalták az MR-t, rosszabb térbeli felbontása miatt. Bár kétségtelen előnye volt a CT-vel szemben az ionizáló sugárzás hiánya, mégis pontatlansága veszélyt jelentett a donáció szempontjából. Újabb irodalmak már nem ilyen egységesek ennek megítélésében, mivel a nagy térerejű mágnessel rendelkező MR készülékek már térbeli felbontásukban is összemérhetők a CT-vel, de a vesekövek detektálásában nem nyújt segítséget, szemben az MDCT vizsgálatokkal. Az MRA vizsgálatok további hiányossága, hogy érzékenyebb a mozgási műtermékekre, így a páciens részéről több együttműködést követel meg. Nem minden akadályt sikerült elgördíteni azonban az MR térnyerése előtt. A készülékek – különösen az újabb, több Teslás gépek – továbbra is nehezen hozzáférhetők, a vizsgálatok költségesek. Nehezítő tényező, hogy a ferromágneses implantátumokkal rendelkező (pl.: régebbi sebészeti fémklippek, aneurisma klippek, csípőprotézisek), klausztrofóbiás (hosszabb vizsgálati idő, szűkebb térben) páciensek nem vizsgálhatók (118-122).

A fentieket figyelembe véve a legelterjedtebb vizsgálómódszer a laparoszkópos donornefrektómia tervezéséhez szükséges vasculatura leképezésére ma a kiváló térbeli felbontást biztosító, gyors és költséghatékony CT vizsgálat. A multidetektoros CT vizsgálat gyorsabb és hatékonyabb adatgyűjtést tesz lehetővé, mint a hagyományos egydetektoros készülékek. Gyorsaságának köszönhetően nagyobb volument is lehet képezni egy légzésvisszatartással, ami jel-zaj viszony tekintetében sokkal kedvezőbb. Mivel a járulékos veseartériák leginkább az aortából, vagy az arteria iliaca communisból erednek, a leképezendő viszonylag nagy térfogat miatt az MDCT megfelelő eszköze a preoperatív tervezésnek. Az 1 mm-es és az alatti szeletvastagság lehetővé teszi azt is, hogy 1 mm-es artériákról is műtermék nélküli képet kapjunk. A pontosabb kétdimenziós képek mellett a diagnosztikát segítő háromdimenziós képek rekonstruálására is lehetőség nyílt (61, 123-126).

A sebészet, ezen belül is a laparoszkópia térnyerését a diagnosztikai berendezések fejlődése nagyban előmozdította. A CT vizsgálatok elterjedésével a műtétek tervezése pontosabb lett, az addig csak röntgenfelvételen tanulmányozható in vivo anatómia sosem látott részletességgel vált láthatóvá.

A CT vizsgálat során a röntgenső kör alakban, kényszerkapcsolásban mozog a szemben elhelyezett detektorral/detektorsorral együtt, miközben a vizsgálóasztalon fekvő páciens folyamatos mozgattal áttolják a forgó sugárkévén.

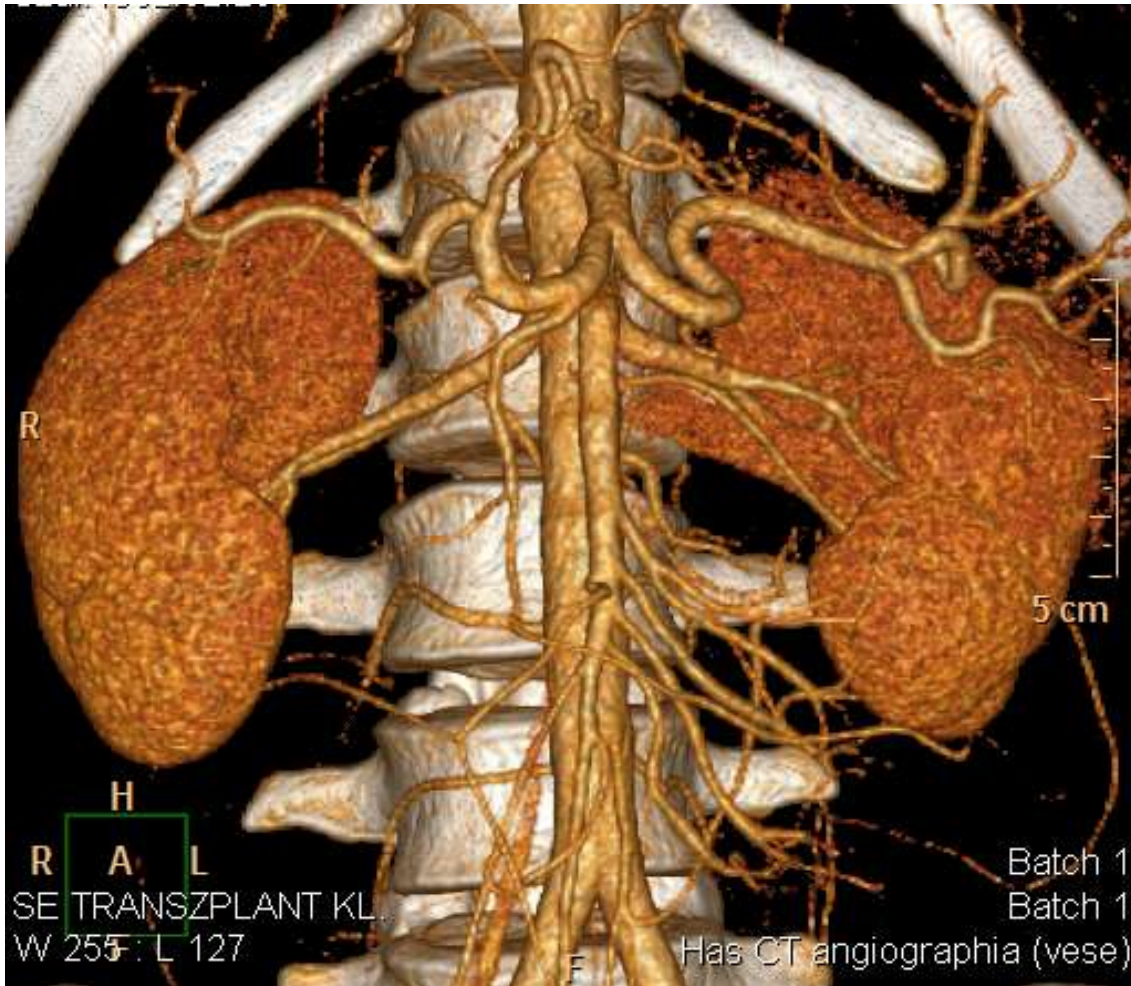


12. ábra: A CT készülék működése (Ábra: Hofer: CT Teaching Manual, Thieme)

A testen áthatoló röntgensugár attenuációt/gyengítést szenved. A helikális/spirális adatgyűjtés a multidetektoros technikával volumetrikus lesz, amit a számítógép négyzetes mátrix segítségével voxelenként/volumenelemként szeletekre lebontva kiszámol. Ez a megjelenített képeken pixelenként/képelemenként kivetítve látható 1024x1024-es mátrixon.

A volume rendering technika esetében a CT vizsgálat során nyert teljes adatmennyiségből történik az angiográfia. Ebben az esetben a magas denzitású voxelek (az erekben lévő kontrasztanyag, meszesedés) világos és átlátszatlan, a környező alacsonyabb denzitású voxelek átlátszóként kerülnek megjelenítésre. Fentiek mellett minden voxel színekódot is kap, így az erek – amikben magasabb a denzitás a kontrasztanyag miatt – más színben tűnnek fel, mint az általuk ellátott szervek. Természetesen ennél a technikánál is módosíthatjuk az ablakbeállításokat, a fényerőt és

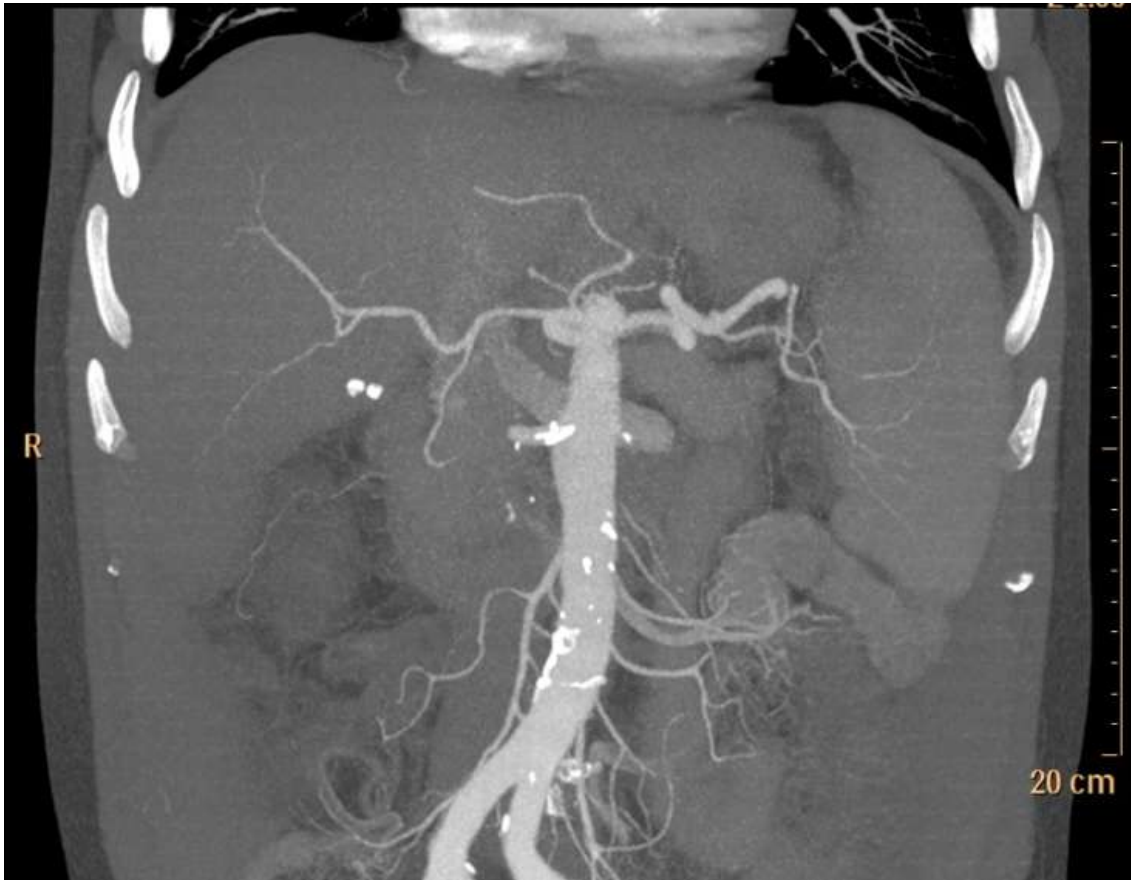
kontrasztot. A diagnosztikához nem szükséges képrészleteket virtuális vágóeszköz segítségével leválaszthatjuk, a megítélést nehezítő csontokat (hiperdenzitásuk alapján) gombnyomásra eltávolíthatjuk. Az így nyert képek azután tetszés szerint elforgathatók, beállíthatók akár a műtéti perspektíva szerint is (59, 61, 78, 127-129).



13. ábra: Volume rendering technikával készült rekonstrukció a vesék régiójától

A maximum intensity projection (MIP) esetében a vizsgáló által kiválasztott szeletvastagságban csak a – vizsgáló pillantásának irányába eső – legnagyobb denzitású voxelek kerülnek megjelenítésre. Az így kapott kép kevésbé adja a térbeliség illúzióját, mint az előző technika. A képek háromdimenzióssá alakításához nagyobb szeletvastagságot választhatunk, így képünk már elforgatható a tér egy adott pontja körül. A MIP képek kevésbé alkalmasak a bonyolult anatómiai szituációk megfejtésére és képkeltására, különösen akkor, ha egymást átfedő képletekről van szó, de kiválóak a meszesedések, esetleges stentek ábrázolására. Hasznosnak találtuk a MIP

rekonstrukciókat azon vénás variációk megjelenítésében is, amikor a volume rendering képalkotáshoz szükséges denzitáskülönbség nem állt rendelkezésre (61, 78, 127-129).



14. ábra: MIP rekonstrukciós kép

Fenti technikákhoz nélkülözhetetlen, hogy a veseerekről átfedésektől mentes képet kapjunk. A veseartériáknak és vénáknak tehát élesen el kell különülniük egymástól, ezt a megfelelően időzített kontrasztanyag adagolással érhetjük el (ennek részletei a Módszerek fejezetben kerül leírásra) (130-134).

Az általunk vizsgálthoz hasonló nagyságú, magyar populáción végzett vizsgálat, ami a veseerek variációit írja le, csak boncolásból és direkt aortográfiás (utóbbi csak artériákra vonatkozó, a variációk fajtáit nem részletező) vizsgálatokból származó adatokat dolgoz fel. CT angiográfiás módszerrel az artériás és vénás variációkat leíró mű, az általunk vizsgált donorjelöltek számához hasonló mintán nem történt Magyarországon. A variációk számának és típusának leírása a további donornefrektómiák, és egyéb veseeltávolítások tervezése szempontjából nagy jelentősége lehet.

2. Célkitűzés

A hasi szervek változatos vérellátása olykor nehezíti a sebészeti munkát, a ritka érvariációk váratlan, nehéz helyzetet, előre nem látható fordulatokat tudnak teremteni, kritikus helyzetet produkálva a műtét közben. A laparoszkópos donornefrektómia a sebészeti beavatkozások között is speciális helyet foglal el, mivel az operatőrnek kisebb látótér és szűkös preparálási lehetőségek közt kell dolgoznia. Az olykor bonyolult vérellátású hasi szervek érvariációit rendszerező nevezéktanok ismertek (pl. máj Michels-féle artériás variációi), amik arra hivatottak többek között, hogy az ortotopikus májtranszplantáció közben, a vérellátási típus ismeretében a megfelelő anasztomózisok kialakításával biztosítsák a minél jobb graftműködést.

A vese esetében vizsgálataink szerint a variációk száma olyan nagy, hogy a májéhoz hasonló belátható számú variációra való felosztás igen körülményes lenne. A vese fejlődéstanának ismerete azonban segít megérteni ezt a sokszínűséget. A sebészi és radiológusi gondolkodás, a gondolatvezetés logikája némileg eltérhet egymástól, de a donor szempontjait, túlélését, változatlan életminőségét tekintve nem megengedhető, hogy ezek a különbségek gyakorlati szinten félreértések szülte kritikus szituációkhoz vezessenek. A nevezéktanok és a használt fogalmaknak pontosaknak, egyértelműeknek kell lenniük.

Munkánk során, sebészeinkkel való együttműködésünk eredményeként az MDCT vizsgálatnál talált esetleges éranomáliákat in vivo, tehát az intraoperatíván találtakkal is módunkban állt összehasonlítani és ezáltal az MDCT vizsgálat szenzitivitását, specificitását, pozitív és negatív prediktív értékét meghatározni.

A laparoszkópos donornefrektómia során a donor későbbi változatlan életminősége alapvető szempont a műtét tervezése során is. Ezt szem előtt tartva követnünk kell a „jobbik vese marad a donorban” elvét. Abban a vonatkozásban, hogy melyik vesét tekintjük „jobbiknak” az MDCT vizsgálatból nyerhető adatok kiváló támpontot adnak.

A fentiekből kiindulva dolgozatomban arra kerestem választ, hogy:

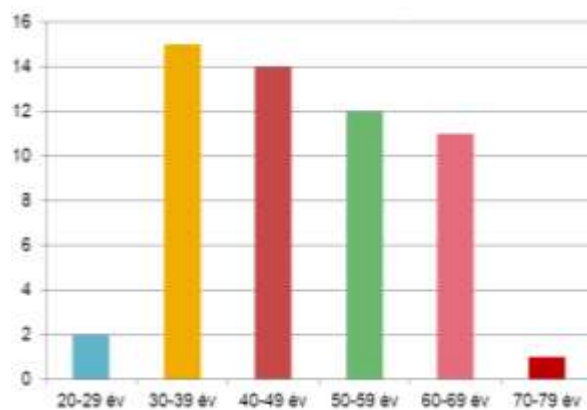
- 1) Az MDCT vizsgálat kellően érzékeny és specifikus módszer-e az újonnan indult magyarországi laparoszkópos donornefrektómia programban a műtétek preoperatív tervezésére?
- 2) Lehetséges-e a veseerek leírására vonatkozó, a sebész-radiológus konzultációt megkönnyítő egységes nevezéktan megalkotása?
- 3) Milyen típusú, számú és arányú, renalis vascularis variációk fordulnak elő a vizsgált magyar populációban?
- 4) Milyen, MDCT -vel meghatározható tényezők döntőek az eltávolítandó vese oldaliságának kiválasztásában?

3. Módszerek

3.1. Alanyok

A disszertáció a 2008. januárjától 2010. szeptemberéig a Semmelweis Egyetem Transzplantációs és Sebészeti Klinikán kivizsgált vesedonorok adatait dolgozza fel prospektív módon.

Fenti időszakban 87 potenciális donor kivizsgálását végeztük. A vizsgált populációból 55, a későbbiekben laparoszkópos nefrektómián átesett páciens (67% nő, 33% férfi), adatainak elemzését végeztük el, mivel esetükben az intraoperatív viszonyokkal való összevetés is lehetséges volt. A páciensek átlagéletkora 47 év, (27 és 78 között) az átlagos BMI 26 kg/m² volt. A donorok 91%-a rokon, 9%-ban barát, vagy érzelmi rokon volt. A donor csoportok az alábbiak szerint alakultak: anya (n=22), házastárs/élettárs (n=9), testvér (n=8), apa (n=6), barát/érzelmi rokon (n=5), unokatestvér (n=4), sógor (n=1). A rokonsági kapcsolatban nem álló donorok esetében etikai bizottság döntött a szervadományozás lehetőségéről. A műtétek transzperitoneális és extraperitoneális megközelítésből történtek. 42 esetben a bal, 13 esetben a jobb vese került eltávolításra. A jobb vagy bal vese kiválasztása az MDCT vizsgálat és a vesescintigraphia eredményeitől függően történt. A nefrektómiák minden esetben a „jobbik vese marad a donorban” elvét követték. Ha a vesék között egyik fenti szempontból sem adódott különbség, a választás a beültethetőség szempontjából előnyösebb, hosszabb vénájú bal vesére esett.



1. diagram: A donorok kor megoszlása

3.2. A multidetektoros CT angiográfiás vizsgálati protokoll

Minden potenciális donornál MDCT vizsgálatot végeztünk. A vizsgálatok cranio-caudalis irányban történtek 16 szeletes multidetektoros CT berendezéssel (Philips Brilliance 190 P; Philips Healthcare Systems). Minden páciens azonos protokoll szerint vizsgáltunk. A vizsgálati régiók meghatározására először natív átnézeti képet (scoutot) készítettünk. Natív vizsgálatot követően artériás, vénás kontrasztanyag vizsgálatokat végeztünk, majd a kiválasztási fázisban ismét egy átnézeti képet készítettünk a vizelet elvezető rendszer pontosabb megítélésére. A vizsgálatokat éhgyomorra (minimum 4 óras éhezés) végeztük. A páciensek az éhezés időszakában szénsavmentes vizet ihattak. A CT vizsgálat menetének ismertetése után a donorjelöltek a vizsgálatra vonatkozó beleegyező nyilatkozatot írtak alá minden esetben.

A sorozatok mindegyike belégzésben, háton fekvő helyzetben került kivitelezésre. A natív sorozat a rekeszkupola csúcsától a symphysis pubicáig, a 3.-as táblázatban megadott paraméterek szerint készült. A natív sorozat a vesék anatómiai elhelyezkedésének megítélésére, valamint az esetleges vese és húgyúti kövek, érfalmeszesedések megítélésére, valamint az esetleges egyéb léziók alap denzitás értékének meghatározására szolgált.

A kontrasztanyag vizsgálatokat megelőzően a vizsgálati alanyok könyökhajlati vénájába 20 G-s kanül került behelyezésre. Injektor (Medrad Stellant Dualflow, Siemens AG) segítségével juttattuk be a kontrasztanyagot. A szükséges kontrasztanyag mennyiségének meghatározását a páciens testtömegétől, valamint a rendelkezésre álló kontrasztanyag fajtájától tettük függővé. A felhasznált kontrasztanyagok Iomeron 400 (iomeprol, Bracco UK Ltd.), Ultravist 370 (iopromid, Bayer plc.), és Omnipaque 350 (iohexol, GE Healthcare) voltak. A kontrasztanyag beadási üteme 5 ml/s volt.

Az artériás fázisú vizsgálatok időzítésének meghatározására bolus tracking technikát alkalmaztunk. A sorozat indítását indikáló denzitásérték meghatározása (ROI: Region Of Interest) a hasi aortának a veseartériák fölötti szakaszában volt. A 100 Hounsfield Unit-os (HU) küszöbérték (threshold) elérése után a sorozat 5 másodperccel indult. Az artériás sorozatok a rekeszkupola csúcsától a spina iliaca anterior superior szintjéig készültek. A vénás fázisú vizsgálatok kezdő időpontja az artériás sorozat után 70

másodperccel volt, a vizsgált terület pedig a rekeszkupola csúcsától a symphysis pubica szintjéig terjedt. Kiválasztási fázisban az ismételt sorozat készítésétől eltekintettünk, helyette scoutot készítettünk a has és kismedencei régióról, a vénás sorozat elkészülte után 10 perccel. Ez utóbbi vizsgálatból, és a korábbi 3 fázisból nyert adatokból ítéltük meg a vizeletelvezető rendszert.

PARAMÉTEREK	Natív fázis	Artériás fázis	Vénás fázis
Készülék	Philips Brilliance 190 P		
Csúcs csőfeszültség/áramerősség kV/mAs	120	120	120
Kollimáció (mm)	16x1.5	16x0.75	16x1.5
Szeletvastagság (mm)	5	1	5
Rotációs idő (s)	0.75	0.5	0.75
Asztal mozgási sebesség (mm/körbefordulás) (increment)	5	1	5
Rekonstrukciós szeletvastagság (mm) (increment)	5	0.5	2
Pitch	0.938		
Intravénás kontrasztanyag	ttkg x 1.3 kontrasztanyag ml		
Kontrasztanyag beadási sebesség (ml/s)	5		
Kontrasztanyag	Iomeron 400 v. Ultravist 370 v. Omnipaque 350		

3. táblázat: MDCTA vizsgálati protokoll

3.3. A mérések kivitelezése

3.3.1. *Képi rekonstrukció, a volumetrikus adatok feldolgozása, elemzése*

A vizsgálatokból nyert adathalmaz feldolgozása két- és háromdimenziós rekonstrukciók készítésére egyaránt alkalmas munkaállomáson és szoftverrel történt (Extended Brilliance Workspace, Philips Healthcare Systems). A vizsgálatok elemzése három fázisban történt. Először a leletező orvos (radiológus szakorvosjelölt vagy szakorvos) tekintette át és értékelte a vizsgálatot, készítette el a kötelező és szükségesnek ítélt rekonstrukciókat. Ezután egy, a területen tapasztalt radiológus szakorvos nézte át és validálta az elkészült kiértékelést. A tapasztalt eltéréseket a vizsgáló orvosok minden esetben megbeszélték, és konszenzusos döntés született a kétes esetekben. A harmadik fázisban a laparoszkópos donornefrektómiát végző sebész és az élődonoros orvoscsapat radiológus tagja tekintette át a vizsgálatot és a rekonstruált képeket.

Az első fázisban az axiális képanyag áttekintése után szükség szerint multiplanáris rekonstrukciók (MPR) történtek, valamint (MIP) és volume rendering rekonstrukciók készültek. A vascularis anatómia leírásánál a radiológus elsősorban az MPR és a MIP képeket használta, a sebész-radiológus konzultációt tapasztalat szerint legjobban a volume rendering technikával készült rekonstrukciók segítették.

A radiológusok minden esetben leírták a veseartériák számát, lefutását, oszlását, átmérőjét, a számfeletti artériákat, a műtéti szempontból fontosnak ítélt capsularis artériákat. A vesevénák száma, lefutása, egyesülése, átmérője mellett leírásra kerültek a gonadális és mellékvese vénák is.

Az artériás és vénás rendszert, valamint a vese parenchymáját, a vizeletelvezető rendszert érintő szerzett vagy veleszületett rendellenességek szintén leírásra kerültek. Emellett természetesen a többi hasi szervet érintő eltérések leírása is a lelet részét képezte.

3.3.2. *A vesék artériás rendszerének analízise*

Vizsgálataink során mindkét oldali vese artériáit részletesen elemeztük és leírtuk, kiemelten hangsúlyozva a sebész szemszögéből is fontos viszonyokat. A különböző artériás variációkat az alábbiak szerint definiáltuk:

Többszörös artéria: az aortából külön szájadékkal eredő, és veséhez futó erek.

Poláris artéria: a vese alsó vagy felső harmadában közvetlenül a vesekéregbe penetráló, tehát nem a híluson keresztül belépő erek.

Korai oszlású artériák: A bal vese esetében korai oszlásúnak tekintettük az aorta bal oldali laterális falától 10 milliméteres, vagy ennél rövidebb lefutás után oszló artériás törzseket, jobb oldalon a vena cava inferior jobb szélétől mediálisan oszló ereket. A korai oszlás meghatározásánál – nem lévén nemzetközi konszenzus e tekintetben – sebészeink szempontjait vettük figyelembe. Az artériák esetében a klipek felhelyezéséhez szükséges hossz, vénák esetében az érvarrógép (stapler) működéséhez szükséges hosszúság lett iránymutató. Az oldalak referencia pontjai közti különbségtételre azért volt szükség, mert a jobb vese kivétele esetében a sebészi preparálás anatómiai határvonala a vena cava inferior jobb széle.

Capsularis artéria: a vesetokot ellátó artériák parenchymába is penetráló ágait.

Az artériák falában fellelhető meszesedéseket, szűkületeket, aszimmetrikus falvastagodásokat, egyéb, érbetegségekre utaló jeleket szintén a leletbe foglaltuk.

A mérések során a lumenátmérőt, tehát az érpályában futó kontrasztanyagoszlop átmérőjét adtuk meg.

A volume rendering és MIP rekonstrukciót az artériák esetében mindig elvégeztük. Ebben az esetben az axiális vagy MPR során felismert artériák leképezése, valamint a sebész számára érthetőbb térbeli megjelenítés volt a célunk. A virtuális háromdimenziós képet a szoftver automatikusan felkínálja az axiális síkban nyert adatokból. Az így kapott kép a valóságot nem mindig fedti. A postprocesszálást végző orvosnak lehetősége

volt tehát az ablakbeállítások és egyéb paraméterek változtatásával a lehető leginkább valósághű ábrázolásra.

3.3.3. A vesék vénás rendszerének analízise

Mint az artériák esetében, úgy itt is fontos a vénás rendszer lefutásának, hosszának, kaliberének pontos ismerete. A hossz meghatározásánál az anatómiai referencia pontok vénák esetében eltérnek az artériákétól. Ebben az esetben is sebészeti szempontokat tartottunk szem előtt. A jobb vesevéna esetében az utolsó vénaegyesülés és a VCI-ba való beszájadás távolságát mértük, a bal véna esetében a sebészi preparálás határát jelző vonalat, tehát az aorta bal szélét vettük alapul. Az utolsó vénaegyesülettől addig a pontig, ahol a bal vesevéna ezt a pontot keresztezi, tekintettük a véna sebészeti szempontból releváns hosszának. A késői egyesülés fogalmát is innen közelítettük, tehát amelyik utolsó vénás összeömlés ettől a ponttól 10 mm-re, vagy közelebb esik, késői egyesülésnek tekintettük. Szintén az aorta bal széle és a bal vesevéna kereszteződési pontjához viszonyítottuk a gonadalis és az adrenalalis vénák beömlésének leírását.

Retroaortikus véna: írtuk le azokat a bal vesevénákat, amik a vesehílus felől haladva az aortát hátulról megkerülve szájadztak a vena cava inferiorba.

Cirkumaortikus véna: tekintettük azokat a bal vesevénákat, amik két szára közül az egyik az aorta előtt, a másik pedig amögött haladt a VCI-hoz.

Többszörös véna: írtuk le a vena cava inferiorba külön szájadékkal torkolló vesevénákat, amik a fenti csoportba nem tartoztak.

A vese vénás rendszerét érintő anomáliákat maior és minor csoportokra osztottuk fel. Baloldalon maior anomáliáknak írtuk le azokat az eltéréseket, amelyek a beültetésnél érintették a vénás anastomosis kialakítás technikáját, vagy a laparoszkópos megközelítés módját. Anyagunkban ilyenek voltak a retroaortikus és cirkumaortikus vénák. Jobboldali maior anomáliának tekintettük a többszörös vénákat. Mindkét oldalon minor anomáliaként jelöltük meg a donornefrektómia szempontjából releváns, de a későbbi vénás anastomosisokat nem érintő eltéréseket. Ebbe a csoportba tartoztak a markánsnak tekintett lumbális vénák, esetükben az 5 mm, vagy ezt meghaladó átmérőt

tekintettük relevánsnak. A leletekben minden vizualizálható lumbális vénát leírtunk, megadva átmérőjüket.

3.3.4. A multidetektoros CT angiográfiás vizsgálatok és az intraoperatív viszonyok összehasonlítási módszere

A preoperatív MDCT-angiográfiás (MDCTA) vizsgálatok pontosságának meghatározása, - tehát a műtét közben fellelt viszonyokkal való összevetése - az 55 donorvese eltávolítása kapcsán volt lehetséges. A szenzitivitás, specificitás, pontosság, pozitív és negatív prediktív érték az alábbiak szerint került megállapításra:

MDCTA lelet	Intraoperatív lelet		
		Normális	Variáns
	Normális	TN	FN
Variáns	FP	TP	

4. táblázat. A szenzitivitás, specificitás, pontosság, pozitív és negatív prediktív érték megállapítása

TN (true negative) – az összes ténylegesen negatív eset: MDCTA vizsgálaton nem látható vascularis variáció(k), műtét során sem igazolódott eltérés

FN (false negativ) – az összes tévesen negatív eset: MDCTA vizsgálaton nem látható vascularis variáció(k), a műtét során azonban eltérés igazolódott

TP (true positive) – az összes ténylegesen pozitív eset: MDCTA vizsgálaton látható vascularis variáció(k), a műtét során is igazolódott az eltérés

FP (false positive) – az összes tévesen pozitív eset: MDCTA vizsgálaton látható vascularis variáció(k), a műtét során azonban nem igazolódott eltérés

$$\text{Szenzitivitás} = \text{TP}/(\text{TP}+\text{FN})$$

$$\text{Specificitás} = \text{TN}/(\text{TN}+\text{FP})$$

$$\text{Pontosság} = (\text{TP}+\text{TN})/(\text{TP}+\text{TN}+\text{FP}+\text{FN})$$

$$\text{Pozitív prediktív érték} = \text{TP}/(\text{TP}+\text{FP})$$

Negatív prediktív érték = $TN/(TN+FN)$

3.3.5. Nevezéktani változtatások

A fenti mérések leírása, leletben való megjelenítése a sebész–radiológus konzultációt gyakran megnehezítette, körülményessé tette, ezért konszenzusos megoldásként, a megszokott nevezéktant módosítani kellett. A módosítás a laparoszkópos sebészet jellegzetességeit figyelembe véve történt. A laparoszkópos preparálás során az operátor máshogyan tapasztalja meg az anatómiai tereket, mint a radiológus, így az erek hosszának leírását az ő sajátos látási viszonyaikra kellett adaptálni.

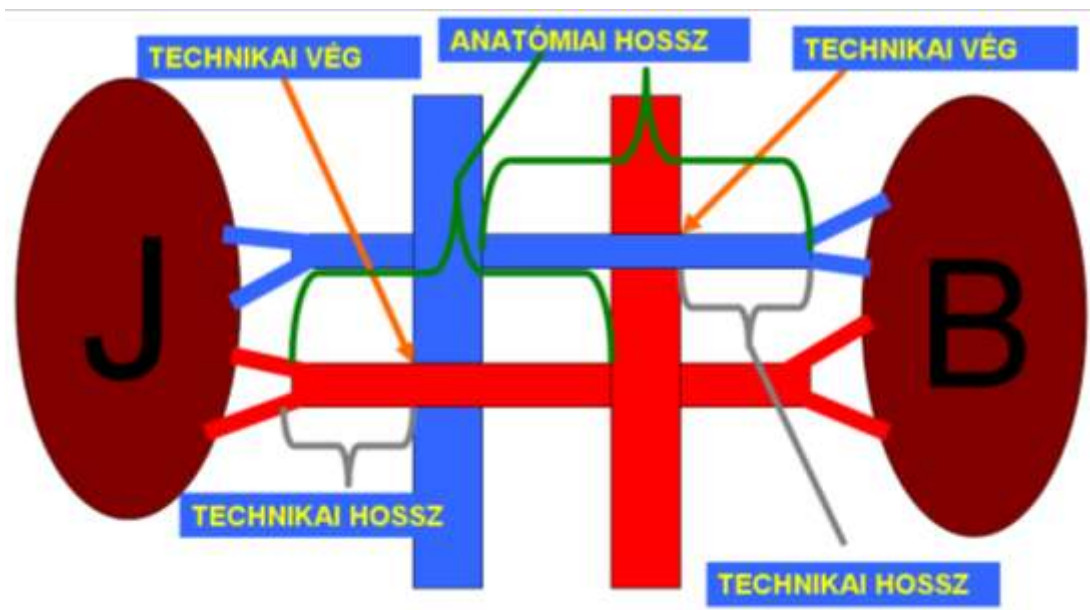
Anatómiai struktúráink radiomorfológiai leírása általános napi gyakorlat szerint a radiológus nézőpontjából történik. Az erek hosszúságának leírása kapcsán jól tükröződik a szemléletbeli különbség. A veseartériák esetében ez az aortából való eredésüktől a vesehílusba való belépésükig mérhető hosszúság mérése történik, a vénák esetében a vesehílusból való kilépés és a vena cava inferiorba való beszájadzásig mérhető érhosszúság kerül leírásra. Az így rögzített adatok a sebész számára olykor nem értelmezhetők, a radiológus részéről további magyarázat szükséges az operáció szempontjából releváns adatok megszerzéséhez. Olyan nevezéktan, ami megoldást jelentene erre a problémára, nem ismert az irodalomban. A sebészek speciális kérdéseinek figyelembevételével új nevezéktant hoztunk létre.

A jobb vese tekintetében ez azt jelenti, hogy a véna bár egészében láthatóvá válik a preparálás során, az artéria viszont csak részben ábrázolódik. A retrocavális lefutású jobb veseartériának szinte csak az a része kerül látótérbe, ami a VCI jobb szélét meghaladja, így a sebész számára ennek hossza fontos. Ezen az oldalon tehát a referencia pont a VCI jobb széle és az artéria metszéspontja lett. Ezt a pontot tekintettük az artéria technikai végének. Az innen a primer oszlásig mérhető hosszúságot tekintettük technikai hosszának.

A bal vese esetében az artéria hozható látótérbe teljes hosszában, a véna viszont az aorta bal széléig szabadítható fel biztonsággal, így a sebésznek az utolsó vénaegyesüléstől az eddig a pontig mérhető távolság volt fontos. A bal vesevéna esetében tehát a technikai

vég a vesevéna és az aorta bal szélének metszéspontja lett, a technikai hossz pedig az utolsó egyesülés és az utóbbi referenciapont közötti távolság.

A nevezéktani változtatásokat a leletezésben is követtük. Fentiek mellett az anatómiai hosszt is rögzítettük a leletben.



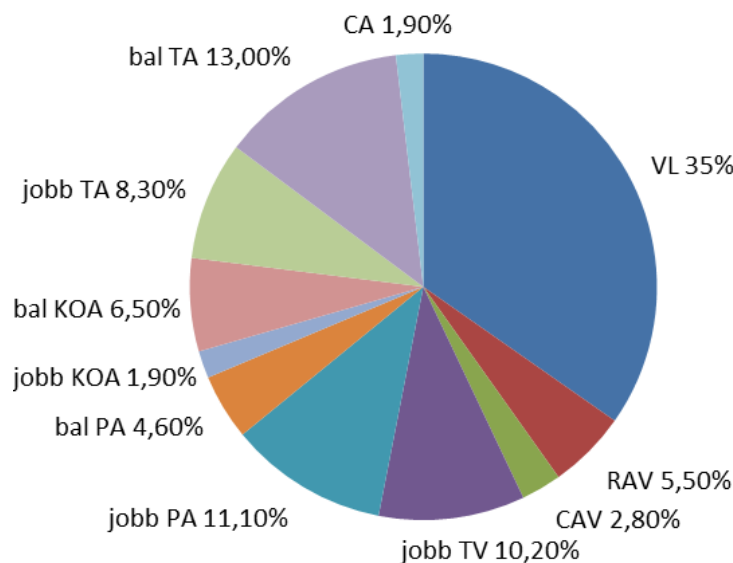
15. ábra: A donorjelölt anatómiájának nevezéktana

4. Eredmények

A 2008. januárja és 2010. szeptembere közötti időszakban 55 egészséges vesedonor MDCTA vizsgálatát végeztük el. A fenti donorjelöltek közül mind az 55 esetben laparoszkópos műtéti tervet állítottunk fel. Az 55 műtét közül 54-ben laparoszkópos szervkivétel történt. Egy esetben a műtéti terv intraoperatív módosítására volt szükség, egy alkalommal pedig nyitott műtetre való konvertálás volt indokolt. Minden nefrektómiát a donorszerv beültetése követte.

A vesék artériás és vénás rendszerének variációit az 55 páciens 110 veséjén vizsgáltuk meg.

Az 55 páciens 14,5%-ánál (8/55) sem az artériás, sem pedig a vénás rendszerben nem találtunk eltérést a normális anatómiához képest. Ebben a csoportban mindkét vese egy artériás és egy vénás volt. A páciensek 18%-ában (10/55) a nefrektómiával ellentétes oldalon volt valamilyen vascularis variáció. Közülük 2 esetben bal oldali, 8 esetben jobb oldali nefrektómia történt az ellenkező oldali eltérések miatt. Összesen tehát a vizsgált 55 donor 110 veséjén 108 érvariációt detektáltunk az MDCTA vizsgálattal. A variációk megoszlását a 2. diagram mutatja.



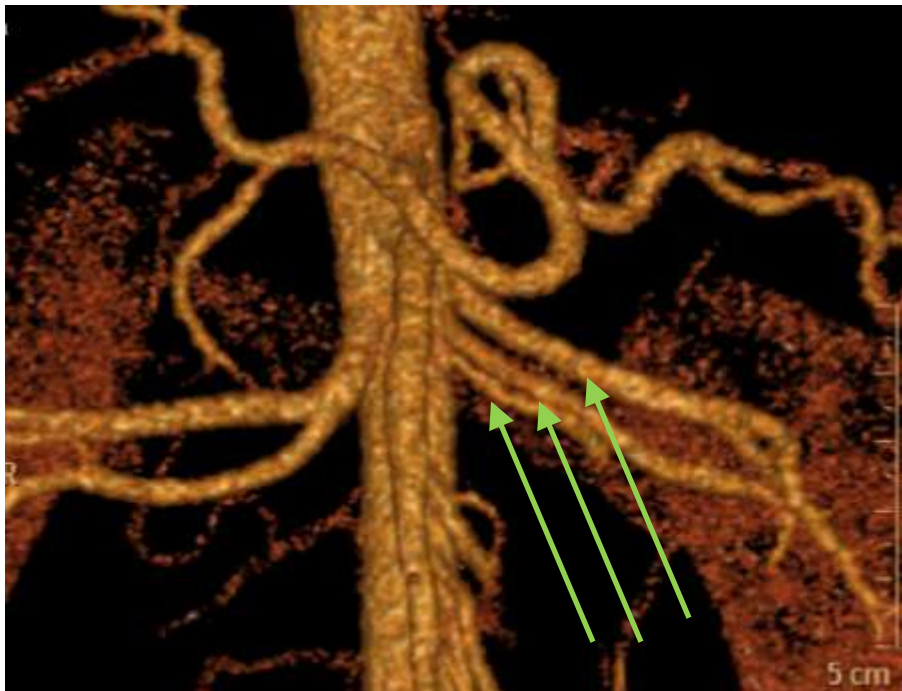
2. diagram: Az érvariációk megoszlása

55 eltávolításra került szervén az intraoperatív viszonyokkal való összevetésre is lehetőség nyílt. Az 55 vizsgált donor 67%-a (37/55) rendelkezett valamilyen, a vascularis rendszerben található variánssal a kiválasztásra került, később átültetett szervén. Utóbbiak 70%-ában (26/55) egy eltérés volt észlelhető mind a preoperatív CT-képeken, mind a műtét során, 22%-ában (8/55) kettő, míg 8%-ban (3/55) három variáns volt azonosítható. Összesen a fenti 37 donornál műtét során is igazolt, 51 érvariáció mutatkozott. Ezek alapján specificitást, szenzitivitást, pontosságot, pozitív és negatív prediktív értéket is számíthattunk.

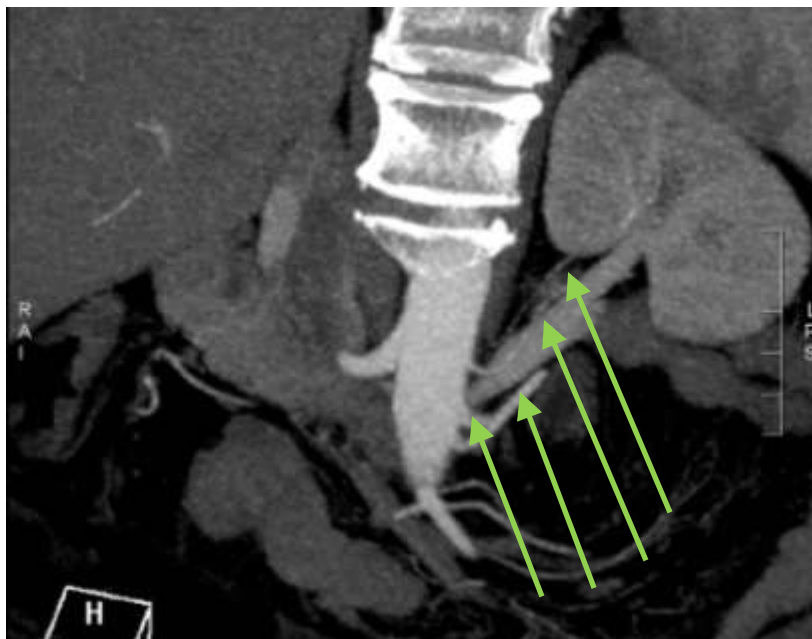
4.1. Az artériás rendszer variációi

4.1.1. Többszörös arteria renalis

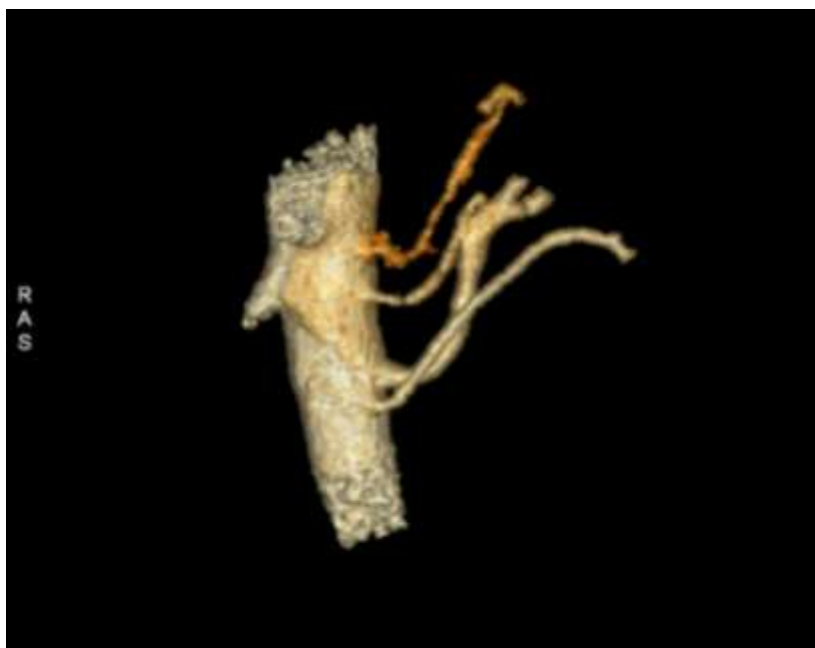Az összes artériás variáció közül a leggyakrabban (23/110) többszörös arteria renalisszal találkoztunk. 61%-ban (14/23) baloldalon, 39%-ban (9/23) jobboldalon volt fellelhető ez az eltérés. A bal oldaliak közül az artériák száma kettő (n=12), három (n=1), vagy négy (n=1) volt.



16. ábra: Háromartériás bal vese (nyilak)



17. ábra: Négyartériás (nyilak) bal vese MIP rekonstrukciós képe

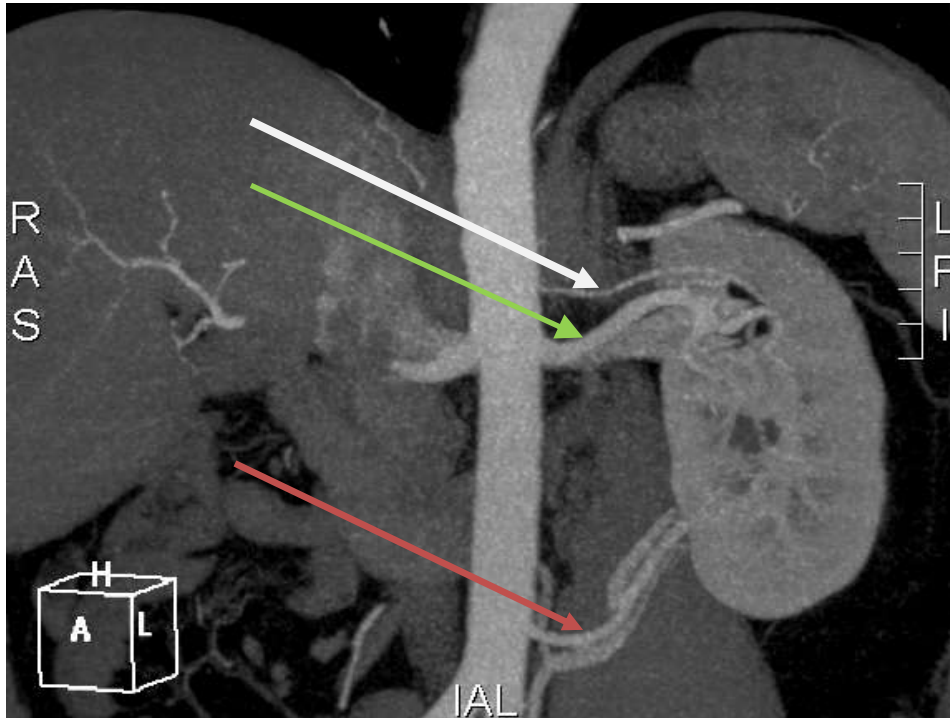


18. ábra: A fenti négyartériás vese 3D rekonstrukciós képe

Jobboldalon kétszeres (n=8) és háromszoros (n=1) a. renalist találtunk.

4.1.2. Poláris artériák

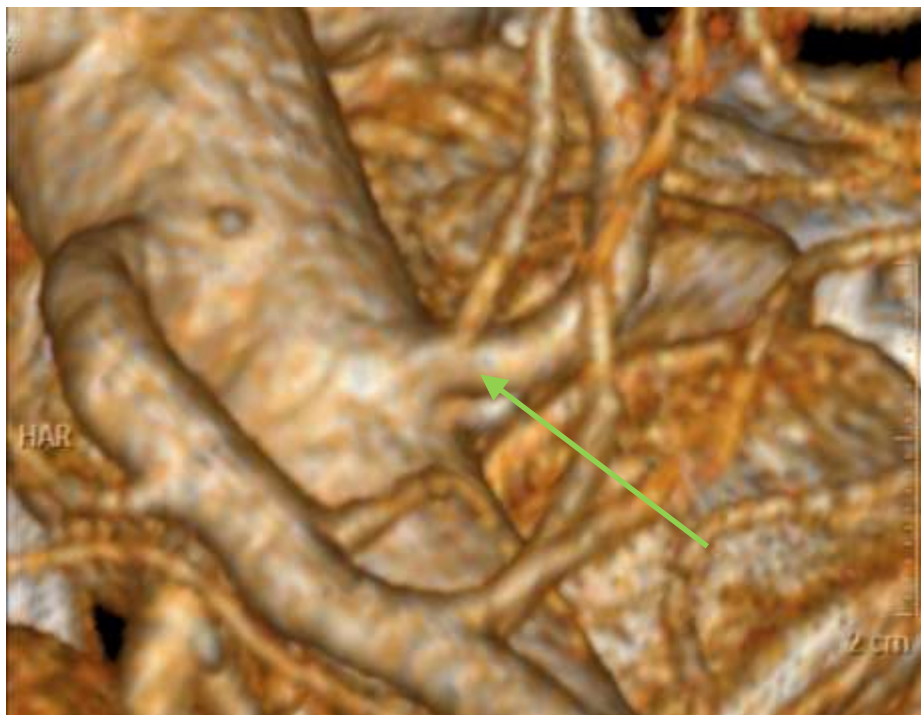A bal vesék esetében 5%-ban (5/110), a jobb veséknél 11%-ban (12/110) volt fellelhető ez az eltérés.



19. ábra: Felső poláris (fehér nyíl) és alsó poláris (piros nyíl) artériák, és az artériás főtrzs (zöld nyíl)

4.1.3. Korai oszlású arteria renalisok

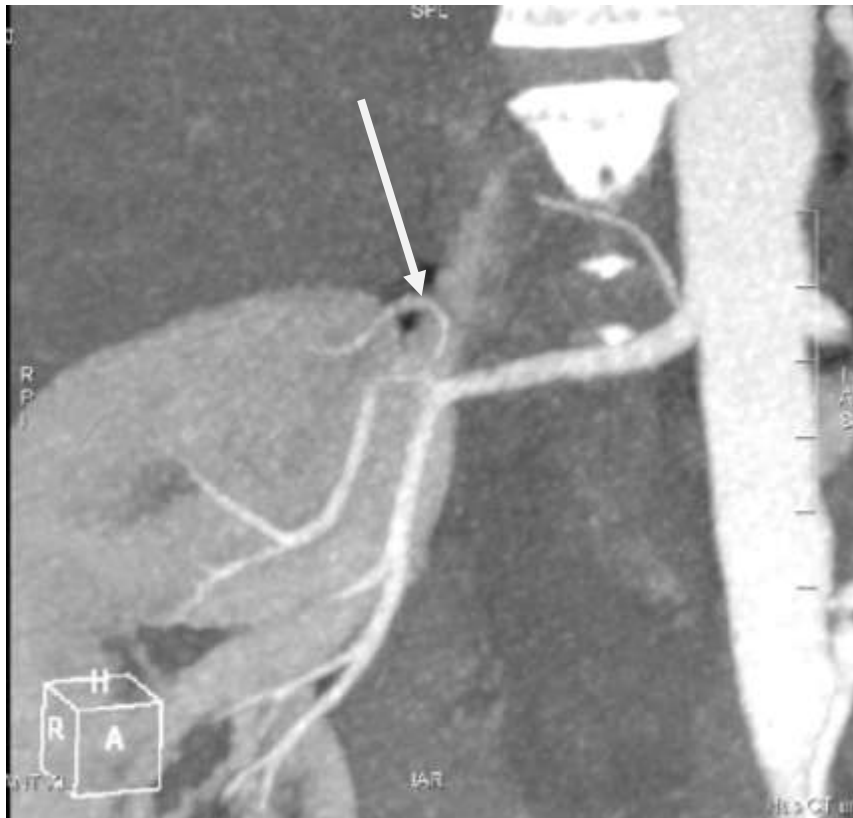
Korai oszlású artériákat találtunk a vesék 8%-ában (9/110), 78%-ban a baloldalon (7/9), 22%-ban a jobboldalon (2/9).



20. ábra: Korai oszlású artéria (zöld nyíl) 3D rekonstrukciós képe

4.1.4. Erőteljes capsularis artériák

Markánsabb capsularis artériákat összesen 2 esetben láttunk, egyszer a jobb, egyszer pedig egy bal vesében.



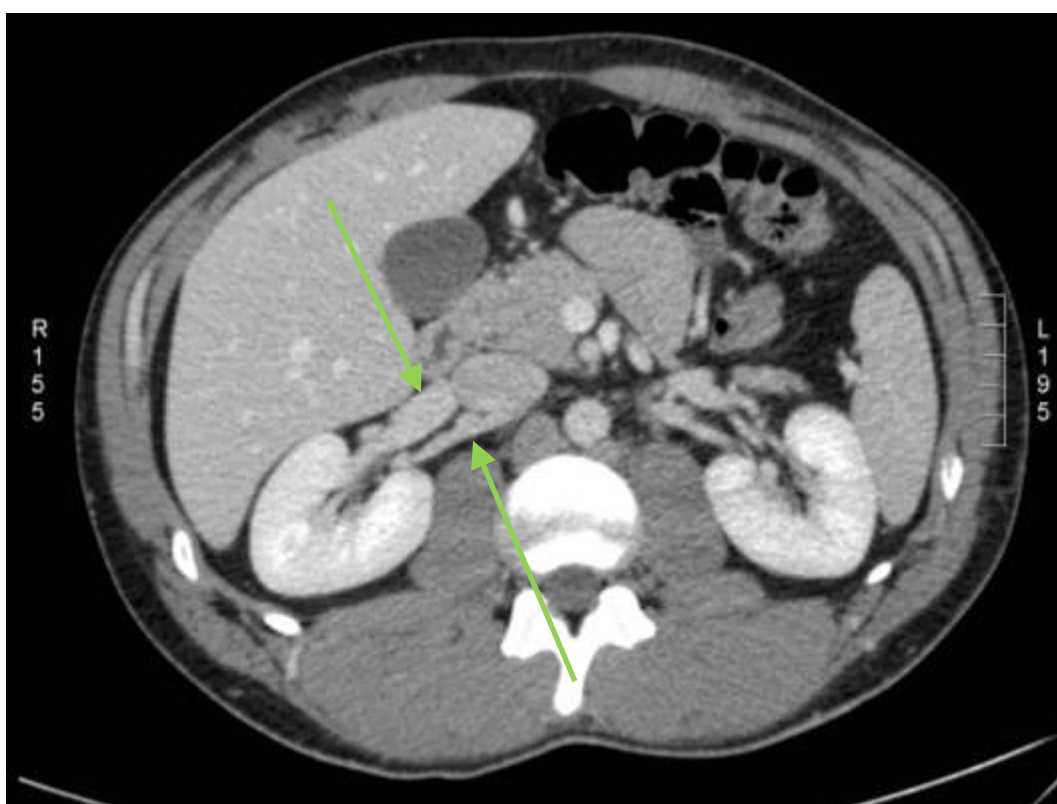
21. ábra: A vese felső pólusán belépő capsularis artéria (fehér nyíl) MIP rekonstrukciós képe

4.2. A vénás rendszer variációi

4.2.1. *Maior anomáliák*

4.2.1.1. *Többszörös vena renalis*

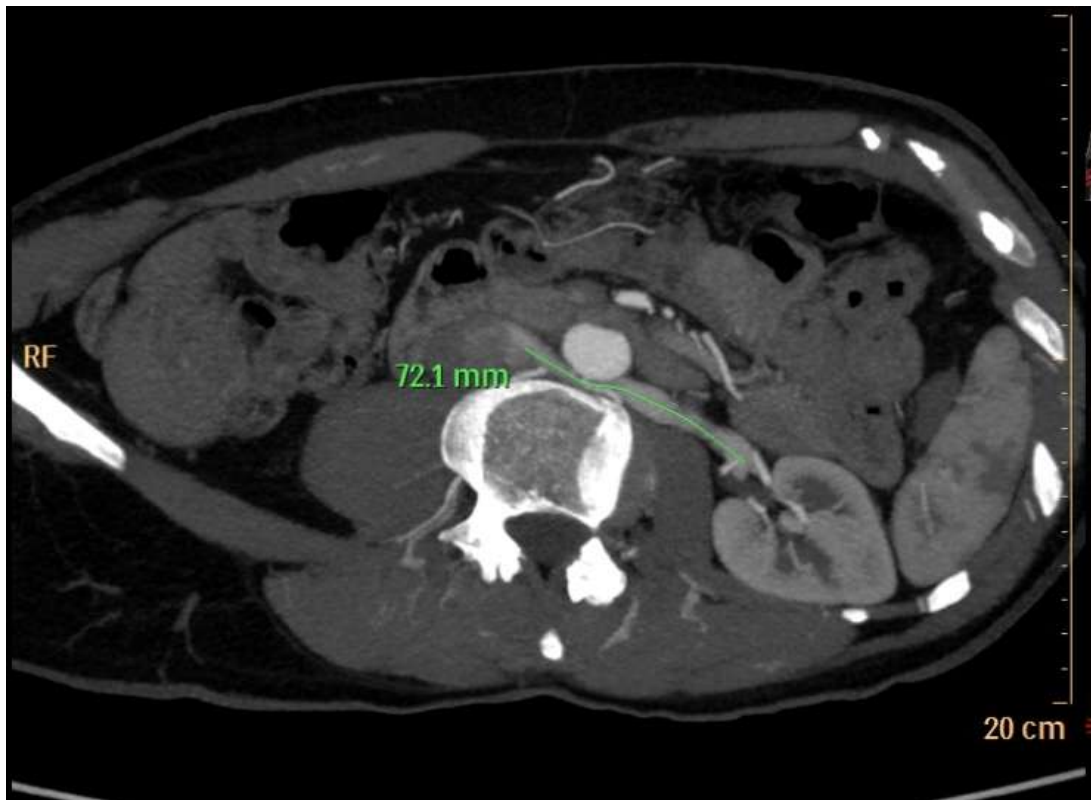
Ez a variáció a jobboldalt érintette vizsgálatunkban, többszörös vena renalist találtunk az esetek 10%-ában (11/110), minden esetben két vénát detektáltunk.



22. ábra: Kétvénás (nyilak) jobb vese

4.2.1.2. Retroaorticus vena renalis

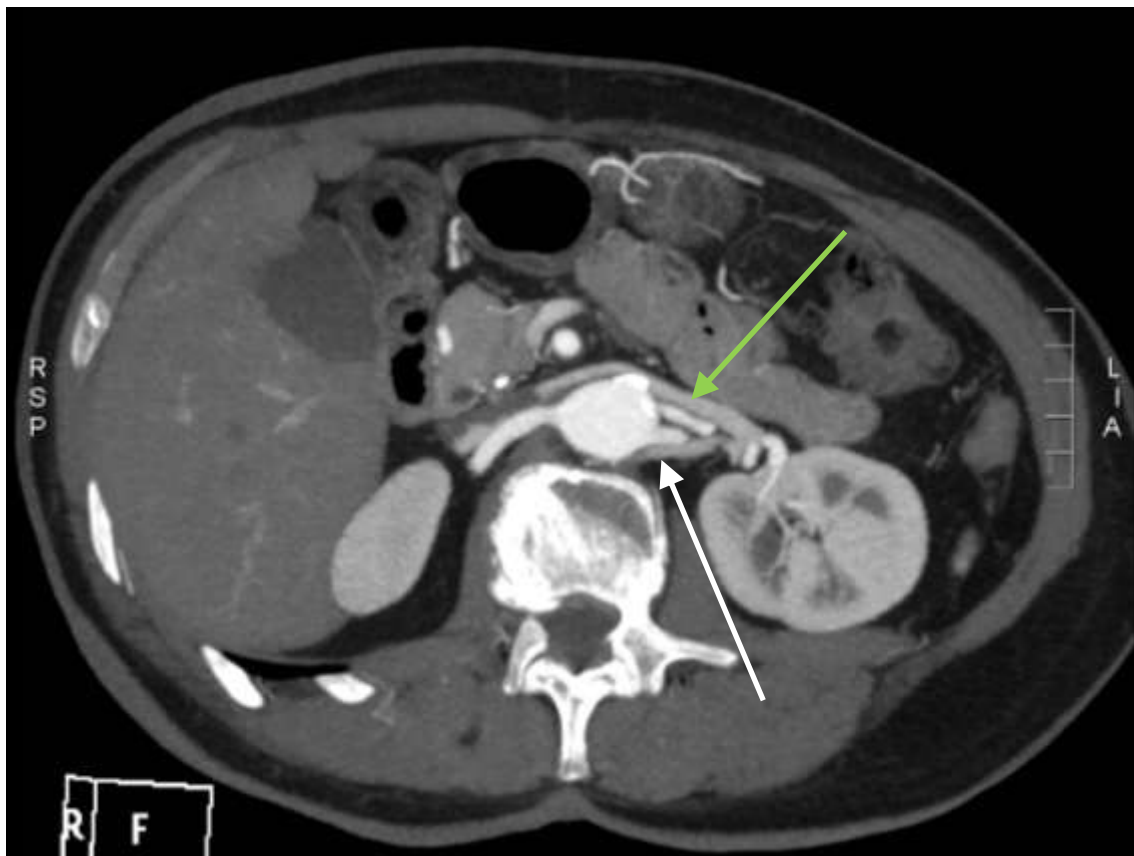A bal oldalt jellemző variáció az esetek 5%-ában volt fellelhető (6/110).



23. ábra Retroaortikus bal vesevéna

4.2.1.3. *Circumaorticus vena renalis*

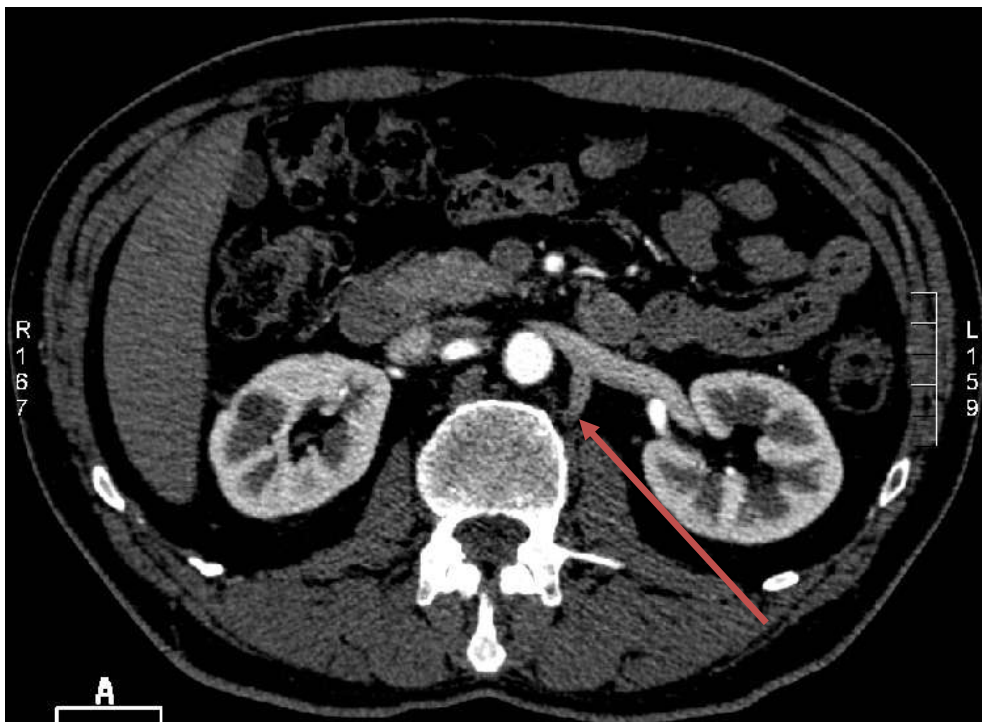
A legritkábban előforduló vénás variációval 3%-ban találgkoztunk (3/110).



24. ábra: Cirkumaortikus bal vesevéna preaortikus (zöld nyíl) és retroaortikus (fehér nyíl) szára

4.2.2. Minor anomáliák - Markáns lumbális véna

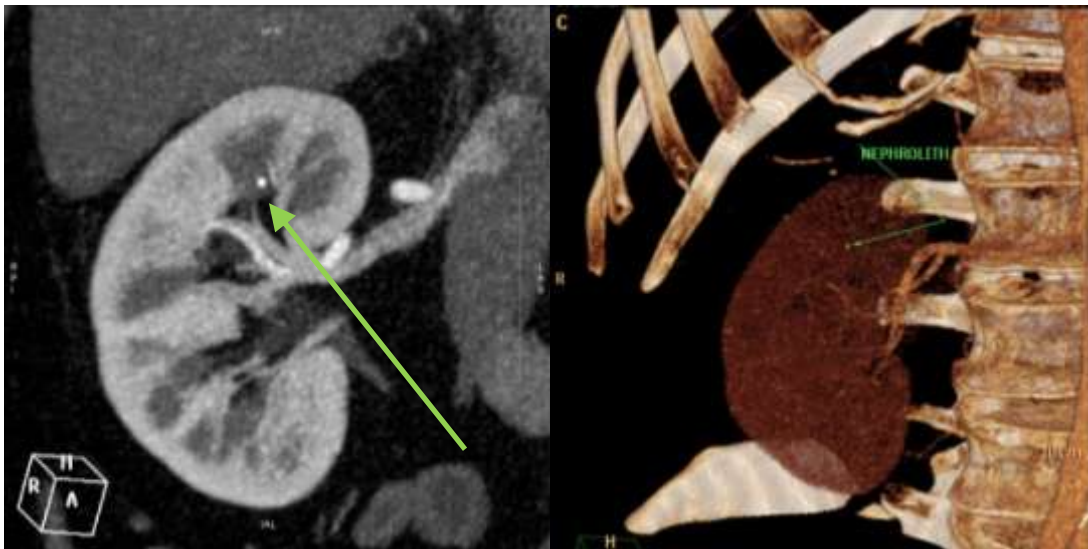
A leggyakrabban előforduló, sebésztechnikailag igen fontos variációt 34%-ban figyeltük meg (37/110).



25. ábra: A bal vesevénaiba dorsal felől beszájadzó lumbális véna (piros nyíl)

4.3 A vizeletelvezető rendszer és detektálása

Vizsgálati anyagunkban a vizeletelvezető rendszer detektálására a vénás fázis elkészülte után 10 perccel scoutot, tehát a CT vizsgálat tervezéséhez is használt átnézeti képet készítettünk a has és kismedencei régióról. A nativ vizsgálaton az esetlegesen fellelhető nephrolithekről kaptunk információt. Ez 2 esetben került leírásra (2/110), mindkét esetben a köves jobb vese került kivételre.



26. ábra: Felső kehelyvégben ülő apró nephrolith MIP és 3D rekonstrukciós képe

Az egyik esetben bal oldalon nem volt maior vénás eltérés, – csak egy markáns lumbális véna – a másik esetben háromartériás bal vese, és két vénás jobb vese volt megfigyelhető.

Ezeken a felvételeken tanulmányozható volt a pyelon morfológiája, az ureterek lefutása, és a húgyhólyag. Vizsgálati anyagunkban szereplő pácienseinkben a vesemedencét vagy uretereket érintő fejlődési rendellenesség nem volt fellelhető.

4.4. A multidetektoros CT angiográfiás vizsgálat szerepe a nefrektómia oldalának meghatározásában

A vizsgálati időszakban 55 donornefektómia történt, melyek során 42 bal és 13 jobb oldali nefrektómiára került sor. A nefrektómia oldalának meghatározásában a vese scintigraphiás vizsgálata mellett az MDCTA vizsgálatnak volt döntő szerepe. Mivel az egészséges donoroknak a vizsgált időszakban nem volt érdemi eltérés a jobb és bal vese között a scintigraphiás vizsgálaton, így a döntést az MDCTA vizsgálatnál találtakra alapoztuk, és az alábbi megállapításokat tettük:

- 1) Ha valamelyik oldalon nephrolith került észlelésre és semmilyen egyéb, a donornefektómiát kontraindikáló metabolikus eltérés nem állt fenn, - a „jobbik vese marad a donorban” elvét szem előtt tartva - egyértelműen a köves vese került kiválasztásra.
- 2) Elsősorban a beültethetőség szempontjából kedvezőbb bal vesét részesítjük előnyben, a kivételt képező (vizsgálati anyagunkban 13 eset) jobb oldali nefrektómia okát anatómiai szituáció fedi fel.
- 3) A leggyakoribb ok a jobb oldal kiválasztására a bal oldali vese többszörös artériás vérrellátása volt.
- 4) A jobb vese került eltávolításra akkor is, amikor a bal vesét ellátó artériák száma meghaladta a jobb oldaliét.
- 5) A többi esetben a bal vese vénás rendszerét érintő eltérés volt a döntő, itt a leggyakrabban a retroaortikus és a circumaorticus vénák jelentettek várható nehézséget. A 3 fellelt circumaortikus bal vena renalis (CAV) esetében 2-nél megléte kontraindikálta a baloldal kiválasztását, egy esetben azonban a rövid jobb véna miatt mégis a circumaortikus vénájú bal vese került kivételre.
- 6) A bal vena renalisba futó markáns lumbális ágak és a retroaortikus vénák az oldal meghatározásában nem játszottak szerepet, jelentőségük műtétechnikai szempontból volt.

A jobb oldali nefrektómiák anatómiai okainak összegzését az 5. táblázat mutatja.

Donor	MLRA (No.)	MRRA (No.)	MRRV (No.)	CAV	RAV	LV	Vesekő
1	X (2)			X			
2	X (4)						
3	X (2)	X (2)			X	X	
4	X (2)					X	
5	X (2)		X (2)			X	
6	X (2)						
7	X (3)		X (2)			X	
8	X (3)		X (2)				
9						X	X
10	X (2)					X	
11	X (2)					X	X
12	X (2)		X (2)		X	X	
13				X		X	

5. táblázat: Anatómiai variációk a jobb oldali donornefektómiáknál

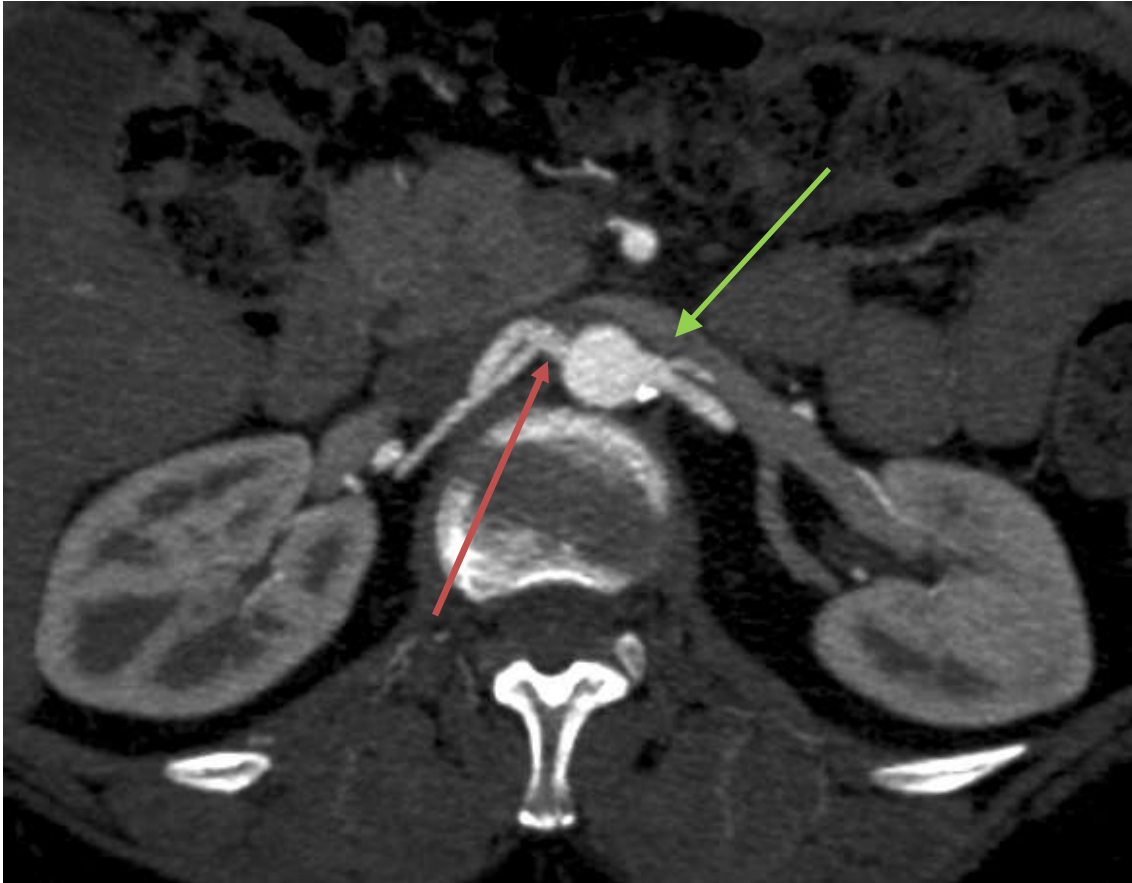
MLRA: multiple left renal artery / többszörös bal veseartéria; MRRA: multiple right renal artery / többszörös jobb veseartéria; MRRV: multiple right renal vein / többszörös jobb vesevéna; CAV: circumaoortic vein / circumaoortikus bal vesevéna; RAV: retroaortic vein / retroaortikus bal vesevéna; LV: lumbar vein / lumbális véna

4.5. Eltérések a radiológiai kép és a sebészi viszonyok között

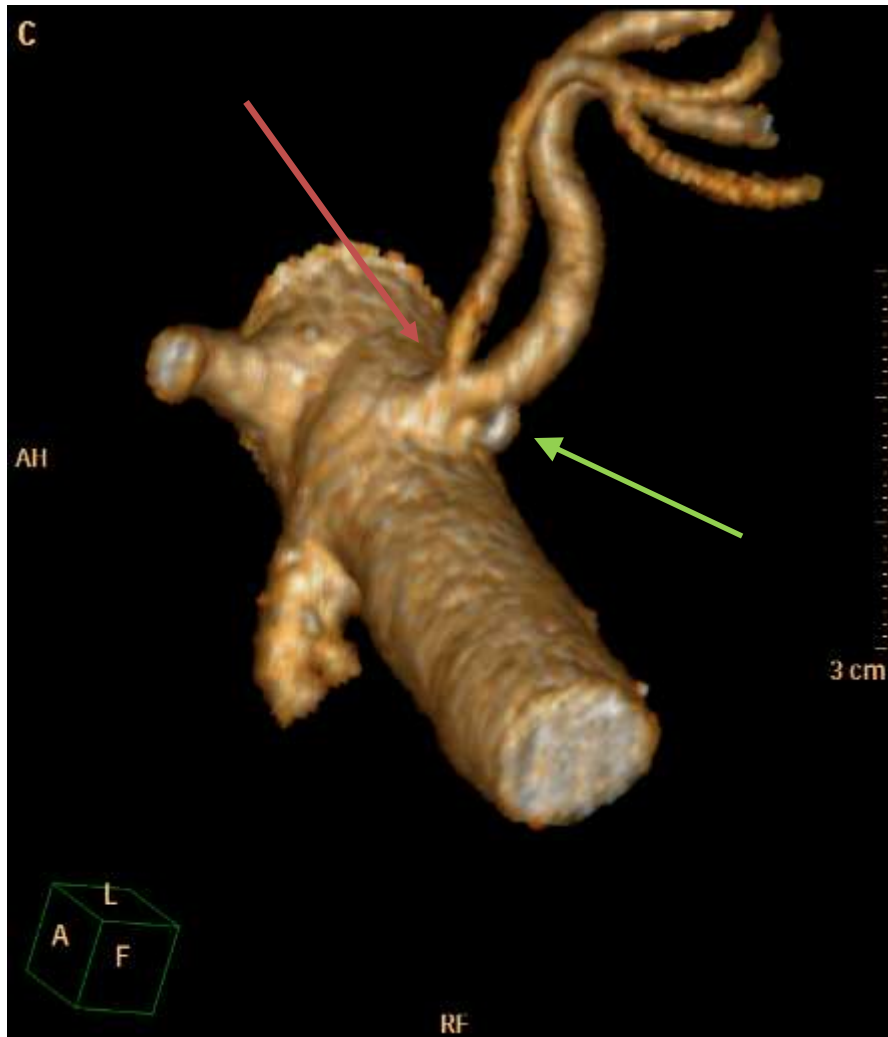
A vizsgált időszak 55 donornefrektómiája közül 2 esetben tapasztaltunk ellentmondást a CT lelet és az intraoperatív viszonyok közt. Az első esetben a CT vizsgálattal korai oszlású artéria került leírásra, melyet a háromdimenziós rekonstrukció is megerősített, a műtét során viszont két külön eredő artériát találtak a sebészek. A második esetben a leletezés során le nem írt atípusos lefutású, vena renalisba szájadzó vaskos lumbális véna okozott jelentős vérzést, mely miatt nyitott műtetre való konvertálás volt szükséges.

4.5.1. 1. eset

Az első esetben 53 éves nő jelentkezett vesedonációra klinikánkon, 34 éves lánya részére. A preoperatív vizsgálatok alapján a bal vese került kiválasztásra. Az MDCTA vizsgálat során mindkét oldalon korai oszlású veseartéria, bal oldalon a vena renalisba futó lumbális véna került leírásra. A bal vese korai oszlású artériája (30. ábra), a háromdimenziós (3D) rekonstrukció során is egyértelműnek ábrázolódott (31. ábra). A bal artéria technikai hossza 6 mm volt. A jobb megközelíthetőség és a hosszabb véna miatt a bal vese került kiválasztásra. A laparoszkópos preparálás során a bal vese korai oszlásúnak leírt artériája két, külön eredő érnek ábrázolódott, a közös törzs nem volt látható. A két külön artériával való kivételt ezután sikeres két anastomosisos (vadászpuska) beültetés követte. Az MDCTA vizsgálatot ismét áttekintve, a műtétet végző sebésszel konzultálva arra a megállapításra jutottunk, hogy a közös törzset alkotó érszakasz 6 mm-es hosszúsága az aorta falát és a periaortikus szövetek vastagságát tette ki, így bizonyult műtéttechnikailag a két artéria külön eredésűnek.



27. ábra: Korai oszlású jobb (piros nyíl) és bal (zöld nyíl) veseartéria

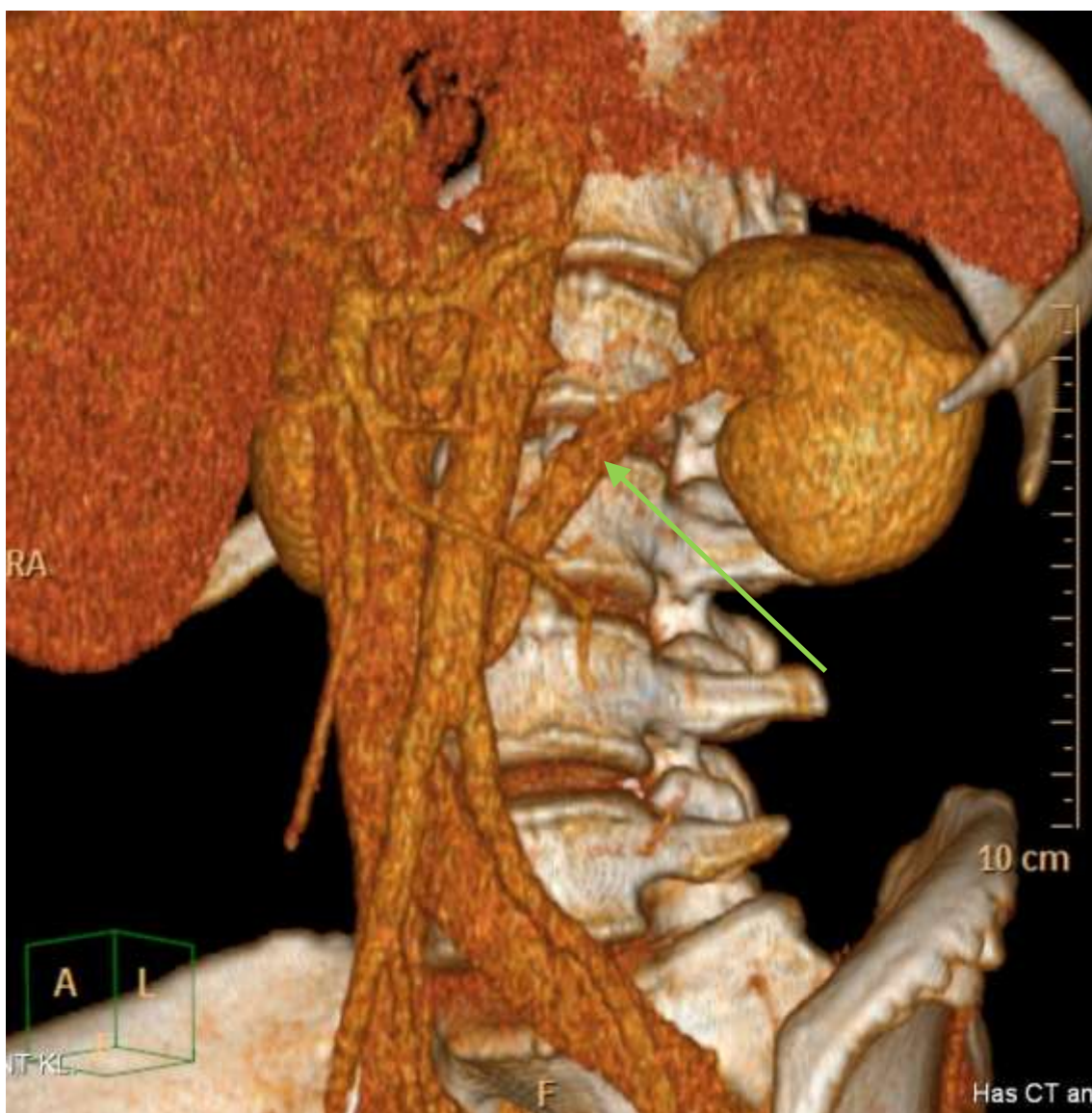


28. ábra: A kivételre került bal vese korai oszlású artériájának (piros nyíl) 3D rekonstrukciója (kis meszes plaquekal az eredésnél (zöld nyíl))

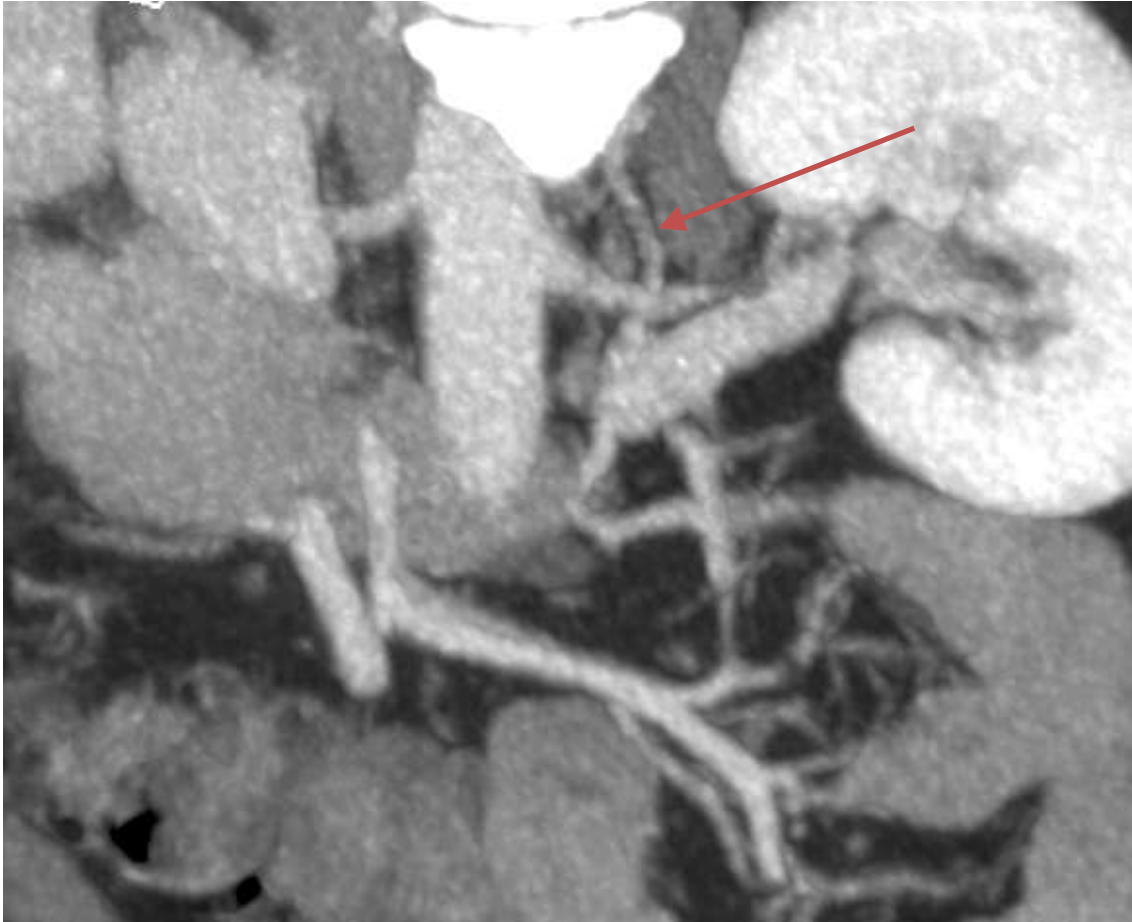4.5.2. 2. eset

A második esetben 54 éves nő kívánt vesét adni 33 éves fiának. A műtétet megelőző MDCTA vizsgálat arteria lienalis aneurysmát, uterus myomákat, és egy artériás és egy vénás veséket mutatott. Látható volt, hogy a bal vese vénája rendellenes lefutású volt, meredek szögben caudal felé futva, oszlásához közel torkollott retroaortikusan a vena cava inferiorba (32. ábra). Nem került azonban leírásra az ebbe a vena renalisba futó – a postoperatívum revideált CT-n felismerhető – 5 mm átmérőjű lumbális véna, ami szintén szokatlanul hegyes szögben haladt lefelé a gerincoszlop bal oldalán, és csatlakozott a vena renalishez dorsal felől (33. ábra). Ezen ér nem került intraoperative időben észlelésre, így a vena renalis elemelése során beszájadásánál részben kiszakadt a

vesevénából, masszív vérzést okozva. A nyitott műtetre való konvertálás során a lumbalis csonkot és a vena renalison esett 2.5 mm-es átmérőjű érfal szakadást el lehetett látni, a vérzés uralható volt, transfúzióra nem volt szükség.



29. ábra: A retroaortikus bal vesevéna (zöld) lefutása 3D-s rekonstrukción



30. ábra: Meredeken caudal felé futó lumbális véna (piros nyíl)

4.6. Az MDCTA vizsgálatok szenzitivitása, specificitása, pontossága, pozitív és negatív prediktív értéke

A műtéti referenciával rendelkező 55 vese preoperatív CT-felvételei esetében az alcímben megjelölt értékek számításához szükséges adatok az 6. táblázatban láthatók, értékei a 7. táblázatban kerültek összefoglalásra.

	Artériás vascularis variációk (db)	Vénás vascularis variációk (db)	Összes vascularis variációk (db)
TN	18	18	18
FN	0	1	1
TP	17	34	51
FP	1	0	1

6. táblázat: A vascularis variációk a műtéti referenciával rendelkező vesék esetében

	Artériás variációk	Vénás variációk	Összes érvariáció
Szenzitivitás	100%	97%	98%
Specificitás	95%	100%	95%
Pontosság	97%	98%	97%
Pozitív prediktív érték	94%	100%	98%
Negatív prediktív érték	100%	95%	95%

7. táblázat: A szenzitivitás, specificitás, pontosság, pozitív és negatív prediktív érték

5. Megbeszélés

Jelen tanulmányban ötvenöt, 27 és 78 év közötti, egészséges, a későbbiekben nefrektómián átesett donorjelölt CT angiográfias vizsgálatát elemeztük. A vizsgálatokban részletesen leírtuk a vesék vasculaturáját, és az érvariációk rögzítése mellett következtetéseket vontunk le a vizsgálómódszer érzékenységével, valamint a vesék beültethetőségét meghatározó tényezőkkel kapcsolatban. A vesék ereire vonatkozóan egységes nevezéktan alkottunk meg, ami a sebész – radiológus konzultációt hivatott megkönnyíteni. Vizsgálataink képet adnak a magyar populációra jellemző, a vese érrendszerét érintő anatómiai variációk típusairól, előfordulási gyakoriságukról, valamint a kézzel asszisztált laparoskopos donornefektómiában játszott szerepükről. Eredményeink rávilágítanak a multidetektoros CT angiográfias vizsgálat kiváló érzékenységére a vascularis anatómia meghatározásában. Fentiek mellett legfontosabb eredményünk az, hogy sebészeinkkel együttműködésben megalapoztuk a laparoskopos donornefektómia program radiológiai kivizsgálásának protokollját intézetünkben. Csapatmunkánk eredménye továbbá egy, a konzultációt megkönnyítő egységes nevezéktan, ami laparoskopos sebész munkáját jelentősen megkönnyíti, így szolgálva a donor érdekeit.

Ismert és többszörösen alátámasztott tény, hogy a végstádiumú veseelégtelenség ma leghatékonyabb, akár preemptív kezelése az élődonoros vesetranszplantáció (135-139). Az LLDN 1995-ben történt bevezetése óta a páciensek és a potenciális donorok részéről egyre nagyobb az igény arra, hogy az életminőséget jelentősen rontó dialízis elkerülhető legyen, vagy a transzplantációs várólistán töltött idő lerövidüljön. Ez a műtét nagy gyakorlatot kíván a szervkivételt végző laparoskopos sebész részéről, és alapos preoperatív kivizsgálást, - többek között - képalkotó vizsgálatokat. A sebész és radiológus szoros együttműködése így elengedhetetlen (30, 140-143).

Olyan nevezéktan, ami a laparoskopos sebész szempontjából írja le a vesék ereit nem ismert az irodalomban. Az élődonoros vesetranszplantációs team megbeszélésein azonban szembeűnő volt, hogy bár a CT angiográfias vizsgálatok leletei a legnagyobb részletességgel szóltak a vesék vasculaturájáról, mégis, a sebésznek számos további

kérdése merült fel az anatómiai viszonyokkal kapcsolatban. A kész vizsgálatokban így a radiológusnak utólag további méréseket kellett végeznie, hogy a sebész számára a műtéti körülmények között is értelmezhető adatokkal szolgáljon. Az így megalkotott egységes nevezéktan mára a napi leletezési rutin részévé vált, ahogy a vascularis variációk leírása is.

A nagyobb esetszámú érvariációkat feldolgozó tanulmányok tekintetében a magyar tudományos irodalom meglehetősen szűkös. A veseerek variációit a transzplantáció szempontjából leíró tanulmánnyal Magyarországon először Perner és munkacsoportja jelentkezett 1973-ban. 100 cadaver 197 veséjének boncolásából nyert adataik jó átmetszeti képet adtak a variációk fajtáiról és előfordulási gyakoriságáról a variációk száma jól korrelál az általunk találtakkal. A tanulmány a nyitott nefrektómiák érájában született, és elsősorban a beültetés szempontjait figyelembe véve a későbbi éranastomosisok kialakításának lehetőségét vizsgálta (144). A veseerekről Pokorny publikált még 1971-ben, azonban az általuk elvégzett 251 angiográfiás vizsgálatban vénás variációkról – érthető technikai okokból – nem írnak, az artériás variációkat pedig csak általánosan említik, mellőzve részletezésüket, így ezzel összehasonlítási lehetőségünk nincs (145).

Összességében az általunk vizsgált magyar populációban fellelhető variációk száma és típusa korrelál a nemzetközi irodalomban találtakkal. A többszörös artériákat nagy átlagban a vesék 30%-ában lelték fel, a mi vizsgálatunkban ez 21%, de ha ide számítjuk a poláris artériákat (amit a cikkek egy jó része nem említ külön) akkor a szám 37% körüli. A többszörös vénák előfordulását 15-30 % közöttinek jelölik az irodalomban, ez nálunk 10% volt. Cirkumaortikus vénákat rendkívül változatos százalékban írnak le különböző szerzők 0,3-11% (a nagy átlagot tekintve inkább 1 és 3%) között, ezzel a mi 2,8%-os eredményünk összhangban áll. A retroaortikus vénák mintánkban 5,5%-os aránya magasnak számít az irodalom 1-3,7 %-aihoz képest. 8,4% volt adatainkban a korai oszlású artériák aránya, ami a szintén nagy szórást mutató 7-21 % közötti irodalmi adatok alsó harmadába helyez minket. Fontos megjegyezni, hogy összehasonlításunkat nehezíti az, hogy a cikkekben gyakran „venous anomaly”-ként foglalják össze a vénás rendszer változatos eltéréseit, ami értékes adatok elvesztéséhez vezet.

A vasculatura etnikai variációira példák leginkább az artériás rendszerre vonatkozóan lehetők fel, azon belül is a többszörös artériákra vonatkozóan. Előfordulása az indiai populációban 13,5%, a meszticeknél 18,5%, a thaiak körében 17 %, a feketék közül 18%, a kolumbiaiaknál 25%, a kaukázusiak között pedig 30-40% között alakul. Az ezekre vonatkozó adatok leginkább az adott ország kutatóitól olvasható közleményekből, mintsem összehasonlító tanulmányokból ismerhetők meg (146-149).

A multidetektoros CT angiográfias vizsgálatok

Az LLDN során eltávolított jobb minőségű szervért folytatott csapatmunka része az alapos radiológiai kivizsgálás. A donornefrektómia tervezésére az intravénás urográfia és a hagyományos angiográfia korszaka után a noninvazív CT vizsgálat elfogadott és hatékony eszköz lett (126, 150-153). Az egyszeteles spirál CT-t megjelenésekor már előszeretettel használták az erek feltérképezésére, és hamarosan felvetették, hogy a digitális szubtrakciós angiográfia (DSA) vizsgálatokat ki is tudja váltani. Az egy-és négyszeteles CT készülékekkel végzett vizsgálatok azonban nem bizonyultak minden esetben elégségesnek a kisebb artériák detektálásában. A diagnosztika fejlődésével megjelent multidetektoros CT készülékek csaknem izotrópikus adathalmaz előállítására képesek, így kiváló térbeli felbontást adnak. Az MDCTA vizsgálat több tanulmányban is bizonyítottan pontos és megbízható módszernek bizonyult az artériás rendszer megítélésére (123, 154-157). A hagyományos DSA vizsgálatok invazivitásuk, valamint hospitalizációs igényük miatt kiszorultak a preoperatív diagnosztikából, valamint pontosságuk sem mindig közelíti meg az MDCTA vizsgálatokét. Korábban az élődonorok kivizsgálására intézetünkben egy-egy esetben használtuk a DSA-t, de a 16 szeletes CT készülék alkalmazása szükségtelenné tette ezt az invazív vizsgálóeljárást. A laparoszkópos donornefrektómia jelöltjei közül nem került senki DSA vizsgálatra. Az artériás variációk megítélésére szolgáló modalitásokat összehasonlító vizsgálatokban tanulmányozták az ultrahangos vizsgálatokat is, azonban érzékenysége nem közelítette meg a fentiekét. Több tanulmány foglalkozott azzal, hogy a MIP rekonstrukció és volume rendering technika elégséges-e önmagában a diagnosztikára, de látható, hogy a szenzitivitás és specificitás csak az axiális képekkel való együttes áttekintéskor javult, kifejezetten a korai oszlású artériák esetében (125, 153, 158). Ezek a technikák közelebb hozták az absztrakt, gyakran nehezen értelmezhető síkokban gondolkozó

radiológust, és az anatómiát „in vivo” látó sebészt. Ezt erősíti meg saját tapasztalatunk is, mert – bár összehasonlító tanulmányt nem végeztünk a hatékonyságukra vonatkozóan – a MIP és 3D rekonstrukciók bemutatása az élődonoros vesetranszplantációs team megbeszéléseinek mindig kiemelt figyelemmel kísért eseménye volt (59-63).

A dolgozatban szereplő donorok mindegyike MDCTA vizsgálaton esett át, a vizsgálat során a kétdimenziós (2D) és 3D képanyagot tekintettük át. A vizsgáltak mindössze 14,5%-ánál (8/55) nem volt vascularis variáció egyik oldalon sem. 18 %-ban (10/55) az eltávolított szerv oldalán nem, csak a bennhagyott vese esetében volt a CT vizsgálat során detektált eltérés.

Mind az 55 jelölt esetében megvalósult a donáció, így 55 szervről sebészi referenciával rendelkezünk. Közülük 2 esetben volt lényeges eltérés a radiológus által leírtak és a sebész által látottak között. Vizsgálatunkban az artériás és vénás variációk tekintetében együttesen 98%-os szenzitivitás, 97%-os pontosság kiválónak mondható.

A vizsgálatok során standardizált protokollt alkalmaztunk mind a képalkotásban, mind pedig a látottak feldolgozásánál. A – gyakran túlterhelt – leletezést végző radiológus munkáját szabványosított leletsablonnal igyekeztük könnyíteni, ami tapasztalataink szerint részben a lelet átláthatóságát segítette, másrészt „ellenőrző lista”-ként is szolgált a találtak pontos leírásához.

A radiológusok számának sajnálatos csökkenése, a nagyfokú migráció miatt nem mindig nyílt lehetőség arra, hogy szakorvos végezze a leletezést, így a vizsgálatokat minden esetben nagyobb tapasztalatú szakember validálta. A többlépcsős biztonsági rendszer hatékonyságát bizonyítja a nemzetközi irodalomban lejegyzett eredményekkel jól korreláló adataink.

Az artériás rendszer variációi és detektálásuk

A laparoszkópos donornefrektómia a vese sebészetén belül is különleges helyet foglal el, mivel az operatőr kisebb helyen dolgozik, látótere szűkösebb, mint a nyitott hasi műtétéknél. A helyzetet tovább bonyolítja, hogy a veseartériák számától, és az esetlegesen jelen lévő korai oszlású artériáktól függ a vese beültetésénél az artériás anastomosisok száma. További nehézséget jelent a vesék felső pólusának preparálása, a látótér itt a legszűkebb, a sebész gyakran csak kézzel történő áttapintással leli fel a releváns anatómiai struktúrákat, felső poláris artériákat, vénákat (114, 115, 159-161).

Az artériás rendszer variációinak pontos ismerete nélkülözhetetlen a vese sebészeténél. Ezek száma igen nagy, így a pontos preoperatív képalkotás kiemelt jelentőségű. A kontrasztanyag vizsgálatok helyes értékelése éppolyan precizitást igényel, mint a sebészeti munka, és csak utóbbi kettőt összhangba hozva lehet optimális eredményt felmutatni (160, 162-165).

A vese vérellátása bonyolult fejlődéstani lépések során alakul ki. A variációk fajtáinak leírásánál szembeötlő volt az egyedfejlődés lépéseivel mutatott kapcsolat, megkerülhetetlennek mutatkozott az embriológia ismerete a lehetőségek számbavételéhez. Mind az artériás, mind pedig a vénás oldalon talált eltérések pontosan visszakövethetők az organogenezis bizonyos lépéseire. Az 55 donor 110 veséjében 74 artériás rendszert érintő eltérés volt detektálható. Az artériás rendszert érintően vizsgálataink szenzitivitása 100% volt, pontossága 97%, ez kiemelkedően jónak mondható, különösen akkor, ha figyelembe vesszük, hogy egyetlen eset okozta a pontosságon esett csorbát. Az artériák esetében a szenzitivitás és pontosság tekintetében felmutatott eredményeink jól korrelálnak a más szerzők által mért értékekkel (126, 134). A korai oszlásúnak leírt artéria esetbemutatásában felvázolt körülmények tanulsággal szolgáltak a radiológusoknak és a sebészeknek is. Ez az eset mutatta meg, hogy a pontos képalkotás sem mindig jelent garanciát a valós anatómiai helyzet leírására. A MIP és volume rendering technikával készült rekonstrukciók egyértelmű szituációt vázoltak fel a meglévő rövid közös törzs meglétét illetően, de a valóságban csak egy „virtuálisan” meglévő eret képeztünk le. Az ér azért nem tekinthető valósnak, mivel hossza az aorta és az azt körülvevő szövetek vastagságát tette ki, tehát a valóságban

nem volt vizualizálható, amit a sebész látott, csak az oszlás utáni szakasz volt, tehát a két különálló veseartéria. Az MDCTA vizsgálatok során az ereket nem a maguk anatómiai valóságában, hanem csak a bennük keringő kontrasztanyagot látjuk. Az erek esetében az átmérő helyett tehát helyesebb lumenátmérőről beszélni, hiszen a lument kitöltő kontrasztanyag átmérőjét tudjuk pontosan leírni. Az ér valódi átmérője, - amit a sebész lát – magában foglalja emellett az intimát, médiát, adventiciát, és az ér körül elhelyezkedő, változatos vastagságú kötőszövetet.

A veseerek fejlődésének ismeretében szinte adódik, hogy az artériás eltérések közül a leggyakoribb a többszörös artéria volt (23/110). Ezek közül leggyakrabban a kétszeres artéria volt látható, de háromszoros és négyszeres artériás ellátású vese is szerepelt a vizsgálati anyagban. Baloldalon nagyobb számban talákoztunk ezzel az eltéréssel (14/110), mint jobboldalon (9/110) (166-169). A többszörös artériás ellátás esetében a sebészek igyekeznek a másik oldalt választani, mivel a kevesebb anastomosis a beültetés idejét, a meleg ischaemiás időt, és a műtéttechnikai hibák számát is csökkenti (170-175). A többszörös artériás ellátás önmagában nem kontraindikálta a műtét kivitelezését a vizsgálati anyagunkban, de a radiológiai és sebészi látásmódból következően adódtak különbségek, amik a műtét kimenetelét is befolyásolták. Többszörös artériás ellátás a kivett szervek oldalán négy esetben volt, ekkor az ellenoldali vesén látott bonyolultabb variációk miatt döntöttünk az egyszerűbb anatómiai helyzettel. Három donornál esett a választás a bal, egy esetben a jobb oldali kétartériás vesére. Az ellenoldali veséken látott retroaortikus véna, többszörös vénás elvezetés, és háromszoros artériás ellátás döntött ezekben az esetekben.

A fejlődéstani maradványnak tekinthető poláris artériák képviselték a második leggyakoribb variációt vizsgálati anyagunkban (31, 74). A többszörös artériákkal ellentétben itt a jobboldalon (12/110) volt gyakrabban fellelhető az eltérés. Baloldalon ritkábban (5/110) talákoztunk ilyennel. Poláris artériák leggyakrabban a felső pólust látták el. Ezek a variációk sem szerepeltek ellenjavallatként a nefrektómiáknál, legtöbbször – ha megtartásuk körülményes, vagy technikailag nehéz – leköthetők. Ez persze csak azokban az esetekben lehetséges, ha a parenchyma vagy a vesetok kis részét látják el, ez áll a markánsabb capsuláris artériákra is. Utóbbiakkal mindössze 2 esetben talákoztunk, egyszer a jobb, egy esetben a baloldalon. A volume rendering technikával

készült, a MIP, és az MPR rekonstrukcióval készült képek magas szenzitivitást mutatnak (közel 100%) a járulékos artériák kimutatásában. Az ehhez szükséges adatokat megfelelő minőségű artériás fázisú sorozatokból nyerhetjük (78, 93, 106, 176).

Smith és munkacsoportja 42 prospektíven vizsgált donorjelölt vizsgálatokor 41 esetben tudta tökéletesen leképezni a vese artériáinak anatómiáját pusztán 3D rekonstrukciók segítségével (106). Rubin és társai a 3D CT angiográfias vizsgálat 100%-os szenzitivitását írta le a járulékos veseartériák detektálására (93). Platt 154 páciens vizsgálata alapján a 3D CT-angiográfias (CTA) vizsgálatokat a hagyományos angiográfival vetekedő pontosságúnak találta a veseerek megítélésére (176).

A „korai oszlású artériák” megjelölés nem anatómiai fogalom (61, 72, 150, 158, 176). Országonként, sőt, intézményenként változik, hogy milyen hosszú közös törzs esetében illetjük az artériát ezzel a megjelöléssel. Helyi szokások, a megszokott műtéti technikák, és a felhasznált eszközök formálják a fogalmat. Intézetünkben az érvarrógép felhelyezéséhez szükséges hosszt, 10 mm-t tekintjük a minimális elfogadható hosszúságnak. Az ettől rövidebb közös törzs után oszló artériát technikailag két artériának tekinthetjük, mivel a vesehílushoz közel eső klip ilyenkor már 2 artériát zár el. 10 mm-es hosszánál még közös folttal varrható meg az anastomosis. Vizsgálati anyagunkban baloldalon volt több (7/110) a jobboldalhoz képest (2/110) ebből az eltérésből. Az artériák anatómiáját leíró radiológiai lelet és az intraoperatív viszonyok ellentmondásosságát egy korai oszlású artériánál tapasztaltuk. Bár a radiológus – helyesen – korai oszlásúnak írta le az artériát, a sebész két külön veseartériával találkozott a kivétel során. A közös törzs felkeresésére nem volt lehetőség, mivel a közös törzs az aorta falában volt „elrejtve”, tehát a valóságban csak virtuálisan – bár a CT vizsgálat számára kézzel foghatóan – létezett. Ha a korai oszlású artériáknál nincs lehetőség akár egy igen rövid közös törzssel eltávolítani a vesét, akkor vagy többszörös artériás anastomosissal kerül felvarrásra a veseartéria, vagy – eltérő kaliberű ereknél – vég az oldalhoz anastomosis kerül kialakításra, amit a nagyobb átmérőjű ér beszájztatása követ. Lehetőségként felmerülhet még a „puskacsó” anastomosis is, ekkor az artériák distalis végét közös artériás szájadékká rekonstruálják, és így anastomozáltatják a recipiens artériával. Fentiekből látható, hogy minden artériás rendszerben fellelhető eltérés többletmunkát jelent a sebésznek. A több anastomosis

pedig növeli az intra- és postoperatív szövődmények lehetőségét. Az erek számára minden többlet beavatkozás többlet traumát is jelent, ami a beültetett szerv további sorsát, végsősoron a transzplantált beteg életét is befolyásolja.

A vénás rendszer variációi és detektálásuk

A vese vénás elvezetése olykor igen összetett rendszert alkot, a variációk száma itt is nagy. Az érsérülések és akár a műtét konvertálását is megkövetelő vérzések elkerülése érdekében a sebésznek a donor pontos anatómiáját kell ismerni (78, 96, 97, 112, 177). A hosszabb, beültethetőség szempontjából előnyösebb, könnyebben preparálható véna miatt a laparoszkópos sebészek elsősorban a bal oldalt részesítik előnyben, a rövidebb, gyakran vékonyabb falú jobb vena renalisal szemben. Jobboldalon a veseartéria általában közvetlenül a véna mögött helyezkedik el, ami intraoperatív az ereket több manipulációnak teszi ki, így növelve a vazospasmus, vagy a iatrogén érsérülés esélyét – hasonlóan a bal oldal esetében a vena renalisba tokolló markáns lumbális vénák szintén az intraoperatív manipuláció következtében károsodhatnak, akár jelentős vérzést is okozva (178-182).

A baloldali vese vénás elvezetése igen bonyolult embriológiai fejlődéssoron megy át. A variációk lehetősége szinte megszámlálhatatlan, de a klinikailag releváns eltérések felismerhetők, és a potenciális szövődmények elkerülhetők. A vénás rendszer megítélését segítették a MIP és volume rendering rekonstrukciók egyaránt. A vesék korai vénás telődése előnyt jelentett a vénáknak már az artériás sorozaton való megítélésében. A további vénás sorozaton és a sűrített képeken a vénás rendszert érintő anomáliák további részletes elemzése is lehetséges volt (60, 73, 160, 183, 184).

A variációs eltérések mellett normálisan is meglévő anatómiai struktúrák leírása is nélkülözhetetlen. A bal gonadális véna méretének és lefutásának ismerete azért fontos, mert a laparoszkópos preparálás során, ezt az eret vezérfonalként követve közelíti meg a sebész a bal vesevénát. A vénába való szájadzás helyének ismerete további jó viszonyítási pont a hílusi képletek felkeresésében. Rövid bal vesevéna esetén a donor gonadális vénája segítségére lehet a sebésznek, hogy saját érgraftként szolgáljon a beültetésnél az ér meghosszabbítására. A gonadális vénák mellett az adrenális vénák és a lumbális vénák bírnak kiemelkedő jelentőséggel (185, 186).

55 donorunk 110 veséjében 57 vénás rendszert érintő variációt találtunk. A vizsgált pácienseink között négy típusú vénás variáció volt fellelhető, melyek többsége a bal oldalt érintette. A vénás rendszerre nézve vizsgálataink szenzitivitása 97%, míg pontossága 98% volt az intraoperatív viszonyok tükrében. A specificitás és pozitív prediktív érték 100%-os értéke kiemelkedően jónak mondható. Ebben az esetben is egy eset okozta a statisztikai eltérést az érzékenység és pontosság tekintetében.

A legtöbb (37/110) esetben markáns lumbális vénát írtunk le donorjelöltjeinknél a bal oldalon. A lumbális vénák minden esetben megtalálhatók, de általában gracilis struktúrákként jelentkeznek retroperitoneális műtétek során. Jelentőségük akkor van, ha nagyobb kaliberűek és közvetlenül a bal vena renalisba torkollanak (25, 31, 106, 107, 167). A retroperitoneum preparálásakor, valamint a vese előemelése során ezek a vénák sérülhetnek, és gyors beavatkozás híján életet veszélyeztető vérzéses szövődmények kialakulásával lehet számolni. A vizsgálati időszakban egy esetben volt szükség a laparoszko-pos nefrektómia nyitott műtétté alakítására. Az 54 éves nő esetében retroaortikus vénát találtunk, ami hegyes szögben caudal felé haladva érte el az L. III-as csigolya magasságában a vena cava inferiort. Ehhez cranial felől egy szokatlanul hegyes szögben lefutó lumbális véna vezetett. A retroaortikus bal vena renalis mobilizálásakor hirtelen jelentkező masszív vénás vérzés laparoszko-pos módon nem volt csillapítható, így bal subcostalis metszésből a hasüreg feltárására volt szükség. Ekkor kerülhetett látótérbe a bal vesevéna hátsó fala, itt vérzés forrásként 2,5 mm átmérőjű lyuk volt látható. A lyuk suturázása után a vese felszabadítása, az artéria kipreparálása majd átvágása következett. Vérzés ezután nem jelentkezett, a műtét transzfúziót nem igényelt, az eltávolított vese tartós károsodást nem szenvedett, beültetésre került. A postoperatív időszak a donor és recipiens szempontjából is eseménytelen volt, ismételt vérzés nem jelentkezett. A véna a műtétet követő ismételt sebész-radiológus konzultáción már felismerésre került, egyértelmű volt, hogy szokatlan anatómiai elhelyezkedése miatt nem került felismerésre.

A többszörös vesevéna (11/110) vizsgálati anyagunkban minden esetben a jobb oldalon fordultak elő, és minden esetben kettős vénás elvezetéssel talákoztunk. Mivel általában a beültethetőség szempontjából előnyösebb bal vese került kiválasztásra, a többszörös vénás elvezetésű jobb vese csak 4 esetben lett eltávolítva. Ezek közül

mindegyik esetben az ellenoldali vesét több artéria látta el, két esetben kétartériás, két esetben háromartériás szerv volt baloldalon. A négyből egy esetben a fentiek mellett a bal vese retroaortikus vénával bírt. Vizsgálataink alapján tehát egyértelmű, hogy a vénákra – hasonlóan az artériákhoz – szintén igaz, hogy többszörös véna több anastomosist, ezzel együtt több műtétechnikai kockázatot jelent, de még így is előnyösebb választás, mint a többszörös artéria az ellenoldalon (60, 61, 73, 81, 108).

A retroaortikus és cirkumaortikus vénák jelentősége a laparoszkópos donornefektómiák mellett a hasi aorta mobilizálásával járó aorta aneurisma műtéteknél is igen nagy. Az aorta előtt futó vénák könnyebben felismerhetőek mint a retroaortikusak, és utóbbiak könnyen sérülhetnek akár a vese mobilizálásakor, akár az aorta lefogásánál (98, 103, 187-189). Reed és munkacsoportja 433 CT retrospektív vizsgálatakor azt találta, hogy retroaortikus véna 1,8%-ban fordul elő (190). Trigaux és társai 1014 eset vizsgálata kapcsán tett megfigyeléseik kapcsán retroaortikus vénát 3,7%-ban, találtak, szintén retrospektív vizsgálatok kapcsán (191). Retrospektíven vizsgálta ezeket az anomáliákat Satyapal és munkacsoportja is 1008 CT vizsgálat áttekintésével, ők retro-, valamint cirkumaortikus vénát mindössze 0,5%-ban találtak (101). Pácienseink közül 6 esetben találtunk ilyen variációt (6/110), de csak két esetben játszott közre ez az anatómiai körülmény abban, hogy az ellenoldali – jobb – vese kerüljön kivételre. Az egyik esetben kettős artériás ellátás volt detektálható mindkét oldalon. A másik esetben két artériás vese volt látható bal oldalon, és annak ellenére, hogy a jobb vese két vénával rendelkezett, mégis ez került kivételre. Ebben az esetben az ellenoldali (bal) két artéria és a – bár simplex, és hosszabb, de – retroaortikus véna kevésbé volt elfogadható, mint a két véna jobb oldalon. Az ismertetett konverzióra szorult műtét esetében kiemeltük, hogy a retroaortikus vénák mennyire tudják nehezíteni a sebész munkáját, és nehezíteni a diagnosztikát.

A vizsgáltak közül 3 esetben cirkumaortikus vénával talákoztunk a baloldalon. Reed a fent idézett tanulmányában cirkumaortikus bal vesevénát 4,4%-ban talált, Trigaux csapata 6,8%-ban, Satyapal és társai itt is csak 0,3%-ban lelték fel ezt az anomáliát (101, 190, 191). A háromból két esetünkben a jobb vesét távolította el a sebész. Az egyik esetben a CAV mellett bal oldalon kettős artériás ellátás erősítette meg az ellenoldal mellett való állásfoglalást, ahol egy artéria és véna volt. A másik esetben

pusztán a circumaortikus véna jelentette bonyolultabb anatómiai viszonyok miatt esett a választás a jobb oldalra. Egy esetben mégis a CAV-val rendelkező bal véna került kivételre, ez azonban annyiban különbözött az előbbi két esettől, hogy a CAV retroaortikus ága kifejezetten gracilis volt, és pontos anatómiai lokalizációjának ismeretében minden komplikáció nélkül leköthetőnek bizonyult. Az aorta előtt futó vénás szár megfelelő hosszúságú és átmérőjű volt önmagában is a későbbi graftvese vénás elvezetésének biztosítására. A CAV-k ismerete nem csak az LLDN szempontjából fontos, hanem a mellékvese vénás mintavétel során is nagy jelentőséggel bír, mivel az adrenális vénák mindig a CAV aorta előtt futó szárába futnak. További jelentősége a vena cava inferiorba helyezett filterek esetében van, mivel ekkor a CAV azonnal nagy kaliberű shuntöt képezhet az alsó testfél felől. Ekkor fontos, hogy a mindig caudalisabban cavaba ömlő retroaortikus szegmens alá kerüljön a filter.

További jelentősége ennek a vénás variációnak az, hogy a bal vesevéna mobilizálhatóságát nehezítik, ha splenorenalis shunt kialakítására kerül a sor. A retro- és circumaortikus vénák a vesesejtes rák (RCC) propagációjának is potenciális helyei lehetnek, ismeretük e műtétek tervezésénél is fontos.

A laparoszkópos sebészek általában a jobb megközelíthetőség, valamint a kedvezőbb anatómiai viszonyok miatt a bal vesét részesítették előnyben. A laparoszkópos technika fejlődésével, valamint a sebészek tapasztalatának gyarapodásával a két oldal közti különbségtétel háttérbe szorulni látszik, és a beültethetőségi szempontok kerülnek előtérbe. A baloldaltól a vesét hosszabb graft artériával és vénával lehet eltávolítani, de mindenképpen figyelembe kell venni, hogy a vénás variációk száma ezen az oldalon mutatkozott nagyobbak számos tanulmányban, amit a saját vizsgálataink is alátámasztanak. A retroperitoneális vénák, gonado-lumbo-azygo-vertebralis tengelyt érintő elváltozások, a markáns lumbális vénák, a circumaortikus, retroaortikus vénák önmagukban nem képeznek ellenjavallatot a szerv kivételére, de preoperatív feltérképezésük kiemelkedően fontos a szövődménymentes műtéthez (192-196).

További problémát vet fel egy, a közelmúltban megjelent tanulmány, ami azt a kérdést elemzi, hogy a nefrektómiára kerülő vese oldalisága befolyásolja-e a később esetlegesen bekövetkező graft-elégtelenséget. A fenti kérdést Hsu és munkacsoportja vizsgálta

először nagy esetszámon. Az általuk (az Amerikai Nemzeti Adatbázisból vett) közel 28000 emberen végzett retrospektív kohorsz vizsgálat, melyben hagyományos és laparoszkópos, jobb és baloldali nefrektómiákat hasonlítottak össze rámutatott arra, hogy a jobboldali vese beültetését követően az allograft elégtelenség kockázata némileg nagyobbak bizonyul a nyitott, és a laparoszkópos nefrektómiáknál egyaránt. A megfigyelt allograft-elégtelenség a jobboldali veséknél 3,8%, a baloldaliaknál 2,5% volt (197).

A jelenség magyarázatát a jobb vesevéna rövidege, az erek sérülékenysége okozta graft thrombosisban feltételezik. A rizikót tovább növeli a nagyobb technikai kihívás, amit a jobb vesevéna klippelése és később a vénás anasztomózis kialakítása jelent.

A tanulmány szerzője vitába száll több szintén az Egyesült Államokban valamint Angliában, Tajvanban és Németországban, nagyságrendekkel kisebb esetszámon végzett vizsgálatokkal, ahol lényeges eltérést nem találtak a jobb és baloldal között. A cikk tehát további kutatás témáját adja nekünk is, vizsgálati anyagunk retrospektív, és jelenleg vizsgált donორjelöltek prospektív vizsgálata folyamatban van.

A CT vizsgálat artériás és vénás rendszer leírásában mutatott szenzitivitása, specificitása, pontossága, valamint pozitív és negatív prediktív értéke tekintetében végzett kutatásokban gyakran találkozni az „interobserver variabilitás” fogalmával bár erre lehetőségünk lett volna az elsődlegesen leírt lelet, és validálásának fent leírt módja miatt. A dolgozat esetbemutatás részében leírt, a laparoszkópos műtét nyitottá való konvertálását megkövetelő fel nem ismert, és később vérzéses szövődményt okozó lumbális véna rávezetett minket arra, hogy a donörjelöltek CT angiográfiás vizsgálatainak validálását egy, azért felelős radiológus nézze át. A veseerek leírásában, a validálás során számos eltérés került felismerésre, melyek nagy része a későbbi műtét szempontjából fontosnak bizonyult. A leletek átnézése után, a leletező orvossal való konzultáció során az utólag fellelt eltérések tekintetében mindig konszenzusos döntést hoztunk.

Sahani és munkacsoportja 94 donörjelölt, valamint Holden és munkatársai 100 donörjelölt vizsgálatával 2005-ben publikált erre vonatkozó retrospektív jellegű vizsgálatot. Utóbbi azt mutatta, hogy a 200 vesében megfigyelhető 1400 felfedezhető anatómiai eltérésből mindössze 6 esetben volt diszkrepancia a két leletezést végző

radiológus közt, ami nem tekinthető szignifikáns eltérésnek (62, 81). Ezzel szembeállítható a mi tapasztalatunk, ami ennél lényegesen nagyobb eltérést mutat a két leletező által találtak között.

Bár a gyakorlat megmutatta, hogy a két radiológus egymástól független elemzése hasznos, a témában specializált radiológus közreműködése elengedhetetlen, ennek számszerű adatokkal való alátámasztása tudományos szempontból releváns információkat adhatna. Az esetleges retrospektív vizsgálat kivitelezéséhez megfelelő számú, szabad időbeli kapacitással bíró radiológus azonban feltétlenül szükséges, amint ez a példaként fent említett vizsgálatokban is látható. A prospektív vizsgálat feltételei azonban adottak, így ennek elindítását szintén tervezzük.

Triple bólosos vizsgálatok, avagy a jövő útja – az ALARA-elv

Minden embert élete minden napján éri ionizáló sugárzás, mely a Napból származik. Azoknál, akik olyan területeken élnek, ahol az ózonréteg vékonyabb, vagy gyakran utaznak repülőgépen, az elszennvedett besugárzás nagyobb. A legnagyobb egyszeri dózisban kapott sugárexpozíciót a hiroszimai és nagasakii atombombáknál regisztrálták, ez 5 és 200 mSv közé esett. A legtöbb ember életében azonban a legnagyobb sugárdózist radiológiai vizsálatok során kapja, ami a besugárzás-indukálta daganatos megbetegedések kockázatát növeli.

Az élődonoros vesetranszplantáció donorjelöltjei egészséges, és – amint ezt sajátos altruista módon ki is fejezik, – az életet tisztelő emberek. Az ő esetükben a „primum nil nocere” elve, tehát az „először is, ne ártsunk” teljesítésének igénye hatványozottan felmerül.

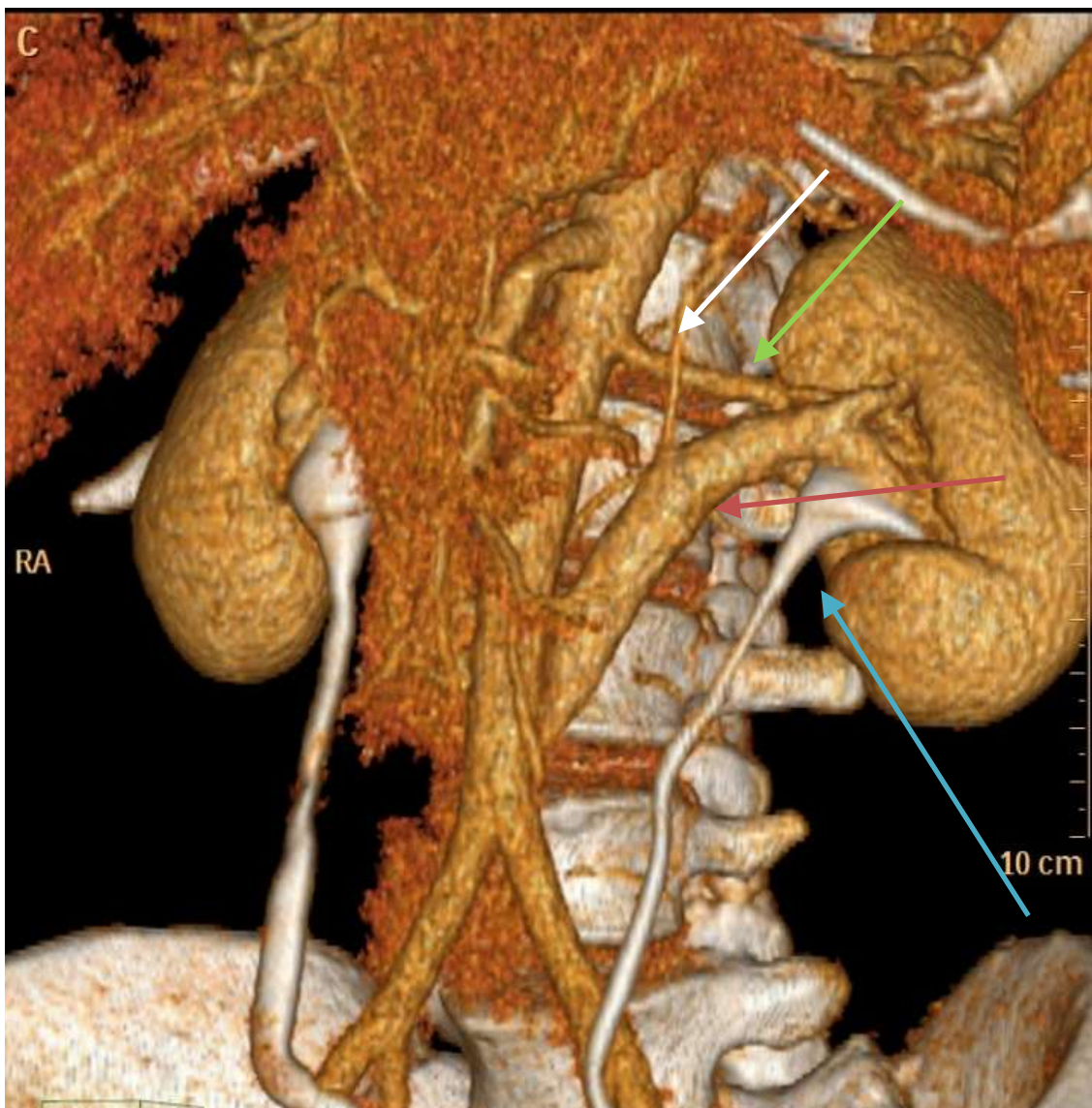
Az ALARA (as low as reasonably achievable) –elv sugárvédelmi fogalom, ami számos radiológiai modalitásra alkalmazható. Lényege abban foglalható össze, hogy nem létezik biztonságos sugárdózis, a biológiai károsító hatások összeadódnak, bármilyen kicsik legyenek is. Ennek megfelelően a sugárdózist mindig a lehető legalacsonyabb szinten kell tartanunk, különösen akkor, ha fiatal, egészséges egyéneket vizsgálunk (28, 143, 198-200).

A sugárdózis csökkentésének határt szab azonban a képminőség romlása. A laparoszkópos donornefrektómia tervezése során, a nem megfelelően értékelt, esetleg gyengébb képi információtartalmú vizsgálat váratlan helyzeteket teremthet a műtét során, veszélybe sodorva a szervadományozót (201, 202).

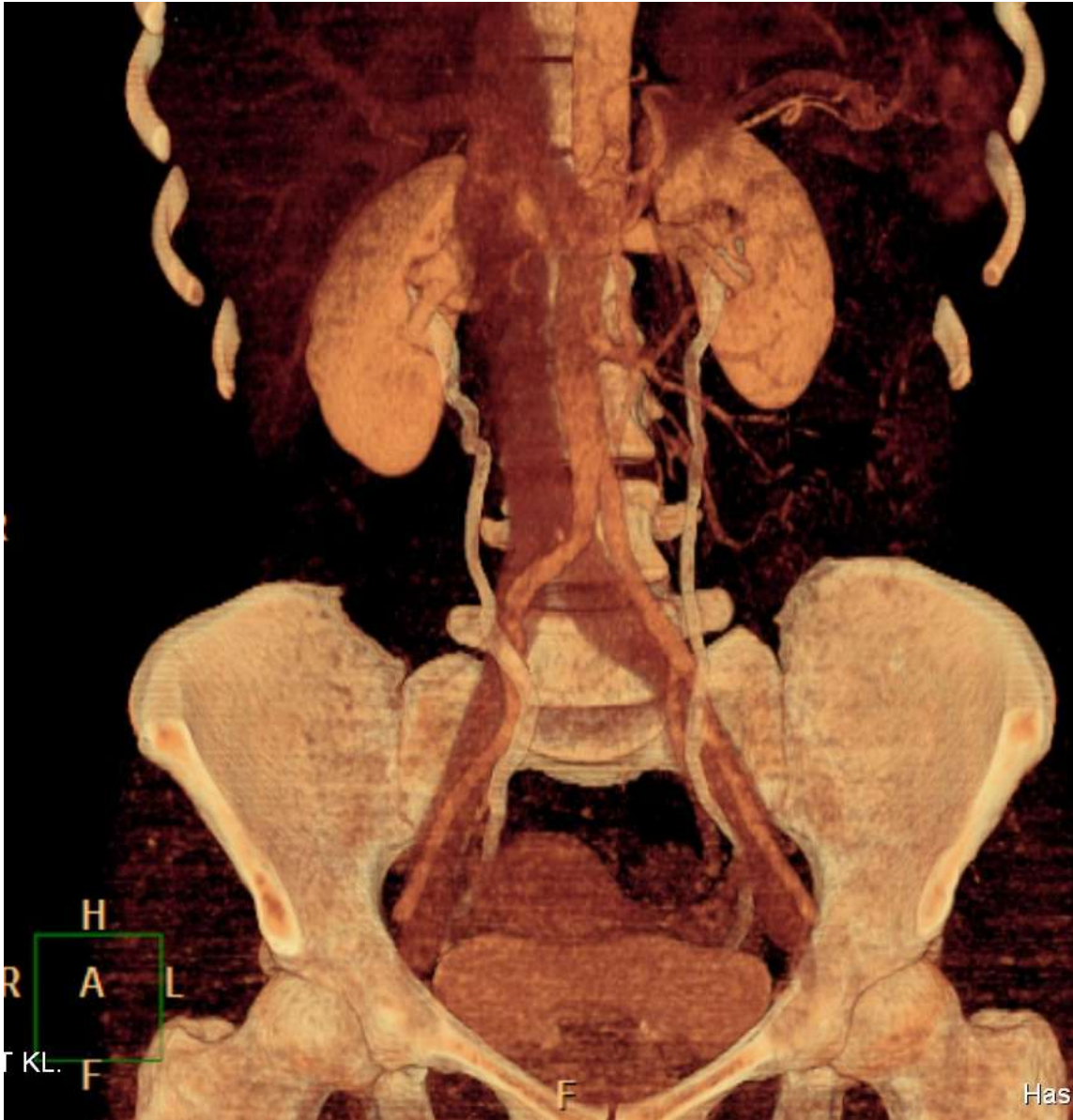
Ha abból indulunk ki, hogy a pontos tervezéshez az artériák, vénák, és vizeletelvezető rendszer megítélhetősége is fontos, olyan technikát kell találnunk ahol mindez látható, anélkül, hogy érdemi adatok vesznének el a túl alacsony sugárdózis miatt. Ha ezeket a fázisokat le akarjuk képezni, lehetőségként adódik, hogy ne a CT sorozatokat időzítsük, hanem adjuk frakcionáltan, időzítve a kontrasztanyagot, és egy CT vizsgálattal képezzük le mindhárom területet (artériákat, vénákat, vizeletelvezető rendszert) (28, 143, 203, 204).

Chow és munkacsoportjának 2007-ben megjelent tanulmányában 500 beteg vizsgálatát írják le, akiket feltételezett húgyúti betegség miatt vizsgáltak. Az általuk alkalmazott módszer két fázisból állt, egy natív CT vizsgálatból, és egy parenchymás és kiválasztási fázist egyszerre megjelenítő sorozatból. Ők ekkor a CT urográfiát kívánták kiváltani ezzel a vizsgálati móddal, eredményeik biztatóak voltak, magas szenzitivitást és specificitást értek el a vese és húgyúti daganatok kimutatásában (204). Kekelidze és csapata 2008-ban végzett retrospektív elemzést 110 vizsgálat kapcsán, amiben már 3 időzített bólust használtak, és azt találták, hogy a vizsgálat alkalmas a vizeletelvezető rendszer mellett a húgyutak megítélésére is (203). Elsőként Zamboni és munkatársai hasonlították össze a triple bólus vizsgálatokat a három fázisú vizsgálatokkal, és kielégítőnek találták a képi anyagot, jelentősen kisebb sugárexpozíció mellett (28).

Jelenlegi kutatásaink saját triple bólus protokoll kidolgozására irányulnak, az első évben szerzett tapasztalatainak eredményeinek közzlése folyamatban van. Az általuk módosított triple bólus vizsgálat hatékony és pontos képalkotást tesz lehetővé, a dolgozat megírásáig a CT felvételeken látott és az intraoperatív megfigyelt anatómia között eltérés nem volt felfedezhető. A felvételeken a vesehílus anatómiai viszonyai éppolyan jól tanulmányozhatók, mint a teljes artériás, vénás, valamint a húgyúti anatómia.



31. ábra: Triple bolusos vizsgálat során a veseartéria (zöld nyíl), a vesevéna (piros nyíl), és a vizeletelvezető rendszer egyszerre ábrázolódik (kék nyíl). Finomabb erek - mellékvesevéna - is jól felismerhetően látható (fehér nyíl).



32. ábra: Triple bolus vizsgálat

Következtetések

Eredményeinket összefoglalva a donorjelöltek vizsgálata alapján elmondhatjuk, hogy:

- 1) az MDCTA vizsgálat kiváló érzékenységgű módszernek bizonyult az induló magyarországi laparoszkópos donornefrektómia programban a vese vascularis variációinak feltérképezésére;
- 2) a megalkotott egységes nevezéktan érthetőbbé teszi az anatómiai viszonyokat, segíti a sebész-radiológus konzultációt;
- 3) a fellelhető éranomáliák rendszerezése segít megfelelő keresztmetszeti képet alkotni a magyar populációban fellelhető anatómiai variációkról;
- 4) a felismert artériás és vénás rendszert érintő variációk műtéttechnikai jelentősége nagy, pontos leírásuk csökkenti az intra-, és postoperatív szövődmények esélyét és meghatározó elem a nefrektómia oldalának kiválasztásában.

Összefoglalás

A végstádiumú vesebetegség leghatékonyabb kezelési módja a veseátültetés. A cadaver donorok száma nem nő arányosan a végstádiumú vesebetegekével. A donorszám növelésének hatékony eszköze az élődonoros vesetranszplantáció bevezetése. A veseerek anatómiájának előzetes ismerete fontos a szövődménymentes donornefrektómiához. Az artériás és vénás rendszer fejlődésének ismerete segít megérteni a variációk sokszínűségét. Vizsgálatunkban arra kerestünk választ, hogy a multidetektoros CT vizsgálatokkal kimutatható anatómiai, és egyéb morfológiai sajátosságok hogyan befolyásolják a donorvese kiválasztását, illetve hogy módosíthatjuk-e az anatómiai leírást, hogy ezt hatékonyan segítsük.

Ötvenöt, 27 és 78 év közötti későbbi donor multidetektoros CT angiográfias vizsgálatának elemzését végeztük el. A páciensek artériás és vénás rendszerében fellelhető variációkat rögzítettük, majd sebész-radiológus konzultációk során áttekintettük, és a műtétek után validáltuk a látottakat. Az 55 vizsgált donor 67 százaléka (37/55) rendelkezett valamilyen, a vascularis rendszerben található variánssal a kiválasztásra került, később átültetett szervén. Utóbbiak 70 százalékában (26/55) egy eltérés volt észlelhető mind a preoperatív CT-képeken, mind a műtét során, 22 százalékában (8/55) kettő, míg 8 %-ban (3/55) három alkalommal három variáns volt azonosítható. A fenti 37 donornál összesen 51, műtét során is igazolt érvariáció mutatkozott.

Eredményeink alapján: 1) az MDCTA vizsgálat kiváló módszernek bizonyult a vese vascularis variációinak feltérképezésében; 2) nevezéktani változtatásaink érthetőbbé tették az anatómiai viszonyokat, segítették a sebész-radiológus konzultációt; 3) a fellelhető érvariációkat rendszereztük; 4) megállapításokat tettünk az anatómiai variációk és műtéttechnikai jelentőségük tekintetében.

Vizsgálataink megmutatták, hogy az erek anatómiájának ismerete nélkülözhetetlen a szövődménymentes műtéthez; az MDCTA vizsgálatok tervezéséhez és értékeléséhez nagy körültekintés, valamint a fejlődésnek ismerete szükséges.

Summary

The most effective method of treating terminal kidney diseases is kidney transplantation. However, the number of cadaver donors does not grow with the number of patients suffering from end-stage kidney failure. Introducing living-donor kidney transplantation proved to be an effective way of increasing the number of donors. A preliminary examination of the anatomy of renal vessels is essential to reduce the potential complications of donor nephrectomy. Being aware of the embryological development of the arterial and venous system may provide an in-depth understanding of the versatility of the variations. Our research seeks to answer the following questions: to what extent anatomical and other morphological features discovered via multidetector-row CT examinations influence the choice between the donor kidneys, and whether a modification of the anatomical description could make the process more effective.

We have analysed multidetector-row CT angiography examinations of 55 donors between 27 and 78 years of age. We have pinpointed the arterial and venous variations we have found, we have surveyed them through radiologist-surgeon consultations, and validated the results after the surgery. With 67% (37/55) of the 55 donors we have found certain vascular variations in the transplanted organ. In 70% of the above cases (26/55) one such variation was discovered both on the preoperative CT images and during the surgery, while in 22% of the cases (12/55) two and in 8% (3/55) of the cases three variations have been identified. In the cases of the above 37 donors we have found 51 vascular variations altogether that were also validated after the surgeries later on.

Based on the results of our research (1) the MDCTA examination proved to be an excellent method to map the vascular variations of the kidney; (2) the changes we have implemented in the terminological system further clarified the anatomic situation which in turn facilitated the surgeon-radiologist consultations; (3) we have systematized the vascular variations; (4) and expressed our opinion concerning the anatomical variations and their significance with regard to the surgery.

Our research has shown that an in-depth understanding of the anatomy of the vascular system is essential to reduce the risk of complication during surgery, and that the MDCTA examinations require careful planning and an extensive knowledge of embryology.

Irodalomjegyzék

1. Deschamps J, Roux FA, Sai P, Gouin E. (2005) History of xenotransplantation Xenotransplantation, 12: 91-109.
2. Kahan BD. (1988) Pien Ch'iao, the legendary exchange of hearts, traditional Chinese medicine, and the modern era of cyclosporine. Transplant.Proc., 20: 2-12.
3. Kahan BD. (1983) Cosmas and Damian revisited. Transplant.Proc., 15: 2211-2216.
4. Rinaldi E. (1987) The first homoplastic limb transplant according to the legend of Saint Cosmas and Saint Damian. Ital.J.Orthop.Traumatol., 13: 393-406.
5. Zimble MS. (2001) Gaspare Tagliacozzi (1545-1599): renaissance surgeon. Arch.Facial Plast.Surg., 3: 283-284.
6. Moll F, Karenberg A. (2000) Gustav Simon (1824-1877) and the development of nephrectomy: the surgeon and his intention. J.Med.Biogr., 8: 140-145.
7. Moll F, Rathert P. (1999) The surgeon and his intention: Gustav Simon (1824-1876), his first planned nephrectomy and further contributions to urology. World J.Urol., 17: 162-167.
8. Malinin T. (1996) Remembering Alexis Carrel and Charles A. Lindbergh. Tex Heart Inst J, 23: 28-35.
9. Dutkowski P, de Rougemont O, Clavien PA. (2008) Alexis Carrel: genius, innovator and ideologist. Am.J.Transplant., 8: 1998-2003.
10. Toledo-Pereyra LH, Lopez-Neblina F. (2003) Xenotransplantation: a view to the past and an unrealized promise to the future. Exp.Clin.Transplant., 1: 1-7.
11. Druml W, Druml C. (2004) Emerich Ullmann (1861-1937): not only a pioneer of kidney transplantation. J.Nephrol., 17: 461-466.

12. Druml W. (2002) The beginning of organ transplantation: Emerich Ullmann (1861-1937). *Wien.Klin.Wochenschr.*, 114: 128-137.
13. Nagy J. (1999) A note on the early history of renal transplantation: Emerich (Imre) Ullmann. *Am.J.Nephrol.*, 19: 346-349.
14. Winkler EA. (1982) Ernst Unger: a pioneer in modern surgery. *J.Hist.Med.Allied Sci.*, 37: 269-286.
15. Matevossian E, Kern H, Huser N, Doll D, Snopok Y, Nahrig J, Altomonte J, Sinicina I, Friess H, Thorban S. (2009) Surgeon Yurii Voronoy (1895-1961) - a pioneer in the history of clinical transplantation: in memoriam at the 75th anniversary of the first human kidney transplantation. *Transpl.Int.*, 22: 1132-1139.
16. Morrissey PE, Monaco AP. (2006) Living Kidney Donation: Evolution and Technical Aspects of Donor Nephrectomy. *Surg.Clin.North Am.*, 86: 1219-1235.
17. Watts G. (2011) Joseph Murray: innovative surgeon and pioneer of transplantation. *Lancet*, 377: 987.
18. Friedrich MJ. (2004) Joseph Murray, MD--transplantation pioneer. *JAMA*, 292: 2957-2958.
19. Spaner SJ, Warnock GL. (1997) A brief history of endoscopy, laparoscopy, and laparoscopic surgery. *J.Laparoendosc.Adv.Surg.Tech.A*, 7: 369-373.
20. Clayman RV, Kavoussi LR, Soper NJ, Dierks SM, Meretyk S, Darcy MD, Roemer FD, Pingleton ED, Thomson PG, Long SR. (1991) Laparoscopic nephrectomy: initial case report. *J.Urol.*, 146: 278-282.
21. Cadeddu J, Raman J. (2008) Single access laparoscopic nephrectomy *Indian Journal of Urology*, 24: 457.
22. Ratner LE, Ciseck LJ, Moore RG, Cigarroa FG, Kaufman HS, Kavoussi LR. (1995) Laparoscopic live donor nephrectomy *Transplantation*, 60: 1047-1049.

23. Hsu THS, Su Li, Ratner LE, Trock BJ, Kavoussi LR. (2003) Impact of renal artery multiplicity on outcomes of renal donors and recipients in laparoscopic donor nephrectomy. *Urology*, 61: 323-327.
24. El-Galley R, Hood N, Young CJ, Deierhoi M, Urban DA. (2004) Donor Nephrectomy: A Comparison of Techniques and Results of Open, Hand Assisted and Full Laparoscopic Nephrectomy. *J.Urol.*, 171: 40-43.
25. Raman SS, Pojchamarnwiputh S, Muangsomboon K, Schulam PG, Gritsch HA, Lu DS. (2007) Surgically relevant normal and variant renal parenchymal and vascular anatomy in preoperative 16-MDCT evaluation of potential laparoscopic renal donors. *AJR Am.J.Roentgenol.*, 188: 105-114.
26. Martin GL, Guise AI, Bernie JE, Bargman V, Goggins W, Sundaram CP. (2007) Laparoscopic Donor Nephrectomy: Effects of Learning Curve on Surgical Outcomes. *Transplant.Proc.*, 39: 27-29.
27. Namasivayam S, Kalra MK, Small WC, Torres WE, Mittal PK. (2006) Multidetector Row Computed Tomography Evaluation of Potential Living Laparoscopic Renal Donors: The Story So Far. *Curr.Probl.Diagn.Radiol.*, 35: 102-114.
28. Zamboni GA, Romero JY, Raptopoulos VD. (2010) Combined vascular-excretory phase MDCT angiography in the preoperative evaluation of renal donors. *AJR Am.J.Roentgenol.*, 194: 145-150.
29. Cai M, Shi B, Qian Y, Mo C, Du G, Bai H, Wang Y, Zheng D, Que S, Chen ZK. (2004) Hand-assisted transperitoneal laparoscopic living donor nephrectomy. *Transplant.Proc.*, 36: 1903-1904.
30. Kaushik M, Bagul A, Yates PJ, Elwell R, Nicholson ML. (2006) Comparison of techniques of vascular control in laparoscopic donor nephrectomy: The leicester experience. *Transplant.Proc.*, 38: 3406-3408.
31. Pozniak MA, Balison DJ, Lee FT,Jr, Tambeaux RH, Uehling DT, Moon TD. (1998) CT angiography of potential renal transplant donors. *Radiographics*, 18: 565-587.

32. Kallab S, Bassil N, Esposito L, Cardeau-Desangles I, Rostaing L, Kamar N. (2010) Indications for and Barriers to Preemptive Kidney Transplantation: A Review. *Transplant.Proc.*, 42: 782-784.
33. Nikeghbalian S, Kazemi K, Salehipour M, Roozbeh J, Sagheb MM, Kakaei F, Dehghani M, Shamsaeefar A, Ghaffaripour S, Banihashemi SJ, Malek-Hosseini SA. (2009) Transperitoneal Laparoscopic Living Donor Nephrectomy: 2 Years' Experience. *Transplant.Proc.*, 41: 2729-2730.
34. Veale, JL and Gritsch, HA. Chapter 37 - Complications of Renal Transplantation. In: Samir S. Taneja A2MDA2 Samir S. Taneja, MD(szerk.), *Complications of Urologic Surgery (Fourth Edition)*. W.B. Saunders, Philadelphia, 2010: 433-442.
35. Miranda B, Vilardell J, Grinyo JM. (2003) Optimizing cadaveric organ procurement: the catalan and Spanish experience. *Am.J.Transplant.*, 3: 1189-1196.
36. Dols LF, Kok NF, Ijzermans JN. (2010) Live donor nephrectomy: a review of evidence for surgical techniques. *Transpl.Int.*, 23: 121-130.
37. Terasaki PI, Cecka M, Gjertson DW. (1995) High Survival Rates of Kidney Transplants from Spousal and Living Unrelated Donors. *N Engl J Med*, 333: 333-336.
38. Tuncer M, Gurkan A, Erdogan O, Yucetin L, Demirbas A. (2005) Lack of impact of human leukocyte antigen matching in living donor kidney transplantation: experience at Akdeniz University. *Transplant.Proc.*, 37: 2969-2972.
39. Nicholson ML, Bradley JA. (1999) Renal transplantation from living donors: Should be seriously considered to help overcome the shortfall in organs. *BMJ*, 318: 409-410.
40. Asderakis A, Augustine T, Dyer P, Short C, Campbell B, Parrott NR, Johnson RW. (1998) Pre-emptive kidney transplantation: the attractive alternative. *Nephrol.Dial.Transplant.*, 13: 1799-1803.

41. Deak PA, Doros A, Lovro Z, Toronyi E, Kovacs JB, Vegso G, Piros L, Toth S, Langer RM. (2011) The significance of the circumaortic left renal vein and other venous variations in laparoscopic living donor nephrectomies. *Transplant.Proc.*, 43: 1230-1232.
42. Nicholson ML, Bradley AJ. (1999) Renal transplantation from living donors. *BMJ.*, 318: 409-410.
43. Rettkowski O, Hamza A, Markau S, Osten B, Fornara P. (2007) Ten Years of Laparoscopic Living Donor Nephrectomy: Retrospect and Prospect From the Nephrologist's Point of View. *Transplant.Proc.*, 39: 30-33.
44. Duchene DA, Winfield HN. (2008) Laparoscopic Donor Nephrectomy. *Urol.Clin.North Am.*, 35: 415-424.
45. Hashiani AA, Rajaeefard A, Hasanzadeh J, Kakaei F, Behbahan AG, Nikeghbalian S, Salahi H, Bahador A, Salehipour M, Malek-Hosseini SA. (2010) Ten-year graft survival of deceased-donor kidney transplantation: a single-center experience. *Ren.Fail.*, 32: 440-447.
46. Hassanzadeh J, Hashiani AA, Rajaeefard A, Salahi H, Khedmati E, Kakaei F, Nikeghbalian S, Malek-Hosseini A. (2010) Long-term survival of living donor renal transplants: A single center study. *Indian.J.Nephrol.*, 20: 179-184.
47. Vats AN, Donaldson L, Fine RN, Chavers BM. (2000) Pretransplant dialysis status and outcome of renal transplantation in North American children: a NAPRTCS Study. North American Pediatric Renal Transplant Cooperative Study. *Transplantation*, 69: 1414-1419.
48. Mange KC, Joffe MM, Feldman HI. (2001) Effect of the use or nonuse of long-term dialysis on the subsequent survival of renal transplants from living donors. *N.Engl.J.Med.*, 344: 726-731.
49. Goldfarb-Rumyantzev A, Hurdle JF, Scandling J, Wang Z, Baird B, Barenbaum L, Cheung AK. (2005) Duration of end-stage renal disease and kidney transplant outcome. *Nephrol.Dial.Transplant.*, 20: 167-175.

50. Joo KW, Shin SJ, Lee SH, Ha JW, Kim S, Kim YS. (2007) Preemptive transplantation and long-term outcome in living donor kidney transplantation, single-center experience. *Transplant.Proc.*, 39: 3061-3064.
51. Debska-Slizien A, Wolyniec W, Chamienia A, Wojnarowski K, Milecka A, Zadrozny D, Pirski I, Moszkowska G, Sledzinski Z, Rutkowski B. (2006) A single center experience in preemptive kidney transplantation. *Transplant.Proc.*, 38: 49-52.
52. Yoo SW, Kwon OJ, Kang CM. (2009) Preemptive Living-Donor Renal Transplantation: Outcome and Clinical Advantages. *Transplant.Proc.*, 41: 117-120.
53. Haberal M, Karakayali H, Sevmis S, Akbulut S, Colak T, Baskin E, Moray G, Torgay A, Arslan G. (2009) Preemptive Living Donor Renal Transplantation: A Single-Center Experience. *Transplant.Proc.*, 41: 2764-2767.
54. Jung GO, Moon JI, Kim JM, Choi G-, Kwon CHD, Cho J-, Kim S-. (2010) Can Preemptive Kidney Transplantation Guarantee Longer Graft Survival in Living-Donor Kidney Transplantation? Single-Center Study. *Transplant.Proc.*, 42: 766-774.
55. Schweitzer EJ, Wilson J, Jacobs S, Machan CH, Philosophe B, Farney A, Colonna J, Jarrell BE, Bartlett ST. (2000) Increased Rates of Donation With Laparoscopic donor Nephrectomy. *Annals of Surgery*, 232: 392-400.
56. Gagnadoux MF, Niaudet P, Droz D, Gubler MC, Broyer M. (1999) Risk of primary disease recurrence in pediatric renal transplantation. *Transplant.Proc.*, 1-2: 235.
57. Tsuchiya N, Inuma M, Habuchi T, Ohyama C, Matsuura S, Sato K, Satoh S, Kato T. (2004) Hand-assisted retroperitoneoscopic nephrectomy for living kidney transplantation: Initial 44 cases. *Urology*, 64: 250-254.
58. Li G, Dong J, Lu JS, Zu Q, Yang SX, Li HZ, Ma X, Zhang X. (2011) Anatomical variation of the posterior lumbar tributaries of the left renal vein in retroperitoneoscopic left living donor nephrectomy. *Int.J.Urol.*, 18: 503-509.

59. El Fettouh HA, Herts BR, Nimeh T, Wirth SL, Caplin A, Sands M, Ramani AP, Kaouk J, Goldfarb DA, Gill IS. (2003) Prospective Comparison of 3-Dimensional Volume Rendered Computerized Tomography and Conventional Renal Arteriography for Surgical Planning in Patients Undergoing Laparoscopic Donor Nephrectomy. *J.Urol.*, 170: 57-60.
60. Kawamoto S, Fishman EK. (2006) MDCT angiography of living laparoscopic renal donors. *Abdom.Imaging*, 31: 361-373.
61. Kawamoto S, Montgomery RA, Lawler LP, Horton KM, Fishman EK. (2004) Multi-detector row CT evaluation of living renal donors prior to laparoscopic nephrectomy. *Radiographics*, 24: 453-466.
62. Sahani DV, Rastogi N, Greenfield AC, Kalva SP, Ko D, Saini S, Harris G, Mueller PR. (2005) Multi-detector row CT in evaluation of 94 living renal donors by readers with varied experience. *Radiology*, 235: 905-910.
63. Slakey DP, Florman S, Lovretich J, Zarifian AA, Cheng SS. (1999) Utility of CT angiography for evaluation of living kidney donors. *Clin.Transplant.*, 13: 104-107.
64. Ratner LE, Kavoussi LR, Schulam PG, Bender JS, Magnuson TH, Montgomery R. (1997) Comparison of laparoscopic live donor nephrectomy versus the standard open approach. *Transplant.Proc.*, 29: 138-139.
65. Leventhal JR, Deeik RK, Joehl RJ, Rege RV, Herman CH, Fryer JP, Kaufman D, Abecassis M, Stuart FP. (2000) Laparoscopic live donor nephrectomy--is it safe? *Transplantation*, 70: 602-606.
66. Flowers JL, Jacobs S, Cho E. (1997) Comparison of open and laparoscopic live donor nephrectomy. *Ann Surg*, 226: 483-490.
67. Sasaki TM, Finelli F, Bugarin E, Fowlkes D, Trollinger J, Barhyte DY, Light JA. (2000) Is laparoscopic donor nephrectomy the new criterion standard? *Arch.Surg.*, 135: 943-947.

68. Bachmann A, Wolff T, Giannini O, Dickenman M, Ruszat R, Gurke L, Kaufmann M, Gasser TC, Steiger J, Stief CG, Sulser T. (2006) How painful is donor nephrectomy? Retrospective analysis of early pain and pain management in open versus laparoscopic versus retroperitoneoscopic nephrectomy. *Transplantation*, 81: 1735-1738.
69. Khamanarong K, Prachaney P, Utraravichien A, Tong-Un T, Sripaoraya K. (2004) Anatomy of renal arterial supply. *Clin.Anat.*, 17: 334-336.
70. Budhiraja V, Rastogi R, Asthana AK. (2010) Renal artery variations: embryological basis and surgical correlation. *Rom.J.Morphol.Embryol.*, 51: 533-536.
71. Budhiraja V, Rastogi R, Asthana AK. (2011) Variant origin of superior polar artery and unusual hilar branching pattern of renal artery with clinical correlation. *Folia.Morphol.(Warsz)*, 70: 24-28.
72. Ozkan U, Oguzkurt L, Tercan F, Kizilkilic O, Koc Z, Koca N. (2006) Renal artery origins and variations: angiographic evaluation of 855 consecutive patients. *Diagn.Interv.Radiol.*, 12: 183-186.
73. Rydberg J, Kopecky KK, Tann M, Persohn SA, Leapman SB, Filo RS, Shalhav AL. (2001) Evaluation of prospective living renal donors for laparoscopic nephrectomy with multisection CT: the marriage of minimally invasive imaging with minimally invasive surgery. *Radiographics*, 21 Spec No: S223-36.
74. Hazirolan T, Oz M, Turkbey B, Karaosmanoglu AD, Oguz BS, Canyigit M. (2011) CT angiography of the renal arteries and veins: normal anatomy and variants. *Diagn.Interv.Radiol.*, 17: 67-73.
75. Turkvatan A, Ozdemir M, Cumhuri T, Olcer T. (2009) Multidetector CT angiography of renal vasculature: normal anatomy and variants. *Eur.Radiol.*, 19: 236-244.
76. Beregi JP, Mauroy B, Willoteaux S, Mounier-Vehier C, Remy-Jardin M, Francke J. (1999) Anatomic variation in the origin of the main renal arteries: spiral CTA evaluation. *Eur.Radiol.*, 9: 1330-1334.

77. Zubarev AV. (2001) Ultrasound of renal vessels. *Eur.Radiol.*, 11: 1902-1915.
78. Urban BA, Ratner LE, Fishman EK. (2001) Three-dimensional volume-rendered CT angiography of the renal arteries and veins: normal anatomy, variants, and clinical applications. *Radiographics*, 21: 373-86; questionnaire 549-55.
79. Wukasch DC, Iverson LIG, Rubio PA. (1976) The left renal lumbar vein: importance in exposure of the renal arteries. *Cardiovascular Diseases*, 3: 233-235.
80. Raheem OA, O'Brien M, Glacken P, Mohan P, Hickey DP. (2008) A review of the anatomical variations of the posterior tributaries of the left renal vein. *Ir.J.Med.Sci.*, 177: 59-62.
81. Holden A, Smith A, Dukes P, Pilmore H, Yasutomi M. (2005) Assessment of 100 live potential renal donors for laparoscopic nephrectomy with multi-detector row helical CT. *Radiology*, 237: 973-980.
82. Duty B, Daneshmand S. (2008) Venous Resection in Urological Surgery. *J.Urol.*, 180: 2338-2342.
83. Patil UD, Ragavan A, Nadaraj, Murthy K, Shankar R, Bastani B, Ballal SH. (2001) Helical CT angiography in evaluation of live kidney donors. *Nephrol.Dial.Transplant.*, 16: 1900-1904.
84. Neymark E, LaBerge JM, Hirose R, Melzer JS, Kerlan RK,Jr, Wilson MW, Gordon RL. (2000) Arteriographic detection of renovascular disease in potential renal donors: incidence and effect on donor surgery. *Radiology*, 214: 755-760.
85. Walker TG, Geller SC, Delmonico FL, Waltman AC, Athanasoulis CA. (1988) Donor renal angiography: its influence on the decision to use the right or left kidney. *AJR Am.J.Roentgenol.*, 151: 1149-1151.
86. Pollak R, Prusak BF, Mozes MF. (1986) Anatomic abnormalities of cadaver kidneys procured for purposes of transplantation. *Am.Surg.*, 52: 233-235.

87. Halpern EJ, Mitchell DG, Wechsler RJ, Outwater EK, Moritz MJ, Wilson GA. (2000) Preoperative evaluation of living renal donors: comparison of CT angiography and MR angiography. *Radiology*, 216: 434-439.
88. Bordei P, Sapte E, Iliescu D. (2004) Double renal arteries originating from the aorta. *Surg.Radiol.Anat.*, 26: 474-479.
89. Johnson JE, Loveday EJ, Archer LJ, Lear P, Thornton MJ. (2005) Preoperative evaluation of live renal donors using multislice CT angiography. *Clin.Radiol.*, 60: 771-777.
90. Dachman AH, Newmark GM, Mitchell MT, Woodle ES. (1998) Helical CT examination of potential kidney donors. *AJR Am.J.Roentgenol.*, 171: 193-200.
91. Platt JF, Ellis JH, Korobkin M, Reige KA, Konnak JW, Leichtman AB. (1996) Potential renal donors: comparison of conventional imaging with helical CT. *Radiology*, 198: 419-423.
92. Cochran ST, Krasny RM, Danovitch GM, Rajfer J, Barbaric ZM, Wilkinson A, Rosenthal JT. (1997) Helical CT angiography for examination of living renal donors. *AJR Am.J.Roentgenol.*, 168: 1569-1573.
93. Rubin GD, Alfrey EJ, Dake MD, Semba CP, Sommer FG, Kuo PC, Dafoe DC, Waskerwitz JA, Bloch DA, Jeffrey RB. (1995) Assessment of living renal donors with spiral CT. *Radiology*, 195: 457-462.
94. Chuang VP, Mena CE, Hoskins PA. (1974) Congenital anomalies of the inferior vena cava. Review of embryogenesis and presentation of a simplified classification. *Br.J.Radiol.*, 47: 206-213.
95. Kellman GM, Alpern MB, Sandler MA, Craig BM. (1988) Computed tomography of vena caval anomalies with embryologic correlation. *Radiographics*, 8: 533-556.
96. Tatar I, Töre HG, Celik HH, Karcaaltincaba M. (2008) Retroaortic and circumaortic left renal veins with their CT findings and review of the literature. *Anatomy*, 2: 72-76.

97. Nam JK, Park SW, Lee SD, Chung MK. (2010) The clinical significance of a retroaortic left renal vein Korean J.Urol., 51: 276-280.
98. Karkos CD, Bruce IA, Thomson GJ, Lambert ME. (2001) Retroaortic left renal vein and its implications in abdominal aortic surgery. Ann.Vasc.Surg., 15: 703-708.
99. Koc Z, Ulsan S, Tokmak N, Oguzkurt L, Yildirim T. (2006) Double retroaortic left renal veins as a possible cause of pelvic congestion syndrome: imaging findings in two patients. Br.J.Radiol., 79: e152-5.
100. Meyer DR, Huppe T, Andresen R, Friedrich M. (1998) Intra- and infrahepatic agenesis of the inferior vena cava with azygos continuation accompanied by duplication of the postrenal segment. Invest.Radiol., 33: 113-116.
101. Satyapal KS, Kalideen JM, Haffejee AA, Singh B, Robbs JV. (1999) Left renal vein variations. Surg.Radiol.Anat., 21: 77-81.
102. Parikh SJ, Peters JC, Kihm RH. (1981) The anomalous left renal vein: CT appearance and clinical implications. J.Comput.Tomogr., 5: 529-533.
103. Senecail B, Bobeuf J, Forlodou P, Nonent M. (2003) Two rare anomalies of the left renal vein. Surg.Radiol.Anat., 25: 465-467.
104. Mathews R, Smith PA, Fishman EK, Marshall FF. (1999) Anomalies of the inferior vena cava and renal veins: embryologic and surgical considerations. Urology, 53: 873-880.
105. Minniti S, Visentini S, Procacci C. (2002) Congenital anomalies of the venae cavae: embryological origin, imaging features and report of three new variants. Eur.Radiol., 12: 2040-2055.
106. Smith PA, Ratner LE, Lynch FC, Corl FM, Fishman EK. (1998) Role of CT angiography in the preoperative evaluation for laparoscopic nephrectomy. Radiographics, 18: 589-601.

107. Turkvatan A, Akinci S, Yildiz S, Olcer T, Cumhuri T. (2009) Multidetector computed tomography for preoperative evaluation of vascular anatomy in living renal donors. *Surg.Radiol.Anat.*, 31: 227-235.
108. Sawatzky M, Altaf A, Ellsmere J, Klassen D, Walsh M, Molinari M, Nashan B, Bonjer J. (2009) Is right laparoscopic donor nephrectomy right? *Surg.Endosc.*, 23: 1321-1325.
109. Namasivayam S, Small WC, Kalra MK, Torres WE, Newell KA, Mittal PK. (2006) Multidetector-row CT angiography for preoperative evaluation of potential laparoscopic renal donors: how accurate are we? *Clin.Imaging*, 30: 120-126.
110. Aljabri B, MacDonald PS, Satin R, Stein LS, Obrand DI, Steinmetz OK. (2001) Incidence of major venous and renal anomalies relevant to aortoiliac surgery as demonstrated by computed tomography. *Ann.Vasc.Surg.*, 15: 615-618.
111. Koc Z, Ulasan S, Oguzkurt L. (2007) Association of left renal vein variations and pelvic varices in abdominal MDCT. *Eur.Radiol.*, 17: 1267-1274.
112. Brancatelli G, Galia M, Finazzo M, Sparacia G, Pardo S, Lagalla R. (2000) Retroaortic left renal vein joining the left common iliac vein. *Eur.Radiol.*, 10: 1724-1725.
113. Modi P. (2008) Retroperitoneoscopic donor nephrectomy for retroaortic renal vein draining into left common iliac vein. *Urology*, 71: 964-966.
114. Lewis GR, Mulcahy K, Brook NR, Veitch PS, Nicholson ML. (2004) A prospective study of the predictive power of spiral computed tomographic angiography for defining renal vascular anatomy before live-donor nephrectomy. *BJU Int.*, 94: 1077-1081.
115. Kaynan AM, Rozenblit AM, Figueroa KI, Hoffman SD, Cynamon J, Karwa GL, Tellis VA, Lerner SE. (1999) Use of spiral computerized tomography in lieu of angiography for preoperative assessment of living renal donors. *J.Urol.*, 161: 1769-1775.

116. Bluemke DA, Chambers TP. (1995) Spiral CT angiography: an alternative to conventional angiography. *Radiology*, 195: 317-319.
117. Werner W, Kaiser A, Sperschneider H, Pöschel K, Hans R, Schubert J. (2002) Preoperative evaluation of living renal donors with 3-D CT angiography. *Transplant.Proc.*, 34: 2207-2208.
118. Moritz M, Halpern E, Mitchell D, Wechsler R, Outwater E, Radomski J, Wilson G, Armenti V. (2001) Comparison of CT and MR angiography for evaluation of living renal donors. *Transplant.Proc.*, 33: 831-832.
119. Hussain SM, Kock MC, Ijzermans JN, Pattynama PM, Hunink MG, Krestin GP. (2003) MR imaging: a "one-stop shop" modality for preoperative evaluation of potential living kidney donors. *Radiographics*, 23: 505-520.
120. Giessing M, Kroencke TJ, Taupitz M, Feldmann C, Deger S, Turk I, Budde K, Ebeling V, Schoenberger B, Loening SA. (2003) Gadolinium-enhanced three-dimensional magnetic resonance angiography versus conventional digital subtraction angiography: which modality is superior in evaluating living kidney donors? *Transplantation*, 76: 1000-1002.
121. Subramaniam M, Mizzi A, Roditi G. (2004) Magnetic resonance angiography in potential live renal donors: a joint radiological and surgical evaluation. *Clin.Radiol.*, 59: 335-341.
122. Kock MC, Ijzermans JN, Visser K, Hussain SM, Weimar W, Pattynama PM, Krestin GP, Hunink MG. (2005) Contrast-enhanced MR angiography and digital subtraction angiography in living renal donors: diagnostic agreement, impact on decision making, and costs. *AJR Am.J.Roentgenol.*, 185: 448-456.
123. Raman SS, Pojchamarnwiputh S, Muangsomboon K, Schulam PG, Gritsch HA, Lu DS. (2006) Utility of 16-MDCT angiography for comprehensive preoperative vascular evaluation of laparoscopic renal donors. *AJR Am.J.Roentgenol.*, 186: 1630-1638.

124. Smith PA, Marshall FF, Fishman EK. (1998) Spiral computed tomography evaluation of the kidneys: state of the art. *Urology*, 51: 3-11.
125. Rastogi N, Sahani DV, Blake MA, Ko DC, Mueller PR. (2006) Evaluation of living renal donors: accuracy of three-dimensional 16-section CT. *Radiology*, 240: 136-144.
126. Kawamoto S, Montgomery RA, Lawler LP, Horton KM, Fishman EK. (2003) Multidetector CT angiography for preoperative evaluation of living laparoscopic kidney donors. *AJR Am.J.Roentgenol.*, 180: 1633-1638.
127. Kuszyk BS, Heath DG, Ney DR, Bluemke DA, Urban BA, Chambers TP, Fishman EK. (1995) CT angiography with volume rendering: imaging findings. *AJR Am.J.Roentgenol.*, 165: 445-448.
128. Halasz S, Puskas T. (2009) The importance of multidetector computed tomography in the vascular imaging. *Orv.Hetil.*, 150: 1351-1360.
129. Kumamaru KK, Hoppel BE, Mather RT, Rybicki FJ. (2010) CT angiography: current technology and clinical use. *Radiol.Clin.North Am.*, 48: 213-35, vii.
130. Fleischmann D. (2003) MDCT of renal and mesenteric vessels. *Eur.Radiol.*, 13 Suppl 5: M94-101.
131. Fleischmann D. (2003) Use of high-concentration contrast media in multiple-detector-row CT: principles and rationale. *Eur.Radiol.*, 13 Suppl 5: M14-20.
132. Brink JA. (2003) Contrast optimization and scan timing for single and multidetector-row computed tomography. *J.Comput.Assist.Tomogr.*, 27 Suppl 1: S3-8.
133. Lerner LB, Henriques HF, Harris RD. (1999) Interactive 3-dimensional computerized tomography reconstruction in evaluation of the living renal donor. *J.Urol.*, 161: 403-407.

134. Kim JK, Park SY, Kim HJ, Kim CS, Ahn HJ, Ahn TY, Cho KS. (2003) Living donor kidneys: usefulness of multi-detector row CT for comprehensive evaluation. *Radiology*, 229: 869-876.
135. Perez-Flores I, Sanchez-Fructuoso A, Calvo N, Marques M, Anaya S, Ridao N, Rodriguez A, Barrientos A. (2007) Preemptive kidney transplant from deceased donors: an advantage in relation to reduced waiting list. *Transplant.Proc.*, 39: 2123-2124.
136. Innocenti GR, Wadei HM, Prieto M, Dean PG, Ramos EJ, Textor S, Khamash H, Larson TS, Cosio F, Kosberg K, Fix L, Bauer C, Stegall MD. (2007) Preemptive living donor kidney transplantation: do the benefits extend to all recipients? *Transplantation*, 83: 144-149.
137. Abou Ayache R, Bridoux F, Pessione F, Thierry A, Belmouaz M, Leroy F, Desport E, Bauwens M, Touchard G. (2005) Preemptive renal transplantation in adults. *Transplant.Proc.*, 37: 2817-2818.
138. Roake JA, Cahill AP, Gray CM, Gray DW, Morris PJ. (1996) Preemptive cadaveric renal transplantation--clinical outcome. *Transplantation*, 62: 1411-1416.
139. Papalois VE, Moss A, Gillingham KJ, Sutherland DE, Matas AJ, Humar A. (2000) Pre-emptive transplants for patients with renal failure: an argument against waiting until dialysis. *Transplantation*, 70: 625-631.
140. Sasaki T, Finelli F, Barhyte D, Trollinger J, Light J. (1999) Is laparoscopic donor nephrectomy here to stay? *The American Journal of Surgery*, 177: 368-370.
141. Lowell JA, Taylor RJ. (1994) The evaluation of the living renal donor, surgical techniques and results. *Semin.Urol.*, 12: 102-107.
142. Riehle RA,Jr, Steckler R, Naslund EB, Riggio R, Cheigh J, Stubenbord W. (1990) Selection criteria for the evaluation of living related renal donors. *J.Urol.*, 144: 845-848.

143. Serpa BS, Baroni RH, Tachibana A, Buarque de Gusmao Funari, Marcelo. (2009) Feasibility of CT scan studies with triple split bolus intravenous contrast medium technique and reduced radiation dose for potential kidney donors. *Einstein*, 7: 421-426.
144. Perner F, Alföldy F, Járny J, Sulyok B, Vass L. (1973) A veseerek variációinak vizsgálata a szerv transzplantálhatósága szempontjából. *Magyar Sebészet*, 26: 355-359.
145. Pokorny L. (1971) 10 éves vese-angiographiás anyagunk tapasztalatai. *Magyar Radiológia*, 23: 35-41.
146. Saldarriaga B, Perez AF, Ballesteros LE. (2008) A direct anatomical study of additional renal arteries in a Colombian mestizo population. *Folia.Morphol.(Warsz)*, 67: 129-134.
147. Khamanarong K, Prachaney P, Utraravichien A, Tong-Un T, Sripaoraya K. (2004) Anatomy of renal arterial supply. *Clin.Anat.*, 17: 334-336.
148. Satyapal KS, Haffejee AA, Singh B, Ramsaroop L, Robbs JV, Kalideen JM. (2001) Additional renal arteries: incidence and morphometry. *Surg.Radiol.Anat.*, 23: 33-38.
149. Ozkan U, Oguzkurt L, Tercan F, Kizilkilic O, Koc Z, Koca N. (2006) Renal artery origins and variations: angiographic evaluation of 855 consecutive patients. *Diagn.Interv.Radiol.*, 12: 183-186.
150. Laugharne M, Haslam E, Archer L, Jones L, Mitchell D, Loveday E, Lear P, Thornton M. (2007) Multidetector CT angiography in live donor renal transplantation: experience from 156 consecutive cases at a single centre. *Transpl.Int.*, 20: 156-166.
151. Namasivayam S, Kalra MK, Waldrop SM, Mittal PK, Small WC. (2006) Multidetector row CT angiography of living related renal donors: Is there a need for venous phase imaging? *Eur.J.Radiol.*, 59: 442-452.

152. Petridis A, Papachristodoulou A, Geroukis T, Fouzas I, Papanikolaou V, Palladas P. (2008) Preoperative Evaluation of Living Kidney Donors With Multidetector Computed Tomography Angiography. *Transplant.Proc.*, 40: 3137-3141.
153. Pozniak MA, Lee FT,Jr. (1999) Computed tomographic angiography in the preoperative evaluation of potential renal transplant donors. *Curr.Opin.Urol.*, 9: 165-170.
154. Hanninen EL, Denecke T, Stelter L, Pech M, Podrabsky P, Pratschke J, Ricke J, Schindler R, Neuhaus P, Felix R, Tullius SG. (2005) Preoperative evaluation of living kidney donors using multirow detector computed tomography: comparison with digital subtraction angiography and intraoperative findings. *Transpl.Int.*, 18: 1134-1141.
155. Deak PA, Doros A, Lovro Z, Juhasz E, Branstetter G, Kovacs JB, Piros L, Jaray J. (2010) Significance and imaging of lumbar veins and early-branching arteries in planning living-donor laparoscopic nephrectomy: two case reports from 21 months' experience. *Transplant.Proc.*, 42: 2347-2349.
156. el-Diasty TA, Shokeir AA, el-Ghar ME, Gad HM, Refaie AF, el-Din AB. (2004) Contrast enhanced spiral computerized tomography in live kidney donors: a single session for anatomical and functional assessment. *J.Urol.*, 171: 31-34.
157. Schlunt LB, Harper JD, Broome DR, Baron PW, Watkins GE, Ojogho ON, Baldwin DD. (2007) Improved detection of renal vascular anatomy using multidetector CT angiography: Is 100% detection possible? *J.Endourol.*, 21: 12-17.
158. Halpern EJ, Nazarian N, Wechsler RJ, Mitchell DG, Outwater EK, Levin DC, Gardiner Jr GA, Feldman HI. (1999) US, CT, and MR evaluation of accessory renal arteries and proximal renal arterial branches. *Acad.Radiol.*, 6: 299-304.
159. Gluecker TM, Mayr M, Schwarz J, Bilecen D, Voegele T, Steiger J, Bachmann A, Bongartz G. (2008) Comparison of CT angiography with MR angiography in the preoperative assessment of living kidney donors. *Transplantation*, 86: 1249-1256.

160. Kawamoto S, Lawler LP, Fishman EK. (2005) Evaluation of the renal venous system on late arterial and venous phase images with MDCT angiography in potential living laparoscopic renal donors. *AJR Am.J.Roentgenol.*, 184: 539-545.
161. Scatarige JC, Horton KM, Ratner LE, Fishman EK. (2001) Left adrenal vein localization by 3D real-time volume-rendering CTA before laparoscopic nephrectomy in living renal donors. *Abdom.Imaging*, 26: 553-556.
162. Shaffer D, Sahyoun AI, Madras PN, Monaco AP. (1998) Two hundred one consecutive living-donor nephrectomies. *Arch.Surg.*, 133: 426-431.
163. Sun X, Chen Z, Li Y, Liao L, Tan J. (2008) Preoperative Evaluation of Donor Kidney With 16-Section Computed Tomography Angiography: A Pilot Study. *Transplant.Proc.*, 40: 3365-3366.
164. Tombul ST, Aki FT, Gunay M, Inci K, Hazirolan T, Karcaaltincaba M, Erkan I, Bakkaloglu A, Yasavul U, Bakkaloglu M. (2008) Preoperative Evaluation of Hilar Vessel Anatomy With 3-D Computerized Tomography in Living Kidney Donors. *Transplant.Proc.*, 40: 47-49.
165. Sampaio FJ, Passos MA. (1992) Renal arteries: anatomic study for surgical and radiological practice. *Surg.Radiol.Anat.*, 14: 113-117.
166. Del Pizzo JJ, Sklar GN, You-Cheong JW, Levin B, Krebs T, Jacobs SC. (1999) Helical Computerized Tomography Arteriography for Evaluation of Live Renal Donors Undergoing Laparoscopic Nephrectomy. *J.Urol.*, 162: 31-34.
167. Bhatti AA, Chugtai A, Haslam P, Talbot D, Rix DA, Soomro NA. (2005) Prospective study comparing three-dimensional computed tomography and magnetic resonance imaging for evaluating the renal vascular anatomy in potential living renal donors. *BJU Int.*, 96: 1105-1108.

168. Oh HK, Hawasli A, Cousins G. (2003) Management of renal allografts with multiple renal arteries resulting from laparoscopic living donor nephrectomy. *Clin.Transplant.*, 17: 353-357.
169. Satyapal KS, Haffejee AA, Singh B, Ramsaroop L, Robbs JV, Kalideen JM. (2001) Additional renal arteries: incidence and morphometry. *Surg.Radiol.Anat.*, 23: 33-38.
170. Janoff DM, Davol P, Hazzard J, Lemmers MJ, Paduch DA, Barry JM. (2004) Computerized tomography with 3-dimensional reconstruction for the evaluation of renal size and arterial anatomy in the living kidney donor. *J.Urol.*, 171: 27-30.
171. Disick GI, Shapiro ME, Miles RA, Munver R. (2009) Critical analysis of laparoscopic donor nephrectomy in the setting of complex renal vasculature: initial experience and intermediate outcomes. *J.Endourol.*, 23: 451-455.
172. Lin C, Steinberg AP, Ramani AP, Abreu SC, Desai MM, Kaouk J, Goldfarb DA, Gill IS. (2004) Laparoscopic Live Donor Nephrectomy in the Presence Of Circumaortic or Retroaortic Left Renal Vein. *J.Urol.*, 171: 44-46.
173. Mandal AK, Cohen C, Montgomery RA, Kavoussi LR, Ratner LE. (2001) Should the indications for laparoscopic live donor nephrectomy of the right kidney be the same as for the open procedure? Anomalous left renal vasculature is not a contraindication to laparoscopic left donor nephrectomy. *Transplantation*, 71: 660-664.
174. Johnston T, Reddy K, Mastrangelo M, Lucas B, Ranjan D. (2001) Multiple renal arteries do not pose an impediment to the routine use of laparoscopic donor nephrectomy. *Clin.Transplant.*, 15 Suppl 6: 62-65.
175. Troppmann C, Wiesmann K, McVicar JP, Wolfe BM, Perez RV. (2001) Increased transplantation of kidneys with multiple renal arteries in the laparoscopic live donor nephrectomy era: surgical technique and surgical and nonsurgical donor and recipient outcomes. *Arch.Surg.*, 136: 897-907.

176. Platt JF, Ellis JH, Korobkin M, Reige K. (1997) Helical CT evaluation of potential kidney donors: findings in 154 subjects. *AJR Am.J.Roentgenol.*, 169: 1325-1330.
177. Hoeltl W, Hruby W, Aharinejad S. (1990) Renal vein anatomy and its implications for retroperitoneal surgery. *J.Urol.*, 143: 1108-1114.
178. Tsuda K, Murakami T, Kim T, Narumi Y, Takahashi S, Tomoda K, Takahara S, Okuyama A, Oi H, Nakamura H. (1998) Helical CT angiography of living renal donors: comparison with 3D Fourier transformation phase contrast MRA. *J.Comput.Assist.Tomogr.*, 22: 186-193.
179. Kuo PC, Cho ES, Flowers JL, Jacobs S, Bartlett ST, Johnson LB. (1998) Laparoscopic living donor nephrectomy and multiple renal arteries. *The American Journal of Surgery*, 176: 559-563.
180. Jacobs SC, Cho E, Dunkin BJ, Flowers JL, Schweitzer E, Cangro C, Fink J, Farney A, Philosophe B, Jarrell B, Bartlett ST. (2000) Laparoscopic live donor nephrectomy: the University of Maryland 3-year experience. *J.Urol.*, 164: 1494-1499.
181. Wright AD, Will TA, Holt DR, Turk TMT, Perry KT. (2008) Laparoscopic Living Donor Nephrectomy: A Look at Current Trends and Practice Patterns at Major Transplant Centers Across the United States. *J.Urol.*, 179: 1488-1492.
182. Ruzat R, Wyler SF, Wolff T, Forster T, Lenggenhager C, Dickenmann M, Eugster T, Gürke L, Steiger J, Gasser TC, Sulser T, Bachmann A. (2007) Reluctance Over Right-Sided Retroperitoneoscopic Living Donor Nephrectomy: Justified or Not? *Transplant.Proc.*, 39: 1381-1385.
183. Kang M, Kalra N, Sharma A, Kumar A, Minz M, Khandelwal N. (2009) Single-phase 16-slice multidetector computed tomographic angiography in the evaluation of the venous system in potential laparoscopic renal donors. *J.Comput.Assist.Tomogr.*, 33: 710-714.

184. Schlunt LB, Harper JD, Broome DR, Baron PW, Watkins GE, Ojogho ON, Baldwin DD. (2006) Multidetector Computerized Tomography Angiography to Predict Lumbar Venous Anatomy Before Donor Nephrectomy. *J.Urol.*, 176: 2576-2581.
185. Mikhalski D, Hoang AD, Bollens R, Laureys M, Loi P, Donckier V. (2007) Gonadal vein reconstruction for extension of the renal vein in living renal transplantation: two case reports. *Transplant.Proc.*, 39: 2681-2684.
186. Troncoso P, Guzman S, Domínguez J, Ortiz AM. (2009) Renal Vein Extension Using Gonadal Vein: A Useful Strategy for Right Kidney Living Donor Harvested Using Laparoscopy. *Transplant.Proc.*, 41: 82-84.
187. Giordano JM, Trout HH,3rd. (1986) Anomalies of the inferior vena cava. *J.Vasc.Surg.*, 3: 924-928.
188. Natsis K, Tsitouridis I, Totlis T, Levva S, Tsikaras P, Skandalakis P. (2008) Proposal for classification of the circumaortic renal collar's morphology. *Am.Surg.*, 74: 1190-1194.
189. Nonami Y, Yamasaki M, Sato K, Sakamoto H, Ogoshi S. (1996) Two types of major venous anomalies associated with abdominal aneurysmectomy: a report of two cases. *Surg.Today*, 26: 940-944.
190. Reed MD, Friedman AC, Nealey P. (1982) Anomalies of the left renal vein: analysis of 433 CT scans. *J.Comput.Assist.Tomogr.*, 6: 1124-1126.
191. Trigaux JP, Vandroogenbroek S, De Wispelaere JF, Lacrosse M, Jamart J. (1998) Congenital anomalies of the inferior vena cava and left renal vein: evaluation with spiral CT. *J.Vasc.Interv.Radiol.*, 9: 339-345.
192. Gurkan A, Kacar S, Basak K, Varilsuha C, Karaca C. (2004) Do multiple renal arteries restrict laparoscopic donor nephrectomy? *Transplant.Proc.*, 36: 105-107.

193. Tooher RL, Rao MM, Scott DF, Wall DR, Francis DM, Bridgewater FH, Maddern GJ. (2004) A systematic review of laparoscopic live-donor nephrectomy. *Transplantation*, 78: 404-414.
194. Boorjian S, Munver R, Sosa RE, Del Pizzo JJ. (2004) Right laparoscopic live donor nephrectomy: a single institution experience. *Transplantation*, 77: 437-440.
195. Satyapal KS. (2003) The renal veins: A review. *Eur J Anat*, 7: 43-52.
196. Yang SC, Seong DH, Kim YS, Park K. (1993) Living donor nephrectomies-right side--intraoperative assessment of the right renal vascular pedicle in 112 cases. *Yonsei Med.J.*, 34: 175-178.
197. Hsu JW, Reese PP, Naji A, Levine MH, Abt PL. (2011) Increased early graft failure in right-sided living donor nephrectomy. *Transplantation*, 91: 108-114.
198. Linton OW, Mettler FA,Jr, National Council on Radiation Protection and Measurements. (2003) National conference on dose reduction in CT, with an emphasis on pediatric patients. *AJR Am.J.Roentgenol.*, 181: 321-329.
199. Frush DP, Donnelly LF, Rosen NS. (2003) Computed tomography and radiation risks: what pediatric health care providers should know. *Pediatrics*, 112: 951-957.
200. Golding SJ, Shrimpton PC. (2002) Commentary. Radiation dose in CT: are we meeting the challenge? *Br.J.Radiol.*, 75: 1-4.
201. Haaga JR. (2001) Radiation dose management: weighing risk versus benefit. *AJR Am.J.Roentgenol.*, 177: 289-291.
202. Sahani DV, Kalva SP, Hahn PF, Saini S. (2007) 16-MDCT angiography in living kidney donors at various tube potentials: impact on image quality and radiation dose *AJR Am.J.Roentgenol.*, 188: 115-120.
203. Kekelidze M, Dwarkasing RS, Dijkshoorn ML, Sikorska K, Verhagen PC, Krestin GP. (2010) Kidney and urinary tract imaging: triple-bolus multidetector CT urography

as a one-stop shop--protocol design, opacification, and image quality analysis. *Radiology*, 255: 508-516.

204. Chow LC, Kwan SW, Olcott EW, Sommer G. (2007) Split-bolus MDCT urography with synchronous nephrographic and excretory phase enhancement. *AJR Am.J.Roentgenol.*, 189: 314-322.

Saját közlemények jegyzéke

Az értekezés témájában írt saját közlemények

Deak PA, Doros A, Lovro Z, Toronyi E, Kovacs JB, Vegso G, Piros L, Toth S, Langer RM. (2011) The significance of the circumaortic left renal vein and other venous variations in laparoscopic living donor nephrectomies. *Transplant. Proc.*, 43: 1230-1232.

Deak PA, Doros A, Lovro Z, Juhasz E, Branstetter G, Kovacs JB, Piros L, Jaray J. (2010) Significance and imaging of lumbar veins and early-branching arteries in planning living-donor laparoscopic nephrectomy: two case reports from 21 months' experience. *Transplant. Proc.*, 42: 2347-2349.

Vegso G, Toronyi E, Hajdu M, Piros L, Gorog D, Deak PA, Doros A, Peter A, Langer RM. (2011) Renal Cell Carcinoma of the Native Kidney: A Frequent Tumor After Kidney Transplantation With Favorable Prognosis in Case of Early Diagnosis. *Transplant. Proc.*, 43: 1261-1263.

Az értekezés témájától eltérő saját közlemények

Doros A, Nemeth A, Deak PA, Hartmann E, Gerlei Z, Fazakas J, Kóbori L. (2010) Successful Treatment with a Covered Stent and 6-Year Follow-Up of Biliary Complication After Liver Transplantation. *Cardiovasc Intervent Radiol*, 33: 425-429.

Zadori G, Gelley F, Torzsok P, Sarvary E, Doros A, Deak PA, Nagy P, Schaff Z, Kiss A, Nemes B. (2011) Examination of Claudin-1 Expression in Patients Undergoing Liver Transplantation Owing to Hepatitis C Virus Cirrhosis. *Transplant. Proc.*, 43: 1267-1271.

Doros A, Németh A, Hartmann E, Deák P Á, Fehérvári I, Tóth Sz, Nemes B, Kóbori L. (2009) Ballonos tágítás és fémstentbehelyezés a vena cava inferior májátültetés után kialakult szűkületeiben. *Magyar Radiológia* 83: 80-85.

Doros A, Németh A, Hartmann E, Deák P Á, Juharosi Gy, Lénárd Zs, Kozma V, Görög D, Gerlei Zs, Fehérvári I, Nemes B, Kóbori L.(2009) Öntáguló fémstentek a májátültetés után kialakult intrahepaticus epeúti szűkületek kezelésében. *Magyar Radiológia* 83: 8-13.

Doros A, Nemes B, Fehérvári I, Görög D, Gerlei Z, Németh A, Hartmann E, Deák P, Fazakas J, Tóth Sz, Kóbori L. (2009) Percutan transhepaticus fémstent behelyezésével kezelt májkapuvéna-szűkületek májátültetés után. *Orvosi Hetilap* 150: 1231-1234.

Hartmann E, Németh A, Juharosi Gy, Lénárd Zs, Deák P Á, Kozma V, Nagy P, Gerlei Z, Fehérvári I, Nemes B, Görög D, Fazakas J, Kóbori L, Doros A. (2009) Downstaging of hepatocellular carcinoma with radiofrequency ablation on the Hungarian liver transplantation waiting list.: Early results and learned lessons. *Interventional Medicine & Applied Science* 1: 41-45.

Doros A, Nemes B, Máthé Z, Németh A, Hartmann E, Deák Á P, Lénárd Zs F, Görög D, Fehérvári I, Gerlei Zs, Fazakas J, Tóth Sz, Kóbori L. (2010) Treatment of early hepatic artery complications after adult liver transplantation : A single center experience. *Interventional Medicine & Applied Science* 2: 159-164.

Kozma V, Végső G, Deák PÁ, Hartmann E, Németh A, Török S, Langer R, Doros A. (2010) Radiofrequency ablation of an intercalyceal neoplasm in a transplanted kidney using percutaneous nephrostomy for cooling. Safety and early result. *Interventional Medicine & Applied Science* 2: 37-41.

Piros László, Deák P Á, Dallos G, Máthé Zs, Doros A. (2010) Successful urinary tract reconstruction following ureteral necrosis in kidney transplant patient. *Interventional Medicine & Applied Science* 2: 134-138.

Doros A, Nemes B, Németh A, Kóbori L, Hartmann E, Fehérvári I, Deák PÁ, Görög D, Máthé Z, Fazakas J. (2007) Are metallic biliary stents feasible in treatment of post-transplant biliary stenosis: Long term follow up. *Transplant International* 20: 301.

Doros A, Németh A, Hartmann E, Deák PÁ, Fazakas J, Görög D, Fehérvári I, Gerlei Z, Kóbori L, Nemes B, Máthé Z. (2007) Interventional radiological treatment of venous complications after liver transplantation. *Transplant International* 20: 302.

Köszönetnyilvánítás

Köszönetemet fejezem ki családomnak, barátaimnak, akik stabil és szerető háttérrel biztosítottak munkámhoz. El nem múló szeretettel és hálával gondolok édesapámra, aki mellett már gyermekkoromban közel kerültem a radiológia szépségéhez.

Köszönöm Karlinger Kingának, hogy a radiológusi pályán elindított, és az évek során mindig számíthattam rá.

Köszönöm Járay Jenő professzor Úrnak, hogy megbízott a donorjelöltek vizsgálatával és nyitott volt az általam bevezetett újításokra, lendületet adva tudományos munkámnak.

Köszönet illeti témavezetőmet, Langer Róbert professzor Urat támogatásáért a tudományos publikációkban, és a módszertani kérdésekben nyújtott segítségéért.

Köszönet illeti a radiológia osztály minden orvosát, akik a tudományos munkával járó távollétemet, és asszisztensét, akik a jelenlétemet tolerálták.

Köszönet illeti Lovró Zsófiát és Juhász Évát, akik készséges segítők voltak a kutatásban.

Köszönöm mindig segítőkész sebész kollégáimnak, Kovács Jánosnak, Piros Lászlónak a konzultációkat és baráti beszélgetéseket.

Köszönöm Lénárd Zsuzsának, hogy tudományos gondolkodásával és baráti szeretetével, finom, iránymutató kritikai megjegyzéseivel támogatott.

Köszönöm a Transzplantációs és Sebészeti Klinika minden dolgozójának a segítséget és támogatást.