

# Klinikai tapasztalataink cutan mastocytosisban

Mihalik Noémi dr.<sup>1</sup> ■ Hidvégi Bernadett dr.<sup>1</sup> ■ Hársing Judit dr.<sup>1</sup>  
 Várkonyi Judit dr.<sup>2</sup> ■ Csomor Judit dr.<sup>3</sup>  
 Kovalszky Ilona dr.<sup>3</sup> ■ Marschalkó Márta dr.<sup>1</sup> ■ Kárpáti Sarolta dr.<sup>1</sup>

Semmelweis Egyetem, Általános Orvostudományi Kar, <sup>1</sup>Bőr-, Nemikórtani és Bőronkológiai Klinika, <sup>2</sup>III. Belgyógyászati Klinika, <sup>3</sup>I. Patológiai és Kísérleti Rákkutató Intézet, Budapest

**Bevezetés:** A mastocytosis a hízósejtek (mastocyták) felszaporodásával járó ritka megbetegedés, amely a WHO-besorolás szerint cutan és szisztémás formákra osztható. A klinikai tünetekhez a hízósejtek szöveti infiltrációja és/vagy a mediátorfelszabadulás vezet. **Célkitűzés:** A szerzők a Semmelweis Egyetem Mastocytosis Hálózat részeként a jellegzetes bőrtüneteket mutató betegek kivizsgálásával szerzett tapasztalatainak összefoglalását tűzték ki célul. **Módszer:** Összesen 22 mastocytosisos felnőtt beteget vizsgáltak. A diagnózis felállítása bőrszöveti vizsgálat, csontvelővizsgálat, D816V szomatikus c-KIT-mutációanalízis alapján történt. **Eredmények:** Húsz beteg esetében urticaria pigmentosát, egy esetben teleangiectasia macularis eruptiva perstans észleltek. A bőr szövettani vizsgálata minden esetben igazolta a klinikai diagnózist. Cristabiopsziával 9/12 esetben a csontvelői részvétel alapján indolens szisztémás mastocytosis diagnózisa volt felállítható. c-KIT-mutációt (D816V) egy betegben igazoltak mind a csontvelőben, mind a bőrben. A betegek a klinikum függvényében antihisztamin, PUVA, a c-kit-szekvenálás eredménye alapján alfa-interferon vagy tirozinkináz-gátló terápiában részesültek. **Következtetések:** A mastocytosis diagnózisának felállításában a bőrgyógyász szerepe kiemelten fontos, de a betegség kiterjedtségének tisztázására a csontvelő vizsgálatát minden esetben tanácsos elvégezni. Orv. Hetil., 2013, 154, 1469–1475.

**Kulcsszavak:** mastocytosis, bőr, csontvelő, urticaria pigmentosa, c-KIT

## Clinical observations in cutan mastocytosis

**Introduction:** Mastocytosis is a clonal mast cell proliferative disease, divided into cutaneous and systemic forms. The characteristic symptoms are caused by neoplastic mast cell infiltrations in different organs and/or the release of mediators. **Aim:** The aim of the authors was to summarize their clinical observations in patients with mastocytosis. **Method:** 22 adult patients diagnosed consecutively with mastocytosis were enrolled in the study. Skin and bone marrow biopsies were taken to establish the diagnosis and perform c-KIT mutation (D816V) analysis. **Results:** One of the 22 patients had teleangiectasia macularis eruptiva perstans, while 20/22 patients had urticaria pigmentosa. All patients had cutaneous lesions. In 12 patients iliac crest biopsy was performed and 9 of them had bone marrow involvement, classified as indolent systemic mastocytosis. The c-kit mutation D816V was found in one subject both in skin and bone marrow samples. The patients were treated with antihistamine, PUVA, interferon- $\alpha$  or imatinib. **Conclusions:** The authors draw attention to this rare disease in order to help recognition of relevant signs and symptoms and establish an early diagnosis. Orv. Hetil., 2013, 154, 1469–1475.

**Keywords:** mastocytosis, skin, bone marrow, urticaria pigmentosa, c-KIT

(Beérkezett: 2013. július 23.; elfogadva: 2013. augusztus 15.)

### Rövidítések

ASM = agresszív szisztémás mastocytosis; CM = cutan mastocytosis; DCM = diffúz cutan mastocytosis; IL = interleukin; ISM = indolens szisztémás mastocytosis; MAS = mastocytaktivációs szindróma; MCD = hízósejtbetegség; MCL = hízósejtes leukaemia; NB-UVB = narrow band ultraviolet B;

NSAID = nem szteroid gyulladáscsökkentő; PCR = polimeráz láncreakció; PUVA = psoralen+Ultraviolet A; SM = szisztémás mastocytosis; SM-AHNMD = szisztémás mastocytosis nem hízósejtvonalból származó hematológiai megbetegedéssel társult formája; TMEP = teleangiectasia macularis eruptiva perstans; TNF = tumornekrózis-faktor; UP = urticaria pigmentosa; WHO = Egészségügyi Világszervezet

A mastocytosis a hízósejtek proliferációjával járó, heterogén betegségcsoport. A WHO klasszifikációja bőrre lokalizálódó cutan és szisztémás formákra osztja [1]. A betegség alapja a hízósejtek kóros felszaporodása. A csontok patológiás fracturája, a máj- és lépmegegyobbodás, valamint a bőrtünetek a szervekben felszaporodó hízósejttömeg következménye. Mastocytosaaktivációs szindrómában (MAS) a mediátorok felszabadulása okozza a tüneteket. Jelentkezhet viszketés, flush, urticaria, hasi fájdalom, hányás, hasmenés, izomfájdalom, hypotonia, fejfájás és neuropszichiátriai zavar.

A betegség változatos megjelenési formáira és ritkaságára való tekintettel figyelemre méltó, hogy a Semmelweis Egyetem Bőr-, Nemikórtani és Bőronkológiai Klinikáján a Semmelweis Egyetem Mastocytosis Hálózatban regisztrált 56 beteg közül 22 beteget kezelünk bőrtünetek miatt. Jelen közleményünkben a klinikánkon diagnosztizált betegek klinikai és bőrtüneteit, bőrszöveti jellemzőit, genetikai vizsgálatuk eredményét, kórképük klasszifikációját, valamint a terápiás tapasztalatokat foglalkoztatjuk össze.

## Módszer

2007 óta klinikánkon 22 felnőtt (hat férfi és 16 nő) esetében állítottuk fel bőrtüneteik alapján a mastocytosis diagnózist: 21 beteg a klinikailag mastocytosisnak meg-

felelő bőrtünetekkel, egy beteg mastocytosisnak megfelelő bőrtünetek nélkül flushsel jelentkezett.

## A bőr hisztopatológiai vizsgálata

A mintákat a bőrbioptizás mintavétel után azonnal feldolgoztuk, szövettani és immunhisztokémiai vizsgálat céljára. Hematoxilin-eozin festés mellett a basophil típusú hízósejtek megjelenítéséhez toluidinkék bázikus festéket használtunk. Az immunhisztokémiai vizsgálat antitriptáz ellenanyaggal történt.

## Cristabiopszia

A 22 betegből 12 egyezett bele a cristabiopsziába.

## A c-KIT D806V-mutáció kimutatása

A DNS-izolálást követően a c-KIT gén 17-es exonját polimeráz láncreakció (PCR) segítségével sokszoroztuk.

## Eredmények

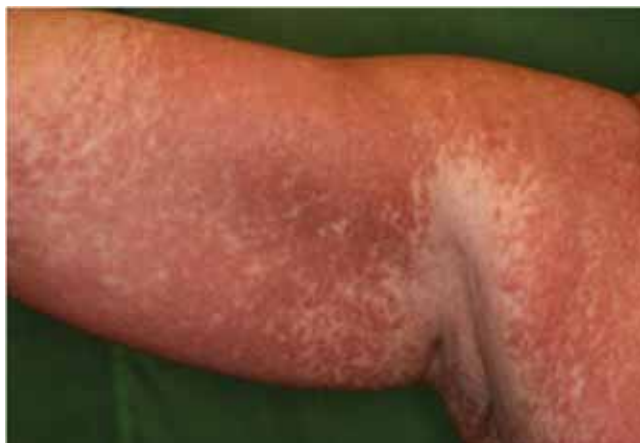### Klinikai tünetek

Klinikánkon 2007 óta kezelt 22 beteg klinikai tüneteit és a bőr szövettani vizsgálatának eredményét az 1. tábl-

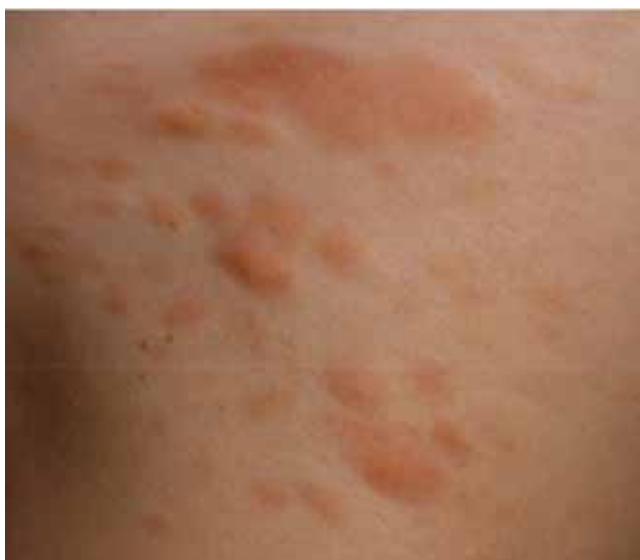1. táblázat | Klinikánkon mastocytosis miatt kezelt betegek

| Beteg adatai   | Bőrtünetek | Bőrszövet | Cristabiopszia | WHO-diagnózis         | Terápia  |
|----------------|------------|-----------|----------------|-----------------------|--|
| 1. 38 éves, ♀  | UP         | +         | Történt        | ISM                   | H1-blokkoló, lokális szteroid                        |
| 2. 52 éves, ♂  | UP+MAS     | -         | -              | CM                    | H1-blokkoló  |
| 3. 80 éves, ♀  | TMEP       | +         | Történt        | CM                    | -  |
| 4. 28 éves, ♀  | UP         | +         | -              | CM                    | H1-blokkoló, lokális szteroid, PUVA                  |
| 5. 58 éves, ♀  | UP         | +         | -              | CM                    | H1-blokkoló, lokális szteroid                        |
| 6. 34 éves, ♀  | UP         | +         | -              | CM                    | H1-blokkoló, PUVA                                    |
| 7. 57 éves, ♀  | UP+MAS     | +         | Történt        | ISM                   | H1- és H2-blokkoló, tonogén, bisphosphonát, PUVA     |
| 8. 66 éves, ♂  | UP+MAS     | +         | Történt        | ISM                   | PUVA, H1- és H2-blokkoló, tbl. Medrol, IFN- $\alpha$ |
| 9. 59 éves, ♀  | UP         | +         | Történt        | ISM                   | H1-blokkoló, PUVA                                    |
| 10. 59 éves, ♂ | UP+MAS     | -         | Történt        | ISM                   | H1-blokkoló, tirozinkináz-inhibitor, IFN- $\alpha$   |
| 11. 43 éves, ♀ | UP+MAS     | +         | -              | CM                    | H1- és H2-blokkoló                                   |
| 12. 48 éves, ♀ | UP         | +         | -              | CM                    | H1-blokkoló, PUVA                                    |
| 13. 54 éves, ♀ | UP         | +         | -              | CM                    | H1-blokkoló  |
| 14. 33 éves, ♂ | UP         | +         | Történt        | ISM                   | -  |
| 15. 40 éves, ♀ | UP         | +         | Történt        | ISM                   | PUVA, H1- és H2-blokkoló, tirozinkináz-inhibitor     |
| 16. 61 éves, ♀ | UP         | +         | Történt        | CM                    | H1-blokkoló, PUVA                                    |
| 17. 31 éves, ♀ | UP         | +         | Történt        | CM                    | H1-blokkoló, PUVA                                    |
| 18. 45 éves, ♀ | UP         | +         | Történt        | ISM                   | H1- és H2-blokkoló, tirozinkináz-inhibitor           |
| 19. 49 éves, ♀ | Flush      | -         | Történt        | ISM bőrtünetek nélkül | H1- és H2-blokkoló, tirozinkináz-inhibitor           |
| 20. 37 éves, ♂ | UP         | +         | -              | CM                    | H1-blokkoló  |
| 21. 43 éves, ♀ | UP         | +         | -              | CM                    | H1-blokkoló, PUVA                                    |
| 22. 38 éves, ♂ | UP         | +         | -              | CM                    | H1- és H2-blokkoló, PUVA                             |

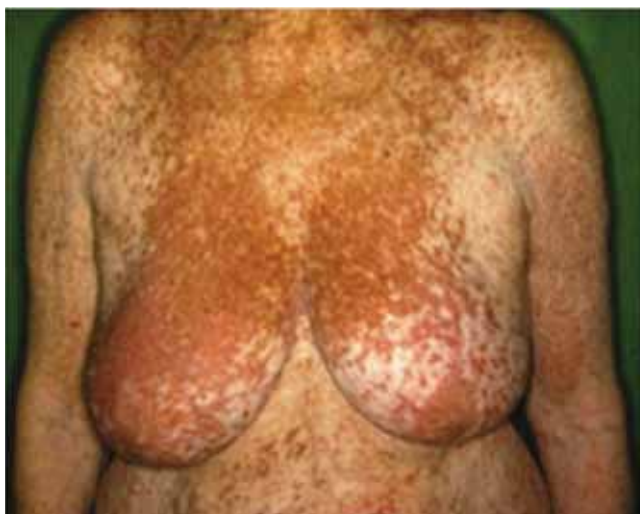UP = urticaria pigmentosa; CM = cutan mastocytosis; IFN = interferon



1. ábra | Urticaria pigmentosa klinikai megjelenése 57 éves nőbetegünkön



2. ábra | Urticaria pigmentosa klinikai megjelenése 28 éves nőbetegünkön



3. ábra | Teleangiectasia macularis eruptiva perstans klinikai megjelenése 80 éves nőbetegünkön

*lázat* mutatja be. Húsz betegnél urticaria pigmentosát (UP), egy beteg esetében teleangiectasia macularis eruptiva perstans (TMEP) észleltünk. Egy betegnek nem volt mastocytosisnak megfelelő bőrbeszűrődése, őt flush miatt vizsgáltuk.

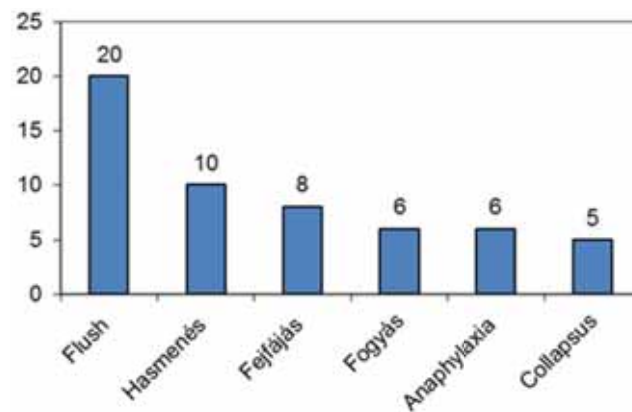
Urticaria pigmentosában szenvedő betegeinken testszerte sárgásbarna, lividbarna maculák és enyhén kiemelkedő papulák voltak. A napnak kitett területek kevésbé voltak érintettek, ezenfelül a tenyér, talp és a hajas fejbőr is megkímélt volt (1. ábra és 2. ábra). Klinikailag pruritus, dermatographismus is jellemezte a betegeket, a Darier-jel pozitív volt.

Teleangiectasia macularis eruptiva perstansban szenvedő betegünkön testszerte, főleg a törzsön értágulatokat, lividbarna, szabálytalan szélű teleangiectasiás maculákat figyeltünk meg (3. ábra).

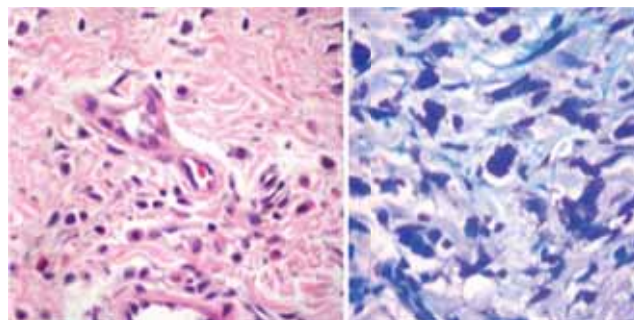
### Mediátor tünetek előfordulási gyakorisága

A jellegzetes mediátor tünetek közül a flush és melegségérzetet túl a leggyakoribb panasz a hasi fájdalom és a hasmenés voltak (4. ábra). Húsz betegből 10 jelezte a fenti tüneteket. Öt betegnél kórelőzményében eszméletvesztés fordult elő.

Neuropszichiátriai tünetei 8/22 betegnek voltak, az esetek nagy részében fejfájás jelentkezett, amely nem szteroid gyulladásgátló (NSAID-) terápiára szűnt. A fejfájással egy időben rhinorrhoea, pruritus, könnyezés is



4. ábra | A mediátor tünetek előfordulási gyakorisága



5. ábra | Cutan mastocytosis szövettani képe

előfordult. Hat betegnél fordult elő anaphylaxiás reakció, továbbá három betegünk méh- vagy darázscsípés kiváltotta anaphylaxiát panaszolt.

### Egyéb tünetek

Négy esetben észleltünk lymphadenomegaliát, öt beteg panaszkodott csontfájdalomról.

### Bőrbíopszia

Huszonkét betegünk közül 20 betegnél történt bőrbíopszia, amely minden esetben igazolta a klinikai diagnózist. Két beteg nem egyezett bele a vizsgálatba. A szövettani mintákban multifokális perivascularisan elhelyezkedő hízósejt-infiltrátumot és orsó alakú hízósejteket találtunk, amely elváltozás a toluidinkékkel festett metszeteken még szemléletesebben jelentkezett (5. ábra).

### Csontvelővizsgálat

Huszonkét betegből 12-nél történt cristabiopszia (10-en nem vállalták a vizsgálatot), ami kilenc esetben mutatta a betegség csontvelői manifesztációját. A csontvelőben a csontgerendák mellett kimutatható volt a monomorf hízósejt-infiltrátum is. A csontvelővizsgálat nem mutatott egyéb vércépző szervi eltérésre utaló jelet, így ezeknél a betegeknél (9/12) indolens szisztémás mastocytosis diagnózis volt felállítható.

### Szomatikus c-KIT-pontmutáció kimutatása

A c-KIT-mutációt (D816V) egy betegben mutattuk ki mind a csontvelőben, mind a bőrben (2. táblázat).

### Kezelés

Húsz esetben javasoltunk antihisztamin-terápiát a tünetek enyhítésére. Összesen 11 betegnél alkalmaztunk PUVA-kezelést, ami mérsékelt hatékonysággal csökkentette a betegek viszketését. A tüneti szereken kívül az indolens szisztémás mastocytosisban szenvedő betegek közül két beteg interferon-alfa, valamint négy beteg tirozinkináz-gátló imatinib-, illetve dasatinibkezelésben részesül.

### Megbeszélés

Az európai mastocytosis-hálózathoz csatlakozva a Semmelweis Egyetemen is megalakult a Semmelweis Egyetem Mastocytosis Hálózat. A hálózat célja az epidemiológiai adatgyűjtés, diagnosztikus és terápiás algoritmusok kidolgozása, egységesítése. A hálózat részeként a Semmelweis Egyetem Bőr-, Nemikórtani és Bőronkológiai Klinikáján megforduló felnőtt, mastocytosisban szenvedő

2. táblázat Mastocytosis miatt kezelt betegek genetikai vizsgálatának eredménye

| Beteg-sorszám | Életkor (év) | Nem   | C-KIT-mutáció |               |
|---------------|--------------|-------|---------------|---------------|
|               |              |       | Bőr           | Csontvelő     |
| 1.            | 38           | Nő    | –             | Negatív       |
| 2.            | 52           | Férfi | –             | –             |
| 3.            | 80           | Nő    | –             | Negatív       |
| 4.            | 28           | Nő    | Negatív       | –             |
| 5.            | 58           | Nő    | –             | –             |
| 6.            | 34           | Nő    | –             | –             |
| 7.            | 57           | Nő    | D816V mutáció | D816V mutáció |
| 8.            | 66           | Férfi | –             | Negatív       |
| 9.            | 59           | Nő    | –             | Negatív       |
| 10.           | 59           | Férfi | –             | Negatív       |
| 11.           | 43           | Nő    | –             | –             |
| 12.           | 48           | Nő    | –             | –             |
| 13.           | 54           | Nő    | –             | –             |
| 14.           | 33           | Férfi | –             | Negatív       |
| 15.           | 40           | Nő    | –             | –             |
| 16.           | 61           | Nő    | –             | Negatív       |
| 17.           | 31           | Nő    | –             | –             |
| 18.           | 45           | Nő    | Negatív       | Negatív       |
| 19.           | 49           | Nő    | –             | Negatív       |
| 20.           | 37           | Férfi | –             | –             |
| 21.           | 43           | Nő    | –             | –             |
| 22.           | 38           | Férfi | –             | –             |

betegek vizsgálata során szerzett klinikai tapasztalatainkat foglaljuk össze.

A mastocytosis (mast cell disease – MCD) klonális, a hízósejt proliferációjával járó, neoplastikus megbetegedés [1]. A betegség prevalenciája ismeretlen, mert sok a fel nem ismert beteg. A betegség minden életkorban jelentkezhet, irodalmi adatok szerint az esetek mintegy 15%-ában egészen születéstől kezdve fennáll, 30%-ban hat hónapos korban, 10%-ban 15 éves kor körül kerül felismerésre, és 35%-ban felnőttkorban manifesztálódik [2]. A felnőttkori megjelenés hozzávetőleg 45–92%-ban már csontvelő-érintettséggel jár [2, 3, 4]. Általánosságban elmondható, hogy csupán bőrérzettség esetén a betegség jó prognózisú. A gyermekkori formák általában pubertáskorban eltűnnek, ugyanakkor felnőttkorban ritka a remisszió.

Patofiziológiája hátterében a KIT-receptort (szolubilis összeceptor, SCF-receptor) kódoló c-KIT-protoonkogén szomatikus mutációi állnak. Számos vizsgálat rávilágított arra, hogy a sejtekben létrejövő pontmutációk hatására SCF-kötés nélkül is létrejön a KIT-receptor aktivációja, a hízósejt proliferációja, differenciálódása. Ezáltal a hízósejt túlélnek és aktiválódhatnak [5]. A cutan és a szisztémás formák mutációit vizsgálva mindkét csoportban a D816V szomatikus mutációt ta-



láltak a leggyakoribbnak, de ezen kívül csekély százalékban, egyéb mutációk (V560G, M541L, D816Y, D816F, D816H, E839K) is kimutathatók [6, 7, 8]. A KIT 17-es exonjának D816V-pontmutációja esetében a bázissorrendben egy adenin-timin transzverzió jön létre, amely az aminosavsorrendben aszparaginsav-valin cserét okoz. Ez az eltérés imatinib- és más tirozinkinázreceptor-gátló kezelésre is rezisztenciát eredményez.

A hízósejtek homing mechanizmusában és a különböző szervekben való felszaporodásban (például bőr – cutan mastocytosis) ugyancsak az SCF-KIT receptorkötés játssza a kulcsszerepet. A membránhoz kötött SCF és a vérben keringő szolúbilis formája jelent kemotaktikus hatást a hízósejtek és azok előalakjai számára, így cutan mastocytosisban a fiziológias folyamatoktól eltérően a bőrben felhalmozódnak a hízósejtek.

A klinikai tünetek egy része azonban nem magyarázható egyedül a KIT-receptor génjében bekövetkező mutációkkal. Több irodalmi adat is utal az emelkedett interleukin-6 (IL-6) patogenezisben betöltött fontos szerepére [9].

Klinikailag egyrészt a szervekben (csontvelő, bőr, nyirokcsomó, lép, máj, gyomor-bél rendszer) történő felszaporodás, másrészt a hízósejt-aktiváció, azaz a mediátorok felszabadulása vezet panaszokhoz. Ez utóbbi esetre példa az úgynevezett mastocytosisek szindróma, vagyis a mediátorfelszabadulás okozta kórkép, ami társulhat kimutatható mastocytosisekkel vagy önálló entitásként jelenik meg [10].

Viszketés, flush, urticaria, hasi fájdalom, hányás, hasmenés, izomfájdalom, érrendszeri instabilitás, fejfájás és neuropszichiátriai zavarok is jelentkezhetnek. A csontfájdalom a hízósejtek csontvelőben történő felszaporodásának köszönhető. Kialakulhat anaemia, leukopenia, thrombocytopenia és eosinophilia is.

Az Egészségügyi Világszervezet (WHO) 2008-ban újraosztályozta a haemopoeticus és lymphoid eredetű daganatokat, így az MCD-t is [11, 12]. Ennek alapján több formáját különböztetjük meg (3. táblázat). Benignus lefolyású formáknak tekinthetők a cutan mastocytosis és az indolens szisztémás mastocytosis.

Betegeinket a legújabb WHO-klasszifikáció alapján dermatológus, dermatopatológus és hematológus szakorvos együttműködésével diagnosztizáltuk. A hízósejt-betegségnek négy, bőrt érintő típusa közül [1] urticaria pigmentosa és teleangiectasia macularis eruptiva perstans formákat diagnosztizáltunk. Betegeink 90%-a urticaria pigmentosában, egy beteg teleangiectasia macularis eruptiva perstansban szenvedett.

A cutan mastocytosis diagnózis felállítható a jellemző bőrtünetek (testszerte jelentkező barnásvörös maculopapulák, teleangiectasiák), valamint a bőrszöveti mintákban kimutatható multifokális perivascularis hízósejt-infiltrátumok alapján.

A szisztémás mastocytosis (SM) diagnózisa összetett, mindenképpen hematológus szakorvos hatáskörébe tartozik. Főkritérium a hízósejtek multifokális aggregáció-

3. táblázat A mastocytosis WHO szerinti csoportosítása

Forrás:

<http://www.ncbi.nlm.nih.gov/pmc/articles/PMC1473141/?tool=pubmed>

| Típus  | Altípus   |
|--|---|
| <i>Cutan mastocytosis (CM)</i>   |   |
|  | – Urticaria pigmentosa (UP) = maculopapularis CM (MPCM) |
|  | – Diffúz CM (DCM)                                       |
|  | – Mastocytoma   |
| <i>Indolens szisztémás mastocytosis (ISM)</i>  |   |
|  | – Lappangó SM   |
|  | – Izolált csontvelői mastocytosis                       |
| <i>Szisztémás mastocytosis nem mastocytavonalból eredő hematológiai betegséggel társult formája (SM-AHNMD)</i> |   |
|  | – SMAML   |
|  | – SM-MDS  |
|  | – SM-MPD  |
|  | – SM-HES  |
|  | – SM-CMML   |
|  | – SM-NHL  |
| <i>Agresszív szisztémás mastocytosis (ASM)</i>   |   |
|  | – Lymphadenopathiás SM eosinophiliával                  |
| <i>Hízósejt-leukaemia (MCL)</i>  |   |
|  | – Nem leukaemiás MCL                                    |
| <i>Hízósejt-sarcoma</i>  |   |
| <i>Extracutan mastocytoma</i>  |   |

ja a csontvelőben vagy más szervekben. Emellett több minor kritérium is jelenthet SM-et: a hízósejtek abnormalis orsósejtes morfológiája; a c-KIT-gén D816V jelű mutációjának (vagy egyéb aktiváló mutációk) jelenléte; a csontvelői hízósejtek CD2- és/vagy CD25-expressziója és az emelkedett szérumtriptázszint [13].

A mediátor tünetek közül a legtöbb tünet flushre, melegségérzetre és hasi fájdalomra, hasmenésre panaszkodott, mindazonáltal tapasztaltak fejfájást, fogyást, eszméletvesztéssel járó kollapszust, sőt anaphylaxiát is. Korábban mindegyik tünetre volt már példa az irodalomban [14, 15, 16, 17, 18, 19]. Huszonkét betegünk közül 20 beteg panaszkodott flushre, valamint 10 esetben hasmenés és nyolc esetben fejfájás is előfordult a mediátor tünetek közül.

Egyes felmérések szerint a diagnózis felállításához hozzásegítő D816V-pontmutációt szisztémás mastocytosis mintákban 70–90%-ban, cutan mastocytosis mintákban pedig 10–30%-ban lehet kimutatni. További megfigyelések szerint a maculopapulosus típus közel 50%-ában van csontvelő-érintettség, és a bőrben kimutatható a c-KIT-mutáció, függetlenül a csontvelő-érintettségtől [3, 4, 5, 6, 7].

A betegség változatos megjelenési formái miatt számos differenciáldiagnosztikai probléma merül fel (café-au-

laít foltok, syphilis II. maculopapulosa, multiplex cutan lentiginosis, congenitalis naevus, lymphoma), aminek köszönhetően akár több évet is késhet a diagnózis.

Napjainkban még nem rendelkezünk a mastocytosis kezelésére törzskönyvezett gyógyszerekkel. A tüneti terápia a hízósejtekből felszabaduló mediátorok hatását (viszketés, flush, angiooedema, hányinger, hányás, hasi fájdalom, hasmenés, anaphylaxiás reakció) mérsékli.

Legfontosabb a trigger faktorok szigorú elkerülése, védekezés az extrém hőmérséklet és a fizikai behatások, rovarcsípések ellen. Ellenjavallt az etanol, NSAID és opiát típusú fájdalomcsillapítók használata. Az esetlegesen kialakuló anaphylaxiára fel kell hívni a betegek figyelmét, és célszerű epinephrinnel ellátni őket.

Mediátor hatást gátló terápiaként magunk 20 esetben javasoltunk H1-, illetve H2-blokkolókat, de urticaria pigmentosában és viszketés esetén helyileg kortikoszteroidot [20, 21] is használhatunk, ami jelentős mértékben csökkenti a bőrben a hízósejtek számát. A fénykezelésnek fontos szerepe van a bőrgyógyászati terápián belül. Cutan mastocytosis bőrtüneteire alkalmazhatunk PUVA- vagy UVA1-kezelést [22, 23], valamint szűk spektrumú ultraibolya fényt (narrow band ultraviolet B) is [24]. Betegeink közül 11 beteg részesült fénykezelésben. Tapasztalataink szerint három-hat hónappal a PUVA-kezelést követően a viszketés visszatérhet. A PUVA-kezelést eredményesen alkalmazzák TMEP esetén is [25]. A fenti terápiákra nem reagáló két betegnél interferon- $\alpha$ -kezelést alkalmaztunk. Szervi érintettség (hepatosplenomegalia, májenzimeltérések, ascites, cytopenia, osteoporosis, testsúlycsökkenéssel járó hasmenés), agresszív szisztémás mastocytosis és MCL esetén felmerül a citoreduktív terápia szükségessége. Első vonalbeli szerként az interferon- $\alpha$  és a cladribin jelentős mértékben csökkenti a kóros hízósejttömeget, ezáltal mérsékli a mediátor tüneteket, az urticaria pigmentosa bőrtüneteit, a máj-, lépmegegyesülést és az ascitist [26, 27, 28, 29, 30, 31].

Összefoglalóan elmondhatjuk, hogy a betegeket elsőként a bőryanaszok vizik orvoshoz, a társuló mediátor tüneteket gyakran sem a beteg, sem az őt vizsgáló orvos nem hozza összefüggésbe a bőrtünetekkel, ami késlelteti a diagnózist. A bőrgyógyász feladata a betegség korai diagnosztizálása. Felnőttekben számolni kell a csontvelő érintettségével is. Tekintettel arra, hogy a szisztémás mastocytosis irányába vizsgált betegeink háromnegyedében ISM diagnózist állapított meg a hematológus, munkacsoportunk tapasztalata is alátámasztja, hogy mastocytosisban szenvedő felnőtt betegeknél a csontvelő vizsgálatát el kell végezni. A hematológus szakorvossal való együttműködés és a szisztémás kezelés (interferon-, tirozinkináz-inhibitor kezelés) beállítása nélkülözhetetlen.

Munkánk jelentősége, hogy a korábbi, mastocytosis témában született, magyar publikációktól eltérően 22 beteg adatait dolgoztuk fel, ami viszonylag nagy betegszámnak tekinthető a kórkép ritka előfordulása miatt.

## Irodalom

- [1] Robyn, J., Metcalfe, D. D.: Systemic mastocytosis. *Adv. Immunol.*, 2006, 89, 169–243.
- [2] Hartmann, K., Henz, B. M.: Cutaneous mastocytosis – clinical heterogeneity. *Int. Arch. Allergy Immunol.*, 2002, 127, 143–146.
- [3] Fearfield, L. A., Francis, N., Henry, K., et al.: Bone marrow involvement in cutaneous mastocytosis. *Br. J. Dermatol.*, 2001, 144, 561–566.
- [4] Czarnetzki, B. M., Kolde, G., Schoemann, A., et al.: Bone marrow findings in adult patients with urticaria pigmentosa. *J. Am. Acad. Dermatol.*, 1988, 18, 45–51.
- [5] Lennartsson, J., Jelacic, T., Linnekin, D., et al.: Normal and oncogenic forms of the receptor tyrosine kinase kit. *Stem Cells*, 2005, 23, 16–43.
- [6] Longley, B. J. Jr., Metcalfe, D. D., Tharp, M., et al.: Activating and dominant inactivating c-KIT catalytic domain mutations in distinct clinical forms of human mastocytosis. *Proc. Natl. Acad. Sci. USA*, 1999, 96, 1609–1614.
- [7] Longley, B. J., Reguera, M. J., Ma, Y.: Classes of c-KIT activating mutations: proposed mechanisms of action and implications for disease classification and therapy. *Leuk. Res.*, 2001, 25, 571–576.
- [8] Metcalfe, D. D.: Mast cells and mastocytosis. *Blood*, 2008, 112, 946–956.
- [9] Rausz, E., Szilágyi, A., Nedoszytko, B., et al.: Comparative analysis of IL6 and IL6 receptor gene polymorphisms in mastocytosis. *Br. J. Haematol.*, 2013, 160, 216–219.
- [10] Akin, C., Valent, P., Metcalfe, D. D.: Mast cell activation syndrome: Proposed diagnostic criteria. *J. Allergy Clin. Immunol.*, 2010, 126, 1099–1104.
- [11] Swerdlow, S. H., Campo, E., Harris, N. L., et al.: WHO classification of tumours of hematopoietic and lymphoid tissues. 4th edition. International Agency for Research on Cancer (IARC), Lyon (France), 2008, 54–63.
- [12] Tefferi, A., Vardiman, J. W.: Classification and diagnosis of myeloproliferative neoplasms: the 2008 World Health Organization criteria and point-of-care diagnostic algorithms. *Leukemia*, 2008, 22, 14–22.
- [13] Várkonyi, V.: Systemic mastocytosis. [Szisztémás mastocytosis.] *Magy. Belorv. Arch.*, 2009, 62, 179–186. [Hungarian]
- [14] Jensen, R. T.: Gastrointestinal abnormalities and involvement in systemic mastocytosis. *Heamatol. Oncol. Clin. North Am.*, 2000, 14, 579–623.
- [15] Mekori, Y. A.: Lymphoid tissues and the immune system in mastocytosis. *Heamatol. Oncol. Clin. North Am.*, 2000, 14, 569–577.
- [16] Travis, W. D., Li, C. Y., Bergstralh, E. J., et al.: Systemic mast cell disease. Analysis of 58 cases and literature review. *Medicine*, 1988, 67, 345–368.
- [17] Rogers, M. P., Bloomingdale, K., Murawski, B. J., et al.: Mixed organic brain syndrome as a manifestation of systemic mastocytosis. *Psychosom. Med.*, 1986, 48, 437–447.
- [18] Ramsay, D. B., Stephen, S., Borum, M., et al.: Mast cells in gastrointestinal disease. *Gastroenterol. Hepatol. (N. Y.)*, 2010, 6, 772–777.
- [19] Rama, T. A., Côte-Real, I., Gomes, P. S., et al.: Mastocytosis: oral implications of a rare disease. *J. Oral Pathol. Med.*, 2011, 40, 441–450.
- [20] Barton, J., Lavker, R. M., Schechter, N. M., et al.: Treatment of urticaria pigmentosa with corticosteroids. *Arch. Dermatol.*, 1985, 121, 1516–1523.
- [21] Lavker, R. M., Schechter, N. M., Guzzo, C., et al.: Aggressive topical corticosteroid therapy: a novel approach to mast-cell-dependent cutaneous disorders. *Dermatologica*, 1987, 175, 213–216.

- [22] *Godt, O., Proksch, E., Streit, V., et al.*: Short- and long-term effectiveness of oral and bath PUVA therapy in urticaria pigmentosa and systemic mastocytosis. *Dermatology*, 1997, 195, 35–39.
- [23] *Gobello, T., Mazzanti, C., Sordi, D., et al.*: Medium- versus high-dose ultraviolet A1 therapy for urticaria pigmentosa: a pilot study. *J. Am. Acad. Dermatol.*, 2003, 49, 679–684.
- [24] *Prignano, F., Toriano, M., Lotti, T.*: Cutaneous mastocytosis: successful treatment with narrowband ultraviolet B phototherapy. *Clin. Exp. Dermatol.*, 2010, 35, 914–915.
- [25] *Sotiriou, E., Apalla, Z., Ioannides, D.*: Telangiectasia macularis eruptive perstans successfully treated with PUVA therapy. *Photodermatol. Photoimmunol. Photomed.*, 2010, 26, 46–47.
- [26] *Simon, J., Lortholary, O., Caillat-Vignerot, N., et al.*: Interest of interferon alpha in systemic mastocytosis. The French experience and review of the literature. *Pathol. Biol. (Paris)*, 2004, 52, 294–299.
- [27] *Hauswirth, A. W., Simonitsch-Klupp, I., Uffmann, M., et al.*: Response to therapy with interferon alpha-2b and prednisolone in aggressive systemic mastocytosis: report of five cases and review of the literature. *Leuk. Res.*, 2004, 28, 249–257.
- [28] *Paul, C., Sans, B., Suarez, F., et al.*: Masitinib for the treatment of systemic and cutaneous mastocytosis with handicap: a phase 2a study. *Am. J. Hematol.*, 2010, 85, 921–925.
- [29] *Kluin-Nelemans, H. C., Oldhoff, J. M., van Doormaal, J. J., et al.*: Cladribine therapy for systemic mastocytosis. *Blood*, 2003, 102, 4270–4276.
- [30] *Ozdemir, D., Dagdelen, S., Erbas, T., et al.*: Hypotension, syncope, and fever in systemic mastocytosis without skin infiltration and rapid response to corticosteroid and cyclosporin: A case report. *Case Rep. Med.*, 2010, 2010, 782595.
- [31] *Bjerrum, O. W.*: Interferon- $\alpha$  treatment in systemic mastocytosis. *Curr. Drug Targets*, 2011, 12, 433–436.

(Mihalik Noémi dr.,  
Budapest, Mária u. 41., 1085  
e-mail: noemihalik@gmail.com)

Az Akadémiai Kiadó  
**AZ ELME KEREKEI sorozata**

Kiadóványainkat keresse a kiadó honlapján ([www.akademiaikiado.hu](http://www.akademiaikiado.hu)),  
ahol állandó kedvezményekkel várjuk.

AKADÉMIAI KIADÓ