

Cirkumventrikuláris szervek gliaszervezete és extracelluláris mátrixa

Doktori tézisek

Dr. Pócsai Károly

Semmelweis Egyetem
Szentágotthai János Idegtudományi Doktori Iskola



Témavezető: Dr. Kálmán Mihály D.Sc., egyetemi tanár

Hivatalos bírálók: Dr. Matesz Klára D.Sc., egyetemi tanár
Dr. L. Kiss Anna Ph.D., egyetemi docens

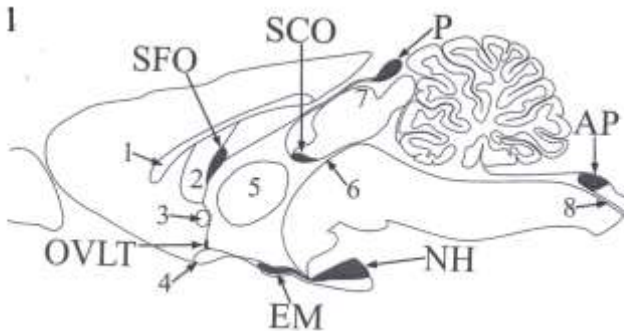
Szigorlati bizottság elnöke: Dr. Röhlich Pál D.Sc., egyetemi tanár
Szigorlati bizottság tagjai: Dr. Magyar Attila Ph.D., egyetemi adjunktus
Dr. Környei Zsuzsanna Ph.D.

Budapest
2015.

Bevezetés

Az agykamrafalban sajátos felépítésű területek, ún. cirkumventrikuláris szervek találhatóak. Speciális ependima- és más gliasejtek valamint idegelemek jellemzik őket. Részt vesznek az anyagcsere, étvágy, a folyadék-só háztartás és a keringés szabályozásában, a láz és az immunválaszok létrejöttében. Fő funkciójuk a neuroszekréció (ld. pl. eminentia mediana: 'releasing' és 'inhibiting' faktorok az adenohipofízisnek; neurohipofízis: oxitocin, ADH; tobozmirigy: melatonin), valamint a kemopercepció. Utóbbira jellemző, hogy a keringésre és az anyagcsereire ható humorális faktorok (pl. angiotenzin II, kolecisztokinin, ghrelin, leptin) szintjét érzékelik (McKinley és mtsai Adv Anat Embryol Cell Biol 172:1-127).

A cirkumventrikuláris szervek funkcióinak ellátásához nélkülözhetetlen a szoros kapcsolat a vérkeringéssel. Ennek megfelelően, a szubkommisszurális szerv kivételével, ereik szerkezete eltér az agyi erek általános szerkezetétől, és nincsen bennük az agyi erekre jellemző vér-agy gát.



Az 1. ábra az emlősök cirkumventrikuláris szerveinek helyzetét tekinti át. Az általunk vizsgált cirkumventrikuláris szervek: area postrema (AP), eminentia mediana (EM), neurohipofízis (NH), organum vasculosum laminae terminalis (OVLT), szubfornikális szerv (SFO) és tobozmirigy (P). A tájékozódást segítő anatómiai struktúrák: 1 – corpus callosum, 2 – fornix, 3 – commissura anterior, 4 – chiasma opticum, 5 – adhaesio interthalamica, 6 – aquaeductus cerebri, 7 – colliculus superior, 8 – canalis centralis. A vér-agy gát tulajdonsággal bíró ereket tartalmazó szubkommisszurális szervet (SCO) és a vitatott hovatartozású plexus choroideust nem vizsgáltuk.

A vizsgált szervek erei körül a gliaeredetű (parenchimális) és vaszkuláris lamina basalis között szűkebb vagy tágabb perivaszkuláris rés

van (Krisch és mtsai Cell Tissue Res 195:485-497). Egyébként ép, felnőtt agyszövetben ez a jelenség csak az erek agyfelszíni, kezdeti szakaszán figyelhető meg, máshol a két lamina basalis összetapad egy közös lamina basaliszá.

A lamina basalis egyik fő alkotóeleme a laminin, az agyi erekre általánosságban mégis a laminin-immunreaktivitás hiánya jellemző. Ennek oka Krum és mtsai (Exp Neurol 111:152-165) szerint az, hogy a gliális és vaszkuláris lamina basalisok összetapadása 'elrejtí' a laminin epitópokat. Ezért a laminin-immunreaktivitás azokat az érszakaszokat jelöli, ahol az összetapadás nem tökéletes.

A disztroglikán általánosan megtalálható sejt felszíni receptor, aminek a sejtek lamina basalishoz való kapcsolódásában van szerepe. Két alegységből áll (α, β), és más fehérjékkel együtt, mint pl. az utrofin és a disztrobrevin, alkotja az ún. disztroglikán-komplexumot. Utóbbi az agyban a meningeális és perivaszkuláris gliavégtalpakon található meg.

A cirkumventrikuláris szerveket borító ependimasejtek között jellemzőnek tartják a tanicitákat, melyek megőrizték radiális glia jellegüket, hosszú nyúlványuk összeköti őket az agyi erekkel, vagy a piális felszínnel.

A glia szerepe ismert a vér-gát indukciójában és a laminin képzésében. GFAP (glial fibrillary acidic protein), vimentin és nesztin, a gliasejtek intermediér filamentumainak alkotóelemei. A GFAP az asztroglia markerének tekinthető. A vimentin és a nesztin a neuroepitéliális sejtek éretlen formáira jellemző így alkalmas többek között a radiális glia és a glia prekursor sejtek feltüntetésére. További asztroglia markerek: az S100 kalcium-kötő fehérje, ill. a glutamin-szintetáz, mely enzim a szinaptikus transzmisszió után feleslegessé vált, toxikus glutamát eliminálásában vesz részt.

A központi idegrendszer is rendelkezik extracelluláris mátrixszal, aminek egy része szétoszlik a neuropilben másik része perineuronális hálókat formál. Fontos szerepet játszik az agy fejlődésében, sejt vándorlási folyamatokban, axonnövekedésben, szinaptogenezisben, agyi érékezésben, sejtadhézióban, szolubilis faktorok megkötésében és diffúziójában ill. a szöveti vízmegkötésben.

Az extracelluláris mátrix főbb összetevői: i) a hialuronsav ami egy nagy vízkötő képességű glikozaminoglikán molekula; ii) proteoglikánok, különösen a kondroitin-szulfát tartalmú, hialuronsav kötő ún. hialektánok; iii) glikoproteinek, melyek fő képviselői az agyban a laminin, fibronektin és a tenascin (utóbbinak az érett agyszövetben főleg az -R izoformája). A leggyakrabban előforduló hialektánok, mint a verzikán, aggregán, neurokán és brevikán jól kötnek bizonyos lektineket, pl. a *Wisteria floribunda* agglutint (WFA).

Célkitűzések

Vizsgálataink arra irányultak, hogy vér-agy gát nélküli cirkumventrikuláris szervekben (eminentia mediana, OVLT, SFO, tobozmirigy, neurohipofízis, area postrema) milyen módosulásokat találunk a gliaszervezetben és az extracelluláris mátrixban, különös tekintettel: - a lamina basalisra;

- a gliovaszkuláris kapcsolatokra;
- a szerveket határoló gliaszervezetre.

Ezen szempontok szerint milyen hasonlóságokat és különbségeket találunk összehasonlítva:

- i) az agyszövetet a cirkumventrikuláris szervekkel,
- ii) a különböző cirkumventrikuláris szerveket egymással, illetve
- iii) adott cirkumventrikuláris szerv különböző alegységeit.

Felnőtt patkány cirkumventrikuláris szerveiben vizsgáltuk

a) immunhisztokémiai módszerrel:

- a lamina basalis egyik fő alkotóját (laminin);
- a gliovaszkuláris kapcsolatban fontos disztroglikán-komplexumot (β -disztroglikán, α 1-disztrobrevin, utrofin);
- az ennek segítségével 'lehorgonyzott' vízcsatorna-fehérjét (akvaporin-4);
- az érett és éretlen glia jellemző fehérjéit (GFAP, glutamin-szintetáz, nesztin, S100, vimentin);
- az extracelluláris mátrix egyes összetevőinek (aggrekán, brevikán, neurokán, verzikán, tenascin-R) eloszlását, illetve

b) lektinhisztokémiai módszerrel a WFA-kötőhelyek eloszlását.

Fluoreszcens immunhisztokémiai módszerrel különböző kombinációjú kettősjelzéseket alkalmaztunk, amelyeket konfokális mikroszkóppal vizsgáltuk.

Módszerek

Kísérleteinket felnőtt hím és nőtény patkányon (Wistar, 250-300g) végeztük. Az állatkísérletek végrehajtása során az Európai Tanács 86/609/EEC határozata volt az irányadó (engedélyszám: 22.1/3453/003/2009). Ketamin-xylazin anesztéziát (i.m., 20 és 80 mg/kg, sorrendben) követően az állatokat az aortán keresztül perfundáltuk (fiziológias NaCl oldat, majd 4%-os paraformaldehid).

A koronális, szagittális, vagy horizontális síkban készült agymetszetek (50 μ m) nagy részét immunhisztokémiai vizsgálatoknak vetettük alá, amely során mind az immunfluoreszcens, mind az avidin-biotinilált peroxidáz módszer szerint végeztünk kísérleteket. A WFA-kötést szintén az utóbbi

módszerrel tettük láthatóvá. A fluoreszcens metszetek túlnyomó többségét Radiance-2100 (BioRad, USA) konfokális rendszerű lézer szkennig mikroszkóppal vizsgáltuk. Az antitestek kolokalizációjának megerősítésére egymásra merőleges síkokban is készültek felvételek.

Elektronmikroszkópos vizsgálataink során két módszert alkalmaztunk: a) pre-embedding immunhisztokémiai reakció laminin vagy β -disztroglikán ellen, és b) elektronmikroszkópos megfigyelések immunhisztokémiai reakció nélkül.

Eredmények

Értípusok a circumventrikuláris szervekben laminin- β -disztroglikán kettősjelzés alapján

a) 'kettősfalú', tehát két laminin-immunpozitív réteggel körülvett. A külső 'fal' mentén gyenge és bizonytalan β -disztroglikán-immunreaktivitás volt látható, sokszor csak a megfelelő monokromatikus fotó komponensen;

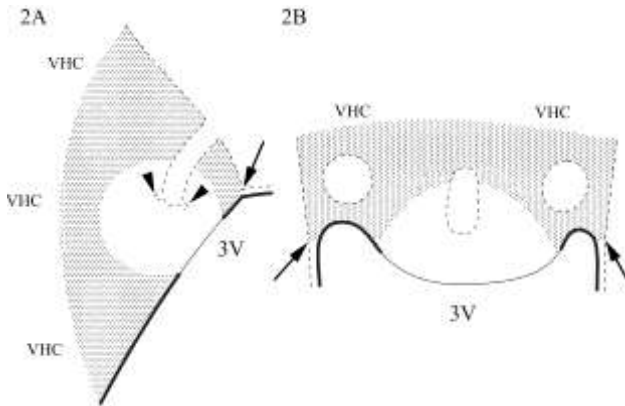
b) 'kettősfalú', a belső 'fal' csak laminin-immunreaktív, a külső 'fal' laminin- β -disztroglikán kettős immunreaktív volt;

c) 'egyszeres falú', perivaszkuláris rés nem volt kimutatható fénymikroszkópos szinten, laminin- és β -disztroglikán kolokalizációja sárga színnel jelölődött;

d) 'egyszeres falú', csak β -disztroglikán-immunreaktív, mint az agyi erek általában.

Az értípusok általában egymásba fokozatosan átmenő érszakaszok formájában találhatók meg, melyek zonális elrendeződést mutattak, bár nem mindegyik típus jellemző minden szervre.

SFO



Az SFO-val kapcsolatos eredményeinket a 2AB ábrák segítségével mutatjuk be (szagittális és horizontális sík, sorrendben). Az SFO három felszíne: i) piális (szaggatott vonal); ii) ventrikuláris (folytonos vonal), amely a 3. kamra (3V) felé néz; iii) 'parenchimális', amely a commissura hippocampi ventralis (VHC) felé néz. A piális felszín betüremkedéseket formál (a horizontális síkú ábrán 'lyukak') a szervet ellátó nagy kaliberű erek számára, melyekből a szerv kisebb erei erednek (nyílhegyek). A ventrikuláris és a piális felszín határán tapad az SFO-hoz a lamina epithelialis choroidea (nyilak). A szervben elkülöníthetünk egy héjszerű- (pontozott) és egy magszerű (világos) területet. Az előbbi köbös, míg az utóbbit lapos endimasejtek borítják (vastag és vékony folytonos vonal, sorrendben). GFAP-, S100- és akvaporin-4 immunreaktivása kijelölte a 'héjat', a glutamin-szintetáz-immunreaktív sejtek is leginkább itt fordultak elő, bár túl ritkásan ahhoz, hogy kijelöljék a területet. A szerv erei a 'héjban' 'd' típusúak, tehát β -disztroglikán-immunreaktívak, de laminin-immunnegatívak voltak, és a gliaborításuk, ill. a körülöttük lévő akvaporin-4-immunreaktivitás folyamatos volt.

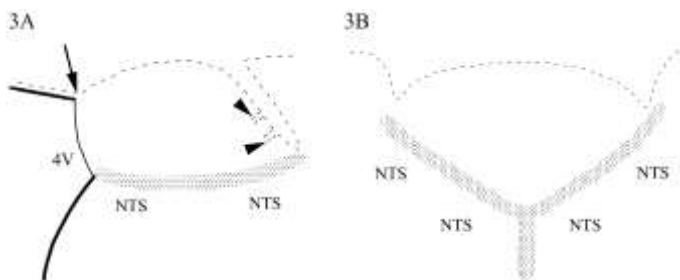
A 'mag' területe nesztin-immunreaktív elemekben gazdag, de GFAP-immunreaktívokban szegény. Az itt található erek 'a' és 'b' típusúak voltak. Az 'a' típus a 'mag' kamrai felszínéhez legközelebbi zónában helyezkedett el (mint a 'mag magja'), ezt többé-kevésbé körülvette a 'b' típusú erek zónája. A 'mag' erei körül a GFAP-, vimentin- és akvaporin-4-immunreaktivitás nem volt folyamatos. A 'mag' és a 'héj' határán átmeneti formák ('c' típus) voltak.

A vimentin-immunreaktivitás egyenletesen oszlott el a szerv területén, tehát ebben az esetben 'mag-héj' különbséget nem tapasztaltunk, a szerv

parenchimális felszíne mentén viszont szinte megszűnt. Vimentin kolokalizációja GFAP-val ritka volt, nesztinnel viszont gyakori. A 'magot' borító lapos endimasejtek akvaporin-4-immunnegatívak voltak, ellentétben az endimával általában, beleértve a 'héjat' borítót is.

A sejttestek amelyekhez a perivaszkuláris nyúlványok tartoztak csak néha kerültek a látótérbe. A vimentin esetében ezek az SFO parenchimájában és az endima borításában egyaránt megtalálhatók voltak, míg a GFAP-immunreaktív nyúlványok majdnem kizárólag parenchimális (nem endimális) sejttestekből eredtek.

Area postrema



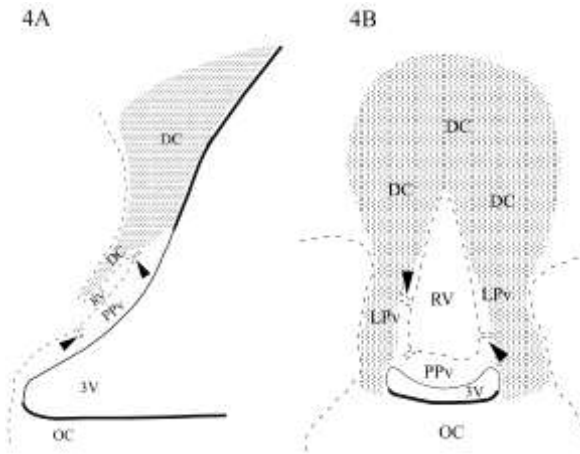
Az area postrema elhelyezkedése (3AB ábrák, szagittális és frontális sík, sorrendben) hasonlít az SFO-éra. A parenchimális felszín ennél a szervnél a nucleus tractus solitarii (NTS) felé, a kamrai pedig a 4. kamra (4V) felé néz. A szerv endimaborítása lapos sejtekből áll (vékony folytonos vonal), szemben a köbös jellegű endimasejtekkel (vastag folytonos vonal), amelyek a nucleus tractus solitarii-t és a lamina epithelialis choroideat borítják, utóbbi a piális (szaggatott vonal) és a kamrai felszín találkozásánál tapad az area postremához (nyíl). A piális felszín betüremkedéseiből kisebb erek lépnek a szervbe (nyílhegyek).

A szerv parenchimális határán egy 'gliasövény' található (pontozott terület), amely intenzívebb GFAP-, vimentin-, nesztin-immunreaktivitást mutatott, mint a szerv belseje (világos terület). Az akvaporin-4-immunreaktivitás esetében is ez a tendencia érvényesült, a szerv belsejében leginkább az erek mentén volt megtalálható, de nem követte azokat olyan folyamatosan, mint az agyi ereket általában. A szervet borító endimasejtek akvaporin-4-immunnegatívak voltak. Vimentin GFAP-val és nesztinnel egyaránt gyakori kolokalizációt mutatott. Csak a GFAP immunfestésével rajzolódott ki viszont egy, a 'gliasövény' rostjaira merőlegesen haladó nyúlványrendszer, amely mintegy összeköttetést teremt a nucleus tractus solitarii és az area postrema (ill. annak erei) között. Az

S100 immunreaktivitása az egész szervben intenzív volt, míg glutaminszintetázé csak kevés sejtet jelölt.

A laminin- β -disztroglikán kettősjelzés alapján megkülönböztetett érszakaszok itt is zonális elrendeződést mutattak. Az 'a' és 'b' típusúak a szerv anterodorzális részén fordultak elő leggyakrabban, a 'c' típusú viszonylag ritkán volt megfigyelhető, általában a szerv parenchimális felszíne közelében. A 'gliasövény' nucleus tractus solitarii felőli oldalán megszűnt az erek laminin-immunreaktivitása, itt már csak 'd' típusú ereket láttunk, mint az agyszövetben általában.

OVLT



Az OVLT mediánsagittális és frontális síkú ábráin (4AB ábrák, sorrendben) megfigyelhetjük, hogy a szerv piális felszíne (szaggatott vonal) a rostromediális területen egy gödöröszerű betüremkedést formál (a frontális síkú ábrán 'lyuk'), amelyet az oda belépő piális erekkel együtt a szerv 'vascular' alegységének (RV) neveznek. A 'gödörből' erek (nyílhegyek) hatolnak a szerv ún. 'posterior-' (PPv) ill. 'lateral periventricular' (LPv) alegységébe, ahol egy 'belső kapillárisfonatot' alakítanak ki. Az említett alegységeket felülről 'befedi' az ún. 'dorsal cap' (DC) alegység. A 3. kamrát (3V) bélelő ependimasejtek a PPv és az LPv felszínén laposak (vékony folytonos vonal), a chiasma opticum (OC) ill. a lamina terminalis dorzálisabb részei felett kőböcek (vastag folytonos vonal).

A szerv gliaszervezetében kétféle rostrendszert figyeltünk meg. Az egyik a szerv ependimasejtjei felől jövő rövidebb, radiális lefutású nyúlványokból állt, ezek a világos területet foglalták el, és vimentin-nesztin

kettős immunreaktivitást mutattak. GFAP-immunreaktivitást csak elvétve találtunk ezen a területen. A másik nyúlványrendszer a pontozott területet foglalta el, és a 3. kamra falának az OVLT-től dorzokaudálisan elhelyezkedő, távolabbi területein lévő ependimális ill. asztrocitaszerű, parenchimális sejtekből származott. Az ependimális eredetű nyúlványok vimentin- és nesztin-, az asztrocitaszerű sejtekből származók GFAP-immunreaktivitást mutattak. Mindkét nyúlványrendszer a szerv piális felszínéhez, beleértve a 'gödör' falát is, ill. erekhez húzódott.

Az akvaporin-4-immunreaktivitás, a GFAP-éval egyezően a pontozott területen volt megfigyelhető, a kolokalizációjuk gyakori volt. A GFAP-szegény területen viszont akvaporin-4-immunreaktivitást sem tapasztaltunk, még a piális 'gödör' vagy az erek mentén, ill. a lapos ependimasejtekben sem. Az S100-immunreaktivitás intenzív volt a szervben, főleg a világos területen, míg a glutamin-szintetáz elleni immunhisztokémiai reakció csak kevés sejtet jelölt. Laminin- β -disztroglikán kettősjelzés esetében a világos területen 'a-c', míg a pontozotton inkább 'd' típusú erek fordultak elő.

Eminentia mediana

Az eminentia mediana gliaszerkezetében 3 réteg figyelhető meg, melyeket két jól elkülöníthető populáció alkot. Az agykamra fenekét bélelő tancita sejttestek és seprűszerűen elágazódó bazális nyúlványaik vimentin-nesztin kettős immunreaktivitást mutattak. Ez a rendszer sűrű borítást képez a szerv bazális felszínén, a benyomuló ereket kesztyűujszerűen borító piális lamina basalison. A másik rendszer GFAP-immunreaktív asztrocitasejteké, melyek egy 'középső sávban' helyezkednek el a tancitasejtek sejttestjei alatt, és kevésnek van közülük perivaszkuláris nyúlványa.

A nesztin immunreaktivitása szinte csak a tancitasejtekben mutatkozott, míg S100-é az asztrocitákban is. A glutamin-szintetáz immunreaktivitása viszont az asztrocitasejtek rétegében volt megfigyelhető, GFAP-éval kolokalizáltan, ahogy akvaporin-4-é is. Utóbbi tehát nem követte az erek lefutását.

A laminin- és β -disztroglikán-immunreaktivitás alapján a szerv erei 'a' és 'b' típusúak voltak, 'c' és 'd' típusú érszakaszokat csak elvétve találtunk, a szubependimális területen.

Neurohipofízis

Gliamarkerek elleni immunhisztokémiai reakciók alkalmazása után a neurohipofízisben a sejtek többsége glutamin-szintetáz- ill. S100-immunreaktívnak bizonyult. Ez a két asztrogliamarker nem mutatott teljes

kolokalizációt. GFAP-immunpozitív sejtek viszonylag ritkán és főleg a szerv perifériáján fordultak elő.

Erre a szervre, akárcsak a tobozmirigyre a 'b' típusú erek voltak jellemzőek. Az akvaporin-4-immunreaktivitás nem követte az érhálózatot, a széli részeken helyezkedett el, legvastagabban ott, ahol a neurohipofízis az intermedier lebenyhez kapcsolódott.

Tobozmirigy

Míg az S100 ill. a glutamin-szintetáz eloszlása többé-kevésbé egyenletes volt a szervben, az akvaporin-4 ill. a GFAP elleni immunhisztokémiai reakció felosztotta a szervet egy immunreaktív proximális részre és egy nagyobb, immunnegatív, disztális részre. GFAP-immunpozitív sejtek csak az akvaporin-4-immunreaktív területen fordultak elő, köztük részleges koloklaizációt volt megfigyelhető. A neurofilament-immunreaktív sejtek a szerv disztális részén fordultak elő, mintegy kiegészítve a GFAP-immunpozitív asztrocitákat tartalmazó területet.

Utrofin- és $\alpha 1$ -disztrobrevin immunreaktivitása

Utrofin immunreaktivitása kijelölte a vizsgált cirkumventrikuláris szervek ereit, ellentétben az agyi ereknél általában tapasztaltakkal. Laminin-utrofin kettősjelzéssel megállapítható volt, hogy az utrofin-immunreaktivitás a laminin-immunreaktív réteg belső, vaszkuláris oldalán helyezkedik el.

Az $\alpha 1$ -disztrobrevin-immunreaktivitás, ami általában kirajzolja az agyi ereket (Lien és mtsai Cell Tiss Res 327:67-82), a cirkumventrikuláris szervek erei mentén is megtalálható volt, kivéve a neurohipofízis és a tobozmirigy ereit.

Extracelluláris mátrix

Az SFO-ban verzikán-, tenaszcin-R-, neurokán- és brevikán elleni immunhisztokémiai reakciók hasonló mintázatú, hálózatos jelölést adva kijelölték a szerv területét, de a 'mag-héj' különbség általában itt is érvényesült a 'mag' gyengébb jelölődése által. A WFA-kötés egy 'héjra' korlátozódott, jelöletlenül hagyva a belső részt.

Az area postrema területe jelölődött brevikán-, neurokán-, verzikán- és főleg tenaszcin-R elleni immunhisztokémiai reakciókkal. Sűrű jelölődést tapasztaltunk a szerv ventrolaterális határán, a gliasövénynak megfelelő területen. A szerv területe jelölődött WFA alkalmazásával is, ekkor

ventrolaterálisan a határzóna még erősebb jelölődést mutatott, mint a szerv belső része.

Az OVLT-ben a legerősebb immunreaktivitást a verzikán mutatta, ez a jelölődés arra a területre korlátozódott, ami a 'posterior periventricular' alegységnek felelhet meg.

Az eminentia medianában két hasonló mintázatot figyeltünk meg. A brevikán- ill. a neurokán-immunreaktivitás egy középső zónát jelölt, míg a szubpiális és a periventrikuláris zóna immunnegatív volt. A tenaszcin-R és a verzikán esetében az immunreaktivitás az ependimától a piális felszínig terjedt ki, az erek bazális betüremkedéseinek megfelelő immunnegatív területek által szabdalva. Az intenzív immunreaktivitás mindkét mintázat esetében lecsökkent a szerv laterális határán. A WFA-kötés az eminentia mediana egész területét kijelölte és kiterjedt a nucleus arcuatus eminentia medianával határos, ventromediális részére is, ahol kirajzolt neuronokat is, máskülönben amorf és folyamatos volt.

A neurohipofízisben a brevikán-, a verzikán-, a neurokán- és a tenaszcin-R elleni immunhisztokémiai reakcióval a laminin-immunreaktivitás eloszlásához hasonló, érrendszereszerű, mintázat rajzolódott ki. Ez volt jellemző a tobozmirigyre is, de csak a szerv rosztrális részén.

Következtetések

A vaszkuláris disztroglikán- és laminin-immunreaktivitás jelentősége

Az agyi erek és a meningeális glia limitans β -disztroglikán-immunreaktívak (Tian és mtsai Eur J Neurosci 8:2739–2747; munkacsoportunkból pl. Szabó és Kálmán Neuropathol Appl Neurobiol 30:169-177). A laminin-immunreaktivitás viszont általánosságban hiányzik az agyi erekből. Krum és mtsai (ld. Bevezetés) szerint ez egy maszkírozási jelenség: a gliális és vaszkuláris lamina basalisok összeolvadnak, ami 'elrejtí' a laminin epitópokat, hozzáférhetetlenné válnak az antitestek számára.

Ezért a laminin-immunreaktivitás azokat a helyeket jelöli, ahol a két lamina basalis nincs tökéletesen összeolvadva. Eredményeink alapján a cirkumventrikuláris szervek ereinek csak egy része sorolható ezek közé, ahol a külső 'fal' tkp. a piális agyfelszín folytatása, és a belső 'fal' felel meg a vaszkuláris lamina basalisnak. Mivel a β -disztroglikán gliavégtalpakban helyezkedik el (Tian és mtsai Eur J Neurosci 8:2739–2747) immunreaktivitása csak a külső 'falban' figyelhető meg. A két 'fal' közötti perivaszkuláris tér egy bonyolult csatornarendszert alkot, és közlekedik a

szubarachnoidális térrel, tkp. az agyfelszín más területeiről ismert Virchow-Robin ürök módosulata.

A laminin-immunreaktivitás változása, a laminin- és a β -disztroglikán immunreaktivitás egyre szorosabb kolokalizációja a perivaszkuláris tér fokozatos csökkenésére, végül eltűnésére utalhat.

Gliovaszkuláris kapcsolat, perivaszkuláris rés és a vér-agy gát

Érdeemes hangsúlyozni, hogy ahol van perivaszkuláris tér ott a gliavégtagoknak még közvetett (ti. a közös lamina basalison keresztüli) kapcsolatuk sincs az erekkel. Több szerző is azt feltételezi, hogy minél nagyobb a glia-endotél távolság, tehát minél szélesebb a perivaszkuláris tér, annál gyengébb az asztroglia által az endotélsejtre kifejtett, vér-agy gát indukáló hatás. A laza és szakaszos glia borítás talán nem elégséges a vér-agy gát tulajdonságok kialakításához és fenntartásához.

A laminin- és a β -disztroglikán immunreaktivitása alapján általunk elkülönített értípusok ('a-d') megfeleltethetőnek látszanak azokkal a típusokkal (I-III.), melyeket Gross (Can J Physiol Pharmacol 69:1010-1025) leírt elektronmikroszkópos eredmények alapján.

A Gross szerinti III. típusú erek azok, amelyek sűrű fenesztrációt és széles perivaszkuláris tereket mutattak. Az ilyen erekből ezüstszemcsék kilépését észlelték. A mi vizsgálatainkban pedig ezek felelhetnek meg az 'a' és 'b' típusú ereknek, amelyek laminin immunfestésével 'kettős falúak', és a külső 'faluk' mentén gyenge ('a' típus) ill. intenzív ('b' típus) β -disztroglikán-immunpozitivitás mutatkozott, az előbbi tekinthető gliovaszkuláris kapcsolatok gyengeségének jeleként. Említésre méltó, hogy körülöttük nem volt folyamatos az akvaporin-4-immunpozitivitás.

Gross általában az agyi ereket II. típusúnak írta le, amelyekre az endotéliális fenesztráció és a perivaszkuláris rés nem jellemző, ilyen ereket talált az SFO perifériáján és a nucleus tractus solitarii területén is. Megkülönböztetett továbbá egy I. típust is, amely átmeneti formát képviselt az SFO területén a III. és a II. típusú erek között. A párhuzam tehát itt is fellelhető az immunhisztokémiai festődéssel talált típusokkal, a II. típus a mi 'd' típusunknak, míg az I. a mi 'c' típusunknak felelhet meg.

Utrofín és $\alpha 1$ -disztrobrevin

Párhuzamos utrofín- és laminin-immunreaktivitást mutattunk ki a cirkumventrikuláris szervekben, ill. a Virchow-Robin résekben. Korábbi vizsgálataink szerint az utrofín-immunreaktivitás a lamininéhez hasonlóan megjelent a sérült terület ereiben, és megtalálható volt a fejlődő agy ereiben.

Úgy tűnik, hogy az utrofin immunhisztokémiai kimutathatósága is kapcsolatban van a perivaszkuláris rés meglétével, és közvetve a vér-agy át hiányával, ahogyan a lamininé. Az utrofin azonban az endotelsejteken belül helyezkedik el, ezért a lamina basalisok összetapadt vagy különálló volta nem tudja közvetlenül befolyásolni (a lamininéhez hasonlóan 'elrejteti') immunreaktivitását. Tehát egy összetettebb, közvetett molekuláris mechanizmust kell feltételezni.

Az agyi ereket általában kijelölő $\alpha 1$ -disztrobrevin-immunpozitivitás viszont nem jele a vér-agy gát meglétének, mivel a tobozmirigy és a neurohipofízis kivételével megtalálható a cirkumventrikuláris szervek ereiben is.

Az akvaporin-4 eloszlása

A cirkumventrikuláris szervekben az akvaporin-4 eloszlása nem egyenletes (szemben pl. az agyi szürkeállományéval), hanem a GFAP-ban gazdag területeket követi. Ellenben a vimentinnel nem mutatott hasonló összefüggést, csak a köbös ependima sejtekben. A cirkumventrikuláris szervekre jellemzőnek tartott lapos ependima viszont, bár az agykamrák 'fali' ependimájához hasonlóan vimentin- és S100-immunpozitívnak bizonyult, de nem tartalmazott akvaporin-4-et.

Egy másik érdekesség az, hogy az akvaporin-4 eloszlása nem mindig követi az ereket a cirkumventrikuláris szervekben, míg a többi agyi ér körül az akvaporin-4-immunreaktivitás folytonos. Megjegyzendő, hogy Nico és mtsai (J Cell Sci 114:1297-1307) az akvaporin-4-immunpozitivitás megjelenését a vér-agy gát érésének jeleként említették.

Az akvaporin-4 feltehetően részt vesz az ozmoszenzitív működésben: mivel segíti a vízmolekulák diffúzióját, azok könnyen áramolhatnak a magasabb ozmolaritás irányába, ez a sejt alakváltozását idézheti elő, ami az ozmoreceptorok fő ingere lehet. Ezzel függhet össze, az hogy az akvaporin-4 immunreaktivitása kijelöl az SFO-ban egy 'héjat', ill. az OVLT-nek a laterális részét és a 'dorsal cap' alegységét, mivel ezek a területek állnak kapcsolatban az ozmoreceptorokkal és a só-víz háztartással szabályozásával.

Nesztin

A nesztint minden esetben vimentinnel (de sosem GFAP-val) kolokalizáltan találtuk. Ismert, hogy vimentin képes nesztinnel kopolimerizálva filamentumokat képezni, sőt, a nesztin általában így fordul elő. Feltételezik, hogy a cirkumventrikuláris szervek is 'össejtfészkek' az agyban. A hosszú, vimentint is tartalmazó glianyúlványok látványa, hasonló

szerepet sugall ahhoz, amit az éretlen agy radiális gliájánál ismerünk, ti. a sejtvándorlás irányítását. Az éretlen agyra ill. a szubventrikuláris zónára jellemző az extracelluláris mátrixban gazdag környezet, csakúgy, ahogy a cirkumventrikuláris szervekre (ld. később).

A vimentin és a GFAP lokalizációja gyakran eltérő

A vimentin és a GFAP bizonyos helyeken (pl. area postrema) mutatott ugyan kolokalizációt mégis inkább a két populáció elkülönülése volt a jellemző (OVLT, eminentia mediana, SFO perivaszkuláris gliája). Más agyterületeken, ahol vimentin esetleg előfordul az érett agy asztrocitáiban (corpus callosum, Bergmann-glia, reaktív glia) ott kolokalizációt mutat GFAP-val, sőt, kopolimert képezhet vele.

A glianyúlványok tulajdonságai nyilván függenek attól, hogy tartalmaznak-e GFAP-t, vagy vimentint, illetve a bennük lévő GFAP/vimentin aránytól, előbbi talán a ‘szilárdság’ míg utóbbi a ‘mozgékonyosság’ biztosítója. Leírásra került egy Na(x) csatorna a vimentin-immunpozitív sejtekben, amely azonban hiányzik a GFAP-immunpozitívakból, és feltételezik, hogy a GFAP jelenléte befolyásolja az asztrociták által termelt extracelluláris mátrix és sejtadhéziós faktorok összetételét.

A cirkumventrikuláris szervek esetében az akvaporin-4 a GFAP-val kolokalizált, míg a nesztin a vimentinnel. Az OVLT, SFO és az eminentia mediana éppenséggel szinte felbontható egy GFAP-akvaporin-4 és egy vimentin-nesztin tartalmú területre, area postremánál ezek a területek átfednek egymást.

A taniciták nem feltétlenül dominálnak

Vizsgálataink néhány pontban módosítják azt az általános elképzelést, ami a cirkumventrikuláris szervek esetében elterjedt. Bár a tanicitákat az area postrema, az SFO és az OVLT esetében is fontos alkotóelemnek tartják, dominánsnak legfeljebb az eminentia medianában lehet őket tekinteni.

Az OVLT-ben a piáig érő nyúlványok jelentős része szubependimális helyzetű asztrocitaszerű sejtekből ered. Ugyanakkor találtunk olyan, nem ependimális sejtekből eredő hosszú nyúlványokat is, amelyek nem a piális felszínen, hanem távolabbi ereken végződnek (ld. SFO, area postrema). A hosszú-nyúlványú szubependimális asztrocitáknak, akárcsak a tanicitáknak szerepe lehet bizonyos anyagok transzportjában, ilyen működést az embrionális radiális gliában már leírtak Hajós és mtsai (1982).

A glutamin-szintetáz kevés, az S100 viszont sok a GFAP-hoz képest

Még kevés adatot közöltek a glutamin-szintetáz eloszlásáról a cirkumventrikuláris szervekben. A mi eredményeinkhez hasonlóan, viszonylag kevés sejtben találtak immunpozitivitást. Lehetséges azonban, hogy a cirkumventrikuláris szervekben lévő sajátos milieu (tág perivaszkuláris terek, jó keringés) kevésbé teszi szükségessé a glutamin-szintetáz 'méregtelenítő' funkcióját, ezért ez a fehérje nem minden asztrocitában fordul elő. Ugyanaz a glutamin-szintetáz elleni ellenanyag a környező agyszövetben sok asztrocitát jelölt.

Ugyanakkor számos helyen (elsősorban az area postrema belsejében) sok sejt bizonyult S100-immunpozitívna, de nem GFAP-immunpozitívna. Ez azonban érthető, hiszen nem minden asztrocita mutat GFAP-immunpozitivitást.

Extracelluláris mátrix

Az agyban található extracelluláris mátrix nagyobb részét gliasejtek termelik, így eloszlása hasonló lehet a GFAP-éhoz. Megköt bizonyos molekulákat, pl. növekedési faktorokat, ezek hatása így csekélyebb, de elnyújtottabb lehet. Az extracelluláris mátrix és az akvaporin-4 együttműködhet a szervek folyadéktartalmának szabályozásában. Ismert, hogy a kation mobilitás gátlásával az extracelluláris mátrix növeli a szövetek ozmotikus nyomását és szabályozza a folyadéktartalmukat, egyben hozzájárul a sejtek közötti távolság fenntartásához. A széles extracelluláris terek viszont szükségesek lehetnek a diffúzióhoz és más folyamatokhoz, melyek fontosak ezen szervek kemoszenzitív és neuroszekretoros működéséhez. (Az extracelluláris mátrix nem 'kitölti' a sejt közötti teret, hanem megteremti!) Az extracelluláris mátrix létrehozhat csatornákat a diffúzió számára, ezáltal azt bizonyos irányokba megkönnyítheti. Ugyanakkor formálhat barriert is a diffúzió számára. Az extracelluláris mátrix csökkenése a szervek határain hozzájárulhat a területükről a környező agyszövetbe történő diffúziós folyamatok szabályozásához.

Erdemes hangsúlyozni, hogy tipikus perineuronális hálók, az extracelluláris mátrix elrendeződésének gyakori formái nem voltak megtalálhatók a cirkumventrikuláris szervek területén.

'Héj' és 'mag' az SFO-ban

A laminin- β -disztroglikán kettősjelzéssel megkülönböztetett értípusok, ill. a vizsgált glia- és extracelluláris mátrix markerek jelentős részének

eloszlása alapján az SFO felosztható egy 'magra' és egy azt körülvevő, félkupolaszerű 'héjra'. A két terület gliaszervezete is eltérő volt. A tanicitákat idéző, hosszú nyúlványok inkább a 'magban' fordultak elő. Ezek nagy része azonban nem endimális, hanem a 'héjban' található sejtestestekből eredt.

McKinley és mtsai (ld. Bevezetés) korábban az erek ultrastruktúráját, ill. neurotranszmitterek és neurontípusok eloszlását leíró 'mapping' adatok, valamint funkcionális vizsgálatok összegezése alapján szintén a 'mag' és 'héj' felosztást tartották az SFO alegységeire legjobban alkalmazhatónak.

Az area postrema és az SFO összehasonlítása

Az area postrema összehasonlítása az SFO-val a két szerv hasonló helyzete (ld. Eredmények) miatt érdekes.

A SFO-hoz hasonlóan itt is megfigyelhető volt egy zonális elrendeződés, melyben az 'a-d' típusú erek kaudoventrális irányban haladva nagyjából koncentrikus zónákként helyezkedtek el, a 'd' típus azonban már a 'gliasövényen' kívül, a nucleus tractus solitarii területén volt megtalálható.

Az area postrema ventrolaterális határán általunk látott 'gliasövény' párhuzamba állítható az SFO 'héjával'. A 'gliasövényhez' hasonlót többen is leírtak, megfelelhet az area postremát az ala cinereától elválasztó funiculus separansnak (így nevezi pl. McKinley és mtsai, ld. Bevezetés), bár azt tkp. endimá-megvastagodásként írják le, ld. Gray's Anatomy (1995). Mások mutatják ugyan ábrájukon a 'sövényt', de nem különböztetik meg az area subpostremától. Pecchi és mtsai (J Comp Neurol 501:353-368) leírták, hogy a 'gliasövényt' endimális eredetű, hosszú, párhuzamos glianyúlványok alkotják, tehát ebben eltér az SFO 'héjától'.

A 'sövényt' keresztező GFAP-immunreaktív nyúlványrendszer kapcsolatot létesíthet a nucleus tractus solitarii sejtei és az area postrema erei között. Ez emlékeztet az SFO-nál látott, a 'héj' felől a magba futó nyúlványokra.

Több szerző felvetette, hogy ez a 'gliasövény' barrier zóna a vérből kilépett anyagoknak a környező agyszövet felé történő diffúziója számára. Ezzel függhet össze, hogy az area postrema ventrolaterális határzónája, ahol a gliasövény van, egyes extracelluláris mátrix markerekkel is erősen jelölődött, akár csak az SFO 'héja'.

Az area postremában, beleértve a 'gliasövény' területét is a GFAP – és vimentin-immunpozitív gliaelemek nem különülnek el, szemben az SFO 'magjában' és 'héjában' tapasztalattal.

OVLT

Az OVLT-ben is elkülöníthetünk egy vimentin-nesztin tartalmú gliopopulációt, a 'vascular' alegység körül, és egy ezt körülvevő GFAP-akvaporin-4 tartalmú populációt és főleg az előbbi sejtek területén fordultak elő a laminin-immunpozitív erek. Ez az eloszlás emlékeztet az SFO 'mag-héj' eloszlására.

Több szerző beszámolt taniciták jelenlétéről az OVLT-ben. Tudomásunk szerint azonban nincs korábbi adat arról, hogy az OVLT területén látható glianyúlványok egy része a 3. kamra falának távolabbi területeiről konvergálva fut az OVLT-hez.

Eminentia mediana

Az eminentia mediana bazális részén látható 'kesztyűujjszerű' piális betüremkedésekben talált kapillarisokat Gross (Prog Brain Res 91:219-233) fenesztráltságuk alapján, a már említett terminológia szerint III. típusú kapillarisoknak tartotta. Anyagunkban ezeket β -disztroglikán- és kettős, laminin-immunpozitív rétegek határolják. A szubependimális erek egy része körül tapasztalt laminin-immunreaktivitás arra utal hogy ezek az erek is inkább 'cirkumventrikuláris szerv'-, mintsem 'agyi' típusúak. Ugyanakkor Gross viszont ugyanitt általában fenesztrációt és perivaszkuláris rést nem tartalmazó, 'agyi'-, II. típusú ereket írt le. Lehetséges, hogy ebben az esetben a kétféle értípus tkp. ugyanannak az érnek kétféle morfo-funkcionális állapotának felel meg.

A gliaszervezet szerint elkülönülő három zónát összhangba lehet hozni a korábbi leírásokkal a szerv ependimális, fibrózus-retikuláris és paliszád zónáiról. Ezt a három zónát a két elkülönült gliopopuláció, taniciták és asztrociták kombinálódása hozza létre, melyek meglétét már leírták, új adat, hogy a nesztin a vimentinnel, míg az akvaporin-4 a GFAP-val mutat kolokalizációt.

Bizonyos extracelluláris mátrix-fehérjék (brevikán, neurokán) eloszlása az eminentia mediana területén inkább az asztrocita populációéval megegyezőnek tűnt. Másoké (verzikán, tenascin-R) az egész szerve kiterjed, de respektálja a betüremkedő, értartalmú 'kesztyűujjak' területét.

Neurohipofízis és tobozmirigy

Mindkét szerv erei 'b' típusúak, és keverten mutatják az agyi (β -disztroglikán-immunpozitivitás) és az agyon kívüli erek (α 1-disztrobrevin-immunreaktivitás hiánya) sajátosságait.

A neurohipofízisben az akvaporin-4-immunreaktivitás nem ereket rajzolt ki, hanem asztrocitaszerű sejteket jelölt, elsősorban a szerv peremén, ahol az intermedier lebennyel érintkezett - ennek funkcionális jelentőségére egyelőre nincs elképzelésünk.

A tobozmiriggyel kapcsolatos eredmények tovább erősítették a szerv proximális-disztális tagozódását. A neurofilamenttel és az extracelluláris mátrix összetevőkkel kapcsolatos eredmények újnak tekinthetők. A GFAP egyenlőtlen eloszlása már ismert volt akárcsak az akvaporin-4-é, utóbbit szintén munkacsoportunkban írták le először (Goren és mtsai Anat Embryol 211:155-172).

A disszertáció fontosabb új eredményei

Laminin- β -disztroglikán kettősjelzés alapján 4 különböző érszakaszt figyeltünk meg, amelyek a perivaszkuláris rés fokozatos beszűkülésének felelhetnek meg, és általában zonális elhelyezkedést mutattak.

A laminin-immunpozitív erek egyben, az agyi erekkel szemben utrofin-immunpozitivitást is mutattak. Az α 1-disztrobrevin immunreaktivitása szintén kirajzolta őket, mint az agyi ereket általában, kivéve a tobozmirigy és a neurohipofízis ereit. Az ilyen erek általában laza perivaszkuláris gliát és nem összefüggő akvaporin-4-immunreaktivitást mutattak.

Az akvaporin-4 immunreaktivitása általában inkább az erekől függetlenül helyezkedett el, eltérően az agy többi területétől.

Jól elkülönült egy GFAP-akvaporin-4 és egy vimentin-nesztin tartalmú terület az SFO-ban ('héj' és 'mag'), az OVLT-ben és az eminentia medianában, viszont az area postremában nagyrészt átfedték egymást.

Aránylag kevés glutamin-szintetáz-immunpozitív sejtet, de sok S100-immunpozitív (de GFAP negatív) sejtet találtunk. Az SFO-ban az S100 eloszlása is kirajzolt egy 'héjat'.

A tancitaszerű, hosszú glianyúlványok kialakításában nem csakependimális, hanem parenchimális sejtek is részt vesznek.

A vizsgált extracelluláris mátrix-összetevők, az aggregán kivételével, általában kijelölték a cirkumventrikuláris szervek, illetve alegységeik területét. Klasszikus perineuronális hálókat nem láttunk azokban a szervekben sem, amelyek tartalmaznak idegsejttesteket.

Saját publikációk jegyzéke

Bagyura Z, Pócsai K, Kálmán M (2010). Distribution of components of basal lamina and dystrophin-dystroglycan complex in the rat pineal gland: differences from the brain tissue and between the subdivisions of the gland. *Histol Histopathol* 25:1-14.

Kálmán M, Mahalek J, Adorján A, Adorján I, Pócsai K, Bagyura Z, Sadeghian S (2011). Alterations of the perivascular dystrophin-dystroglycan complex following brain lesions. An immunohistochemical study in rats. *Histol Histopathol* 26:1435-1452.

Pócsai K, Bagyura Z, Kálmán M (2010). Components of the basal lamina and dystrophin-dystroglycan complex in the neurointermediate lobe of rat pituitary gland: different localizations of beta-dystroglycan, dystrobrevins, alpha1-syntrophin, and aquaporin-4. *J Histochem Cytochem* 58:463-479.

Pócsai K, Kálmán M (2014). Extracellular matrix components mark the territories of circumventricular organs. *Neurosci Lett* 566:36-41.

Pócsai K, Kálmán M (2014). Immunohistochemical detectability of cerebrovascular utrophin depends on the condition of basal lamina. *Neurosci Lett* 583:182–187.

Pócsai K, Kálmán M (2015) Glial and perivascular structures in the subfornical organ: distinguishing the shell and core. *J Histochem Cytochem* 63:367-383.