


Ér-kanülálások biztonságának fokozása ultrahang segítségével

Doktori tézisek

Dr. Reusz Géza

Semmelweis Egyetem
Klinikai Orvostudományok Doktori Iskola



Konzulens: Dr. Csomós Ákos Ph.D., egyetemi docens

Hivatalos bírálók:

Dr. Szijártó Attila Ph.D., egyetemi adjunktus

Dr. Almási Róbert Ph.D., egyetemi adjunktus

Dr. Máthé Zoltán Ph.D., egyetemi docens

Szigorlati bizottság elnöke: Dr. Harsányi László Ph.D., egyetemi tanár

Szigorlati bizottság tagjai: Dr. Doros Attila Ph.D., egyetemi docens

Dr. Végh Tamás Ph.D., egyetemi adjunktus

Budapest
2014

BEVEZETÉS

Különféle erek (centrális véna, artéria, perifériás véna) kanülálása az aneszteziológusok egyik legfontosabb, mindennapos feladata. A hagyományosan felszíni tájékozódási pontok alapján, „vakon” végzett kanülbehelyezés, bár rutin beavatkozásnak számít, alkalmanként nehéznek vagy kivitelezhetetlennek bizonyulhat, és súlyos szövődményekhez vezethet. Ultrahang segítségével a mélyben fekvő, szabad szemmel láthatatlan és tapinthatatlan erek is vizualizálhatók. Azon kívül, hogy az ultrahang segítséget ad az ér pontos lokalizációjához, felismerhetők a kanülálást akadályozó patológiás elváltozások, pl. érfal-rendellenességek, trombózis jelenléte is. A valós idejű, folyamatos ultrahangos kontroll pedig lehetővé teszi a tű célzott mozgatását az ér felé.

Az ér-kanülálások ultrahang-vezérelt kontrollját több mint 25 éve alkalmazzák, és már akkoriban leírták mind az „in-plane” (a tű mozgatása az ultrahang síkjában történik), mind az „out-of-plane” (a tű az ultrahang kétdimenziós síkján kívül halad a cél felé) technikákat, melyek a mai napig az ultrahang-vezérelt beavatkozások két fő típusát képezik. Az ultrahangos technika azonban csak az elmúlt 10-15 évben, a laptop méretű, mobil ultrahangkészülékek elterjedésével vált igazán népszerűvé és általánossá.

Számtalan vizsgálat igazolta, hogy általánosságban az ultrahang használatával nő az ér-kanülálások sikeraránya, a szövődmények száma pedig töredékére csökkenthető. Azonban mivel viszonylag új módszerről van szó, a pontos indikációk még nem minden alkalmazásban alakultak ki, a különböző operatórok által alkalmazott technikák részletei sokszor lényegesen eltérnek egymástól. Világossá vált, hogy a technikai részletek és az operátor gyakorlata lényegesen befolyásolják az eredményeket, és a nem megfelelő kontroll mellett, gyakorlatlan személyek által végzett beavatkozások a betegbiztonságot veszélyeztetik.

Az ultrahang-vezérelt beavatkozások, így az ér-kanülálások is akkor biztonságosak, ha az operátor képes magabiztosan tájékozódni az ultrahangos képen, továbbá követni tudja a tű haladását a beavatkozás teljes ideje alatt. Az ér-kanülálásokkal kapcsolatos mechanikai szövődmények túlnyomó része vitális szervek véletlen, észrevétlen punkciójával kapcsolatos, ezért különösen fontos a punkciós tű hegyének azonosítása a monitoron, és folyamatos követése a beavatkozás alatt. Ez nem könnyű, hiszen a jelenleg használt aneszteziológiai ultrahangok csak kétdimenziós képalkotásra képesek, és a beavatkozások során így kell a háromdimenziós térben tájékozódni. A tű ultrahangos képen való azonosítását sokszor műtermékek is nehezítik.

A technika fejlődésének: a javuló képminőségnek és a tú jobb vizualizációjának (főleg meredek szűrési szög mellett) köszönhetően a korábban nehéznek tartott alkalmazásokban is könnyebbé vált az ultrahangos kontroll az utóbbi években, de továbbra is fontos tényező a beavatkozást végző orvos tudása, technikája és tapasztalata. Jelenleg még nem egyértelmű, hogy a különböző operatőrök által használt számos ultrahangos kanülálási technika közül melyik a legbiztonságosabb, és mint minden új módszer esetében, kritikus a gyakorlat megszerzésének folyamata, a betanulási fázis. Továbbá nem tudjuk, hogy az ultrahang – megfelelő módon használva – szükségtelessé teszi-e azokat a biztonsági szabályokat (pl. a koagulopátia korrekcióját centrális vénaszűrés előtt), amiket a hagyományos módon, „vakon” végzett beavatkozásoknál évtizedek óta betartunk a mechanikai szövődmények csökkentése érdekében.

CÉLKITŰZÉSEK

Igazolni azt, hogy az ultrahang megfelelő használata javítja az ér-kanülálások biztonságosságát. Ennek érdekében az alábbiak elvégzése:

1. Az ér-kanülálásokhoz használt tűk ultrahangos megjelenítésének részletes elemzése. A tű hegyének felkeresése, és pontos azonosítása a képeken különböző körülmények között. A tű-hegy azonosítását, illetve a tű mozgatásának ultrahangos követését nehezítő műtermékek felismerése.

2. A tű-hegy pontos ultrahangos vizualizációjának ismeretében az „in-plane” ultrahang-vezérelt szűrési technika módosítása. A módosított in-plane kanülálási technika klinikai gyakorlatban történő alkalmazása és obszervációs vizsgálat keretében az eredmények elemzése, a technika használhatóságának megítélése.

3. Ultrahang-vezérelt ér-kanülálások körültekintő bevezetése egy megyei kórház aneszteziológiai – intenzív terápiás osztályán, a beavatkozások fontosabb adatainak nyilvántartásával és az

eredmények, szövődmények folyamatos követésével, a tanulságok levonásával. Az ultrahangos technika biztonságosságának értékelése a betanulási fázisban.

4. Az ultrahang-vezérelt centrális vénabiztosítás biztonságosságának vizsgálata korrígalatlan véralvadási zavar mellett.

MÓDSZEREK

Tanulmányunk két részből áll: egy elméleti és egy klinikai részből.

1. Elméleti rész: a tű ultrahangos megjelenítésének elemzése.

In vivo és in vitro készített nagyszámú, tűket ábrázoló ultrahang-kép elemzése. A képeken látható eltérések magyarázata fizikai ismeretek, és ismert, más összefüggésben leírt ultrahangos műtermékek alapján. Az elméleti feltételezések bizonyítása in vitro kísérletekkel. A klinikai gyakorlattal való kapcsolat keresése.

2. Klinikai vizsgálatok.

2.1. Új kanülálási technika obszervációs vizsgálata

Az elméleti vizsgálatoknak köszönhetően sikerült azonosítani a tű hegyének pontos pozícióját az ultrahangos képeken a beavatkozások alatt. Ez lehetővé tette egy új kanülálási technika kialakítását, ami elsősorban a kis kaliberű erek (pl. arteria radialis, perifériás véna) kanülálásakor növelheti a sikerarányt, ahol a tű precíz mozgatása szükséges. A tű hegyének általunk azonosított ultrahangos megfelelőjét, a „tűhegy-jelet” (lásd Eredmények: 1. A tű ultrahangos ábrázolása) a beavatkozás alatt folyamatosan és precízen az ultrahang

síkjában vezetjük, az érbe való belépés direkt vizuális kontroll mellett történik. A technikát arteria radialis kanülálásnál vizsgáltuk egy obszervációs vizsgálat keretében (engedély száma: IKEB/UDARC/2012/2). A kanülálásokat öt, az ultrahang-vezérelt beavatkozásokban legalább közepes gyakorlattal rendelkező orvos végezte 6 hónapon keresztül az egri Markhot Ferenc Kórház Központi Intenzív Osztályán. Minden esetben feljegyeztük a kanül pozícióját és a kimenetelt (sikeres / sikertelen). Továbbá, a nem sürgős esetekben részletes méréseket is végeztünk, feljegyeztük a kanülálás sikerességét potenciálisan befolyásoló tényezőket (artériás vérnyomás, vazopresszorok jelenléte, koagulopátia, testtömeg-index, artéria átmérője és mélysége, lokális ér-rendellenességek), és vizsgáltuk a beavatkozás és az egyes kísérletek kimenetelét (kanülálási idő: bőr punkciójától a kanül sikeres bevezetéséig, kísérletek száma, felhasznált kanülok típusa és száma).

2.2. Ultrahang-vezérelt beavatkozások bevezetése a klinikai gyakorlatban egy megyei kórház aneszteziológiai-intenzív terápiás osztályán

Az egri Markhot Ferenc Kórház Központi Aneszteziológiai és Intenzív Betegellátó osztályán 2011. februárban vezettük be az ultrahangot a klinikai gyakorlatunkban, ekkor még csak egyetlen orvosnak volt gyakorlata az ultrahang-vezérelt beavatkozásokban.

Ezért a bevezetés első egy-két éve nemcsak az egyes kollégák szempontjából, de intézeti szinten is betanulási fázisnak volt tekinthető. A kollégák képzése az első pillanattól kezdve szisztematikusan történt. A tú ultrahang alatt történő mozgásának elsajátításához „in vitro” gyakorlási lehetőségeket szerveztünk, majd ezt követően következtek az első „éles” beavatkozásokra felügyelettel. Önálló beavatkozásokra csak akkor került sor, amikor az operátor már biztonságosan alkalmazta az új technikát.

Valamennyi beavatkozás esetén feljegyeztük a legfontosabb adatokat (beavatkozás típusa, dátum, operátor, problémák, szövődmények). Az első 1000 beavatkozás elvégzéséig rendszeresen értékeltük az adatokat retrospektív módon, elsősorban a sikeresség és a szövődmények szempontjából.

2.3. Ultrahang-vezérelt centrális vénabiztosítás korigálatlan koagulopátiában

Egy külön vizsgálat keretében összegyűjtöttük azokat az intenzív osztályon végzett ultrahang-vezérelt centrális vénabiztosításokat, amiket koagulopátiás betegekben végeztünk; ehhez a retrospektív vizsgálathoz az ultrahangos adatbázisunkon kívül a laboratóriumi és képalkotó vizsgálatok kigyűjtéséhez felhasználtuk a kórházi elektronikus (MEDWORKS) és papír-alapú

betegnyilvántartást is, koagulopátia jelenlétére és a szúrást követő 24 órán belül dokumentált szövődményekre voltunk kíváncsiak (engedély száma: IKEB/UVCV/2012/2). Mérsékelt koagulopátiának tekintettük az 1,5 feletti INR, 1,5 feletti APTI ráta, 100 G/l alatti trombocitaszám jelenlétét, illetve clopidogrel vagy heparin/LMWH hatást. Súlyos koagulopátiának tekintettük a 2,0 feletti INR, 2,0 feletti APTI ráta, vagy 50 G/l alatti trombocitaszám jelenlétét vagy a terápiás véralvadásgátlást. Szövődményként értékeltünk bármilyen, mellkas röntgenfelvételen leírásra került vagy a kórlapban, dekurzusban dokumentált, kanülbevezetéssel összefüggésbe hozható mechanikai szövődményt, így bármilyen vérzést (pl. szúr csatornából szivárgó vérzés, haematoma, haemothorax), pneumothorax kialakulását, vagy bármilyen szerv, képlet sérülését, károsodását.

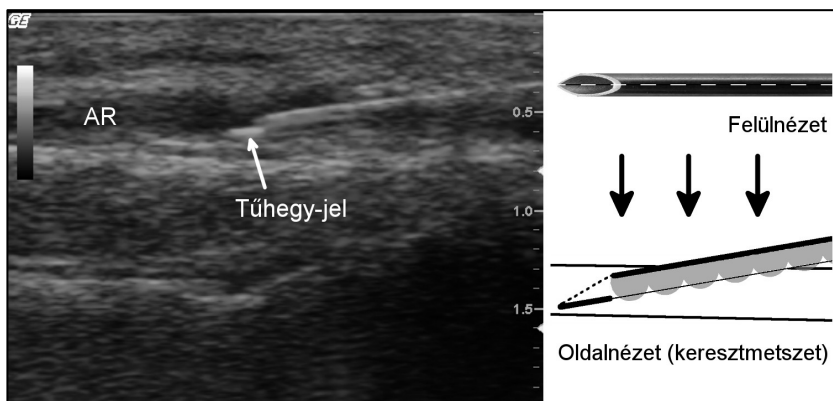
Konfidencia intervallum (CI) számításához Wilson tesztet, aránypárok összehasonlításához chi-négyzet tesztet használtunk. A statisztikai számításokat Stata 8 szoftverrel (StataCorp, Texas, USA) végeztük.

EREDMÉNYEK

1. A tű ultrahangos ábrázolása.

In-plane technika alkalmazásakor a tű tipikusan *egy* echodens vonalként jelenik meg az ultrahangos képen, annak ellenére, hogy a valóságban lumenes szerkezetű. E hosszú tű-vonal disztális végénél – előtte és kissé alatta – megfigyelhető egy rövidebb echodens csík is, amikor a tű pontosan az ultrahang síkjában van, és bemetszése felfelé néz. Bár ezt korábban is megfigyelték már, műtermékként kezelték és nem tulajdonítottak jelentőséget neki. Igazoltuk, hogy a rövid csík („tűhegy-jel”, angol nyelvű közleményeinkben „bevel line”) valós echo, a tűhöz tartozik, és jelentőséggel bír. Kimutattuk, hogy a klinikumban használt ultrahangok felbontása lehetővé tenné a tű pontos szerkezetének ábrázolását (hosszmetszetben: első / hátsó fal, közöttük lumen), viszont a tű kifejezett echoreflektáló tulajdonsága miatt a hátsó fal és a lumen az első fal hangárnyékába kerül és ezért a képen csak egy vonal (a tű első fala) ábrázolódik. A tű bemetszésénél viszont a hátsó fal disztális része kikerül a hangárnyékból és láthatóvá válik. A tű hegye nem a hosszú tű-vonal, hanem a rövid csík (tűhegy-jel) végénél van (1. ábra). A tűhegy-jel további jelentősége, hogy a tű hegyének direkt vizuális jele, képernyőn tartásával a tű hegye precízen követhető a beavatkozás alatt.

A tű ultrahangos képen való megjelenítését számos műtermék zavarhatja, így többszörös visszaverődés (reverberáció), üstökös csóva, bajonett jel, „beam width”, „side-lobe” műtermékek. Bár a fenti műtermékek mind ismert jelenségek, a tűvel való kapcsolatuk csak néhány esetben került eddig leírásra. A tű, és különösen a tű hegyének ultrahangos képen való azonosítását valamennyi műtermék megnehezíti. Megfigyeléseink eredményeit és klinikai gyakorlatban való jelentőségét egy review cikk keretében publikáltuk a British Journal of Anaesthesia-ban.



1. ábra. Tűhegy-jel és magyarázata. AR= Arteria radialis.

2.1. Arteria radialis kanülálása új technikával

66 artéria kanült helyeztünk be 6 hónap alatt az intenzív osztályon az általunk kialakított technikával, ami a tűhegy-jel

azonosításán és kanülálás közbeni centrális pozícióban tartásán alapul. A kanülálást az esetek 70,3%-ában nehezítette valamilyen tényező (shock, obesitas, gyengén vagy nem tapintható artéria pulzáció, koagulopátia, megelőző kanülálások, oedema, agitált beteg, mindkét oldalon 2 mm-nél kisebb átmérőjű arteria radialis vagy lokális ér-abnormalitások). A sikerarány 100 % volt (95% CI: 94,5-100%), 75,7%-ban első kísérletre, 21,6%-ban második, 2,7%-ban harmadik kísérletre sikerült a kanülbevezetés. 65 esetben kanül-a-tún típusú artéria kanült (Flow switch, Beckton Dickinson) használtunk, 1 alkalommal Seldinger technikát. A medián kanülálási idő 92 sec volt. A legkisebb, sikeresen kanülált artéria átmérője 1,4 mm volt. A tühegy-jelet a kanül-behelyezési kísérletek 83%-ában észleltük, a jel láthatósága esetén szignifikánsan magasabb volt a sikerarány ($p=0,002$).

2.2. Ultrahang-vezérelt beavatkozások bevezetése a klinikai gyakorlatban.

2011. február és 2013. január között került sor Egerben az első 1000, aneszteziológusok által végzett ultrahang-vezérelt beavatkozásra (ebből centrális vénabiztosítás: 364, artéria kanülálás: 307, perifériás vénabiztosítás: 75, összes ér-kanülálás: 746). A beavatkozásokat összesen 19 orvos végezte, közülük 18 a kérdéses időszakban használt először ultrahangot. A sikerarány a különböző

alkalmazásokban 96-98,7% között volt. Súlyos szövődményt nem észleltünk, az enyhe szövődmények gyakorisága 0-1,3% között volt (centrális vénabiztosítás: artéria punkció 2 esetben – 0,5%, perifériás vénabiztosítás: artéria punkció 1 esetben – 1,3%). 2013. februárban 5 orvos volt már gyakorlottnak tekinthető (> 100 ultrahang-vezérelt beavatkozás).

2.3. Ultrahang-vezérelt centrális vénabiztosítás korrigálatlan koagulopátiában

2011. február és 2013. január között az intenzív osztályon 310 centrális vénás kanült helyeztünk be ultrahangos kontroll mellett, a betegek 43%-ának (134 fő) volt koagulopátiája a szúrás napján. 80 esetben mérsékelt, 54 esetben súlyos koagulopátia volt jelen. A mérsékelt koagulopátiát 1 esetben (1,25%), a súlyos koagulopátiát 9 esetben (16,7%) korrigáltuk a kanülbevezetés előtt. Így a kanülálás időpontjában 124 betegnek volt korrigálatlan vérzészavara (79 esetben mérsékelt, 45 esetben súlyos). A nagyszámú vérzékeny beteg ellenére vérzéses szövődmény nem volt, illetve egyéb mechanikai szövődmény sem jelentkezett (szövődménygyakoriság: 0%, 95%CI: 0-3,0%, súlyos vérzészavar mellett 95%CI: 0-7,7%).

KÖVETKEZTETÉSEK

1. Az erősen echorefektáló fémanyag hangárnyéka miatt ultrahang-vezérelt beavatkozások során a tű valós szerkezete rejtve marad. A tű vizualizációját egyéb műtermékek is gyakran zavarják. A tű hegye ezek ismeretében azonban az ultrahangos képen pontosan azonosítható és szúrás közben végig követhető, aminek elsősorban kiserek kanülálásakor lehet jelentősége, amikor a tű precíz mozgatására van szükség.

2. A tűhegy-jel folyamatos fókuszbán tartásán és a tű hegyének pontos azonosításán alapuló módosított in-plane technikával magas sikerarányt sikerült elérni arteria radialis kanülálásakor, a nehéz esetek magas aránya ellenére. A technika jó hatékonysággal használható minden olyan esetben, amikor a célpont kis mérete miatt a tű precíz mozgatása szükséges, elsősorban kis kaliberű erek kanülálásához.

3. Bár a szövődmények a legtöbb manuális beavatkozásnál a tanulási fázisban a leggyakoribbak, megfelelő elméleti és gyakorlati oktatás után, folyamatos kontroll mellett, a fokozatosság elvét betartva a tanulás során is kimagasló sikerarány és alacsony szövődménygyakoriság érhető el nagy számban, és sok orvos által

végzett ultrahang-vezérelt beavatkozások során is. A fenti előfeltételek teljesülése esetén az ultrahang-vezérlés már a kezdeti fázisban is fokozza a betegbiztonságot osztály-szinten is.

4. Jó technikával, gyakorlott operatőr részvételével vagy felügyeletével végzett ultrahang-vezérelt centrális vénabiztosítás előtt az enyhe/mérsékelt koagulopátia rutinszerű korrekciója szükségtelen, és a beavatkozás akár súlyos vérzészavar mellett is biztonságos lehet.

SAJÁT PUBLIKÁCIÓK JEGYZÉKE

Az értekezést megalapozó közlemények jegyzéke:

1. **Reusz G**, Jakab L, Langer Cs, Varga R, Kovács Sz, Sárkány P. (2011) Műtermékek az ultrahangos képalkotásban. *Aneszt Int Terápia*, 41: 175-181.
2. Langer Cs, **Reusz G**, Varga R, Kovács Sz, Egervári G, Sárkány P. (2011) Ultrahang-vezérelt atípusos vénakanulálások trombotizált vénákkal rendelkező hemodializált beteg intenzív kezelése során *Aneszt Int Terápia*, 41: 182-186.
3. **Reusz G**, Langer C, Jakab L, Morvay Z. (2012) Ultrasound-guided vascular access: the importance of the needle bevel. *Can J Anesth*, 59: 499-500.

Impakt faktor: 2,127

4. **Reusz G**, Csomós Á. (2013) Ultrahangvezérelt perifériás vénabiztosítás. *Orv Hetil*, 154: 187-190.
5. **Reusz G**, Langer Cs, Müller M, Kovács Sz, Varga R, Sárkány P, Csomós Á. (2013) Az első 1000 ultrahang-vezérelt beavatkozás tapasztalatai osztályunkon. *Aneszt Int Terápia*, 43: 66-71.
6. **Reusz G**, Sarkany P, Gal J, Csomos A. (2014) Needle-related ultrasound artifacts and their importance in anaesthetic practice. *Brit J Anaesth*, 112: 794-802.

Impakt faktor: 4,237

Impakt faktor összesen: 6,364

Egyéb közlemények jegyzéke:

7. **Reusz G**, Lámer Z, Székely I, Bodnár J, Vincze K, Ökrös I. (2007) Korai percutan tracheostomia sebészeti intenzív osztályon. *Aneszt Int Terápia*, 36: 16-22.
8. Erdős G, **Reusz G**. (2008) Nehézségek Cook tubuscserélő katéter használata során *Aneszt Int Terápia*, 38: 90-93.
9. **Reusz G**, Ökrös I. (2010) Vesepótló kezelések hatékonysága akut veseelégtelenségben. *Aneszt Int Terápia*, 40: 39-47.
10. Horváth A, **Reusz G**, Gál J, Csomós Á. (2012) A betegbiztonság javításának lehetőségei nagy sebészeti műtétek perioperatív szakában. *Orv Hetil*, 153: 1447–1455.