



Távoktatás

A Magyar Orvosi Kamara Fogorvosi Tagozat távoktatási rendszerében az on-line továbbképzésben meghirdetett közlemények bibliográfiája és a vonatkozó tesztvizsgakérdések a <http://www.oftex.hu.hu> internetes oldalon olvashatók.

Cystaszűkítő készülékek formái és alkalmazási lehetőségei

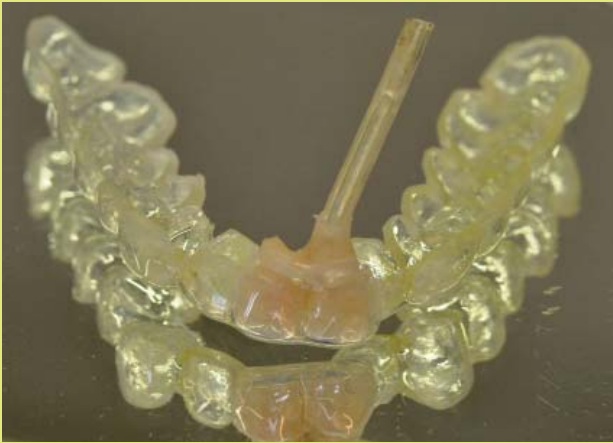Dr. Strasser-Solti Fanny, Dr. Makra Dániel, Dr. Kivovics Márton, Dr. Kivovics Péter

Semmelweis Egyetem Fogorvostudományi Kar
Fogászati és Szájsebészeti Oktató Intézet

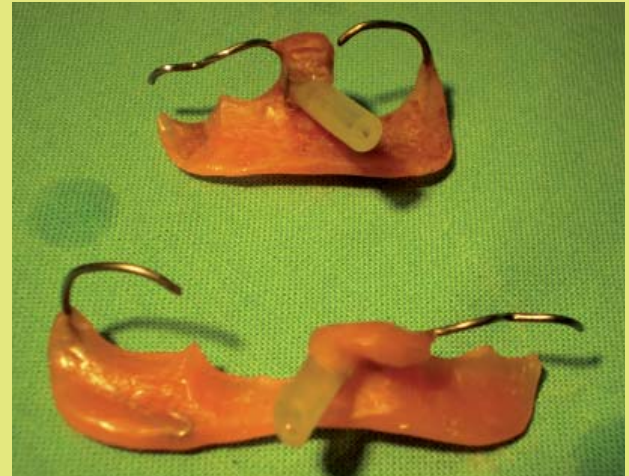Az állcsontok cystáinak sebészi ellátására Partsch 1892-ben leírta a cystostomia, majd 1912-ben a cystectomya műtétét. Bár a cystafal teljes eltávolítása lehetővé teszi annak in toto szövettani feldolgozását, azok a cystostomiák, melyek során erre nem törekszünk, megkímélik az anatómiai képleteket, és csökkentik az intraoperatív szövődmények (vérzések, idegsérülések) gyakoriságát és a beteg megterhelését. Nagyobb cysták esetében a dekompresszió jelentős méretcsökkenéshez vezet, amely megkönnyíti a későbbi enukleációt, megkímélve fontos anatómiai képleteket, az állcsontot, a fogakat és az idegeket; így kisebb a recidíva lehetősége is. A cystostomiát követően a cysta drainálásáról, lefűződésének megakadályozásáról cystaszűkítő készülékkel gondoskodhatunk. A cystaszűkítő készülékek rögzítése szempontjából megkülönböztetünk orthodontiai ligatúrával a saját fogakhoz rögzített, részleges lemezes pótláshoz vagy teljes lemezes pótláshoz rögzített cystaszűkítőket. A drainálás módja szerint léteznek egycsöves és többcsöves cystaszűkítők.

A cysta patológiás üreg, amelynek a külső fala kötőszövettel, míg a belső fala epitheliummal bélelt. Ürege viszkózus folyadékkal telt. Mérete az ozmotikus nyomás, a prosztaglandinok és a növekedési faktorok együttes hatása miatt fokozatosan nő, (2,4) így, ha a csontban helyezkedik el, a csontszö-

vetet elvékonyítja. Carl Franz Maria Partsch 1892-ben publikálta a cystostomia majd 1910-ben a cystectomya műtétét (5,6). Ma a cystostomia, más néven a Partsch I. műtét vagy marsupializáció alatt azt értjük, hogy a cysta üregét – általában – a szájüreg melléküregévé alakítjuk. Célja, hogy a cysta növekedését gátoljuk. Ezzel szemben



1. ábra: Mélyhúzott fóliából és dréncsóból álló cystaszűkítő készülék



2. ábra: Alaplemezből, retenciós eszközből (hajlított drót kapocs) és dréncsóból álló unilaterális cystaszűkítő készülék

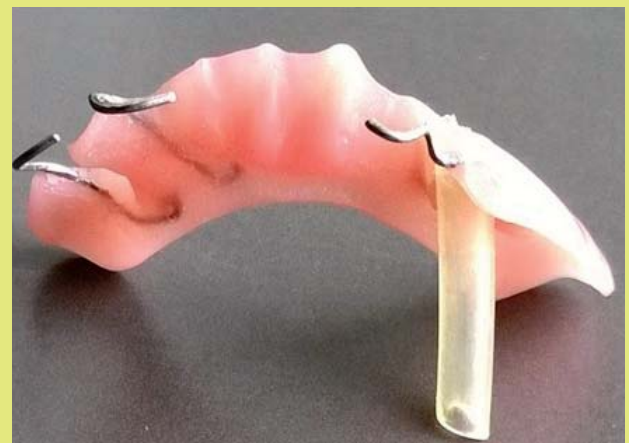a cystectomy, más néven Partsch II. műtét a cystaszövet azonnali teljes eltávolítását jelenti.

Amikor Partsch leírta a ma is használt műtéti technikákat, az antibiotikumok használata még nem került bevezetésre, ezért a cystectomy gyakran vezetett kudarchoz, általában a sebfertőzések miatt (1). Bár 1950-től az antibiotikumok elterjedésével a dekompreszió napjainkig háttérbe szorult, mivel a cystectomy gyorsabb megoldás nyújtott, szinte kizárólag ezt a műtéti megoldást alkalmazták, annak ellenére, hogy nagyobb méretű cystáknál gyakori volt a sikertelenség (1). 1999-ben Marker és mtsai leírtak 23 sikeresen dekompreszált odontogén keratocystát (3). Pejovic és mtsai szerint odontogén, nem keratocysták esetében a dekompreszió önmagában definitív terápiaként működhet. Ennek során csak a dekompreszióval átlagosan $7 \pm 0,5$ hónap alatt a cysta eltűnik. Keratocysták esetében pedig kétlépéses megoldás: dekompreszió, majd későbbi enukleáció hozhat sikeres eredményt (7). A mindennapos gyakorlatban elterjedt, hogy a cystectomy során napjainkban igen széles körben használatos csontpótló anyagokkal töltötték fel a cysta üregét. Ez a technika nem minden esetben használható. Jelenleg a dekompreszió és a cystaszűkítő készülékek használata reneszánszát éli, nagyméretű cystáknál első műtéttechnikai választásként alkalmazzuk.

Előnyök és hátrányok

A cystectomy előnye: a cysta teljes eltávolítása és a gyors műtéti megoldás.

Hátránya: fontos anatómiai képletek, ér- és idegsérülések, vérzések keletkezhetnek, továbbá nem mindig megoldható a fogak, csontok és az arcüreg megóvása. A képződött koagulum széteshet, befertőződhet. Ezzel szemben a dekompreszió számos előnye és egyetlen hátránya van. Előnye az egyszerű kivitelezhetőség, a fontos anatómiai képletek megóvása, kisebb a

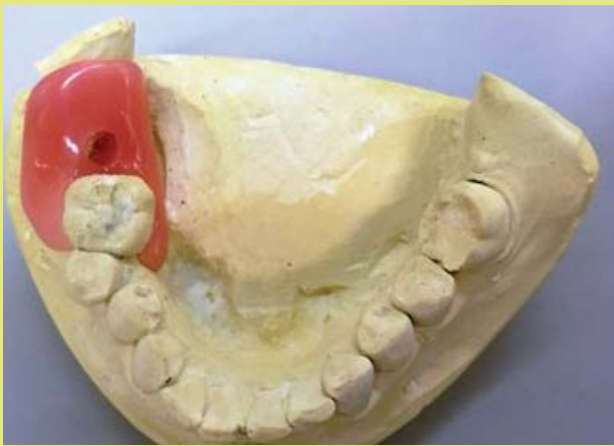


3. ábra: Alaplemezből, retenciós eszközből (hajlított drót kapocs) és dréncsóból álló bilaterális cystaszűkítő készülék

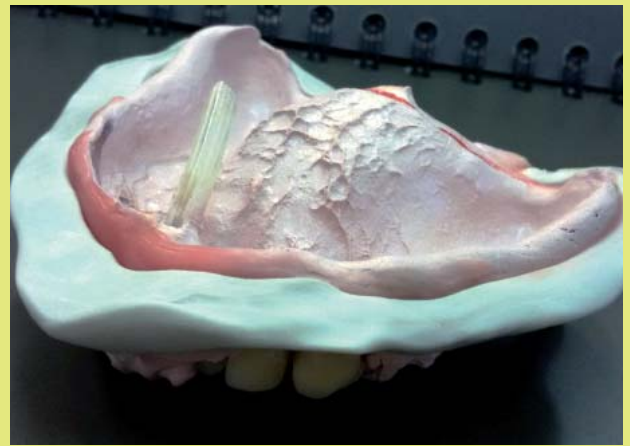
recidíva, kíméletesebb a páciens számára, továbbá megkönnyíti a későbbi enukleációt. Hátránya, hogy hónapok alatt érhető el a kívánt eredmény. A dekompreszió műtét egyszerűen, biztonságosan és gyorsan elvégezhető az enukleációhoz képest. Dekompreszió során a cystát a száj melléküregévé alakítjuk, falát megnyitjuk, amelyből szövettani mintát veszünk. A folyadékot leszívjuk, majd a nyílásba a beavatkozás során hámosodást segítő anyaggal bevont (például Peru balzsam) gézcsíkot helyezünk úgy, hogy a cysta üregét kitöltse és a szájadékot nyitva tartsa. Megvárjuk a behámosodást, ez idő alatt a drainálásról végig gondoskodnunk kell. Ezt követően készülhet a cystaszűkítő készülék.

Cystaszűkítő készülékek és csoportosításuk

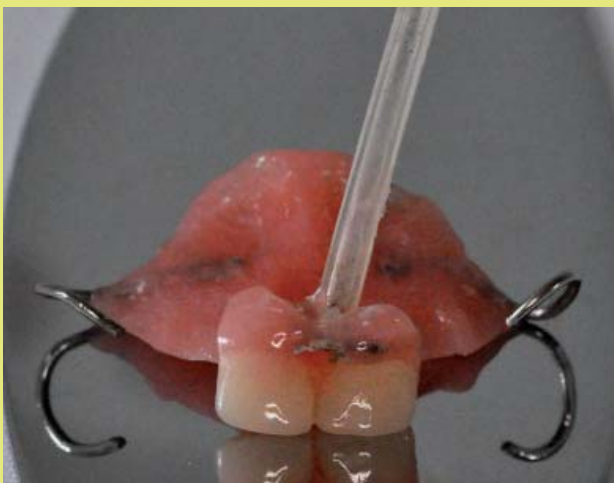A szűkítő készülékek átlagos kihordási ideje fél-egy év, amely idő alatt jelentős méretbeli csökkenés érhető el,



4. ábra: Alaplemezről, retencióeszközből (akrilát kapocs) és dréncsőből álló unilaterális cystaszűkítő készülék



6. ábra: Teljes felső lemezes fogpótlás jellegű cystaszűkítő készülékhez vett funkciósnymomat dréncsővel



5. ábra: Alaplemezről, retencióeszközből (hajlított drót kapocs), műfogakból és dréncsőből álló ideiglenes részleges lemezes fogpótlás jellegű cystaszűkítő készülék

ideális esetben a cysta teljes remissziójával. Fontos ez idő alatt a páciensek rendszeres ellenőrzése és visszahívása. A cysta méretét addig szűkítjük, amíg biztonságosan elvégezhető lesz az enukleáció, így megkímélve a környező anatómiai képleteket.

A cystaszűkítő készülékek rögzítésére számos lehetőségünk van, bármely fogazati státusz mellett.

- *Alaplemez nélküli cystaszűkítők*
Részei: Orthodontiai ligatúra, bracket és polietilén dréncső, vagy mélyhúzott fólia és polietilén dréncső (1. ábra).
- *Alaplemez, műfogak nélküli cystaszűkítők*
Részei: Alaplemez, retencióeszköz (például drótkapocs) és polietilén dréncső (2-4. ábra).
- *Részleges lemezes cystaszűkítők*
Részei: Alaplemez, műíny, műfogak, retencióeszköz, polietilén dréncső (5. ábra).

- *Teljes lemezes cystaszűkítők*
Részei: Alaplemez, műíny, műfogak, polietilén dréncső (6. ábra).

Összefoglalás

A cystaszűkítő készülékek használata reneszánszát éli nagyméretű cysták esetén, mivel könnyedén alkalmazhatók minden fogazati státusz mellett. Kisebbségben a trauma és kevésbé invazív terápiát nyújthatunk a betegeinknek, mint a cysta teljes eltávolítása, ezáltal szövődéymen-tes műtéti megoldásokat érhetünk el. A cystaszűkítő készülékek alkalmazása költségkímélőbb, mint csontpótlók alkalmazása.

Irodalom

1. Castro-Núñez J: Decompression of Odontogenic Cystic Lesions: Past, Present, Future. *J Oral Maxillofac Surg* 74:104.e1-104.e9, 2016.
2. Harris M: Odontogenic cyst growth and prostaglandin induced bone resorption. *Ann R Coll Surg Engl* 60:85, 1978.
3. Markel P, Brondum N, Clausen PP, et al: Treatment of large odontogenic keratocysts by decompression and later cystectomy: A long term follow-up and a histologic study of 23 cases. *Oral Surg Oral Med Oral Pathol Oral Radiol Endod* 82:122, 1996.
4. Ninomlya T, Kubota Y, Koji T, et al: Marsupialization inhibits interleukin-1 α expression and epithelial cell proliferation in odontogenic cysts. *J Oral Pathol Med* 31:526, 2002.
5. Patsch C: Über kiefercysten. *Dtsch Mschr Zahnheilkd* 10:271, 1892.
6. Patsch C: Zur behandlung der kieferzysten. *Dtsch Mschr Zahnheilkd* 28:252, 1910.
7. Pejović M, Štepić J, Marković A, Dragović M, Miličić B, Čolić S: Retrospective study of spontaneous bone regeneration after decompression of large odontogenic cystic lesions in children. *Vojnosanit Pregl* 73(2):129-134, 2016.
8. Thomas EH: Saving involved vital teeth by tube drainage. *J Oral Surg* 5:1, 1947.