A humán máj extra- és intrahepatikus artériáinak sebészi anatómiája korróziós öntvényeken

PhD tézis

Dr. Németh Károly

Semmelweis Egyetem
Patológiai Doktori Iskola

Témavezető: Prof. Dr. Kóbori László Ph.D.
Hivatalos bírálók: Dr. Szűcs Ákos Ph.D.
Dr. Csapó Zsolt Ph.D.

Szigorlati bizottság elnöke: Prof. Dr. Sándor József Ph.D.
Szigorlati bizottság tagjai: Dr. Bursics Attila Ph.D.
Dr. Balázs Ákos Ph.D.

Budapest
2016

1. Bevezetés

Sebészek és radiológusok naponta találkoznak a felső hasi régió artériáinak különböző anatómiai variációival. A máj artériás vérellátásának különféle formái igen fontos szerepet játszanak a májresectiok, élődonoros májtranszplantáció, egész máj- és parciális májgraft átültetés során. Az extra- és intrahepatikus artériák anatómiai variációi magasabb perioperatív morbiditással és mortalitással vannak összefüggésben az ischaemiás szövődmények veszélye miatt, mint pl. elégtelen visszamaradó májvolumen a donorban, csökkent mennyiségű funkcionális májparenchyma a recipiensben, májtályog képződés, ischaemiás cholangiopathia és arteria hepatica thrombosis. Mindezeken felül az aberráns májartériák komoly sebészi jelentőséggel bírnak a vékonybelek, az epehólyag és a hasnyálmirigy műtétei során is – továbbá technikai nehézségeket okozhatnak a májtumorok infúziós terápiája és transzarteriális kemoembolizációja kapcsán.

A máj artériás vérellátásának anomáliáit elsőként Haller írta le 1756-ban. Azóta több kutatócsoport foglalkozott az extrahepatikus artériák anatómiai variációival világszerte. A nemzetközi adatok alapján az ún. „normál”, tankönyvi anatómiai variáció incidenciája 50,7% és 80,9% között mozog. Az extrahepatikus vérellátással kapcsolatos számos kutatással szemben az intrahepatikus artériákat jóval kevesebben vizsgálták, legfőképp a IV. szegment és a lobus caudatus vonatkozásában. Kevés adat áll rendelkezésre a jobb oldali májlebeny artériáinak szegmentális elágazódási mintázatairól.

2. Célkitűzések

Kutatásunk célja az emberi máj szegmentális artériás vérellátásának tanulmányozása volt korróziós módszer segítségével, különös figyelmet fordítva a ritka, eddig ismeretlen variációkra és ezek klinikai vonatkozásaira. Legjobb tudásunk szerint ez az első olyan kutatómunka, amelynek során humán cadaver hasi szervkomplexekbe egy speciális gyantapolimert injektálva az extra- és

intrahepatikus artériák egyidejűleg vizsgálhatóak korróziós öntvényeken, viszonylag nagy esetszámmal. Adataink hozzájárulhatnak a máj artériás vérellátásának jobb megismeréséhez és megértéséhez, ezáltal csökkentve a felhasban végzett sebészi és radiológiai beavatkozások perioperatív szövődményeinek kockázatát.

3. Anyagok és módszerek

Vasculáris korróziós öntvényeink elkészítéséhez 50 db, kaukazoid rasszba tartozó humán cadaver hasi szervkomplexeit használtuk fel, melyek a Semmelweis Egyetem Igazságügyi és Biztosítás-orvostani Intézetéből származtak. Kutatásunkhoz előzetes írásbeli engedélyt kaptunk a Semmelweis Egyetem Tudományos és Kutatásetikai Bizottságától (TUKEB engedélyszám: 185/2004). A tetemek nem rendelkeztek májbetegségre vonatkozó anamnesztikus adattal, illetve sem hasi trauma, sem macroscopicus elváltozás jelei nem voltak észlelhetőek rajtuk.

Módszerünk tökéletesítése során kutatócsoportunk többféle gyantakeveréket fejlesztett ki az emberi és más fajba tartozó élőlények macro- és microvasculáris struktúráinak megjelenítésére. Egy speciális Vinyl Ester gyantapolimert fecskendeztünk az abdominális aortán át a szervkomplexekbe. A keverék összetevői: 1. Gyanta: Novolac-based Epoxy Vinyl Ester Resin (Derekane 470-300 by Ashland); 2. Pigmentek (5%): FP3000 vörös és FP1021 sárga (by Cytec Surface Specialties Austria GmbH); 3. Accelerator (2%): Cobalt 2-ethylhexanoate, N,N-Dimethyl aniline (Accelerator NL-23 by AkzoNobel); 4. Katalizátor (2%): Methyl Ethyl Ketone Peroxid (Butanox M-50 by AkzoNobel). A pigment révén nemcsak különböző színnel tudtuk az egyes érstruktúrákat megfesteni, hanem ez az összetevő megfelelő CT denzitást is biztosított (kb. 250

HU). A gyantapolimerizáció 3-5 percet vett igénybe, ezt követően tömény KOH-t adtunk a szervkomplexet körülvevő vízbe a lágyrészek eltávolítása céljából. A korróziós folyamat 1 hétig tartott 60-65°C hőmérsékleten. A visszamaradt zsírszövetet és májparenchymát meleg vízzel lemostuk, meghagyva az öntvényt. Tizenhat esetben a vena portae rendszerét is feltöltöttük, eltérő színű gyantával.

Az extrahepatikus artériák osztályozásakor Michels rendszerét vettük alapul, melyben a normál anatómia a következőkben foglalható össze: *(1)* az a. hepatica propria (AHP) jobb és bal ágra oszlik (a. hepatica dextra – AHD; a. hepatica sinistra – AHS), *(2)* az AHD tovább oszlik elülső és hátsó ágra (right anterior hepatic artery – RAHA; right posterior hepatic artery – RPHA), *(3)* az AHS a II. és III. májszegmentet ellátó ágakra oszlik és *(4)* egy vagy több ág látja el a IV. szegmentumot az AHD-ből, AHS-ből vagy AHP-ből. Minden, a domináns sémától eltérő artériás struktúrát anatómiai variációnak tekintettünk. Michels definíciója alapján az aberráns erek lehetnek accessoricusak, amelyek a normál artériás vérellátás mellett kiegészítésként fordulnak elő; és „replaced”, a szokványostól eltérő helyről eredő artériák (1. táblázat).

1. táblázat: Michels osztályozási rendszere. (a-: accessoricus, r-: replaced, AHC: a. hepatica communis, AGS: a. gastrica sinistra, AHS: a. hepatica sinistra, AHD: a. hepatica dextra, AMS: a. mesenterica superior)

Az extrahepatikus artériák klasszifikációja Michels szerint	
Típus	Leírás
I.	normál anatómia
II.	r-AHS az AGS-ből
III.	r-AHD az AMS-ből
IV.	r-AHS az AGS-ből + r-AHD az AMS-ből
V.	a-AHS az AGS-ből
VI.	a-AHD az AMS-ből
VII.	a-AHS az AGS-ből + a-AHD az AMS-ből
VIII.	a-AHS az AGS-ből + r-AHD az AMS-ből
IX.	AHC az AMS-ből
X.	AHC az AGS-ből

Ezen kívül – mivel a szervkomplexeinkből készült öntvények a teljes felső hasi érstruktúra vizsgálatára is alkalmasak – az a. gastrica dextrát (AGD), az a. gastroduodenalist (gastroduodenalis artéria: GDA), továbbá a v. portae főtörzsének és a hilusi májartériák egymáshoz való viszonyát is figyelembe vettük azok nagy sebészi és radiológiai jelentősége miatt.

Minden öntvényről 3D volumetriás CT rekonstrukció készült. Ehhez Philips Brilliance 16 készüléket (paraméterek: 140 kV, 300mAs, collimatio: 16x0,75mm, overlap 50%) és Philips Brilliance 16 Workspace 2007 szoftvert használtunk.

4. Eredmények

4.1 A humán máj extrahepatikus artériáinak anatómiai variációi

4.1.1 Michels típusok

A mi 50 korróziós öntvényből álló sorozatunkban 41 öntvényt (82%) tudtunk Michels szerint osztályozni. Huszonegy esetben (42%) találtunk normális anatómiát (Michels I), míg a maradék 29 esetben (58%) különböző extrahepatikus variációk voltak megfigyelhetőek. Ez utóbbi kategórián belül 9 öntvény (18%) esetében nem lehetett a megfigyelt érstruktúrát Michels szerint klasszifikálni.

Replaced artériák

Az a. gastrica sinistrából (AGS) eredő replaced a. hepatica sin. (r-AHS) – Michels II – 3 esetben (6%) volt megfigyelhető, míg az a. mesenterica superiorból (AMS) eredő replaced a. hepatica dextrát (r-AHD) – Michels III – 7 esetben (14%) találtunk. Egyidejűleg jelen lévő r-AHS és r-AHD 2 öntvényen volt jelen (4%). Egy preparátumon figyeltünk meg az AMS-ből eredető replaced a. hepatica communist (r-AHC).

Accessoricus artériák

AGS-ből leágazó accessoricus AHS (a-AHS) – Michels V – 4 esetben volt megtalálható (8%), accessoricus AHS és AHD egyidejű jelenlétét – Michels VII – 1 öntvényen (2%), míg a-AHS és r-AHD kombinációját – Michels VIII – 2 esetben (4%) találtunk.

Fontosnak tartjuk megjegyezni, hogy 4 esetben olyan, Michels szerint osztályozható artériás érstruktúrát találtunk, amelyben további extrahepatikus artériák is megfigyelhetőek voltak. A Michels I csoportban 1 öntvényen az AHS-ből eredő AGD-t és a-AGS-t észleltünk, egy másik esetben a II. és III. szegment artériájából (A2 és A3) eredő a-AGS volt szembetűnő. Az egyetlen Michels VII csoportba tartozó preparátumon 2 db a-AGS eredt az AHS-ből, ezáltal egy tripla accessoricus rendszert – a Michels VII altípusát – létrehozva.

Egyetlen öntvényen sem találtunk AMS-ből eredő a-AHD-t (Michels VI), vagy AGS-ből eredő r-AHC-t (Michels X).

4.1.2 Michels szerint Nem Osztályozható (NO) artériás variációk

Az általunk vizsgált 50 öntvényből 9 esetben (18%) figyeltünk meg olyan érstruktúrát, amelyet egyik Michels típusba sem lehetett besorolni.

Sorozatunk NO variációit 2 csoportba lehetett osztani. Az első csoport 5 olyan öntvényt foglal magába, amelyeken az AHC elágazási abnormalitásai figyelhetőek meg. Az AHC trifurkációját összesen 4 esetben észleltük, ezek között 3 esetben az említett artéria az AHD, AHS és GDA ágakra oszlott. Egy esetben az AHD egy korai, proximális eredést mutatott az AHC-ből, így az AHC ágai az AHS, AGD és GDA voltak. Ebben az eddig ismeretlen variációban az AHD a v. portae mögött haladt (1a-c ábrák).

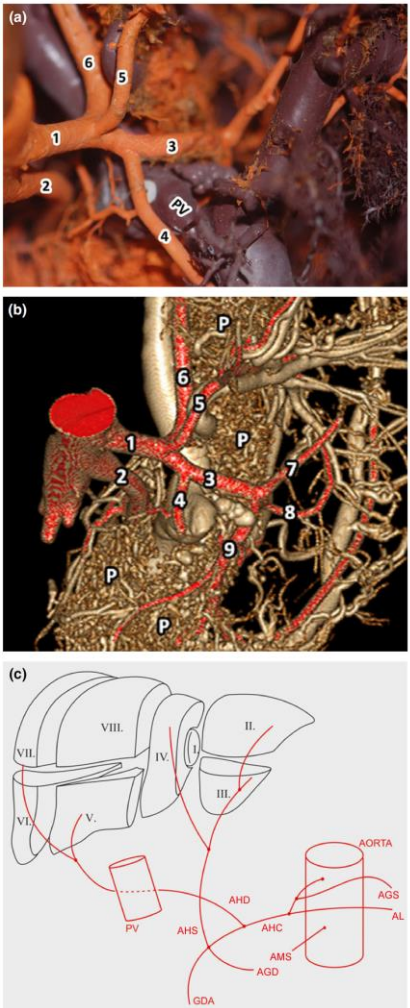

1. ábra (a-c) Proximálisan eredő, retroportalis lefutást mutató AHD. AHC trifurkáció AHS-re, AGD-re és GDA-ra. Új NO variáció.
1: tr. coeliacus; 2: AMS; 3: AHC; 4: AHD; 5: AGS; 6: AL; P: pancreas; PV: v. portae. (a, b) Jobb oldali laterális, dorsocraniális nézet.

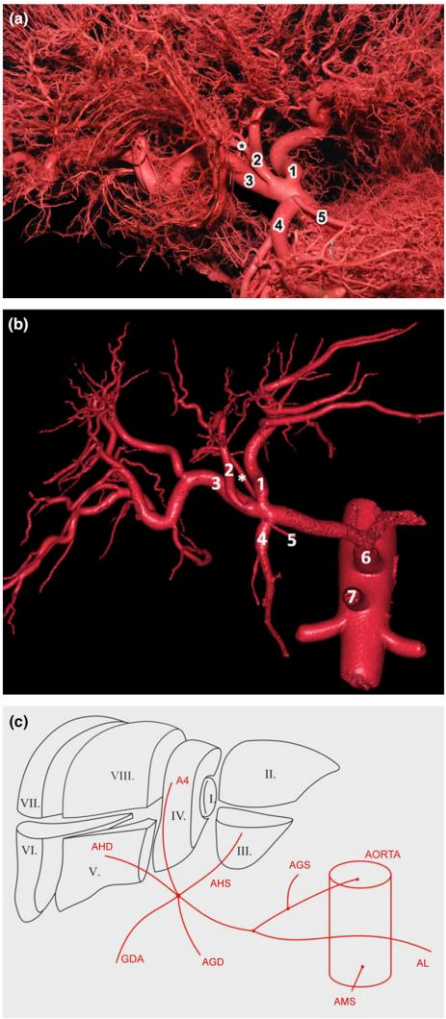

2. ábra (a-c) Arteria hepatica communis pentafurkáció. Új NO variáció.
1: AHS; 2: A4; 3: AHD; 4: GDA; 5: AGD; 6: tr. coeliacus; 7: AMS; *: A1. Anterior nézet.

Ennek a csoportnak az ötödik eleme szintén egy új variáció, az AHC oszlása öt ágra: AHS, AHD, A4, AGD és GDA (2a-c ábrák). Figyelemre méltó továbbá, hogy a lobus caudatus artériája (I. szegment artéria – A1) az AHD-ből dorsalisan eredt, mindössze 4 mm-re a pentafurkációtól.

Az NO variációk második csoportját 4 olyan eset alkotja, amelyekben a lebeny- és szektorális artériák (AHS, AHD, RPHA) eredési és lefutási anomáliái észlelhetőek. Egy esetben az AHD a truncus coeliacusból eredt, majd retroportális lefutással érte el a jobb májlebenyt. Egy másik, újonnan leírt variációban az AHD az AHC proximális szakaszából ágazott le, majd a v. portae előtt haladt el. Ez utóbbi esetben az AHC nem a szokásos AHP-ra és GDA-ra történő bifurkációt mutatta, hanem AHD-re és AHS-GDA törzsre oszlott (3a-c ábrák).

Egy öntvényen, a negyedik új NO variáció során, az RPHA egyenesen az AHC-ből eredt, a truncus coeliacus bifurkáció közvetlen közelében. Ezt követően hátulról megkerülte a v. portae-t, így érve el a máj jobb posterior szektorát. A truncus coeliacus az a. lienalisra (AL) és az AHC-re oszlott; az AGS ezektől függetlenül, közvetlenül az aorta abdominalisból eredt (4a-c ábrák).

Az utolsó, korábbról már ismert NO variációban az AHS proximális eredése volt megfigyelhető, az AHS és az AHD eredési helyei között észlelt jelentős távolsággal. Ebben az esetben az AHD a GDA-ból ágazott.

Összefoglalva tehát, az általunk észlelt 9 NO variációból 4 olyan esetet találtunk, amelyekről tudomásunk szerint eddig nem volt irodalmi adat: AHC pentafurkáció; az AHC-ből proximálisan eredő, retroportalis lefutást mutató AHD és következményes AHC trifurkáció AHS-re, AGD-re és GDA-ra; AHC-ből proximálisan eredő, retroportalis RPHA, melynek során az az AHC az AHS-RAHA törzsre és GDA-ra oszlik (AGS külön ered az aortából); AHC-ből proximálisan eredő, majd a v. portae előtt elhaladó AHD, melyben az AHC később AHS-re és GDA-ra oszlik.

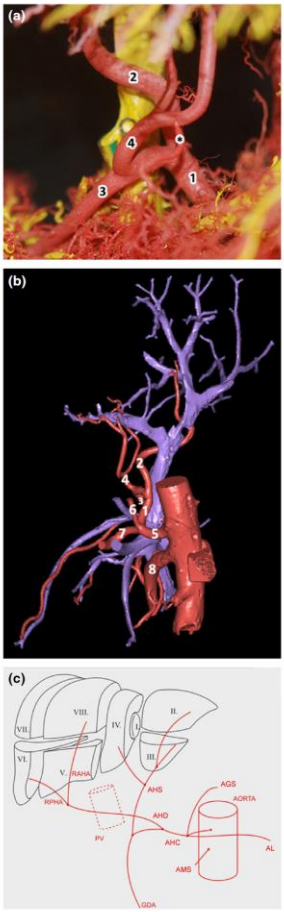

3. ábra (a-c) Proximálisan eredő, majd a v. portae előtt lefutó AHD. Új NO variáció. 1: AHC; 2: AHD; 3: GDA; 4: AHS; 5: tr. coeliacus; 6: AGS; 7: AL; 8: AMS; *: AGD; PV: v. portae. (a) Anterior nézet. (b) bal laterális nézet.

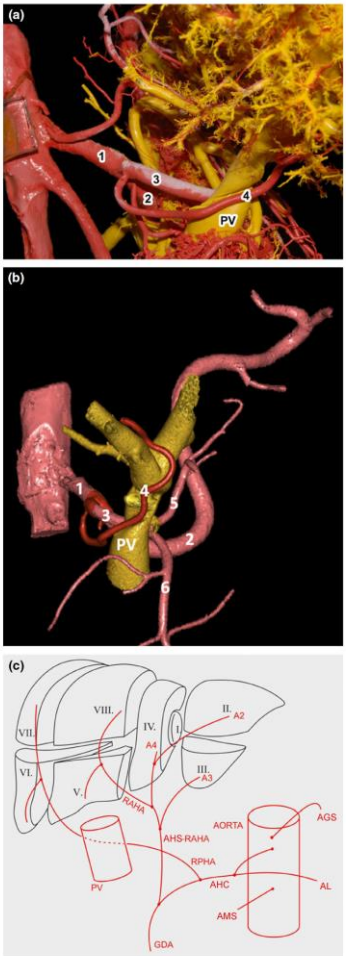

4. ábra (a-c) Proximálisan eredő, retroportális RPHA. Új NO variáció. 1: tr. coeliacus. 2: AL; 3: AHC; 4: RPHA; 5: AHS-RAHA közös törzs; 6: GDA; PV: v. portae. (a, b) Jobb laterális nézet.

A 3D CT vizsgálat során az erek kb. 1 mm átmérőig voltak megjeleníthetőek, és minden variáció felismerhető volt. A radiológiai és anatómiai eredmények tehát megegyeztek.

4.2 A lebenyartériák oszlási és lefutási variációi

Az AHD és AHS szegmentális/subszegmentális ágainak számos oszlási és lefutási variációját figyeltük meg csaknem minden Michels típuson belül (I, II, III, V, VII, IX). A Michels IV és VIII csoportban az AHD arborizációja mindig a szokásos mintázatot követte.

4.2.1 Arteria hepatica dextra

- ***RPHA hiány***. Szegmentális artériák (A6 vagy A7) proximális eredését 7 esetben észleltük. Az AHD-nek RAHA-ra és RPHA-ra való normál bifurkációja ezekben az esetekben nem volt megfigyelhető valamelyik jobb oldali szegmentális artéria korai leválása miatt (5. ábra).

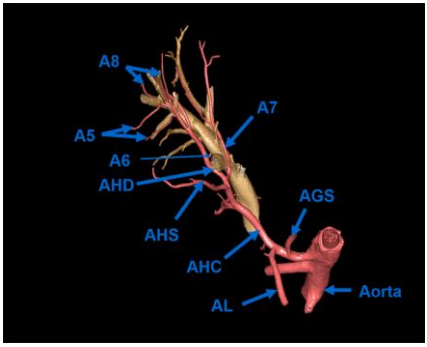

5. ábra: RPHA hiány. Az A7 proximális eredése és retroportális lefutása (sárga: v. portae).

- ***Accessoricus szegmentális artériák*** (6. ábra), amelyek az AHD-ből vagy az AHS-ből származnak, proximálisan a normál esetben előforduló RAHA-RPHA bifurkáció mellett (tulajodnképpen kettős vagy hármas szegmentális vérellátás) 8 esetben volt jelen. Az egyik említésre méltó öntvényen az AHD 8 különálló ágra oszlott: RAHA, RPHA, 2xA6, 2xCyA (a. cystica), A4, A1.

Accessoricus segmentális artériák (8/50)

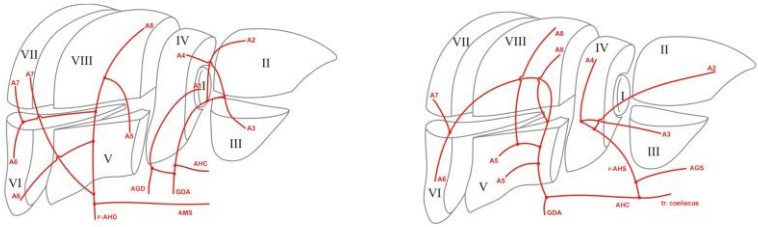

6. ábra: Accessoricus szegmentális artériák (a-A6 + a-A7; a-A5 + a-A8) az AHD-ből. A megfelelő szegmenteknek kettős artériás vérellátása van. (A bal oldali ábrán látható továbbá: AGD-A1 közös törzs eredése a GDA-ból.)

- ***RAHA hiány:*** A4A8 közös törzs az AHD-ből (2 eset).
- ***RAHA és RPHA hiány*** (3 eset – 7. ábra)
  - AHD ágai: A5A6, A7A8.
  - AHD ágai: A5A6, A5A8, A6A7A8.
  - AHD ágai: A4A5, A6A7A8, A6.

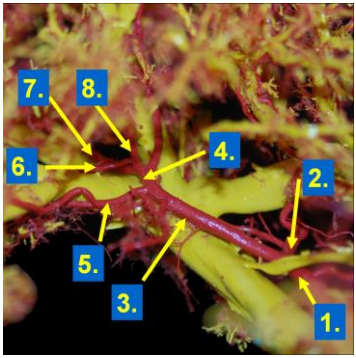

7. ábra: A 18.sz. preparátum. RAHA és RPHA hiányzik. AHD ágai: A5A6, A5A8, A6A7A8. (1: AHC; 2: AHS; 3: AHD; 4: A6A7A8 törzs; 5: A5A6 törzs; 6: A6; 7: A7; 8: A5A8)

- ***Dupla RAHA.*** (2 eset – including 1 esetet, ahol RAHA trifurkációt találtunk A5 és két A5A8 ágra)
- ***RHA trifurkáció.*** (2 eset, beleértve 1 esetet dupla RPHA-val)

4.2.2 Arteria hepatica sinistra

- Accessoricus AGS (a-AGS) ered A2-ből és A3-ból (1 eset)
- Accessoricus AGS (a-AGS) és AGD ered AHS-ből (1 eset)
- Accessoricus AGS (a-AGS) ered az accessoricus AHS-ből (a-AHS) (1 eset)
- Tripla accessoricus rendszer: a-AHS+ a-AHD+ a-AGS (8. ábra) (1 eset)

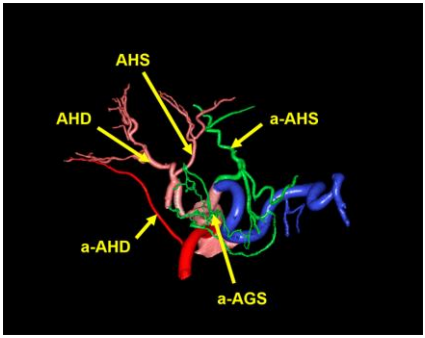

8. ábra: Tripla accessoricus remdszer.

Extra- és intrahepatikus variációk kombinációit találtuk 5 esetben, az alábbiak szerint:

- Proximálisan eredő AHS + a-A8 az AHD-ből
- AHC trifurkáció + a-A5 az AHD-ből
- AHC trifurkáció + retroportális AHD
- AHC trifurkáció + AGD-A1-CyA közös törzs az AHS-ből (9. ábra)
- AHC pentafurkáció + dupla RAHA

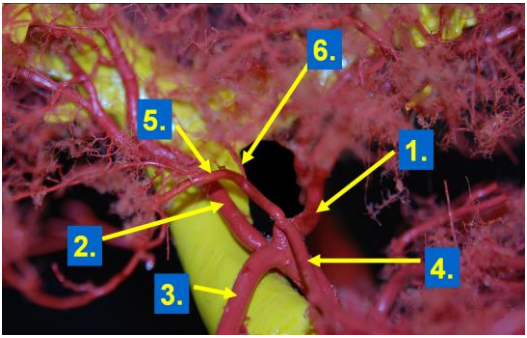

9. ábra: 49.sz. preparátum. AGD-A1-CyA törzs ered az AHS-ből, AHC trifurkáció mellett. 1: AHS; 2: AHD; 3: GDA; 4: AGD; 5: CyA; 6: A1. Sárga: v. portae.

4.3 A legfontosabb májszegmentumok szegmentális artériás vérellátása

4.3.1 Lobus caudatus (I. szegment – S I.)

Kutatómunkánk során a lobus caudatus artériás vérellátásának 49 különböző változatát figyeltük meg (49/50).

Ötvenből 45 esetben (90%) a jobb és bal lebeny artériái között húzódó vasculáris árkádot észleltünk, többszörös anastomosisokkal (@) (10. ábra), amelyek gyakran képeztek összeköttetést extrahepatikus erekkel is, pl. GDA-val 12 esetben, CyA-val 5 esetben, AGD-vel 3 esetben, a. pancreaticoduodenalis anterior superiorral (PDAS) 2 esetben és az a. pancreaticoduodenalis posterior inferiorral (PDPI) 1 esetben. Ezek az árkádok szolgáltak eredésül a lobus caudatus seprűszerűen lefutó végartériái számára.

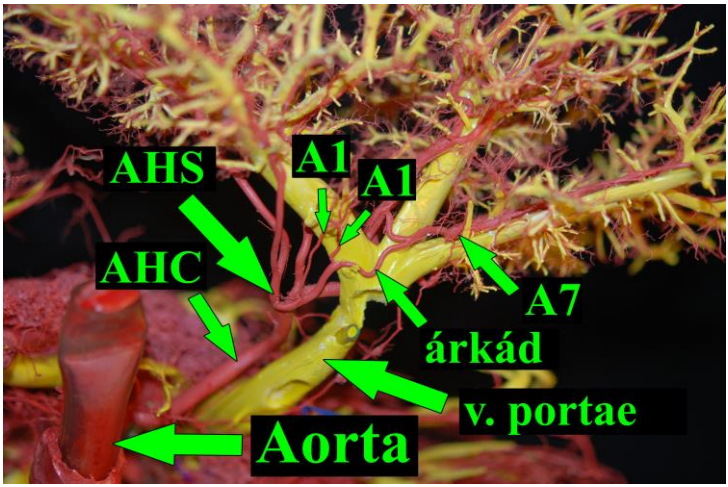

10. ábra: 17.sz. preparátum.
A lobus caudatus artériái (A1) az AHS és az A7 között húzódó árkádból erednek.
Felső dorsalis nézet.

A maradék 5 esetből kettőben találtunk S I. artériákat, amelyek mindkét lebenyből eredtek anastomosis-képzés nélkül [(AHD @ A6A8 @ PDPI) + A2 és RAHA + A3]; 1 öntvényen az S I. artériák csak a bal lebenyből eredtek (A2A3 @ A4); 1 esetben az S I. artériák csak a tr. coeliacus tengelyből és a jobb lebenyből származtak (RAHA + PHA); és csak a jobb lebenyből eredő S I. artériákat is 1 esetben figyeltünk meg (RPHA @ CyA).

4.3.2 IV. szegment (S IV.)

A IV. szegment vérellátásának 27 féle formáját írtuk le (2. táblázat).

2. táblázat: A IV. szegment artériás vérellátása

Az A4 eredési helyei a mi sorozatunkban							
Bal oldali	Esetszám	***Jobb oldali***	Esetszám	***Mindkét oldali***	Esetszám	***Egyéb***	Esetszám
AHS	12	AHD	3	AHD + A2A4	2	Pentafurkáció	1
A2A4	2	RAHA	1	AHD + A3A4	1		
A3A4	5	2xAHD	1	RAHA + A2A4	1		
2xAHS	2			RAHA + A3A4	1		
2xA3A4	1			AHD + 2xA3A4	1		
AHS + A2	1			AHD + A2 + A3	2		
AHS + A3	3			dist. RAHA + A2	1		
2xAHS + A2	1			AHD + 2xA3 + A2	1		
2xAHS + A3	1			AHD + 2xA2 + 2xA3	1		
AHS + A2A3	1			AHD + A2A4 + (A4 @ GDA)	1		
2xAHS + a-AHS	1			AHD + 2xAHS + A3 + (A4 @ GDA)	1		
A3A4 + A2 + A3	1						
Összesen	**31**		**5**		**13**		**1**

Az A4 volt az AHS első ága 24%-ban (12/50), képviselve a leggyakoribb variációt. Az esetek 10%-ában (5/50) az A4 az AHS második ága volt, annak A3A4 törzséből eredve. A IV. szegment az artériás vért 62%-ban (31/50) a bal oldalról kapta, 10%-ban (5/50) a jobb oldalról és 26%-ban (13/50) mindkét oldalról. Egy esetben, a pentafurkáció során az A4 a CHA-ból eredt.

Egy szegmentális artéria irrigálta S IV-et az esetek 48%-ában (24/50), két artériát találtunk 30%-ban (15/50), három ellátó eret 16%-ban (8/50), négy artériát 1 esetben és öt artériát 2 esetben. Extrahepatikus erek 3 esetben járultak hozzá a IV. szegment vérellátásához. Az A4 és a GDA között 2 öntvényen találtunk anastomosist és az a-AHS adott S IV ágakat 1 öntvényen.

5 Megbeszélés

5.1 Korróziós öntvények és más modalitások a máj artériák vizsgálatában

Eredményeink jelentős különbséget mutatnak az extrahepatikus variációk incidenciáját illetően, összevetve a nemzetköti irodalmi adatokkal (3. táblázat).

3. táblázat: A variációk incidenciája (%) más szerzőkkel összehasonlítva.

Szerző (Év)	Michels tipusok										
	I.	**II.**	**III.**	**IV.**	**V.**	**VI.**	**VII.**	**VIII.**	**IX.**	**X.**	**NO**
A mi sorozatunk (2015) *(n = 50)* korróziós öntvények	***42***	6.0	14.0	4.0	8.0	0	2.0	4.0	2.0	0	***18***
Kamel (2001) *(n = 40)* MDCTA	70.0	5.0	7.5	2.5	7.5	2.5	0	5	0	0	0
Coşkun (2005) *(n = 48)* 16 szeletes CTA	54.1	0	6.3	0	16.6	2.1	4.2	0	0	0	16.6
Stemmler (2004) *(n = 63)* 4/8 szeletes CTA	80.9	0	6.3	0	7.9	0	1.6	1.6	1.6	0	0
Michels (1966) *(n = 200)* cadaver dissectio	55.0	10.0	11.0	1.0	8.0	7.0	1.0	2.0	2.5	0.5	0
De Cecco (2009) *(n = 250)* 64 szeletes CTA	66.0	5.2	9.2	2.0	5.2	4.0	2.0	0.6	2.0	0	3.3
Winston (2007) *(n = 371)* 4 szeletes CTA	50.7	14.5	8.1	0	3.5	0	0	0	1.6	0	12.5
Covey (2002) *(n = 600)* DSA	61.3	3.8	8.7	0.5	10.7	1.5	1.0	3.0	2.0	0	7.5
López-Andújar (2007) *(n = 1081)* májgraftok	70.0	9.7	7.8	3.1	3.9	0.6	0.6	0.3	2.5	0	1.0

Míg a rendelkezésre álló adatok alapján a Michels I típus incidenciája 50,7% és 80,9% között változik, a mi sorozatunkban normál anatómia csak 42%-ban volt jelen. Meglepő módon a második leggyakoribb variációnk az NO típus volt 18%-kal. Kutatásunk megerősíti a VII, VIII és IX típusok alacsony előfordulását, azonban a más struktúrák közötti eltérés nyilványvaló. Ez utóbbi magyarázható a relatíve alacsony esetszámunkkal, populációs különbséggel, illetve a radiológiai eredmények esetleges téves interpretációjával légzési műtermékek, rossz katéter pozicionálás, a kisebb aberráns erek szűk átmérője és a bennük uralkodó alacsony áramlási sebesség miatt.

Kutatási eredményeink a relatíve alacsony esetszám miatt korlátozottak, azonban megjegyzendő, hogy adataink és a 40-63 közötti betegszámmal rendelkező angiographiás vizsgálatok eredményei jól összevethetőek a nagy szériákkal is.

5.2 Az extrahepatikus artériák új, nem osztályozható anatómiai variációinak sebészeti vonatkozásai

Az AHC pentafurkáció hasznos lehet, amennyiben a jobb lebeny, a IV. szegment, vagy a II. és III. szegmentek tumorosan érintettek. Az AHD, AHS és A4 megfelelő hossza, nagy átmérője és könnyű azonosíthatósága révén – ahogy az a preparátumunkon látható – a jobb oldali hepatectomia, bal laterális split és a Taj Mahal resectio biztonsággal elvégezhető anélkül, hogy a visszamaradó máj artériás vérellátása veszélybe kerülne. Ez az új variáció nem feltétlenül jelent problémát szuperszelektív kemoembolizáció során, azonban ha az egész szervet érintő kemo- vagy radioembolizációra van szükség, ez az anomália komoly gastrointestinális mellékhatásokhoz vezethet a terápiás ágenseknek nem-hepatikus artériákba történő söntje révén. Míg ez az anatómiai variáció könnyen kezelhető egész máj explantatio során, gondot okozhat bal lebeny donáció esetén.

Különös figyelmet kell fordítani arra az esetre, amikor az AHD vagy az RPHA proximálisan ered az AHC-ből (vagy a tr. coeliacusból). Miután a v. portaet előlről vagy hátulról megkerüli, az említett artéria distalis szakasza a ligamentum hepatoduodenale jobb oldalára kerül. Ezért kifejezett óvatossággal kell eljárni a porta dissectio során, nehogy az ér közvetlen közelében futó ductus choledochus véletlenül megsérüljön. Az AHD korai, proximális eredése esetén az eredési pont rendszerint mélyen, a tr. coeliacus oszlása mellett található, következésképp – ha a máj volumetria megengedi – a bal lebenyt érdemes használni élődonoros májátültetés során a könnyebb hozzáférhetőség miatt. Bal laterális splittelés során azonban a IV. szegment artériás keringése sérülhet, következményes ischaemiával.

Az RPHA proximális eredésekor a máj jobb anterior szektorát az AHS-RAHA közös törzs látja el, ezen felül a mi preparátumunkon ezen törzs első ága az A3. Ebből az következik, hogy a szegmentális artériák intrahepatikus disztribúciója (A3 az AHS-RAHA törzsből; A2 az A4-ből) miatt bal laterális split esetén 2 artériás csonkot eredményezne, továbbá az V. és VIII. májszegmentek artériás vérellátása is veszélybe kerülne. Mindezeken felül az AHC-ból eredő, különálló RPHA relatív kontraindikációt jelenthet jobb lebeny élő donáció és full left – full right split esetén is a jobb oldali májlebeny két forrásból történő artériás vérellátása miatt. Másrészről viszont az AHD és az RPHA korai eredése előnyt is jelenthet a könnyebb szelektív katéterizáció és a kemo- vagy radioterápiás ágensek misperfusiójának csökkent kockázata miatt.

5.3 A jobb és bal oldali májlebenyek új artériás struktúrái

Az AHS tekintetében 4 új intrahepatikus arborizációs variációt találtunk: a-AGS az A2-ből és A3-ból (1/50); a-AGS az a-AHS-ból (1/50); tripla accessoricus rendszer (1/50); AGD-A1-CyA törzs (1/50).

Radtke és munkatársai nevéhez fűződik a jobb lebeny szegmentális artériás variációinak legrészletesebb osztályozási rendszere, melyben a perifériás

arborizáció 7 különböző típusát határozták meg. Mi a kutatásunk során olyan artériás struktúrákat találtunk, amelyeket korábban sem Radtke, sem más szerzők nem írtak le. Ezek közé tartozik a RAHA trifurkáció (1/50), RHA trifurkáció (2/50), RAHA hiány (2/50), RPHA hiány (7/50), RAHA és RPHA együttes hiánya (3/50), AHD-ből eredő A2 (1/50), proximálisan eredő retroportális RPHA (1/50).

6 Következtetések

Módszerünk, amely az MDCT angiographiát szimulálja, lehetővé teszi a teljes felső hasi vasculáris anatómia pontos vizsgálatát, beleértve új hepatikus artériás variációk felismerését és korábbról ismert esetek subvariánsainak leírását is. Figyelembe véve a tényt, hogy az általunk leírt négy új extrahepatikus variáció pontosan vizualizálható volt a 3D CT rekonstukcióink során, ezen érstruktúrák felismerhetőek kell legyenek a klinikumban végzett CT vizsgálatok alkalmával is. Mivel igen nagy sebészi és radiológiai jelentőséggel bírnak, a szokatlan variációk mindig a klinikusok figyelmének előterében kell állniuk a preoperatív kivizsgálások és a felhasi beavatkozások során.

Jelen kutatásunkban a humán máj artériás vérellátásának részletes leírását adtuk 50 korróziós preparátum segítségével. Számos extra- és intrahepatikus anatómiai variációt találtunk, beleértve korábban ismeretlen struktúrákat is. Az új extrahepatikus variációk közé tartoznak a már ismert variációk társulásai (AHC trifurkáció + a-A5; proximális LHA az AHC-ből + a-A8) és teljesen újnak tekinthető variánsok is (AHC pentafurkáció + dupla RAHA; AHC trifurkáció + proximális, retroportális AHD az AHC-ből; AHC trifurkáció + AGD-A1-CyA törzs; proximális AHD az AHC-ből, v. portae előtti lefutással; proximális, retroportális RPHA az AHC-ből).

Az AHD és AHS arborizációs mintázatait a 4. táblázat foglalja össze.

4. táblázat: Az arteria hepaticák oszlásának szintjei. A variációk egymástól függetlenül kombinálódhatnak.

Az a. hepatica oszlási és lefutási variációinak szintjei			
Extrahepatikus	**Lebeny**	**Szektorális**	**Szegmentális**
Michels I.	AHD trifurkáció AGD az AHS-ből a-AGS az AHS-ből / A2+A3-ból	dupla RAHA dupla RPHA RAHA trifurkáció RAHA és/vagy RPHA hiány	a-A5 a-A6 a-A8 A2 az AHD-ből
Michels II-IX.	a-AGS az AHS-ből a-AGS az a-AHS-ből	RAHA és/vagy RPHA hiány	a-A6 a-A7
AHC trifurkáció AHC pentafurkáció	prox. AHS az AHC-ből retroportális AHD a tr. coeliacusból prox., retroportális AHD prox. AHD a v. portae előtt	dupla RAHA prox., retroportális RPHA	a-A5 a-A8 AGD-A1-CyA

Eredményeinket figyelembe véve a szegmentális artériás vérellátásról elmondhatjuk, hogy a májszegmenteket gyakran több szegmentális artéria látja el. A lobus caudatus (S I) minden esetben több tápláló artériával rendelkezett; S II 22%-ban; S III 30%-ban; S IV 52%-ban, S V 74%-ban; S VI 56%-ban; S VII 22%-ban és S VIII 32%-ban.

A májszegmentumok az artériás vérellátás változékonysága alapján sorrendben állíthatóak (5. táblázat).

5. táblázat: A májszegmentumok artériás vérellátásának variabilitása.

	Artériás variációk száma	A leggyakoribb variáció incidenciája	A szegmentális artéria leggyakoribb eredési helye
S I.	49	4%	(AHD # GDA # A4)
S II.	14	28%	A2A3
S III.	14	26%	A2A3
S IV.	27	24%	AHS
S V.	20	58%	RAHA
S VI.	18	56%	RPHA
S VII.	8	70%	RPHA
S VIII.	17	62%	RAHA

Az élődonoros és DCD májtranszplantációk számának növekedése, anatómiai és atípusos májresectiok, laparoscopos és radiológiai intervenciók a fő okai az artériás variációk vizsgálatával és statisztikai elemzésével kapcsolatos megújult érdeklődésnek és új variációk felkutatásának. A máj artériás anatómiája rendkívül változatos és néhány variáció szükségessé teheti a sebészi megközelítés módosítását. Hiszünk abban, hogy az itt bemutatott eredményeink hozzájárulnak

az emberi máj szegmentális artériás vérellátásának jobb megértéséhez, ezáltal csökkentve a felső hasi régióban végzett sebészi és radiológiai beavatkozások szövődményeinek kockázatát.

Fő megállapítások

1. Négy új extrahepatikus és 11 új intrahepatikus variáció leírása.
2. A kombinált extra- és intrahepatikus artériás variációk első komplett dokumentációja, beleértve az eddig ismeretlen eseteket is.
3. A lobus caudatus artériás vérellátásának első, nagy részletességű leírása egészséges májban.
4. Tudomásunk szerint mi voltunk az elsők, akiknek sikerült az intrahepatikus artériákat subszegmentális szinten megjeleníteni.

7 Saját publikációk jegyzéke

Az értekezés témájában megjelent közlemények

Nemeth K, Deshpande R, Mathe Z, Szuak A, Kiss M, Korom C, Nemeskeri A, Kobori L. (2015) Extrahepatic arteries of the human liver - anatomical variants and surgical relevancies. Transpl Int, 28(10): 1216-1226. IF: 2,599

Kiss M, Deshpande RR, Nemeskéri A, Nguyen TT, Kürti Z, Kovács S, Pápai Z, Németh K, Szuák A, Dudás I, Kóbori L.(2015) Optimal line of hepatotomy for left lateral living donor liver transplantation according to the anatomical variations of left hepatic duct system. Pediatr Transplant, 19(5): 510-516. IF: 1,441

Rosero O, Nemeth K, Turoczi Z, Fulop A, Garbaisz D, Gyorffy A, Szuak A, Dorogi B, Kiss M, Nemeskeri A, Harsanyi L, Szijarto A. (2014) Collateral

circulation of the rat lower limb and its significance in ischemia-reperfusion studies. Surg Today, 44(12): 2345-2353. IF: 1,526

Rosero O, Németh K, Turóczy Zs, Fülöp A, Garbaisz D, Kiss M, Nemeskéri A, Szijártó A. (2013) Collateral circulation of the rat lower limb and its significance in ischemia-reperfusion studies
European Surgical Research, 50:(Suppl 1) 26. - Abstract

Fülöp András, Rosero Olivér, Turóczi Zsolt, Garbaisz Dávid, Dorogi Bence, Németh Károly, Nemeskéri Ágnes, Harsányi László, Szijártó Attila. (2013) A collateralis hálózat szerepe alsó végtagi ischaemiás modellek kialakítása során. Magyar Sebészet, 66: 84. - Abstract

Other publications

Tarnoki DL, Tarnoki AD, Nemeth K, Bata P, Berczi V, Karlinger K. (2013) Partial absence of superior vena cava in an adult patient - Case report and literature review. Herz, 38(7): 785-789. IF: 0,912