

Az ép és kóros szaruhártya vizsgálata konfokális mikroszkóppal

Doktori értekezés

Dr. Imre László

Semmelweis Egyetem
Klinikai Orvostudományok Doktori Iskola



Konzulens: Dr. Süveges Ildikó DSc, egyetemi tanár

Hivatalos bírálók: Dr. Récsán Zsuzsa PhD, egyetemi docens
Dr. Vámosi Péter PhD, főorvos

Szigorlati bizottság elnöke: Dr. Fidy Judit az MTA doktora, egyetemi tanár

Szigorlati bizottság tagjai: Dr. Kapocsy Judit PhD, egyetemi docens
Dr. Milibák Tibor PhD, főorvos

Budapest

2016

TARTALOMJEGYZÉK

| | | |
|----------|--|----|
| 1 | RÖVIDÍTÉSEK JEGYZÉKE | 4 |
| 2 | BEVEZETÉS | 6 |
| 2.1 | A konfokális corneamikroszkópia elve..... | 10 |
| 2.2 | A konfokális mikroszkópok típusai | 12 |
| 2.2.1 | Tandem-scanning konfokális mikroszkóp (TSCM) | 12 |
| 2.2.2 | Slit-scanning konfokális mikroszkóp (SSCM)..... | 13 |
| 2.2.3 | Heidelberg Retina Tomograph Rostock Cornea Modul (HRT-II-RCM) . | 15 |
| 2.2.4 | Az ún. Z-szken..... | 16 |
| 2.3 | A vizsgálat kivitelezése | 17 |
| 2.3.1 | A felvételek feldolgozása, értékelése. | 19 |
| 2.4 | Az ép cornea in vivo mikroszkópos szerkezete | 21 |
| 2.4.1 | Könnyfilm..... | 22 |
| 2.4.2 | Epithelium | 22 |
| 2.4.3 | Bowman réteg és a subepithelialis idegplexus | 26 |
| 2.4.4 | Stroma..... | 27 |
| 2.4.5 | Descemet membrán és az endothel sejtréteg | 28 |
| 3 | CÉLKITŰZÉSEK | 30 |
| 3.1 | A CCM reprodukálhatóságának és megbízhatóságának vizsgálata..... | 30 |
| 3.2 | Keratoplasztikák vizsgálata | 30 |
| 3.3 | Diabetese betegek corneáinak vizsgálata | 30 |
| 3.4 | Hosszú távú kontaktlencse viselés corneális hatásainak vizsgálata..... | 30 |
| 3.5 | Acanthamoeba keratitis..... | 31 |
| 4 | MÓDSZEREK | 32 |
| 4.1 | A CCM reprodukálhatóságának és megbízhatóságának vizsgálata..... | 32 |
| 4.2 | Keratoplasztikák vizsgálata | 33 |
| 4.3 | Diabetese betegek corneáinak vizsgálata | 34 |
| 4.4 | Hosszú távú kontaktlencse viselés corneális hatásainak vizsgálata..... | 35 |
| 4.5 | Acanthamoeba keratitis..... | 36 |
| 5 | EREDMÉNYEK | 38 |
| 5.1 | A CCM reprodukálhatóságának és megbízhatóságának vizsgálata..... | 38 |

| | | |
|------|--|----|
| 5.2 | Keratoplasztikák vizsgálata | 41 |
| 5.3 | Diabetese betegek corneáinak vizsgálata | 47 |
| 5.4 | Hosszú távú kontaktlencse viselés corneális hatásainak vizsgálata..... | 48 |
| 5.5 | Acanthamoeba keratitis..... | 52 |
| 6 | MEGBESZÉLÉS | 57 |
| 6.1 | A CCM reprodukálhatóságának és megbízhatóságának vizsgálata..... | 57 |
| 6.2 | Keratoplasztikák vizsgálata | 58 |
| 6.3 | Diabetese betegek corneáinak vizsgálata | 60 |
| 6.4 | Hosszú távú kontaktlencse viselés corneális hatásainak vizsgálata..... | 65 |
| 6.5 | Acanthamoeba keratitis..... | 67 |
| 7 | KÖVETKEZTETÉSEK | 71 |
| 7.1 | A CCM reprodukálhatóságának és megbízhatóságának vizsgálata..... | 71 |
| 7.2 | Keratoplasztikák vizsgálata | 71 |
| 7.3 | Diabetese betegek corneáinak vizsgálata | 72 |
| 7.4 | Hosszú távú kontaktlencse viselés corneális hatásainak vizsgálata..... | 72 |
| 7.5 | Acanthamoeba keratitis..... | 74 |
| 8 | ÖSSZEFOGLALÁS | 75 |
| 9 | SUMMARY | 76 |
| 10 | IRODALOMJEGYZÉK | 77 |
| 11 | SAJÁT PUBLIKÁCIÓK JEGYZÉKE | 92 |
| 11.1 | Az értekezés témájában megjelent eredeti közlemények: | 92 |
| 11.2 | Egyéb közlemények..... | 93 |
| 12 | KÖSZÖNETNYILVÁNÍTÁS | 95 |

1 Rövidítések jegyzéke

| | | |
|--------|-------|---|
| ACL | ----- | Anterior Chamber Lens |
| AGE | ----- | Advanced Glycation End Products |
| BM | ----- | Basalmembrán |
| CCM | ----- | Confocal Cornea Microscopy |
| CI | ----- | Confidence Interval |
| CLA | ----- | Cell and Layer Analyzer |
| CV | ----- | Variációs koefficiens |
| FM | ----- | Fénymikroszkóp |
| HE | ----- | Haematoxylin-Eosin |
| HRT-II | ----- | Heidelberg Retina Tomograph II |
| IDDM | ----- | Insulin dependens diabetes mellitus |
| LASIK | ----- | Laser In Situ Keratomileusis |
| Mk | ----- | Megbízhatósági koefficiens |
| MMP | ----- | Matrix metallo-proteáz |
| NIDDM | ----- | Non inzulin dependens diabetes mellitus |
| OCT | ----- | Optikai Coherencia Tomográf |
| PAS | ----- | Periodic Acid-Schiff |
| PCL | ----- | Posterior Chamber Lens |
| PK-C | ----- | Proteinkináz-C |
| PKP | ----- | Perforáló keratoplasztika |
| PMMA | ----- | Polimetil-metakrilát |
| PRK | ----- | PhotoRefractive Keratectomy |
| RCM | ----- | Rostock Cornea Modul |
| RK | ----- | Radiális keratotomia |
| RoI | ----- | Region of Interest |
| RP | ----- | Retinopathia |
| SSCM | ----- | Slit Scanning Confocal Microscope |
| SVHS | ----- | Super Video Home System |
| TSCM | ----- | Tandem Scanning Confocal Microscope |
| UH | ----- | Ultrahang |

A dolgozatban használt orvosi szavak helyesírásával kapcsolatban az Orvosi Helyesírási Szótár ajánlásaira támaszkodtam [1].

2 Bevezetés

Az ép szemgolyót alkotó szövetek egy része, a szaruhártya és a szemlencse szükségszerűen szemitranszparens, emiatt különböző optikai eszközökkel kiválóan vizsgálhatók. A XIX. század végétől indultak fejlődésnek a nem invazív vizsgálóeljárások, elsősorban a szemfenék vizsgálat, a szaruhártya görbületének mérése, és kezdett elterjedni mind a mai napig legfontosabb műszerünk, a réslámpa gyakorlati, rutinszerű alkalmazása. A nagy nagyítású morfológiai vizsgálómódszerekhez sorolható endothelmikroszkóp a múlt század 70-es évei óta áll a szemorvosok rendelkezésére. Az utóbbi évtizedekben az orvostudomány, és ezen belül a szemészet eddig soha nem látott, szinte robbanásszerű változásának lehetünk tanúi, mind diagnosztikus, mind terápiás területeken. A megnövekedett diagnosztikus igények kielégítése az optika, az elektronika és a számítástechnika gyors fejlődésének köszönhető. A szemészetben így jelenhetett meg az elülső szegmentum in vivo morfológiai vizsgálatára az ultrahangos biomikroszkóp, az optikai koherencia tomográfia, a számítógép vezérelt cornea topográfia, és a konfokális corneamikroszkóp, hogy csak a legfontosabbakat említsük [2, 3].

Az in vivo morfológiai vizsgálómódszerek közül a réslámpa csak korlátozott nagyítást és felbontóképességet biztosít (maximális nagyítás 40x, felbontóképesség kb. 20 μ m), és bár rutin klinikai célokra tökéletesen megfelel, információkat a cornea finomabb szerkezetéről nem nyerhetünk. A szaruhártya átlátszóságának fenntartásában legfontosabb szerepet játszó endothel sejtréteget az endothelmikroszkóppal már nagyobb nagyításban tudjuk vizsgálni. A cornea egyéb rétegeit a közelmúltig azonban csak in vitro, hagyományos fénymikroszkóppal, szövettani feldolgozás után lehetett tanulmányozni, felhasználva a különböző festési eljárások diagnosztikus lehetőségeit. Az élő szövetek vizsgálata így nyilvánvalóan nem volt lehetséges.

Az ultrahangos biomikroszkópia segítségével a szem elülső szegmentje, a cornean kívül a corpus ciliare, iris és lencse, valamint ezek egymáshoz való helyzete is vizsgálható. A kapott kép felbontása azonban az egyes sejtek elkülönítését nem teszi lehetővé. Hasonló érvényes az optikai koherencia tomográfia elülső szegment vizsgálatára kifejlesztett változatára is és a Scheimpflug elven működő modern készülékekre is.

A cornea összes sejtrétegének in vivo morfológiai vizsgálata csak a sejtbiológiában már használatos konfokális mikroszkóp szemészeti célokra történt módosítása után vált lehetségessé, mintegy 15-20 évvel ezelőtt. Jelenleg ez az egyetlen vizsgálóeszköz, mely

kb. 800-szoros nagyítással és magas, 1-2 μ m-es horizontális felbontóképességével sejtszintű vizsgálatokat tesz lehetővé. Ez az új vizsgálómódszer széles távlatokat nyitott az ép és kóros cornea szerkezet nem invazív módon, élőben történő megismerésére. A nagy nagyítás és a kiváló felbontóképesség akár in vitro vizsgálatokra is alkalmassá teszi a műszert. [4]

Mivel a szaruhártya megbetegedései csaknem mindig morfológiai eltérésekkel is járnak, érthető, hogy az in vivo konfokális corneamikroszkópiával foglalkozó közlemények száma folyamatosan emelkedik. A nagyfokú egyéni variációk miatt a közlemények jelentős része foglalkozik még manapság is az ép corneák mikroszkópos anatómiai viszonyainak feltérképezésével. A corneán végzett sebészeti beavatkozások számának rendkívüli növekedése számos, eddigi diagnosztikai eszközeinkkel nem kellően megoldható problémát is felvet. Így pl. radiális keratotomia (RK), lézeres fotorefraktív keratectomia (PRK), valamint lézer in situ keratomileusis (LASIK) után a cornea sebgyógyulási mechanizmusa, a cornea stabilitásának hosszú távú változása, a kialakuló regresszió és haze oka, valamint a perforáló keratoplasztika (PKP) után kialakuló rejekció mechanizmusa és annak korai diagnosztikája sem tisztázott egyértelműen. Fentiekén kívül a kontaktlencse viselés tartós corneális hatásai, a cornea dystrophiák [5, 6] és a keratitisek jelentik a konfokális corneamikroszkópos vizsgálatok legfontosabb kutatási területeit. A módszer egyik fő előnye, hogy a különböző sejtrétegekről még mérsékelt borús cornea esetén is többnyire elfogadható minőségű és értékelhető felvételek készíthetők. Az endothelsejtek vizsgálatára az endothelmikroszkópok borús cornea esetén általában nem használhatók.

Ennek ellenére elmondhatjuk, hogy a konfokális corneamikroszkópia az endothel sejtréteg vizsgálatának és az Acanthamoeba keratitis korai diagnosztikájának kivételével ma még mindig főképp tudományos célú vizsgálatokra használt módszer. A mindennapi gyakorlatban a szemorvos számára még csak kevés esetben nyújt közvetlen diagnosztikus segítséget.

Klinikánk 1997 óta rendelkezik konfokális corneamikroszkóppal, azóta foglalkoztatnak a cornea nagy nagyítású in vivo morfológiai vizsgálatában rejlő lehetőségek.

Az ép cornea in vivo konfokális corneamikroszkópos szerkezete

Az in vivo konfokális corneamikroszkópia hazánkban még kevésbé ismert vizsgálómódszer. Így indokoltnak tartottam jelen értekezésben a vizsgálómódszer és az

ép cornea in vivo mikroszkópos szerkezetének részletes ismertetését, annak ellenére is, hogy az értekezés készítése alatt ez már könyvrészlet formájában is megjelent [7].

A konfokális corneamikroszkópia reprodukálhatósága, megbízhatósága

Széles körben elfogadottnak tekintik, hogy a konfokális corneamikroszkópia jól reprodukálható, megbízható vizsgálómódszer [8-16]. Meglepő azonban, hogy szemben az endothelmikroszkópok klinikai gyakorlatban való elterjedésével, amikor számos közlemény foglalkozott az endothelmikroszkópok megbízhatóságával és reprodukálhatóságával [11, 17-20], a konfokális corneamikroszkóppal kapcsolatban hasonló közlemények nem születtek. Így, bár a klinikai gyakorlat alátámasztja a módszer megbízhatóságát és reprodukálhatóságát, saját vizsgálataink előtt tudományos közlemény ezt nem igazolta. A konfokális corneamikroszkópia validitásának kérdésével foglalkozott hazai szerzők közül Popper is [21].

Keratoplasztikák vizsgálata

Keratoplasztikák után a tiszta transzplantátumok egyes sejtrétegeiben hosszú idő után kialakuló morfológiai változásokról – az endothel sejtréteg kivételével – még viszonylag kevés adat gyűlt össze. Az endothel sejtréteg keratoplasztikát követő változásai és azok időbeli lefolyása endothelmikroszkópos vizsgálatok alapján régóta ismertek, úgymint az endothelsejtek sűrűségének csökkenése [22-25], a fokozott polimegetizmus és pleomorfizmus [24], valamint a különböző tárolófolyadékok endothelsejtekre gyakorolt hatásai [26, 27]. Az endothelmikroszkópos vizsgálatok a felszínes epithelsejtek egyes eltéréseit is kimutatták [26, 28]. A konfokális corneamikroszkópos vizsgálatokkal kapcsolatos közlemények elsősorban a rejekciós reakció korai felismerésével [29, 30], a cornea idegek regenerációjának vizsgálatával [31, 32], valamint a donor corneák szerkezetével [33] foglalkoztak. Tiszta transzplantátumok endothel sejtrétegét hosszú követési idővel endothelmikroszkóppal, keratocita sűrűségét műtét után 1 hónappal konfokális mikroszkóppal vizsgálta Bourne [34]. Olyan közleményt, mely a tiszta transzplantátumok minden sejtrétegét és azok időbeli változását egyidejűleg és hosszú követési idő után tanulmányozta volna, saját vizsgálatainkat megelőzően nem publikáltak.

Cornea diabetes mellitusban

Diabetes mellitusban szenvedő betegek között klinikailag ismert jelenség a cornea kóros sebgyógyulása és a recidiváló erózióra való hajlam, mely különösen intraocularis műtétek (katarakta, vitrectomia) után gyakori, de spontán is előfordulhat [35, 36]. Endothelmikroszkópos tanulmányok alapján ismertek a cornea endothel eltérései is. Egyes szerzők szerint az endothel sejtsűrűség általában nem csökken jelentősen, és fokozott polimegetizmus és pleomorfizmus mutatható ki [35, 37-39]. Hazai szerzők közül Módis foglalkozott a diabetesesekben kialakuló endothel elváltozásokkal, aki az endothel sejtsűrűség egyértelmű csökkenését észlelte I-es típusú diabetesesekben [40, 41]. A cornea egyéb sejtrétegeinek elváltozásai diabetes mellitusban kevésbé ismertek, konfokális corneamikroszkópos vizsgálatot Frueh végzett első alkalommal, aki morfológiai eltéréseket csak a subepithelialis idegplexusban és az endothel sejtrétegben talált [42]. Azóta az endothelmikroszkóppal is már ismert endothel elváltozásokon kívül leírták a subepithelialis idegplexus eltéréseit [43-46], a basalis epithelsejtek sűrűségének csökkenését [47], a Langerhans sejtek fokozott számát [48], valamint a keratocyták számának csökkenését is [49]. Az eddigi eredmények azonban részben ellentmondásosak, részben megerősítésre szorulnak.

Hosszú távú kontaktlencse viselés

Számos adat halmozódott fel a klinikailag tünet és panaszmentes kontaktlencse viselők corneális eltéréseiről. Publikálták az epithel ödémáját, és mikrociszták kialakulását [50-52], a felszínes hámsejtek fokozott desquamatioját [51, 53], az epithel elvékonyodását [50, 51] és a cornea vastagság csökkenését is [50, 54]. Az elülső stroma keratocytá sűrűség csökkenését is leírták [53, 55, 56]. A cornea endothelt endothelmikroszkóppal tanulmányozták. Minden lencsetípus esetén az endothel fokozott polimegetizmusát és pleomorfizmusát írták le, bár az endothel sejtsűrűség szignifikáns csökkenését általában nem észlelték [51, 57-61]. A cornea epithel rétegében és a stromában apró, reflektív képződményeket írt le Böhne, melyet „micro-dot” depozitumoknak nevezett el [50].

Acanthamoeba keratitis

Az Acanthamoeba patogén szerepe keratitisekben 1975 óta, Jones közleményéből ismert [62]. Előfordulási gyakorisága hazánkban nem ismert pontosan. Irodalmi adatok szerint [63, 64] Nagy-Britanniában incidenciája 1,2/millió/év a felnőtt lakosság között, a kontaktlencse viselőkre vonatkoztatva 19,5/millió/év. Ez Magyarországon - bár a

kontaktlencse viselők pontos száma nem ismert és a földrajzi sajátosságok is mások - évente 6-10 eset előfordulását jelentheti. Hazai szerzők közül *Acanthamoeba* keratitisek miatt végzett keratoplasztikák eredményéről számolt be Süveges [65], az *Acanthamoeba* által okozott sclerokeratitis ritka esetét ismertette Fekete [66]. A kórképpel részletesen foglalkozott Kettesy [67, 68].

A betegség súlyos prognózisa miatt nagyon fontos lenne annak korai diagnózisa [69], mely hagyományos módon a cornea kaparéék citológiai vizsgálatán alapul. In vivo konfokális corneamikroszkóp használatával elsőként Auran mutatta ki az *Acanthamoeba* cisztákat a corneában [70]. Pfister a konfokális corneamikroszkópos képek digitális feldolgozásával bizonyította az *Acanthamoeba* ektociszta jelenlétét [71]. Winchester 8 beteg in vivo vizsgálatáról számolt be, a konfokális vizsgálatot minden megerősítette a hámkaparéék pozitív eredménye [72]. Mathers konfokális corneamikroszkóppal 217 keratitisben szenvedő beteget vizsgált meg, ebből 51 *Acanthamoeba* esetet talált [73]. *Acanthamoeba* keratitis kialakulhat fotorefraktív keratectomia [74] és LASIK műtét után is [75]. A HRT-II-RCM használatával is kitűnően kimutathatók az *Acanthamoeba* ciszták a corneában [76, 77].


Jelen munkával az volt a célom, hogy saját tapasztalataim és a nemzetközi publikációk alapján bemutassam a konfokális corneamikroszkópia alapjait és az ép cornea in vivo mikroszkópos szerkezetét, és saját tudományos eredményeimmal hozzájáruljak ahhoz, hogy a cornea egyes kóros állapotaiban az eddiginél szélesebb körben és eredményesebben használhassuk e sokat ígérő morfológiai vizsgálmódszert a szemorvosi gyakorlatban.

2.1 A konfokális corneamikroszkópia elve

A hagyományos fénymikroszkóp a vizsgált objektumról a fókuszban lévő sík alatti és feletti fénysugarakat is összegyűjti, ezért ultra-vékony metszetek kivételével a kép nem tökéletes minőségű, zajos. Értelemszerűen a szövetek metszése, fixálása, beágyazása és megfestése is szükséges, mely megváltoztatja, torzítja a szövetek in vivo jellegzetességeit. A nagyítás fokozásával az optikai torzítás kifejezettebben jelentkezik. A konfokális mikroszkópia ezeket a problémákat nagyrészt eliminálja, ezért a szövetekről jó minőségű in vivo optikai metszetek készíthetők. A hagyományos fénymikroszkóppal ellentétben, mely a cornea esetében annak perpendikuláris metszeteit vizsgálja, az in vivo

konfokális mikroszkóp a koronális síkban a cornea felszínével párhuzamos optikai metszeteket készít.

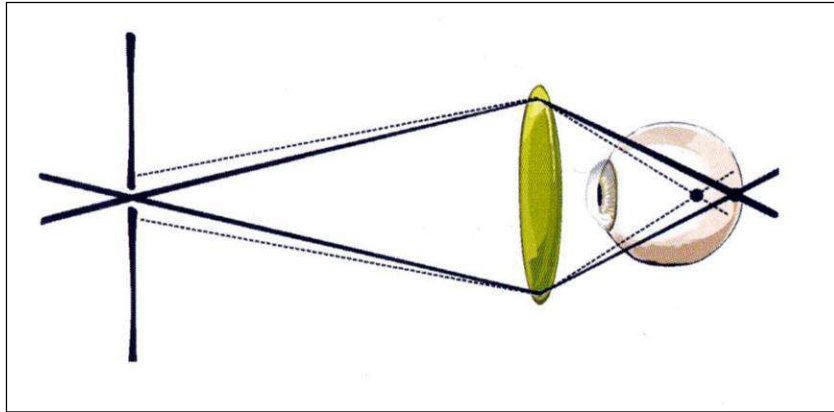
Marvin Minsky alkotta meg 1955-ben az első konfokális mikroszkópot, melyet élő agyszövet neurális hálózatának vizsgálatára fejlesztett ki, ezt sokáig csak a sejtbiológiában használták [78].



1. ábra. Minsky eredeti konfokális mikroszkópja [78]

A Minsky-féle mikroszkóp (**1. ábra**) a fényt és ezzel egyidejűleg az objektív lensét a szövetek igen kis területére fókuszálta. Mivel így a kondenzor lensének és az objektív lensének is azonos volt a fókuszpontja, a „konfokális” elnevezés innen származik. A modern konfokális mikroszkópok a diffrakció által limitált pontszerű fényt a vizsgált szövet igen kis területén fókuszálják, és az innen eredő, reflektálódó fényt szintén pontszerű detektorokkal gyűjtik össze. Ebből fakadóan – a hagyományos fénymikroszkóppal ellentétben – a fókuszban lévő síkon kívüli szignálokat nem regisztrálják, ezért a fókuszban lévő szövetekről nyert képek horizontális (x, y) és axiális (z) felbontása drámaian javul. Az elérhető horizontális felbontóképesség 1-2 μ m, az axiális felbontóképesség kb.10-14 μ m, az össznagyítás a használt objektívtől függően 600-800x [79, 80].

A konfokális képalkotás elvi ábrázolása a **2. ábrán** látható.



2. ábra. A konfokális képalkotás elve [7]

A Minsky-féle mikroszkóp továbbfejlesztett változataként 1968-ban Petran leírja az első ún. tandem-scanning konfokális mikroszkópot [81], 1994-ben pedig Masters és Thaeer kifejlesztik az ún. slit-scanning konfokális corneamikroszkópot [82].

A konfokális elv számos egyéb szemészeti műszerben is fellelhető, pl. scanning-lézer ophthalmoscopia, papilla morfometria, idegrostréteg vizsgálata stb.

A szemészetben használatos corneamikroszkópok az élő szövetek esetleges károsodásának elkerülésére inkoherens, fehér fényt (TSCM, SSCM), illetve újabban dióda lézert (HRT-II-RCM) használnak.

A konfokális corneamikroszkóp képalkotása a corneán belüli struktúrák törésmutatójának különbségein alapul. A határfelzárón a fény megtörik és különbözőképpen reflektálódik. Az optikailag nagyobb törésmutatójú struktúrák világosak, a kisebb törésmutatóval rendelkezők pedig sötétebbek. Ezért a sejtmagvakat, idegeket, vagy pl. sejthatárokat kifejezetten világosnak látjuk, a citoplazma pedig sötétebbnek tűnik. A világos struktúrákat reflektívnek is nevezik.

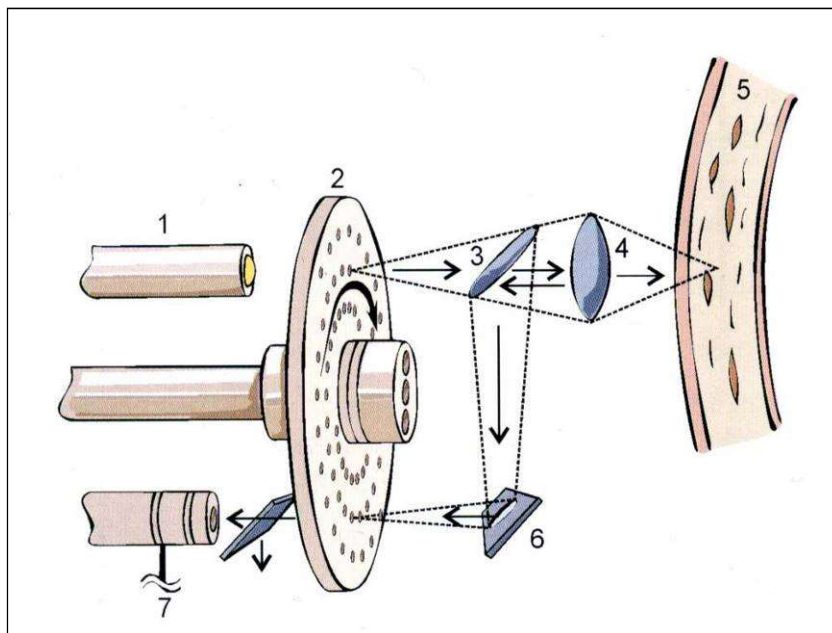
2.2 A konfokális mikroszkópok típusai

Alapvető felépítésük és működésük szerint a mai modern konfokális mikroszkópoknak három fő típusa különíthető el: az ún. Tandem Scanning mikroszkóp (TSCM) az ún. Slit-scanning mikroszkóp (SSCM, nevezik flying-slit-nek is) és a Heidelberg Retina Tomograph II Rostock Cornea Modulja (HRT-II-RCM).

2.2.1 Tandem-scanning konfokális mikroszkóp (TSCM)

Klinikai célú vizsgálatokra kezdetben a Tandem-scanning konfokális mikroszkóp terjedt el, és mind a mai napig használatos. [80, 81, 83-85] A 3. ábrán a műszer elvi felépítése

látható. A jó felbontóképesség érdekében pontszerűen fókuszált fényforrást használnak. Az értékelhető kép ily módon a pontszerű fényforrással való pásztázásból tevődik össze. A készülék lényege az ún. Nipkow-féle korong, melyben több ezer, archimédeszi spirálban speciálisan elrendezett apró, 20-80 μ m átmérőjű lyuk van. Elvileg minél kisebbek a lyukak, annál jobb a leképezés, de ennek a diffrakció határt szab. A fény átjut egy lyukon és az objektív lencsén keresztül eléri a cornea aktuálisan fókuszált rétegét. A visszaverődő fény egy tükörrendszer segítségével a korong túloldalán lévő, az előzővel konjugált (tandem) lyukon keresztül éri el a detektort. Ezáltal fókuszált ponton kívüli fény nem juthat el a detektorhoz. A Nipkow korong nagy sebességű rotációs mozgást végez. Az objektív mozgásával (x, y és z síkban) a cornea más és más területei vizsgálhatók. A képminőséget a Nipkow korongban lévő lyukak mérete, száma, és a korong forgási sebessége határozza meg. A detektor általában képerősítővel ellátott videokamera. A vizsgálat egy képernyőn keresztül követhető és későbbi értékelés céljára videó szalagra felvehető, illetve az újabb készülékekben digitálisan rögzíthető.



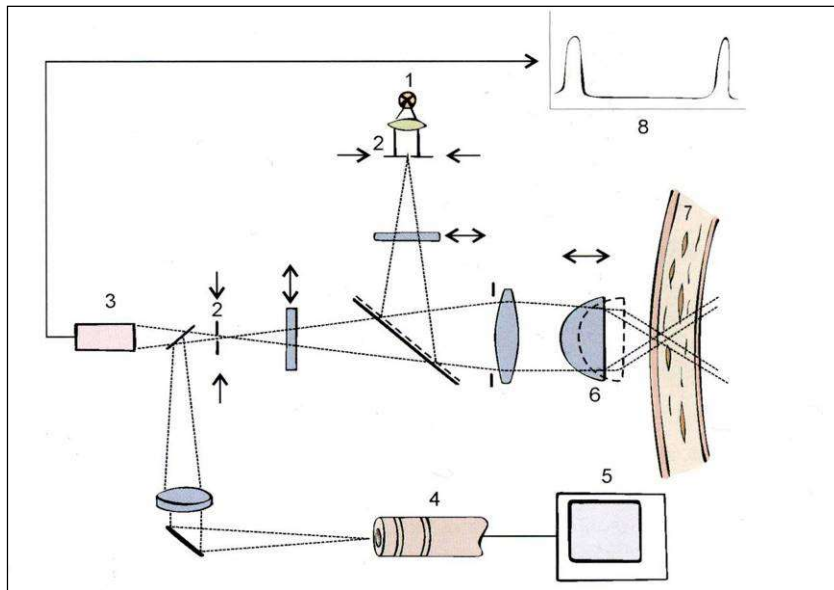
3. ábra. Tandem-scanning mikroszkóp működési elve.[7] 1-fényforrás, 2-Nipkow f. korong, 3 és 6-tükör, 4-objektív lencse, 5-cornea szövet, 7-detektor

2.2.2 Slit-scanning konfokális mikroszkóp (SSCM)


A konfokális mikroszkópok újabb típusa az ún. slit-scanning elven működő mikroszkóp [36, 86-89], melynek elvi felépítését a 4. ábra szemlélteti. A készülék két ún. konfokális rést használ, melyek elektromágneses úton mozgathatók, egymással szinkronizáltak. Az

egyik rész a fényforrás előtt, a másik a detektor előtt található. A rések optikai tulajdonságuk miatt a gyakorlatban egydimenziósnak tekinthetők. A rések és tükörrendszer mozgásával történik a szkennelés. A fókuszált cornea rétegről visszaérkező kép a résen keresztül videokamerába jut, ahol SVHS minőségű valós idejű felvétel készül, de készüléktől függően újabban digitális felvétel is rögzíthető. A készülék objektív lencsáját axiális irányban (a z-tengely mentén) mikrométercsavarral a vizsgáló mozgatja, de lehetőség van automatikus szkennelésre is, amikor is egy mikroprocesszor vezérelt léptetőmotor 1 mm/sec sebességgel mozgatja az objektívet. Az optikai szkennelés és a video rendszer 25Hz frekvenciával szinkronizált. Ebből kiszámítható, hogy egy adott cornea rétegben lévő sejt ábrázolásának ideje 0,66ms. A keletkező képet a cornea szív működés, légzés, és akaratlan szakkádok miatti mozgása kedvezőtlenül befolyásolja, de ilyen rövid idő alatt a bemozdulás igen ritka. Általában immerziós objektív használatos, mely lehet 25x, 40x vagy 50x nagyítású. Az elérhető össznagyítás így kb. 800-1000x. A horizontális felbontóképesség (x, y) a használt objektívtől függően 1-2 μ m, az axiális felbontóképesség (z tengelyben) 10-14 μ m, azaz ilyen vastag (illetve vékony) optikai szeletek nyerhetők a vizsgált szövetekről.

Klinikánkon 1997-2005 között Tomey ConfoScan P4 típusú slit-scanning konfokális corneamikroszkóp (Tomey AG, Erlangen-Tennenlohe, Germany) használatával szereztünk tapasztalatokat. (5. ábra)



4. ábra. Slit-scanning mikroszkóp működési elve. [7] 1-fényforrás, 2-konfokális rés, 3-fotoszenzor, 4-videokamera, 5-monitor, 6-objektív lencse, 8-Z-scan



5. ábra. A Tomey ConfoScan P2 készülék

2.2.3 Heidelberg Retina Tomograph Rostock Cornea Modul (HRT-II-RCM)

A készülék alapját a Heidelberg Retina Tomograph-II képezi (Heidelberg Engineering, Heidelberg), melyet eredetileg a papilla és retina morfológia céljára fejlesztettek ki és lényegét tekintve egy konfokális scanning-lézer ophthalmoscop. A Rostock Cornea Modul ezt a műszert egy immerziós 40x/0,65 (nagyítás/apertúra) frontlencsével látja el,

melynek segítségével a szaruhártya kb. 800x nagyításban vizsgálhatóvá válik [90-92]. A műszer koherens fényvel (670nm-es dióda lézer, maximális leadott energia $200\mu\text{W}$) működik, melynek következtében felbontóképessége kiemelkedően jó, horizontálisan $1\mu\text{m}$, vertikálisan $8\text{-}10\mu\text{m}$. A beépített nagy sebességű léptetőmotor segítségével az axiális (z) pásztázás minden korábbinál jobb minőségű bemozdulás-mentes képeket eredményez (akár 64db. $8\text{-}10\mu\text{m}$ vastag optikai szelet is nyerhető). Egy adott rétegben lévő sejtek ábrázolódási ideje 24ms . A frontlencse előtt elhelyezkedő műanyag kupak a vizsgált cornea területet applanálja ugyan, ez azonban a kérdéses terület egyenletesebb megvilágítása miatt javítja a leképezést. A készülék képfeldolgozó rendszere teljesen digitális, ami a felvételek további feldolgozását nagyban megkönnyíti.

Klinikánkon 2005-2006 között illetve 2008 óta használjuk ezt a készüléket. (6. ábra)

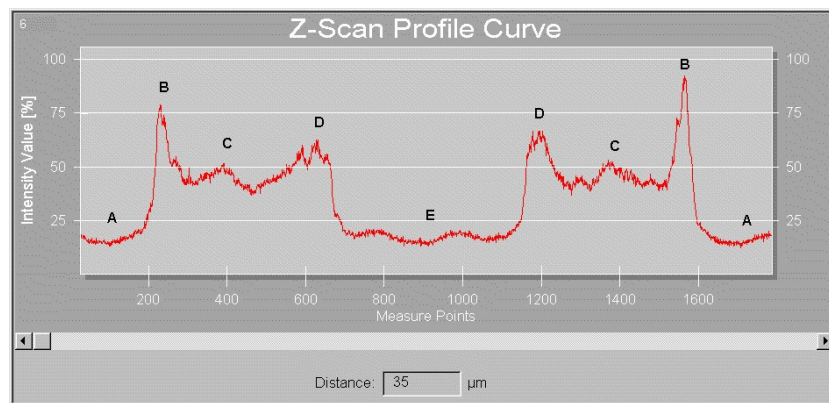


6. ábra. A Heidelberg Retina Tomograph és a Rostock Cornea Modul [7]

2.2.4 Az ún. Z-szken

A cornea egyes rétegein és sejtjein kívül a készülékek alkalmasak a cornea axiális fényszóródási profiljának ábrázolására is, ezt Z-szkennek nevezik [36, 79, 85, 89]. A vizsgálat során az objektív fókuszát léptetőmotor mozgatja a könnyfilmtől a csarnokig, így a cornea minden rétegének reflexiós viszonyairól kapunk felvilágosítást. Álló rés

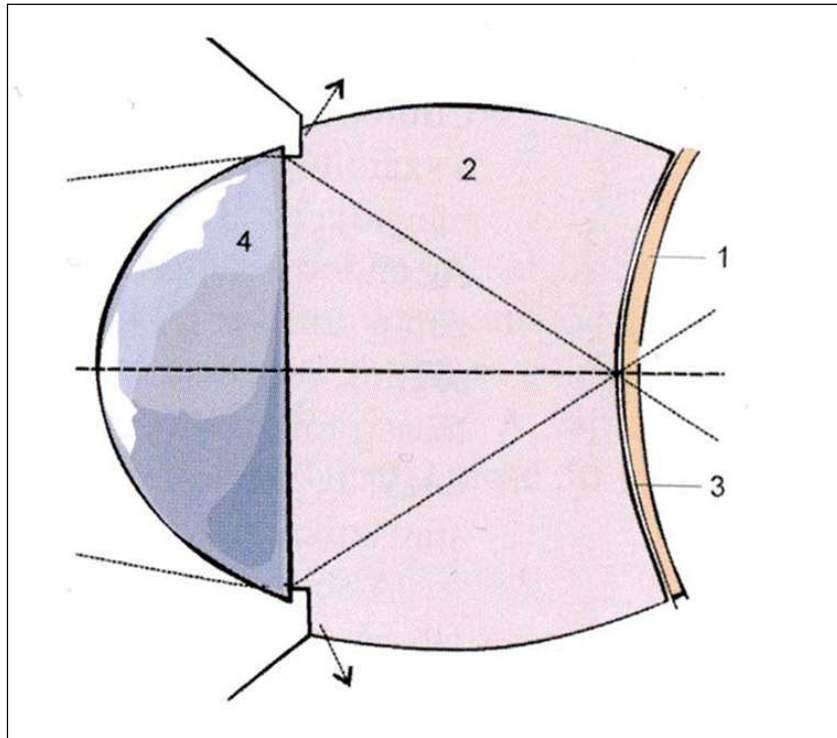
mellett a cornea teljes vastagságát egymás után számos alkalommal mikrofotometriás úton vizsgálja. A reflektált fényt egy fotoszenzor érzékeli és a fényintenzitást a cornea vastagságának függvényében ábrázolja (4. ábra, [3, 8]). A 7. ábrán a görbén jelentkező reflexiók láthatók, az első csúcs [B] a könnyfilm-epithel határfelszín, az utolsó csúcs [D] pedig az endothel-csarnokvíz határfelszín reprezentálja. Az epithel-endothel csúcs között alacsonyabb reflektivitású oszcillációk láthatók [C], melyek a fénysugár által éppen eltalált keratocytákról verődnek vissza. Látható, hogy a könnyfilm [A] és a csarnokvíz [E] reflexiója igen alacsony. A Z-scan használatával lehetőség kínálkozik a különböző cornea rétegek vastagságának és epitheltől való távolságának mérésére is, és a cornea teljes vastagsága is mérhető.



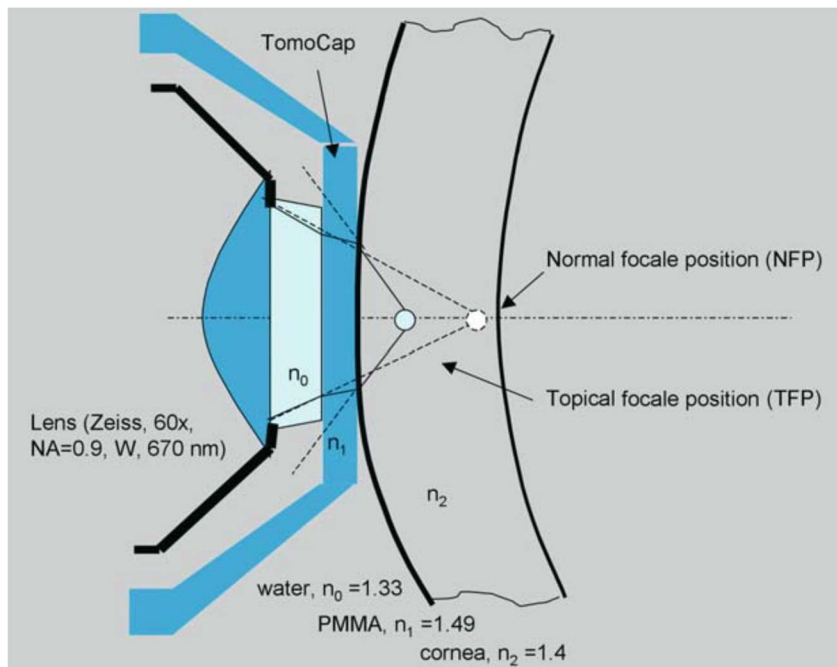
7. ábra. Az ún. Z-scan

2.3 A vizsgálat kivitelezése

A vizsgálathoz minden esetben immerziós folyadék használata szükséges, mely általában a 4 millió molekulasúlyú, thixotrop ($n=1,350$), viszkózus karbomer gél (Vidisic). A páciens felvilágosítása, beleegyezése és felszíni érzéstelenítés (0,04% Oxibuprocaine (Humacain)) után SSCM használatakor egy csepp gélt helyezünk az objektívre. HRT-II-RCM-el dolgozva, az objektívre cseppentett immerziós folyadék fölé egy steril PMMA kupak az ún. TomoCap kerül (Heidelberg Engineering, Heidelberg). A szemrés feltárása után az objektívet közelítjük a corneához, míg az a géllal, illetve a műanyag kupakkal érintkezik. (8. és 9. ábra)



8. ábra. A cornea és az objektív kapcsolata [7] 1 – cornea felszín, 2-immenziós folyadék, 3 – könnyfilm, 4 – objektív lencse (SSCM)



9. ábra. A cornea és a TomoCap kapcsolata (91).


Az axiális tengelyben lassan előre mozgatva az objektívet a képernyőn megjelenik a cornea aktuális rétegének a képe. SSCM a corneát nem applanálja és a hámot sem

károsítja. A készülékbe védelmi rendszer is beépített, ha ugyanis véletlenül a corneához túlságosan közel kerül az objektív (melynek munkatávolsága kb. 0,5mm) az objektív hátrafelé szabadon elmozdulhat, a cornea károsodása ezért kizárható. A HRT-II-RCM műanyag kupakja viszont a corneát applanálja. A vizsgálat a páciens kooperációjától és a cornea patológiás eltéréseinek mértékétől függően 1-2 percig tarthat. Bár legtöbbször a cornea centrumát vizsgáljuk, a vizsgált személy különböző irányokba nézetésével a cornea perifériás részei is megjeleníthetők. A vizsgálat végeztével az objektívet fertőtlenítyük az erre a célra kialakított tégelyben. A felvétel rögzítése SSCM során SVHS videoszalagra történik, HRT-II-RCM esetén pedig teljesen digitális.

2.3.1 A felvételek feldolgozása, értékelése.


A felvételt azonnal visszajátszhatjuk, elkezdve az értékelést, de folytathatjuk a vizsgálatot másik páciens vizsgálatával is, a felvételeket későbbi időpontban értékelve. A videoszalagot visszajátszva a kiválasztott felvételt megtekinthetjük, tetszőleges lassításban, akár képkockánként is. Egy 1 perces felvétel 1500 képből áll. Ennek visszajátszása, megtekintése, értékelése néha igen hosszú időt vesz igénybe. A felvételt tetszőleges helyen megállítva, a kiválasztott képet a számítógép digitalizálja (640x480 pixel felbontással) és az állóképet tárolja [93]. A cornea különböző rétegeiről tetszőleges számú képet tárolhatunk, ismét később kiválasztva a leginkább megfelelő felvételeket az értékeléshez. A megfelelőnek ítélt képeket a szoftver ún. export funkciója segítségével háttértárolóra menthetjük, alkalmassá téve azokat más képfeldolgozó programokkal végzett munkára, fénykép készítésére stb. Az eljárás előnye, hogy a képeket így digitálisan tudjuk mozgatni, ezért információ nem vesz el, a kép minősége sem romlik [84].

Az értékelni kívánt képet a beépített szoftver segítségével vizsgálhatjuk meg. Ennek első fázisa, hogy a monitoron látható kép kívánt területét egy négyszögletes kerettel (RoI – Region of Interest) kiválasztjuk. A keret helyét és méretét tetszőlegesen változtathatjuk, maximális mérete az általunk használt Tomey ConfoScan esetén 340x255 μ m. (**10. ábra**)



10. ábra. Endothel sejtréteg és a keret (RoI, SSCM)

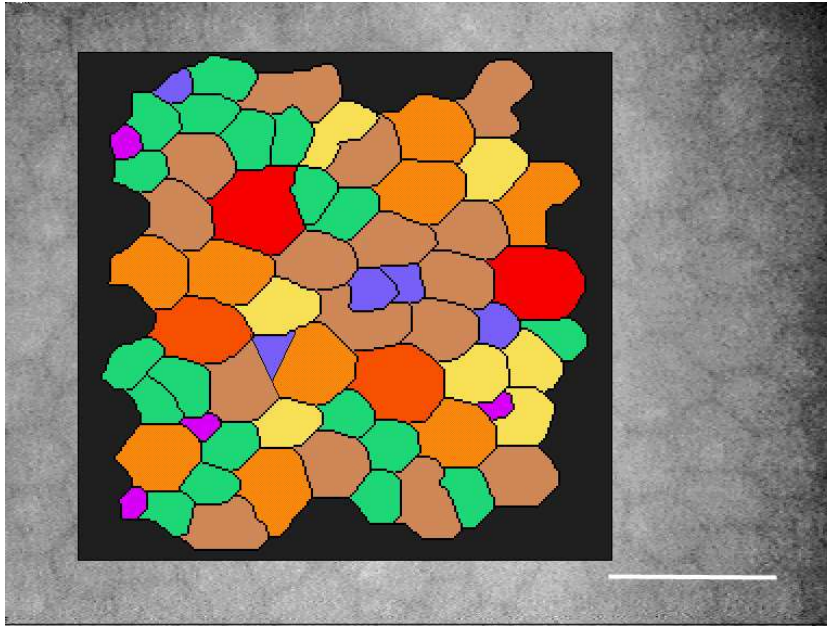
A kereten belüli sejteket manuálisan megjelölve a számítógép azonnal az 1mm^2 -re vonatkoztatott sejtszámot adja, de pontosan megadja az általunk kiválasztott terület nagyságát is (ún. fixed-frame analysis). (**11. ábra**)



11. ábra. Endothel sejtréteg manuális értékelése (SSCM)

A kiválasztott endothel terület automatikus analizésére is lehetőségünk van (**12. ábra**), sőt a folyamat manuális korrekciója is lehetséges, így a mérési pontosság fokozható. Az

endothel sejtszámon kívül megkaphatjuk az endothelsejtek nagyság szerinti eloszlási görbéjét is, az átlagos sejtnagyságot, és még számos statisztikai paramétert is [93].



12. ábra. Endothel sejtréteg automatikus értékelése (SSCM)

A sejtszámokon kívül mérhetünk sejtméreteket, idegek vastagságát, hosszát stb.[21] A mérési pontosság nagymértékű, hiszen a horizontális felbontóképesség csupán 1-2 μ m.

2.4 Az ép cornea in vivo mikroszkópos szerkezete

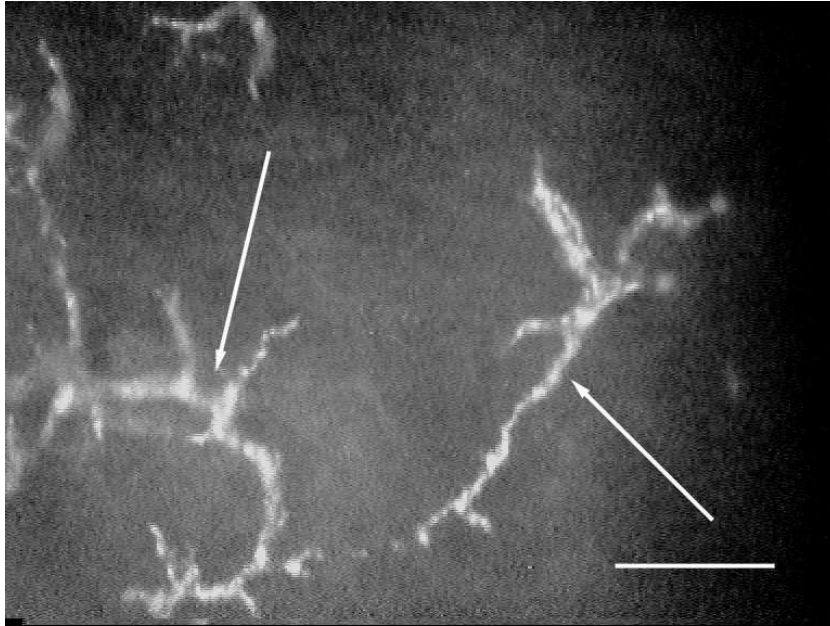
Endothelmikroszkóp használatával kb. 500x nagyításban először Maurice írta le frissen enucleált nyúlszemekben az epithel, stroma és Descemet membrán valamint az endothel szerkezetét [94]. Ezután csaknem tíz évnek kellett eltelnie, míg először számoltak be enucleált humán szemek corneájának konfokális mikroszkópos szerkezetéről [83], majd nem sokkal később a cornea in vivo konfokális mikroszkópos vizsgálatának eredményéről [79].

Egészséges személyek között a cornea különböző sejtpopulációinak (epithel, keratocyták, endothel) méretében, morfológiájában és sejtsűrűségében kifejezett élettani változékonyságot találhatunk. Ezeknek a normális variációknak az ismerete kulcsfontosságú a cornea ép és kóros eltéréseinek elkülönítésében. Férfiak és nők, ill. jobb és bal szemek között szignifikáns eltérések nem találhatók [89, 95, 96].

A továbbiakban a szem felszíne felől a mélyebb rétegek felé haladva ismertetjük az ép cornea konfokális mikroszkópos szerkezetét.

2.4.1 Könnyfilm

Ép viszonyok esetén a tiszta könnyfilm csak speciális technikával ábrázolódik [95, 97], de a normálisan is mindig található különböző alakú szemcsék rendkívül erősen reflektáló, elágazódó, sokszor bizarr képletek formájában láthatók (**13. ábra**). A könnyfilm finomabb szerkezetét és dinamikáját SSCM és HRT-II-RCM használatával lehet tanulmányozni [98-102].

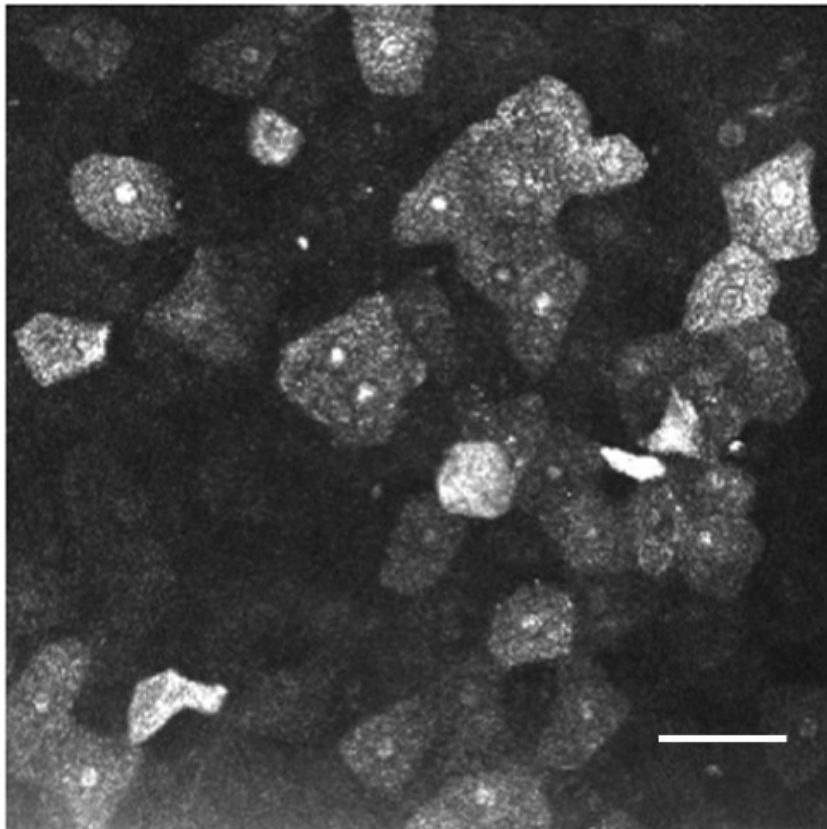


13. ábra. Könnyfilm szemcsék (nyilak) konfokális mikroszkópos képe (SSCM)

2.4.2 Epithelium

2.4.2.1 Felszínes laphámsejtek

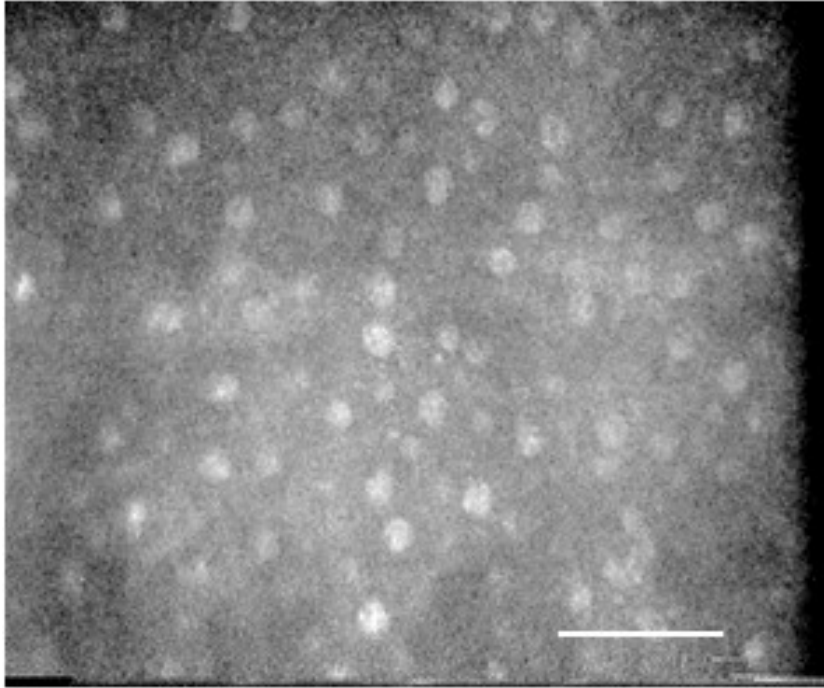
A felszínes, desquamatio előtt álló laphámsejtek reflektívek, ellipszoid alakúak, sokszor még a kifejezetten világos sejtmag is látható [36, 89]. A felszínes, nem desquamálódó sejtek csekély vastagságuk miatt csak nehezen és ritkán ábrázolhatók, hiszen a vertikális felbontóképesség csak 10-14 μm . A sejtek sűrűsége HRT-II-RCM-el vizsgálva 840 ± 295 sejt/ mm^2 , hosszabbik tengelye átlagosan 50 μm (68 személy 92 szeme) [91]. (**14. ábra**)



14. ábra. Felszínes laphámsejtek (HRT-II-RCM)

2.4.2.2 Intermedier sejtek (wing cells)

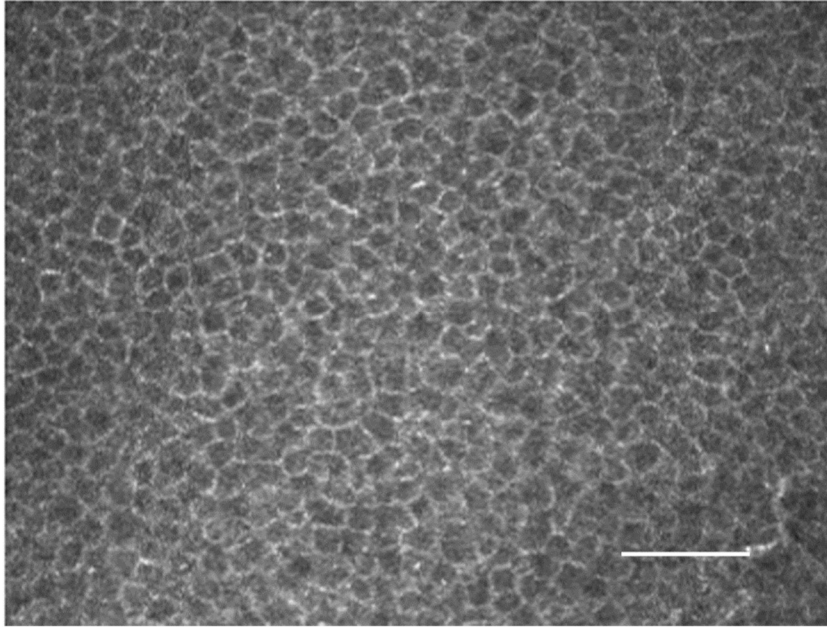
Az intermedier sejtek (esernyőszerű alakjukról kapták a wing cell nevet az angol nyelvű szakirodalomban) a felszínes laphámsejtekénél kisebbek, a basalis epithelsejtekénél nagyobbak (**15. ábra**). Az erősebben reflektív, világos sejtmag jól látható, mely általában a sejt közepén helyezkedik el [36, 89]. A sejtűrűség (HRT-II-RCM) 5070 ± 1150 sejt/ mm^2 a cornea centrumában [91]



15. ábra. Intermediér sejtréteg képe (SSCM)

2.4.2.3 Basalis epithelsejtek

A basalis epithelsejtek a cornea hámrétegének legkisebb sejtjei. Általában kis, szabálytalan sokszög alakú képletek formájában ábrázolódnak (**16. ábra**). A sejthatárokat világosnak látjuk, a citoplazma sötétebbnek tűnik [36, 89]. A sejtmagvak valószínűleg a sejtmembrán közelében helyezkednek el, ezért nem észlelhetők. Saját vizsgálatainkban (SSCM, 46 személy 52 szem) a basalis epithelsejtek sűrűségét 4-5000 sejt/mm² között találtuk [103]. A sejtek sűrűsége az irodalom szerint ép corneákban (TSCM, 20 egészséges személy) 5274±575 sejt/mm² [104] és (HRT-II-RCM, 68 személy 92 szem) 8996±1532 sejt/mm² között mérhető [91].

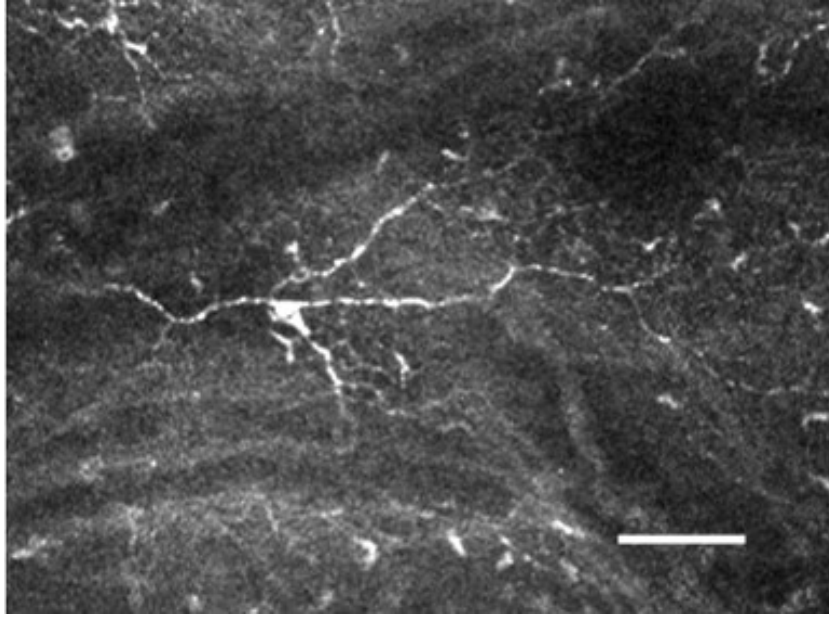


16. ábra. Basalis epithelsejtek képe (HRT-II-RCM)

2.4.2.4 Langerhans sejtek

Zhivov és munkatársai 130 egészséges személy 225 szemén HRT-II-RCM segítségével vizsgálták a Langerhans sejtek jelenlétét a corneában [105]. A Langerhans sejtek kb. $15\mu\text{m}$ átmérőjű, erősen reflektív, elágazódó struktúrák képében ábrázolódtak az intermedier és basalis epithelsejtek között, a Bowman rétegben és a subepithelialis idegplexusban, a felszíntől átlagosan $35\text{-}60\mu\text{m}$ mélységben az egészséges szemek 33%-ában (17. ábra). A vizsgált személyek között 86%-ban a centrumban és a perifériás corneában, 14%-ban csak a periférián tudták kimutatni a Langerhans sejteket.

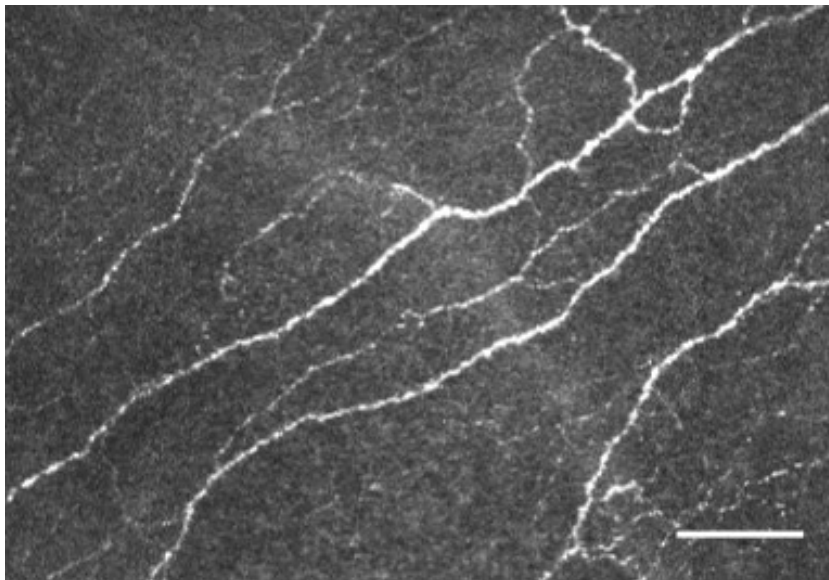
Corneális idegentestek eltávolítása után végzett saját vizsgálataink során az ép kontroll szemekben ($n=9$) szintén 33%-ban voltak kimutathatók a Langerhans sejtek a basalis epithelben és a felszínes stromában [106].



17.. ábra. Langerhans sejt subepithelialis (HRT-II-RCM)

2.4.3 Bowman réteg és a subepithelialis idegplexus

A Bowman rétegben sejtek nincsenek, optikailag homogén, ezért csak a benne észlelhető idegfonatok alapján identifikálható [107-110]. A subepithelialis plexus jellegzetesen párhuzamos lefutású, 2-3 μ m vastag, nem myelinizált idegfonatokból áll [32]. A stromába a periféria felől belépő, számos oszlást mutató 10-20 μ m vastag idegek is gyakran ábrázolódnak. (18. ábra)



18. ábra. Subepithelialis idegfonat a Bowman rétegben (HRT-II-RCM)

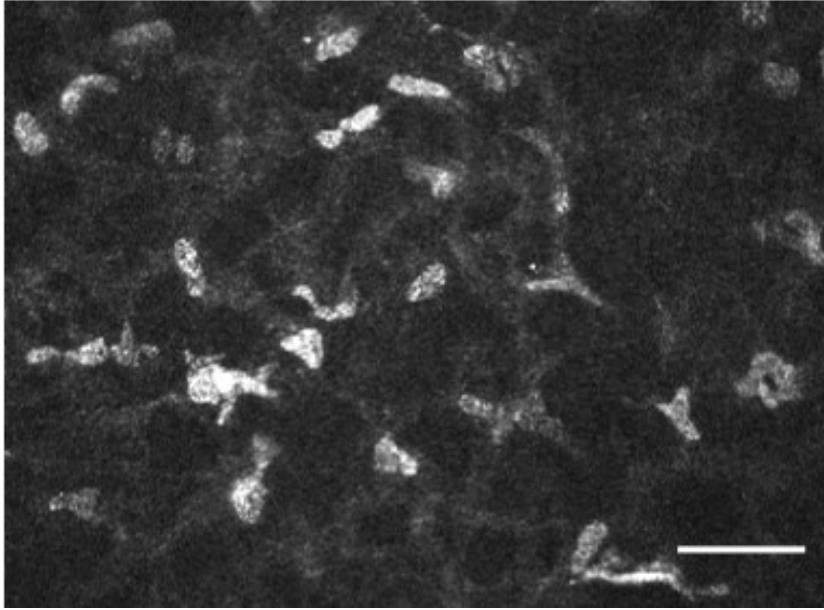
A hosszú ciliaris idegek cirkuláris limbalis plexust képeznek melyből 70-80 törzs lép be a corneába kb. 150 μ m mélységben [111].

2.4.4 Stroma

A cornea legnagyobb tömegben előforduló sejtjei világos, tömött, többnyire ovális sejtmagok képében láthatók, melyek a sötét háttértől jól elkülönülnek [36, 89, 93, 112]. Normális, dehidrált állapotú corneában a keratocyták citoplazmája inkoherens fehér fényel működő konfokális mikroszkóppal nem észlelhető [84]. A továbbiakban keratocyták alatt mindig a keratocyták sejtmagjait értjük. A sejtek rendezetlensége csak látszólagos, elhelyezkedésüket a kollagén lamellák határozzák meg. Ismert a keratocyták sűrűségének korrallal járó, évtizedenként kb. 5%-os csökkenése, valamint a keratocyták száma és a cornea vastagsága közötti korreláció is [113]. A keratocyták legnagyobb sűrűsége a Bowman réteg és a Descemet membrán alatt észlelhető, a stroma középső és hátsó részében kisebb [21, 114, 115].

2.4.4.1 Elülső stroma

A keratocyták kisebb méretűek, mint a hátsó stromában, erősebben reflektívek, szabálytalan alakúak, számos sejtnyúlvány is felismerhető, különösen HRT-II-RCM használata során (**19. ábra**). Prydal szerint [116] a keratocyták sűrűsége közvetlenül a Bowman réteg alatt a legnagyobb (800 sejt/mm²), és folyamatosan csökken a Descemet membránig, melynek közelében akár már csak 65 sejt/mm² is lehet. A keratocyták térbeli sűrűsége egy 1mm² alapterületű teljes vastagságú stroma-oszlopban 9624 \pm 1385 sejt/mm³, a sűrűségük legnagyobb a stroma vastagságának elülső 10%-ában [117]. A sejtek sűrűsége saját vizsgálatunkban átlagosan 800 sejt/mm²-nek adódott [103].



19.. ábra. Keratocyták az elülső stromában (HRT-II-RCM)

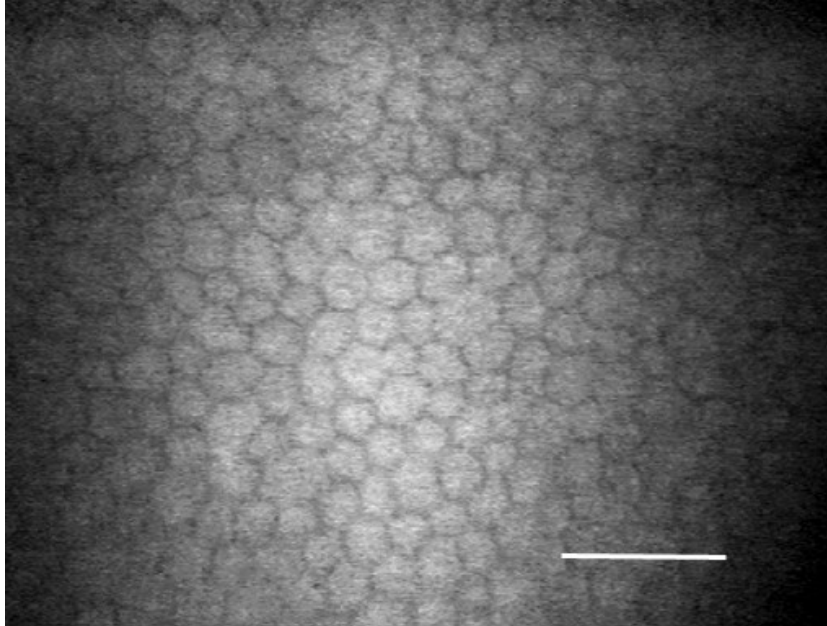
2.4.4.2 Hátsó stroma

A keratocyták itt nagyobbak, lekerekítettebbek, kevésbé reflektívek, sejtnyúlványok nem észlelhetők. A sejtek sűrűsége is kisebb, saját vizsgálatainkkal átlagosan 500 sejt/mm²-nek találtuk [103].

2.4.5 Descemet membrán és az endothel sejtréteg

A konfokális mikroszkópia során a Descemet membrán ép corneában vékony, sejtmentes réteg formájában ábrázolódik. Az endothelsejtek viszont hasonló módon észlelhetők, mint az endothelmikroszkóppal [36, 89, 93]. A normális esetben hatszögletű sejtek citoplazmája világos, a sejthatárok pedig sötétek. A sejtmag konfokális mikroszkóppal sem észlelhető. A Tomey ConfoScan használata során gyakran látható, hogy a kép két szélén az endothelsejtek életlenebbek, rosszabbul képeződnek le, mint középen. Ennek oka, hogy a műszer a corneát nem applanálja, ezért annak fiziológiás görbülete érvényesül, és ezért kismértékben kikerül a fókuszból (**20. ábra**). HRT-II-RCM esetén ez a jelenség nem észlelhető. Saját, egészségeseken végzett vizsgálataink szerint, bár esetszámaink az egyes korcsoportokban nem voltak elegendőek mélyreható statisztikai következtetések levonására, 20 éves kor alatt 3000-3500 sejt/mm², 60 éves kor felett 2000-2500 sejt/mm² sejtsűrűséget észleltünk [103]. Irodalmi adatokból a sejtsűrűség és az életkor közötti negatív korreláció jól ismert [93, 117]. A pleomorfizmus (az endothelsejtek alakjának változékonysága) és polimegetizmus (az endothelsejtek

méretében észlelhető eltérések) saját vizsgálatainkban minden korcsoportban mérsékelt maradt, bár az életkor emelkedésével kismértékben fokozódott [103].



20. ábra. Ép endothel sejtréteg (Tomey ConfoScan, SSCM)

3 Célkitűzések

3.1 A CCM reprodukálhatóságának és megbízhatóságának vizsgálata

Célkitűzésünk az in vivo konfokális corneamikroszkópia megbízhatóságának és reprodukálhatóságának vizsgálata volt, melyről legjobb tudásunk szerint az irodalomban nem jelent meg közlemény. Vizsgálatainkhoz a cornea endothel rétegét választottuk, melynek értékelése technikai okok miatt a legkézenfekvőbb volt. Jelen munkánkban nem törekedtünk az endothelmikroszkóppal való összehasonlításra, kizárólag a konfokális mikroszkóppal nyert képek analízisére szorítkoztunk.

3.2 Keratoplasztikák vizsgálata

Célunk az volt, hogy saját anyagunkban, konfokális corneamikroszkópia segítségével tanulmányozzuk a tiszta transzplantátumok minden sejtrétegét. A korábban már ismert irodalmi adatok tükrében megállapítsuk, a posztoperatív szubklinikai morfológiai változások a cornea minden rétegét érintik-e, és milyen azok időbeli változása hosszú követési idő után.

3.3 Diabetese betegek corneáinak vizsgálata

Célunk annak tanulmányozása volt, hogy diabetese betegek corneáiban konfokális mikroszkóppal kimutathatók-e az eddig már ismert, de részben ellentmondásos morfológiai eltérések az epithel basalis sejteiben, a Bowman réteg idegplexusaiban, az elülső és hátsó stroma keratocytáiban és az endothel sejtrétegben ép corneákkal összehasonlítva, és ezekkel az eltérésekkel magyarázhatók-e a diabetese betegek corneáinak fokozott sérülékenysége, hámgyógyulási zavara.

3.4 Hosszú távú kontaktlencse viselés corneális hatásainak vizsgálata

Jelen munkánkban in vivo konfokális corneamikroszkópia segítségével kívántuk tanulmányozni a tünet és panaszmentes hosszú távú kontaktlencse viselés során észlelhető elváltozásokat a cornea egyes rétegeiben az eddig felhalmozódott adatok alapján. Kíváncsiak voltunk az eltérések mértékére, valamint arra, hogy lágy és PMMA lencseviselők között észlelhetők-e különbségek.

3.5 Acanthamoeba keratitis

Célunk Acanthamoeba keratitisben szenvedő betegek corneáiban az Acanthamoeba ciszták és trophozoiták nem invazív, konfokális corneamikroszkóppal való in vivo kimutatása, a kórokozó és az általa okozott eltérések morfológiai, mikroszkópos szintű jellegzetességeinek meghatározása a minél korábbi és pontosabb diagnózis érdekében.

4 Módszerek

4.1 A CCM reprodukálhatóságának és megbízhatóságának vizsgálata

Vizsgálatainkat 12 egészséges személy (7 férfi, 5 nő) 12 ép, jobb szemén végeztük, felvilágosítás és beleegyező nyilatkozat után. Átlagéletkoruk 39 ± 19 (17-78) év volt. A távoli látóélesség minden esetben korrekció nélkül 1,0 volt. A vizsgálat technikai részleteit illetően utalunk a 2.2 pontban leírtakra és közleményeinkre [103, 118].

A 40x-es objektív nagyítás használata mellett a vizsgálat „látótere” viszonylag kicsi. A vizsgálat alatt a páciens akaratlan finom szemmozgásai miatt állandóan változik a vizsgált terület pontos helye. Az endothel réteget egy vizsgálat alatt számos alkalommal képezzük le, ezért elegendőnek éreztük a páciens egy alkalommal való vizsgálatát, mert a nyert endothel felvételek egymástól mindig különböznek, kismértékben mindig a cornea különböző területéről származnak.

Az endothel képek manuális és automatikus értékeléséhez 151x124 μ m-es keretet (RoI – Region of Interest) választottunk, mely a szoftver ajánlott standard beállítása volt (fixed-frame analízis). A keretet a képen belül a legjobban értékelhető endothelsejtek területén helyeztük el. Az automatikus értékeléshez a Tomey beépített Cell and Layer Analyzer (CLA) szoftverét használtuk, utólagos manuális sejthatár korrekciót nem alkalmaztunk. A manuális értékelésnél a sejteket egyenként jelöltük meg, a keret bal és felső vonalán fekvő sejteket az értékelésbe beleszámítva.

A vizsgálatok során két csoportot alakítottunk ki. Az első csoportban minden egyes páciens egy vizsgálatából származó két különböző endothel felvételt (első és második vizsgálat) egyazon vizsgáló (IL) értékelt, a szoftver által lehetővé tett manuális és automatikus módban.

A második csoportban minden vizsgált személy egy endothel felvételét (mely az első csoport második felvételével volt azonos) értékelt egymástól függetlenül két vizsgáló (első vizsgáló IL, második vizsgáló NA) manuális és automatikus módban is.

Értékeljük az endothelsejtek denzitását, a kereten belül értékelt sejtek számát, az átlagos sejtfelszínt, és a sejtfforma variációs koefficiensét (CV). Utóbbi két változót csak az automatikus értékelés során számította a készülékben lévő szoftver. Összehasonlítottuk az automatikus és manuális értékelési módokat is.

A statisztikai vizsgálatokat SPSS for Windows 7.5 és Microsoft Excel 7.0 programokkal végeztük.

A csoportok és vizsgálatok közötti különbségeket 2-mintás párosított Student féle t-próba segítségével állapítottuk meg, a különbséget akkor tartottuk szignifikánsnak, ha $p < 0,05$ (95% CI) volt. A vizsgálatok közötti lineáris kapcsolatot szorosságát Pearson korrelációval vizsgáltuk. A megbízhatósági koefficiens (Mk) meghatározására a Cronbach α tesztet használtuk.

4.2 Keratoplasztikák vizsgálata

Klinikánkon 1997-98 között végzett perforáló keratoplasztikák (PKP) közül 1999-ben (első vizsgálat) 25 beteg (13 nő, 12 férfi) 25 szemén végeztünk vizsgálatokat in vivo konfokális corneamikroszkóppal [119]. A vizsgálatba csak olyan betegeket vontunk be, akiknél mind a műtét, mind a posztoperatív gyógyulás teljesen zavartalan volt, hogy kizárjuk a komplikációk okozta hatásokat. 2003-ban vizsgálatainkat megismételtük.[120] A 25 betegből különböző okok miatt (7 beteg ismételt PKP-n esett át, 6 beteg elérhetetlen volt, 3 meghalt, 2 nem jött el) már csak 7 betegen (4nő, 3férfi) tudtuk megismételni vizsgálatainkat (második vizsgálat). A továbbiakban ezért csak ezen 7 beteg mérési eredményeit értékeltük.

Betegeink átlagéletkora a második vizsgálat idején $59,9 \pm 20,5$ (átlag \pm SD) (38 - 91) év volt. Az átlagos követési idő az első vizsgálat idején $15 \pm 7,6$ (7-24) hónap, a második vizsgálat idején $66 \pm 6,9$ (55-74) hónap volt. A betegek adatait a **4. táblázatban** foglaltuk össze (**4. táblázat**, 6.2. Keratoplasztikák vizsgálata fejezet).

A betegek preoperatív diagnózisa keratoconus (n=2), cornea dystrophia (n=2), pseudophakias bullosus keratopathia (ACL) (n=2), cornea ulcus (n=1) volt. Egyéb, a PKP prognózisát kedvezőtlenül befolyásoló szembetegséget (pl. conjunctivitis sicca, szemhéjak betegsége, szemfelszín betegség stb.) nem észleltünk. Az elvégzett műtétek megoszlása a következő volt: 5 esetben perforáló keratoplasztika, 1 esetben keratoplasztika és ACL csere, 1 esetben pedig keratoplasztika, ACL explantáció és sulcusfixált PCL implantáció történt.

A corneák donorainak átlagéletkora $54,2 \pm 9,3$ (40-75) év volt. Az exitus és az enucleatio közötti idő átlagosan $11,8 \pm 6,45$ (1-21) óra volt. Az exitus és a tárolás megkezdése között átlagosan $13,8 \pm 6,43$ (4-22) óra telt el. A tárolófolyadék 5 esetben Medium, 2 esetben

Optisol GS volt. A tárolás átlagos ideje 9 ± 4 (2-20) nap volt. A műtétekhez használt donor corneák minden esetben a budapesti Cornea Bankból származtak.

A műtéteket két operatőr végezte. A recipiens korongot minden esetben kézi trepánnal távolítottuk el. A donor korongokat viscoelastikus anyag védelmében szintén kézi trepánnal az endothel felől trepanáltuk. A recipiens/donor korongok mérete keratoconusos betegek esetén 7,0/7,0mm, egyéb esetekben 7,0/7,5mm volt. A donor corneát buktatott csomós, egyszeres tovafutó 10/0-s nylon varrattal rögzítettük. Intraoperatív és posztoperatív szövödmény nem volt, a donor korongok viszonylag hosszú tárolási ideje ellenére sem észleltünk hámosodási zavart. A donor corneák tárolófolyadékából végzett leoltás minden esetben negatív volt. A posztoperatív kezelés naponta 5x adott 0,1%-os prednisolone acetat (Ultracortenol) cseppből és hetente egyszer (3 hétig) subconjunctivális bethametason (Celestone) inj.-ből állt. Az Ultracortenol cseppet a betegek folyamatosan csökkenő dózisban 1 évig használták.

Vizsgálatainkat Tomey ConfoScan P4 slit-scanning típusú in vivo konfokális corneamikroszkóppal, a betegek felvilágosítása és szóbeli beleegyezése után végeztük. A vizsgálat technikai részleteit illetően utalunk a 2.2 pontban leírtakra és előző közleményeinkre [103, 119, 120]. Minden esetben a cornea centrumát vizsgáltuk, itt értékeltük a cornea epithel rétegeit, a Bowman membránt, a subepithelialis idegeket, az elülső és hátsó stroma keratocytáit, valamint az endothel réteget. Számításainkat Microsoft Excel 7.0. táblázatkezelő programmal végeztük el, szignifikancia számításától azonban – a kis esetszám miatt – eltekintettünk.

4.3 Diabetesek betegek corneáinak vizsgálata

Vizsgálatainkba 15 diabetesek beteget vontunk be (9 nő,6 férfi), akiknek jobb szemét vizsgáltuk. A diabetes típusa 11 esetben NIDDM, 4 esetben IDDM volt. Átlagéletkoruk 67 ± 8 (56-79) év volt

A vizsgálati alkalmasság feltételeként lézerkezelést igénylő diabetesek retinopathia jelenlétét határoztuk meg minden beteg esetén. A lézerkezelésekre 6/15 esetben proliferatív, 9/15 esetben súlyos, nem proliferatív retinopathia miatt került sor (Airlie-House klasszifikáció) a konfokális mikroszkópos vizsgálatok után. A diabetes fennállásának átlagos időtartama $14,8\pm 6,3$ év volt. A vizsgálatból kizáró ok volt minden korábbi, vagy jelenleg is fennálló szemfelszíni és cornea betegség, kontaktlencse viselés, szemhéj és könnyrendszer betegségei, korábbi szemműtét, korábbi lézerkezelés,

glaukóma, uveitis, minden helyi kezelés, és szisztémás kötőszöveti betegségek. A viszonylag kis esetszám és a diabetes két típusában elvileg azonos komplex anyagcserezavar, valamint a diabetes stádiuma miatt a két diabeteses csoportot egységesnek tekintettük, és ezért a különböző paraméterek (életkor, RP stádiuma stb.) közötti korrelációkat nem vizsgáltuk.

A kontrollcsoport katarakta műtét céljából klinikánkra kerülő olyan nem diabeteses betegekből állt, akik a kataraktán kívül szemészetileg egészségesek voltak. 15 személy (7 nő, 8 férfi) 15 szemét vizsgáltuk, átlagéletkoruk 71 ± 7 (61-78) év volt. Minden esetben a páciensek felvilágosítása és beleegyezése után történtek a vizsgálatok Tomey ConfoScan (SSCM) típusú konfokális corneamikroszkóppal. A vizsgálat technikai részleteit illetően utalunk a 2.2 pontban leírtakra és előző közleményeinkre [103, 121].

A statisztikai értékelés során a csoportok között összehasonlítottuk a basalis epithelsejtek, az elülső és hátsó stroma keratocytáinak számát, valamint az endothelsejtek denzitását és variációs koefficiensét (CV). A subepithelialis idegplexusnak csak alaki rendellenességeit vizsgáltuk, az idegfonat denzitását nem. Akkor tartottuk kórosnak a subepithelialis idegeket, ha szabályos, egyenletes, párhuzamos lefutást nem mutattak és vastagságukban is kifejezett eltérések mutatkoztak.

A statisztikai vizsgálatokat Microsoft Excel 7.0 táblázatkezelő program segítségével végeztük el. A vizsgált paraméterek csoportok közötti eltéréseit 2-mintás t-próba segítségével számítottuk ki és akkor tekintettük szignifikánsnak, ha $p < 0,05$ (95% CI) volt.

4.4 Hosszú távú kontaktlencse viselés corneális hatásainak vizsgálata

Vizsgálatainkhoz klinikánk kontaktlencse laboratóriumában rutin kontrollvizsgálatra jelentkező 10 kemény-kontaktlencse (PMMA) viselőt (7 nő, 3 férfi, átlagéletkor $32,5 \pm 3,7$ év) és 10 lágy-kontaktlencse viselőt (8 nő, 2 férfi, átlagéletkor $40,7 \pm 11,4$ év) választottunk ki véletlenszerűen, akik a lencsét hosszú ideje tünet és panaszmentesen viselték és más szembetegségben sem szenvedtek. A páciensek jobb szemét vizsgáltuk. Kontrollként 10 szemészetileg egészséges személy szintén jobb szemét választottuk (5 férfi, 5 nő, átlagéletkor $30,4 \pm 1,6$ év). A vizsgálatokat a vizsgált személyek előzetes felvilágosítása és beleegyezése után végeztük el. Minden esetben a kontaktlencse levétele után 30 percen belül történtek a vizsgálatok. Rutin réslámpa vizsgálatot követően Tomey

ConfoScan P4 típusú készülékkel (SSCM) a cornea centrumát tanulmányoztuk. A technikai részleteket illetően utalunk a 2.2 pontban leírtakra és előző közleményeinkre [103, 122]. Értékeljük a cornea basalis epithel sejtsűrűségét, a subepithelialis idegplexust, az elülső és hátsó stroma keratocytáinak számát, valamint az endothel sejtréteget. Az endothel értékelése automatikus módban, ún. fixed-frame analízissel történt. A sejtsűrűsége kívül meghatároztuk az átlagos sejtfelszínt, valamint a sejtfforma variációs koefficiensét is (CV). A basalis epithelsejteket és a keratocytákat manuálisan értékeltük. A sejtszámok meghatározásához mindig három különböző felvétel átlagértékével számoltunk. A konfokális mikroszkópia után, UH pachymeterrel határoztuk meg a cornea centrális vastagságát, ebben az esetben is 3 mérést átlagoltunk. A számításokat és a statisztikai értékelést SPSS 9.0 for Windows és Excel 7.0 programokkal végeztük. Mérési eredményeinket az egyes csoportok között Student féle 2-mintás t-próbával hasonlítottuk össze. Ennek feltétele azonban, – az egyes változók azonos szórásnégyzete – nem teljesült minden esetben, ezért a statisztikai értékelést ún. nemparaméteres eljárással (Mann-Whitney U próba) is kiegészítettük. Az eltéréseket akkor tekintettük szignifikánsnak, ha $p < 0,05$ (95% CI) volt. A számítógépes adatfeldolgozás miatt a p értékeket pontosan adtuk meg.

4.5 Acanthamoeba keratitis

Vizsgálatainkat 6 beteg (4 nő, 2 férfi) 6 szemén végeztük, akiknél a klinikai kép Acanthamoeba keratitist valószínűsített. Átlagéletkoruk 27 ± 7 (20-47) év volt. Az Acanthamoeba keratitis diagnosztizálásáig átlagosan 5 ± 2 (1-8) hét telt el. A diagnózis felállítása előtt általában bakteriális ulcus illetve herpes simplex keratitis gyanúja miatt antibiotikumokat (ciprofloxacilin, tobramycin), antivirális szereket (aciclovir, trifluorothymidine), szteroidot (fluorometholon) illetve kombinált készítményeket (bethamethasone+gentamycin, dexamethasone+tobramycin) kaptak a betegek. 4/6 beteg volt kontaktlencse viselő. A lencseviselők minden esetben lágylencsét hordtak, a hordás ideje 30 nap és 19 év között volt, a lencseviselés 1 esetben kiterjesztett (30 napos), a többi esetben napi hordásidejű volt. Az átlagos követési idő $2 \pm 0,9$ (1,2-3,9) év volt. A konfokális corneamikroszkópos vizsgálatokhoz Tomey ConfoScan Model P4 (SSCM) típusú készüléket használtunk, a vizsgálat technikai részleteit illetően utalunk a 2.2 pontban leírtakra és előző közleményeinkre [103, 123] A digitalizált képeket az Adobe Photoshop 7.0 szoftver segítségével dolgoztuk fel.

A cornea hámkaparek diagnosztikus célú fénymikroszkópos citológiai vizsgálatára 4 esetben került sor, 2 esetben csak a konfokális corneamikroszkópos vizsgálat történt. A fénymikroszkópos értékelés során a cornea hámkaparek vizsgálatához PAS festést használtunk, a keratoplasztika során eltávolított cornea szövettani feldolgozása HE és PAS festéssel történt. Acanthamoeba tenyésztés és bakteriológiai vizsgálat céljából minden esetben történt anyagvétel a cornea felszínéről.

Az Acanthamoeba keratitis diagnózisának felállítása után betegeink helyi kezelése Neomycin, 0,02% Polyhexamethylen biguanide (0,02% Lavasept) és 0,1% Propamide isethionat (GoldenEye) kombinációjából állt, melyet fokozatosan csökkenő adagban egy éven keresztül adtunk. Két esetben a klinikai javulás után kontroll konfokális corneamikroszkópia történt.

5 Eredmények

5.1 A CCM reprodukálhatóságának és megbízhatóságának vizsgálata

Az első csoport (intraobserver) adatait részletesen mutatja az **1. táblázat**. Az endothel denzitás képek közötti átlagos különbsége automatikus értékelésnél 31 sejt/mm² (p=0,59, Pearson 0,89, Mk. 0,945), manuális értékelésnél 9 sejt/mm² (p=0,89, Pearson 0,88 Mk. 0,937) volt. A kereten belül értékelt sejtszámok közötti átlagkülönbség automatikus értékelési módban a vizsgálatok között 1,8 (p=0,24, Pearson 0,61, Mk. 0,756), manuális értékelésnél pedig 0,1 (p=0,95, Pearson 0,84, Mk. 0,914) sejt volt. A sejtfelszín képek közötti átlagkülönbsége 3,9µm² (p=0,51, Pearson 0,91, Mk. 0,951), a CV átlagos különbsége 0,02 (p=0,24, Pearson 0,83, Mk. 0,853) volt.

1. Táblázat. Intraobserver értékek

I. Csoport. Automatikus értékelés

| | Átlag ± SD | Átlagos különbség ± SD | p érték | Pearson korreláció | Mk. |
|---|--------------|------------------------|---------|--------------------|-------|
| Endothel sűrűség (sejt/mm²) | | | | | |
| 1. Kép | 3125 ± 407,4 | | | | |
| 2. Kép | 3156 ± 412,0 | -31,1 ± 187 | 0,59 | 0,89 | 0,945 |
| Sejtek száma (RoI) (No) | | | | | |
| 1. Kép | 39,3 ± 5,5 | | | | |
| 2. Kép | 41,1 ± 5,5 | -1,8 ± 4,85 | 0,24 | 0,612 | 0,760 |
| Átlagos sejtfelszín (µm²) | | | | | |
| 1. Kép | 324,0 ± 45,7 | | | | |
| 2. Kép | 320,8 ± 42,3 | 3,9 ± 18,9 | 0,51 | 0,91 | 0,951 |
| Variációs koeff. (CV) | | | | | |
| 1. Kép | 0,42 ± 0,06 | | | | |
| 2. Kép | 0,40 ± 0,09 | 0,020 ± 0,05 | 0,24 | 0,83 | 0,853 |

I.Csoport. manuális értékelés

| | | | | | |
|---|------------|-------------|------|-------|-------|
| Endothel sűrűség (sejt/mm²) | | | | | |
| 1. Kép | 2949 ± 457 | | | | |
| 2. Kép | 2940 ± 465 | 9,2 ± 224,9 | 0,89 | 0,88 | 0,937 |
| Sejtek száma (RoI) (No) | | | | | |
| 1. Kép | 54,6 ± 7,9 | | | | |
| 2. Kép | 54,7 ± 8,1 | -0,1 ± 4,5 | 0,95 | 0,841 | 0,914 |

A második csoport (interobserver) adatait a **2. táblázatban** foglaltuk össze. A két vizsgáló által értékelt azonos képek közötti átlagos endothel denzitás különbség automatikus értékelésnél 33 sejt/mm² (p=0,57, Pearson 0,92, Mk. 0,9576), manuális módban 158 sejt/mm² (p=0,0034, Pearson 0,96,) volt, mely utóbbi szignifikáns. A kereten belül értékelt sejtszámok viselkedése is hasonló volt. Az automatikus értékelésnél a vizsgálatok között nem volt szignifikáns eltérés, (az átlagos különbség 1,7 sejt, p=0,053, Pearson 0,93, Mk. 0,9544), a manuális értékelés esetén viszont szignifikáns eltérést észleltünk (az átlagos különbség 2,45 sejt, p=0,0028, Pearson 0,97).

2. Táblázat. Interobserver értékek

II.Csoport. Automatikus értékelés

| | Átlag ± SD | Átlagos különbség ± SD | p érték | Pearson korreláció | Mk. |
|---|---------------|------------------------|---------|--------------------|-------|
| Endothel sűrűség (sejt/mm²) | | | | | |
| 1. Vizsgáló | 3156 ± 412 | | | | |
| 2. Vizsgáló | 3189 ± 475 | -32,6 ± 185 | 0,57 | 0,922 | 0,958 |
| Sejtek száma (RoI) (No) | | | | | |
| 1. Vizsgáló | 41,1 ± 5,5 | | | | |
| 2. Vizsgáló | 39,4 ± 6,9 | 1,7 ± 2,61 | 0,053 | 0,935 | 0,954 |
| Átlagos sejtfelszín (µm²) | | | | | |
| 1. Vizsgáló | 320,8 ± 42,08 | | | | |
| 2. Vizsgáló | 319,9 ± 50,68 | 0,9 ± 18,45 | 0,873 | 0,938 | 0,960 |
| Variációs koeff. (CV) | | | | | |
| 1. Vizsgáló | 0,40 ± 0,09 | | | | |
| 2. Vizsgáló | 0,38 ± 0,09 | 0,019 ± 0,04 | 0,184 | 0,965 | 0,932 |

II.Csoport. Manuális értékelés

| | | | | | |
|---|------------|----------------|--------|-------|-------|
| Endothel sűrűség (sejt/mm²) | | | | | |
| 1. Vizsgáló | 2940 ± 465 | | | | |
| 2. Vizsgáló | 3098 ± 511 | -158,4 ± 137,4 | 0,0034 | 0,965 | 0,980 |
| Sejtek száma (RoI) (No) | | | | | |
| 1. Vizsgáló | 54,7 ± 8,1 | | | | |
| 2. Vizsgáló | 57,2 ± 8,7 | -2,4 ± 2,07 | 0,0028 | 0,972 | 0,985 |

A **3. táblázatban** összevetettük az automatikus és manuális értékelési módszert. Csak az endothel denzitást és a sejtszámokat tudtuk összehasonlítani, manuális értékelésnél az egyéb paraméterek (sejtfelszín, CV) meghatározására ugyanis nincs lehetőség. Az endothel sejtsűrűség az automatikus értékelésnél minden csoportban magasabb volt, mint manuálisan értékelve, a különbség szignifikáns volt ($p < 0,001$). Az értékelt sejtek száma viszont fordítva viselkedett, minden esetben a manuális értékelés során több sejtet számoltunk meg, mint automatikus értékelés esetén a szoftver. A különbség itt is kifejezetten szignifikáns volt ($p < 0,001$).

3. Táblázat. Automatikus és manuális értékelés összehasonlítása

| | Átlag \pm SD | Átlagos különbség \pm SD | Pearson korreláció | p érték |
|---|--------------------|-------------------------------|-----------------------|------------|
| I. Csoport 1.Kép | | | | |
| Endothel sűrűség (sejt/mm ²) | | | | |
| Automatikus | 3125,3 \pm 407,4 | | | |
| Manuális | 2949,6 \pm 457,1 | 175,6 \pm 230,9 | 0,863 | 0,000617 |
| Sejtek száma (RoI) (No) | | | | |
| Automatikus | 39,3 \pm 5,5 | | | |
| Manuális | 54,6 \pm 7,9 | -15,4 \pm 5,1 | 0,767 | 0,00000156 |
| I. Csoport 2.Kép | | | | |
| Endothel sűrűség (sejt/mm ²) | | | | |
| Automatikus | 3156,3 \pm 412,0 | | | |
| Manuális | 2940,4 \pm 465,3 | 215,9 \pm 196,1 | 0,907 | 0,000116 |
| Sejtek száma (RoI) (No) | | | | |
| Automatikus | 41,1 \pm 5,5 | | | |
| Manuális | 54,7 \pm 8,1 | -13,6 \pm 4,4 | 0,853 | 0,00000132 |
| II. Csoport (2. Kép) | | | | |
| Endothel sűrűség (sejt/mm ²) | | | | |
| Automatikus | 3189,0 \pm 475,4 | | | |
| Manuális | 3098,8 \pm 511,3 | 90,2 \pm 173,8 | 0,941 | 0,000016 |
| Sejtek száma (RoI) (No) | | | | |
| Automatikus | 39,4 \pm 6,9 | | | |
| Manuális | 57,2 \pm 8,7 | -17,8 \pm 3,6 | 0,920 | 0,00000001 |

Az automatikus és manuális értékelési módszer közötti összefüggést lineáris regresszió segítségével vizsgáltuk meg. A számításhoz a II.Csoport adatait használtuk fel, mert itt volt az adatok között a legszorosabb a lineáris korreláció (Pearson korr. 0,92, 3. táblázat). Az adatok közötti lineáris regresszió az $A=479,4+0,874 \times M$ képlet segítségével írható le (A az automatikus, M a manuális értékeket jelenti).

5.2 Keratoplasztikák vizsgálata

Betegeink legjobb, szemüveggel korrigált posztoperatív látóélessége az első vizsgálat időpontjában átlagosan $0,53 \pm 0,32$ (0,04-0,9), a második vizsgálatnál $0,42 \pm 0,34$ (0,02-1,0) volt. A táblaolvasásnál rosszabb látóélességet minden esetben a macula lutea degeneratív folyamata magyarázta.


A cornea felszínes laphám sejtjei szubjektív megítélés alapján mindkét vizsgálat során alakú és nagyságbeli eltéréseket mutattak, és az is feltűnő volt, hogy a lelöködés előtt álló epithelsejtek sejtmagjaikat minden esetben megtartották. Az intermedier sejtek épnek tűntek, bár reflektivitásuk fokozott volt. A basalis epithelsejtek átlagos denzitása a műtét után átlagosan 15 hónappal (első vizsgálat) 3896 ± 542 (2840-4220) sejt/mm² volt. A műtét után 66 hónappal (második vizsgálat) ez azonban 3200 ± 642 (2620-3970) sejt/mm² –re csökkent ($p < 0,05$). Eredményeinket a **4. táblázatban** foglaltuk össze.

4. Táblázat. Keratoplasztika utáni eredmények. * Wilcoxon teszt

| Betegek (n=7) | 1.Vizsgálat Átlag±SD (min-max) | 2.Vizsgálat Átlag±SD (min-max) | p érték* |
|--|-----------------------------------|-----------------------------------|----------|
| Kor (év) | 55,7±20,1 (34–86) | 59,9±20,5 (38–91) | - |
| Követési idő (év) | 15±7,6 (7–24) | 66±6,9 (55–74) | - |
| Korrigált visus | 0,53±0,32 (0,04–0,9) | 0,42±0,34 (0,02–1,0) | 0,128 |
| Basalis epithel (sejt/mm ²) | 3896±542 (2840–4220) | 3200±642 (2620–3970) | 0,043 |
| Idegek jelenléte (betegek száma) | 2 | 7 | |
| Keratocita (elülső stroma sejt/mm ²) | 750±82 (640–820) | 383±52 (264–522) | 0,018 |
| Keratocita (hátsó stroma sejt/mm ²) | 604±78 (510–704) | 411±98 (326–612) | 0,028 |
| Postop. endothel (sejt/mm ²) | 1719±578 (1069–2716) | 965±271 (565–1346) | 0,018 |

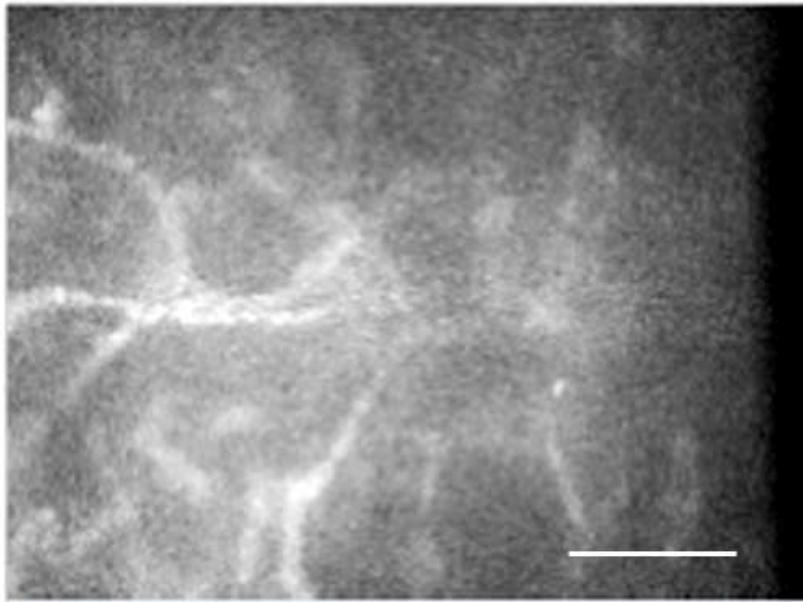
| | | | |
|-----------------------------------|---------------------------|---------------------------|-------|
| Variációs koeff (CV) | 0,56±0,099 (0,41–0,66) | 0,58±0,089 (0,42–0,66) | 0,237 |
| Cornea guttata (betegek száma) | 1 | 3 | |

A Bowman membrán reflektivitását mindkét vizsgálat során minden betegen fokozottnak észleltük, a reflektivitás fokozódás mértéke azonban különböző volt (**21. ábra**).



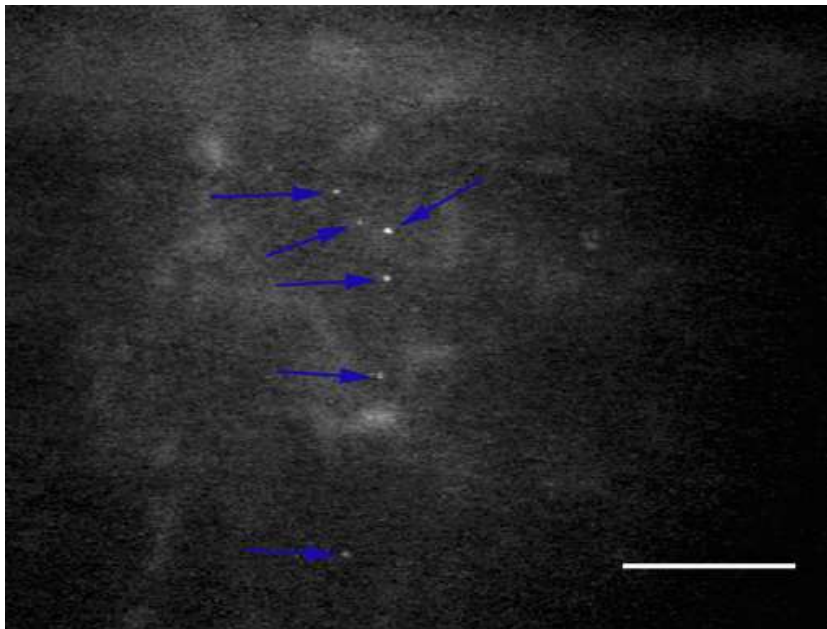
21. ábra. Extracelluláris reflektivitás fokozódás a Bowman rétegben

Cornea idegeket subepithelialisán és a mély stromában az első vizsgálatkor 2/7 esetben (28,5%, műtét után 13 és 23 hónappal), a második vizsgálatkor pedig minden esetben észleltünk. Az idegek lefutása szabálytalan volt, minden esetben szokatlan ív alakú elágazódásokat, kaliberingadozásokat észleltünk, mely a regenerálódott idegekre jellemző (**22. ábra**)



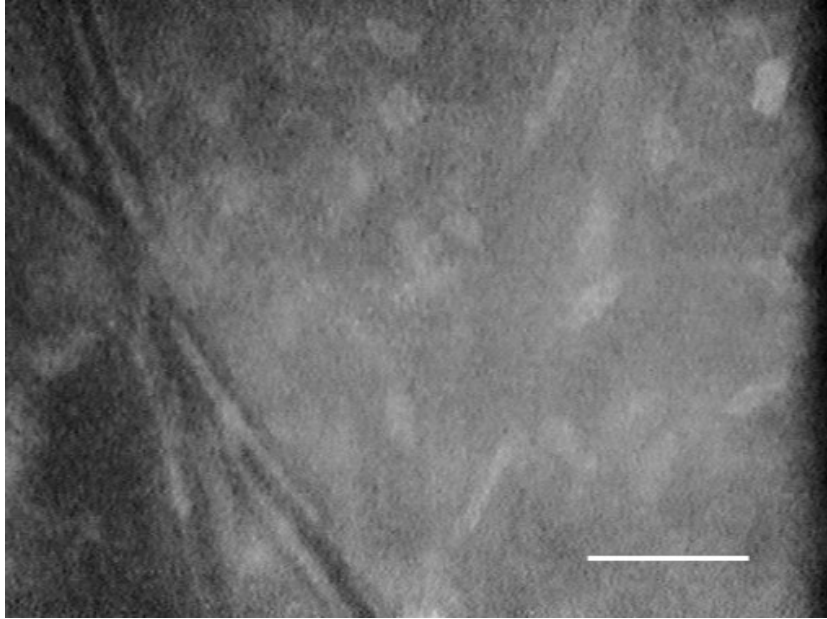
22. ábra. Regenerálódott idegszálak a stromában, keratoplasztika után 22 hónappal

A stromában minden esetben mindkét vizsgálat során extracelluláris reflektivitás fokozódást, valamint apró, kerek, néhány mikron átmérőjű, erősen reflektív képleteket (ún. micro-dot depozitumok) észleltünk a mély stroma rétegekben. (**23. ábra**)

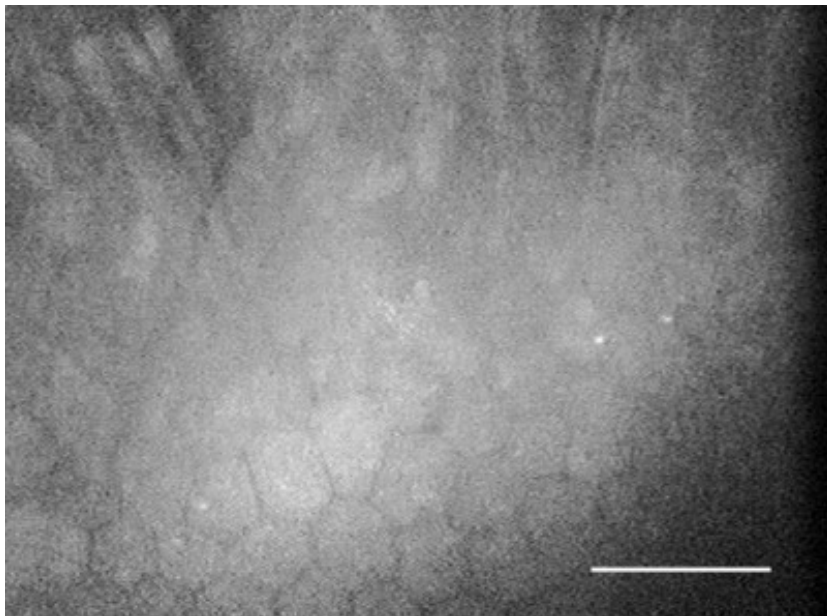


23. ábra. Ún. micro-dot depozitumok a kép közepén (kék nyilak)

Az első vizsgálat alkalmával a stromában és a Descemet rétegben vaskos redők voltak láthatók (**24. és 25. ábra**), melyek a későbbi vizsgálat alkalmával már nem ábrázolódtak.

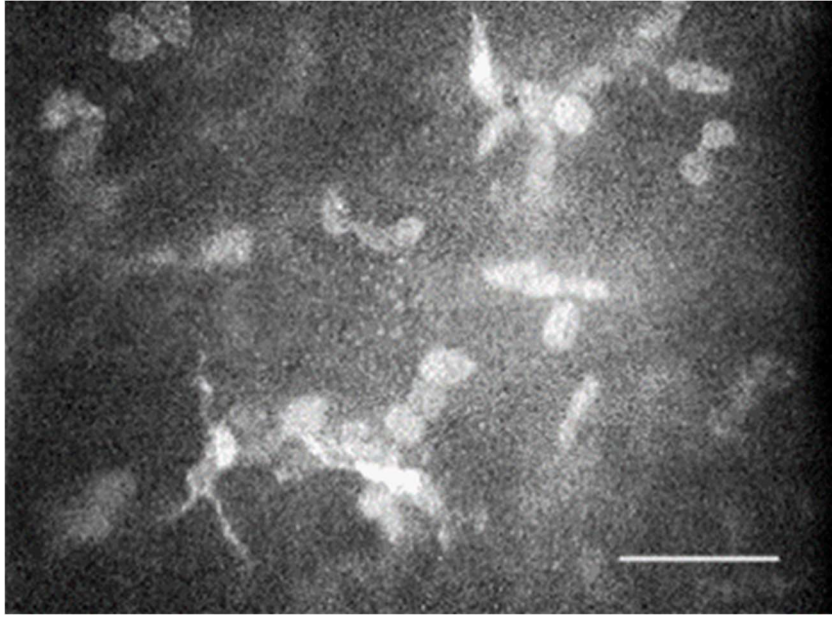


24. ábra. Kifejezett stroma redő a kép bal szélén



25. ábra. Descemet és stroma redők a kép felső részén, endothel sejtréteg alul


Az elülső stromában a keratocyták átlagos sűrűsége 15, ill.66 hónappal a műtét után 750 ± 82 (640-820) sejt/ mm^2 ill. 383 ± 52 (264-522) sejt/ mm^2 , a hátsó stromában pedig 604 ± 78 (510-704) sejt/ mm^2 ill. 411 ± 98 (326-612) sejt/ mm^2 volt. A fokozott keratocytá aktivitás jelei is megfigyelhetők voltak számos, a szokásosnál erősebben reflektív keratocytá mag formájában (**26. ábra**) mindkét vizsgálat során.



26. ábra. Aktivált keratocyták a stromában

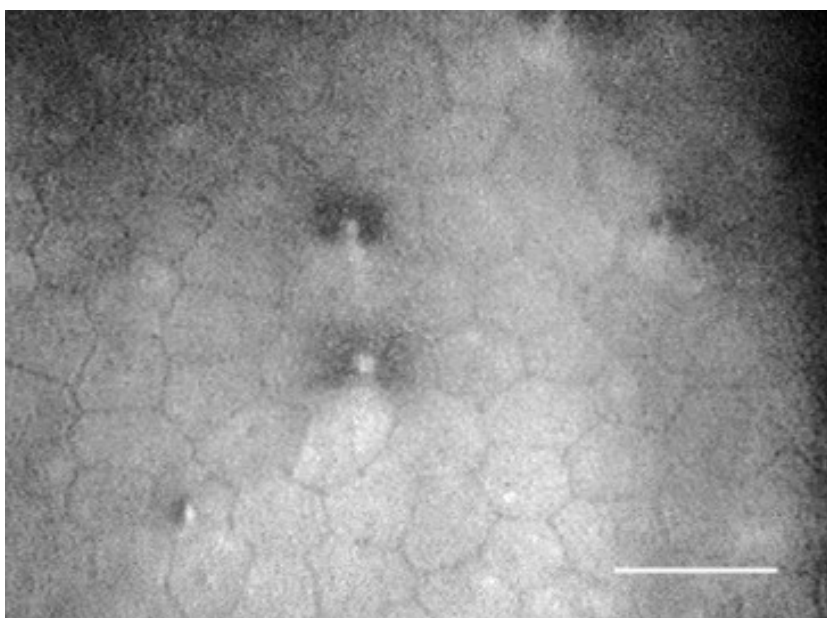
A preoperatív (donor) endothel sejtsűrűség átlaga 2811 ± 117 (2640-3000) sejt/ mm^2 volt a Cornea Bankból való kiadáskor, a Bank adatai alapján.

A posztoperatív endothel denzitás átlaga 1719 ± 578 (1069-2716) sejt/ mm^2 (15 hónap) illetve 965 ± 271 (565-1346) sejt/ mm^2 (66 hónap) volt. A második vizsgálatkor 3 esetben (42,8%) az endothel denzitás $< 1000/\text{mm}^2$ volt, de ezek a corneák is tiszták voltak. Az endothel sejtrétegben erősen fokozott polimegetizmust észleltünk, a variációs koefficiens (CV) átlaga 15 hónappal a műtét után $0,56 \pm 0,099$ (0,41-0,66), 66 hónappal pedig $0,58 \pm 0,089$ (0,42-0,66) volt (**27. ábra**).



27. ábra. Endothel sejtréteg, PKP után 24 hónappal. Sejtsűrűség 560/mm², CV 0,62

A pleomorfizmust csak szubjektíve értékelhettük, mivel a mikroszkóp szoftvere a hexagonalitási indexet számolni nem tudta. Minden esetben kifejezett pleomorfizmust észleltünk mindkét vizsgálat során. Az első vizsgálatkor 1/7 esetben (14,3%), a második vizsgálatkor 3/7 esetben (42,8%) a transzplantátumban cornea guttatára jellemző eltéréseket is észleltünk. **(28. ábra)**



28. ábra. Cornea guttata megjelenése 7 hónappal keratoplasztika után

5.3 Diabeteses betegek corneáinak vizsgálata

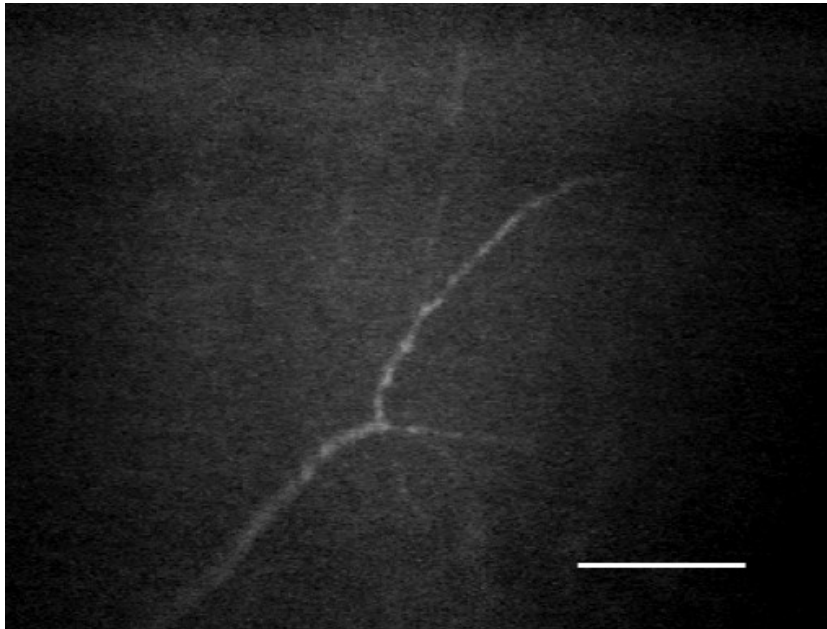
A diabeteses és kontrollcsoport átlagéletkora között szignifikáns eltérés nem volt. A basalis epithelsejtek vizsgálata során a kontrollcsoportban kissé magasabb sejtsűrűséget találtunk, azonban az eltérés nem volt szignifikáns (kontroll 4025 ± 384 sejt/mm² vs. diabetes 3850 ± 462 sejt/mm² $p > 0,05$). Szubjektív megítélés szerint alaki eltérés sem volt látható, de objektív megítélést a műszer szoftvere nem tett lehetővé. Sem az elülső stroma keratocytái (kontroll 765 ± 46 sejt/mm² vs. diabetes 750 ± 74 sejt/mm²) sem a hátsó stroma keratocytái (kontroll 604 ± 52 sejt/mm² vs. diabetes 580 ± 65 sejt/mm²) szignifikáns eltérést a csoportok között nem mutattak. Az endothel sejtrétegben a kontrollcsoportban egyértelműen kissé magasabb sejtsűrűséget észleltünk, (kontroll 2750 ± 412 sejt/mm² vs. diabetes 2615 ± 532 sejt/mm²) azonban szignifikáns eltérést a csoportok között itt sem találtunk. Az endothelsejtek variációs koefficiense viszont jelentős különbséget mutatott (kontroll $0,35 \pm 0,06$ vs. diabetes $0,46 \pm 0,09$ $p < 0,05$), az eltérés ebben az esetben szignifikánsnak bizonyult. Az endothel képek értékelése során szubjektíve egyértelműen fokozott pleomorfizmus volt észlelhető, de a hexagonalitási index hiányában ezt számszerűsíteni nem lehetett. Eredményeinket összefoglalóan az **5. táblázatban** tüntettük fel.

5. Táblázat. A vizsgált paraméterek a kontroll és diabeteses csoportban. * χ^2 teszt

| | Kontroll (n=15) (átlag \pm SD) | Diabetes (n=15) (átlag \pm SD) | p érték |
|---|--|--|---------|
| Kor (év) | 71 \pm 7 | 67 \pm 8 | n.s. |
| Basalis epithelsejtek (sejt/mm ²) | 4025 \pm 384 | 3850 \pm 462 | n.s. |
| Elülső stroma keratocyták (sejt/mm ²) | 765 \pm 46 | 750 \pm 74 | n.s. |
| Hátsó stroma keratocyták (sejt/mm ²) | 604 \pm 52 | 580 \pm 65 | n.s. |
| Endothel sejtsűrűség (sejt/mm ²) | 2750 \pm 412 | 2615 \pm 352 | n.s. |
| Variációs koefficiens (CV) | 0,35 \pm 0,06 | 0,46 \pm 0,09 | <0,05 |
| Kóros subepithelialis idegek | 0/15 | 4/15 | n.s.* |

A diabeteses csoportban a 15 beteg között 4 esetben találtunk a Bowman rétegben kóros subepithelialis ideglefutásokat mindkét szemben (26,6%, $p = 0,1752$). Jellegzetes volt az

idegszálak szabálytalan, ívelt, néhol félkör alakú lefutása. A kontrollcsoportban hasonló eltéréseket egy esetben sem találtunk. (29. ábra)



29. ábra. Kóros lefutású subepithelialis idegplexus diabeteses beteg corneájában

5.4 Hosszú távú kontaktlencse viselés corneális hatásainak vizsgálata

A legjobb korrigált látóélesség a kontroll csoportban $1,0 \pm 0,0$, a PMMA csoportban $0,88 \pm 0,2$, a lágylencsés csoportban $0,8 \pm 0,4$ volt. A refrakció a kontroll csoport esetén $+0,14 \pm 0,9D$ ($-1,0 - +2,0$), a lágylencsét viselők között $-9,0 \pm 2,6D$ ($-5,5 - 11,0$), a keménylencsét viselők között $-3,3 \pm 7,5D$ ($-11,0 - +7,5$) volt. A vizsgált személyek adatai és a vizsgálati eredményeink a **6. táblázatban** láthatók.

6. Táblázat. A vizsgálatban résztvevők adatai és az eredmények az egyes csoportokban.


* Mann-Whitney U-próba

| | Kontroll (n=10) | Lágy (n=10) | PMMA (n=10) | Student 2-mintás t-próba | | |
|---|--------------------------------------|-----------------------------|-------------------------------------|--------------------------|---------------------|------------------------|
| | Átlag±SD (min-max) | Átlag±SD (min-max) | Átlag±SD (min-max) | P _{k-lágy} | P _{k-PMMA} | P _{lágy-PMMA} |
| Kor (év) | 30,4±1,6 (29-33) | 40,7±11,4 (25-51) | 32,5±3,7 (25-37) | 0,182* | 0,104* | 0,135* |
| Viselési idő (év) | - | 13,5±7,8 (8-25) | 12±3,7 (7-18) | - | - | 0,735 |
| Visus | 1,0±0 | 0,8±0,4 (0,2-1,0) | 0,88±0,2 (0,5-1,0) | 0,186* | 0,123* | 0,725 |
| Refrakció (D) | 0,14±0,9 (-1,0 - 0,0 0,0 +2,0) | -9,0±2,6 (-5,5 -11,0) | -3,3±7,5 (-11,0-0,0 0,0 +7,5) | 0,005* | 0,166* | 0,155* |
| Pachymetria (µm) | 502,86±19 (468-525) | 554,75±23 (530-585) | 530,85±19 (499-557) | 0,0110 | 0,0110 | 0,134 |
| Epithelium (basalis) (sejt/mm ²) | 3678,9±279,5 (3399-4100) | 2993,2±147,6 (2850-3196) | 3020,8±316,6 (2195-3333) | 0,008* | 0,0001 | 0,828 |
| Anterior stroma (sejt/mm ²) | 778,5±43 (720-846) | 613,8±19 (599-641) | 644,8±95 (528-832) | 0,0001 | 0,008* | 0,900* |
| Posterior stroma (sejt/mm ²) | 606,8±80 (528-744) | 443,6±50,9 (368-478) | 556,1±93 (438-708) | 0,0030 | 0,2510 | 0,016 |
| Endothel (sejt/mm ²) | 2920,9±197,7 (2670-3190) | 2801,2±284,5 (2569-3154) | 3022,3±346 (2468-3581) | 0,4920 | 0,4560 | 0,259 |
| Endothel sejtfelszín (µm ²) | 350,9±36,4 (315-422) | 360,0±36,2 (317-390) | 335,9±37,6 (279-405) | 0,7010 | 0,4260 | 0,310 |
| Endothel sejtforma variációs koefficiens (CV) | 0,37±0,045 (0,30-0,42) | 0,54±0,091 (0,45-0,66) | 0,44±0,081 (0,33-0,58) | 0,0310 | 0,0430 | 0,134 |

A kontrollcsoport és a kontaktlencse viselők átlagéletkora, valamint a kontaktlencse átlagos viselési idejében nem volt szignifikáns eltérés. A refrakció a kontrollcsoportban átlagosan +0,25D alatt maradt. A lágylencse viselők között az átlagos refrakció szignifikánsan nagyobb volt, mint a kontroll ($p_{k-lágy}=0,005$). A PMMA lencsét viselők és a kontroll között a különbség nem volt szignifikáns. A lágy és PMMA lencsét viselők között sem volt szignifikáns az eltérés. A cornea centrumának vastagsága mind a lágy, mind a PMMA viselők között a kontrollhoz képest szignifikánsan nagyobb volt ($p_{k-lágy}=0,011$, $p_{k-PMMA}=0,011$). A lencseviselők két csoportja között azonban itt sem volt szignifikáns az eltérés ($p_{lágy-PMMA}=0,134$). A cornea morfológiai vizsgálata során a kapott eredményeket kvantitatív és kvalitatív csoportra bontottuk.

Kvantitatív eltérések:

A basalis epithelsejtek sűrűsége mind a lágylencsések esetén ($p_{k-lágy}=0,008$), mind a PMMA csoportban ($p_{k-PMMA}=0,0001$) a kontrollhoz képest szignifikánsan alacsonyabb volt. A PMMA és lágylencsés csoport között nem volt szignifikáns eltérés. Az elülső stroma keratocytáinak átlagos sűrűsége hasonló mintát követett ($p_{k-lágy}=0,0001$, $p_{k-PMMA}=0,008$). A két kontaktlencsés csoport között itt sem észleltünk szignifikáns eltérést. A hátsó stroma esetén a keratocyták átlagos sűrűsége a lágylencse viselők corneájában ($p_{k-lágy}=0,003$) valamint a PMMA-t viselők corneájában ($p_{k-PMMA}=0,251$) a kontrollhoz képest szignifikánsan csökkent volt, itt észleltük a kontaktlencsés csoportok között az egyetlen szignifikáns eltérést ($p_{lágy-PMMA}=0,016$). Az endothel átlagos sűrűségében az egyes csoportok között szignifikáns eltérést nem találtunk. Az átlagos sejtfelszín ennek megfelelően statisztikailag szintén azonosnak mutatkozott. Az endothel sejtforma variációs koefficiense a kontroll esetén 0,37, lágylencsésekben 0,54 ($p_{k-lágy}=0,031$) PMMA viselőkből 0,44 ($p_{k-PMMA}=0,043$) volt, a lencseviselő két csoport között nem volt szignifikáns a különbség ($p_{lágy-PMMA}=0,134$) **(30. ábra)**.

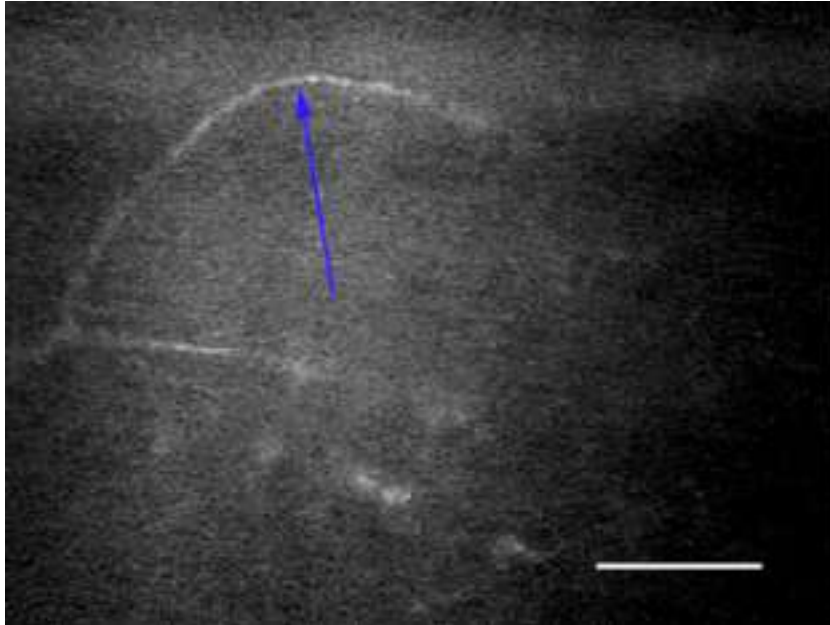


30. ábra. Cornea endothel, 14 éve lágylencse viselő, sejtszám 2945 sejt/mm², CV 0,51

Kvalitatív eltérések:

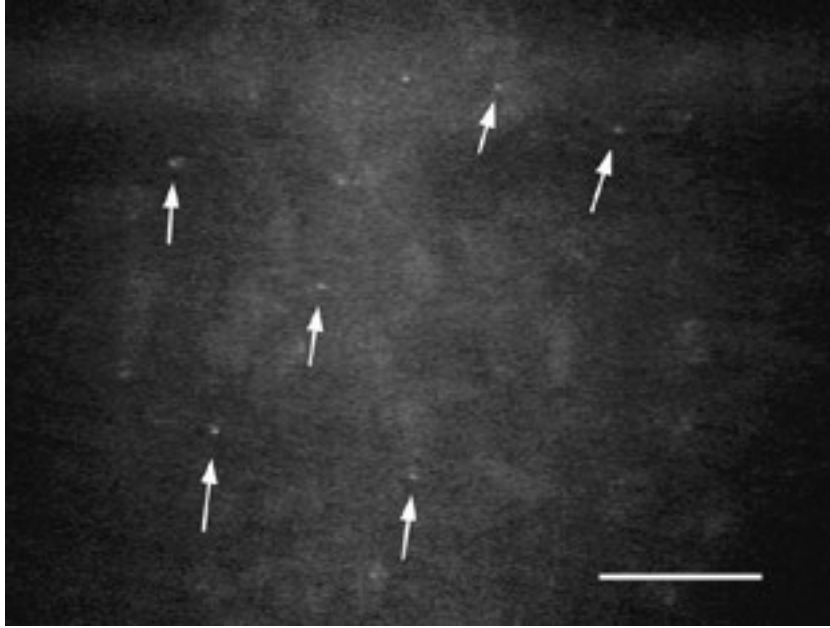
Subepithelialis idegek: A PMMA lencseviselők között 4/10, a lágy kontaktlencse viselők között 2/10 esetben a subepithelialis idegplexus szabályos, párhuzamos lefutása mellett

szabálytalan, ívelt, néha gyűrű alakot mutató ideg lefutásokat észleltünk, a kontrollcsoportban hasonló egy esetben sem fordult elő (**31. ábra**).



31 ábra. Ívelt, szokatlan lefutású idegszál subepithelialisán (nyíl)

Micro-dot depozitumok: A keménylencsét viselő csoportban 6/10, a lágylencsét viselők között 4/10 esetben a cornea stromában apró, kerek illetve ovális, kb. 1 μ m átmérőjű, erősen reflektív képződményeket észleltünk, melyek megfelelnek a Böhne által közölt és elnevezett ún. micro-dot depozitumoknak [50]. A depozitumok mind az elülső, mind a hátsó stromában megtalálhatók voltak, néha halmozottan fordultak elő (**32. ábra**).



32. ábra. Apró, reflektív, pontszerű (micro-dot) depozitumok a stromában (nyilak)

Az epithelben, a Bowman rétegben illetve az endothelben, illetve a kontrollcsoport corneáinak egyik rétegében sem észleltünk hasonló elváltozásokat.

5.5 Acanthamoeba keratitis

Betegeink legjobb szemüveggel korrigált látóélességének átlaga felvételnél $0,46 \pm 0,44$ (0,01-1,0), az utolsó kontrollvizsgálatkor $0,66 \pm 0,41$ (0,15-1,0) volt.

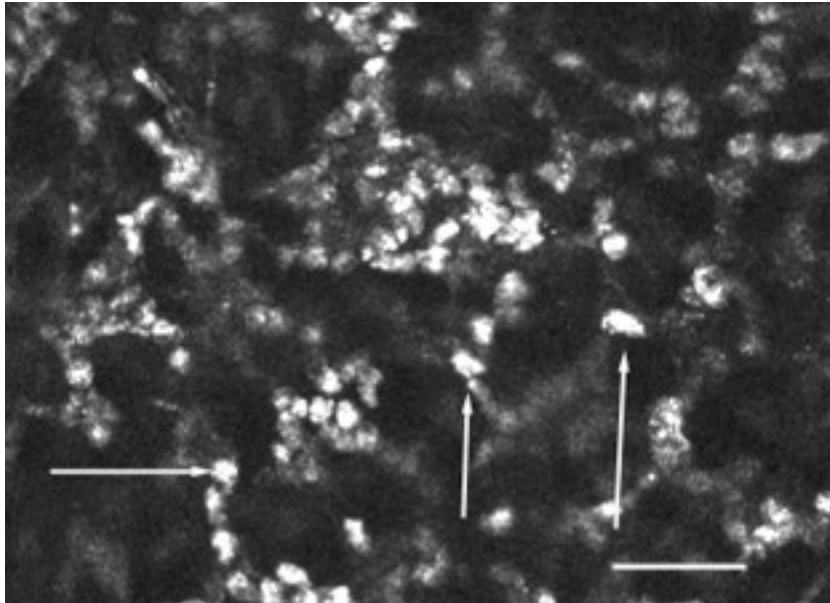
Betegeink adatait, valamint a keratitisek és a vizsgálatok eredményét a **7. táblázatban** foglaltuk össze.

7. Táblázat. Acanthamoeba keratitises betegeink

| No. | Nem | Kor (év) | D | V.felv. | Utolsó visus | Kl. viselés | Panasz ideje (hét) | Keratitis típusa | Szövettan | CCM |
|-----|-----|----------|------|---------|--------------|-------------|--------------------|------------------|-----------|------|
| 1. | ♀ | 23 | -3,0 | 0,02 | 0,15 | - | 8 | Ulcus | Poz | Poz. |
| 2. | ♂ | 22 | -2,5 | 1,00 | 1,0 | Lágy | 1 | Ulcus | Neg | Poz. |
| 3. | ♀ | 25 | -5,0 | 0,70 | 1,0 | Lágy | 4 | Epith. eltérések | Poz | Poz. |
| 4. | ♂ | 47 | -6,5 | 0,01 | 0,15 | Lágy | 3 | Ring inf. | Poz | Poz. |
| 5. | ♀ | 26 | - | 0,01 | 0,8 | - | 8 | Ring inf. | - | Poz. |
| 6. | ♀ | 20 | -4,5 | 1,0 | 1,0 | Lágy | 4 | Ring inf. | -. | Poz. |

A konfokális corneamikroszkópos vizsgálat minden esetben pozitív volt, azt a betegek – kifejezett fénykerülésük ellenére – jól tolerálták. A felvétel és a digitalizált képek minősége elsősorban a keratitis stádiumától, ill. a cornea ödéma mértékétől függött. Enyhébb esetekben a hámban illetve közvetlenül subepithelialisán, súlyosabb esetekben

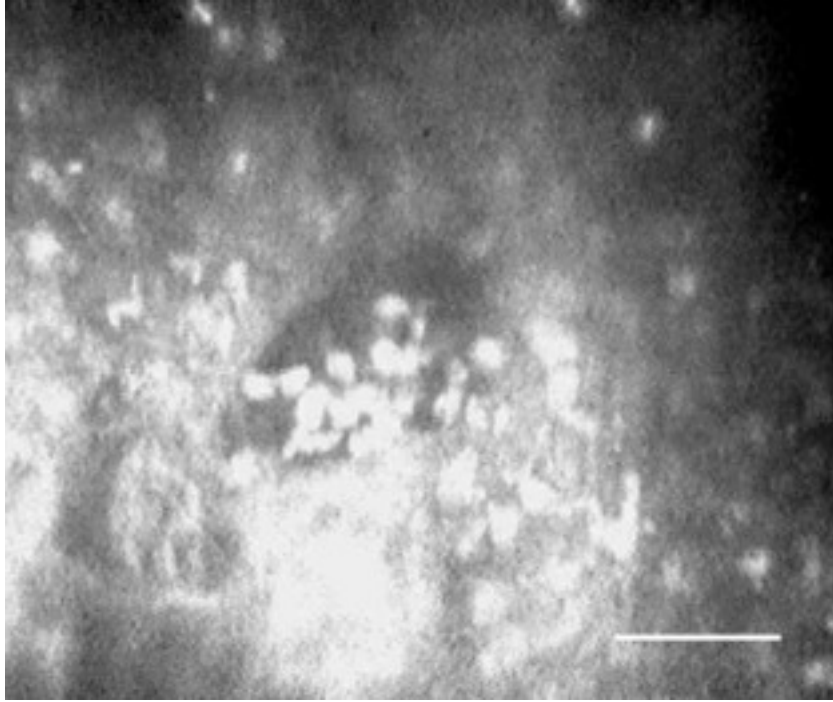
a stroma elülső részében is ovoid, erősen reflektív képleteket észleltünk, melyek átmérője 10-25 μ m között mozgott (**33. ábra**).



33. ábra. Acanthamoeba ciszták (nyilak) a stroma elülső részében (HRT-II-RCM)

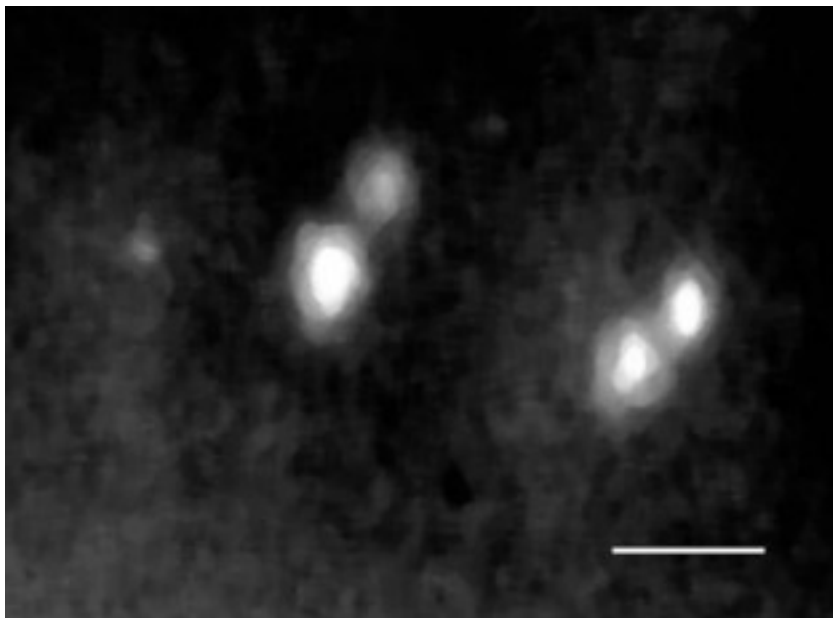
Ezek a képletek gyakran csoportosan helyezkedtek el, közöttük fokozott extracelluláris reflektivitást észleltünk. A hám normális morfológiája alig volt felismerhető, leginkább lelkődés előtt álló felszínes epithelsejteket észleltünk. A subepithelialis idegplexus nem ábrázolódott egy esetben sem. A keratocyták száma szubjektív megítélés szerint jelentősen csökkent, a keratocytá sűrűségét a képek gyenge minősége miatt számolni nem lehetett. A stroma mélyebb rétegeiben – eltekintve a stroma változó mértékű ödémájától – egyéb kóros eltérést nem észleltünk.

Előrehaladott esetekben jellegzetes volt, hogy a fokozott extracelluláris reflektivitást mutató stromában „fészekszerű”, optikailag kevésbé reflektív üregekben, lacunákban csoportosan fordultak elő az ovoid, reflektív képletek (**34. ábra**)



34. ábra. Csoportosan észlelt Acanthamoeba ciszták optikailag tiszta üregekben („fészkekben”), a kép közepén (SSCM)

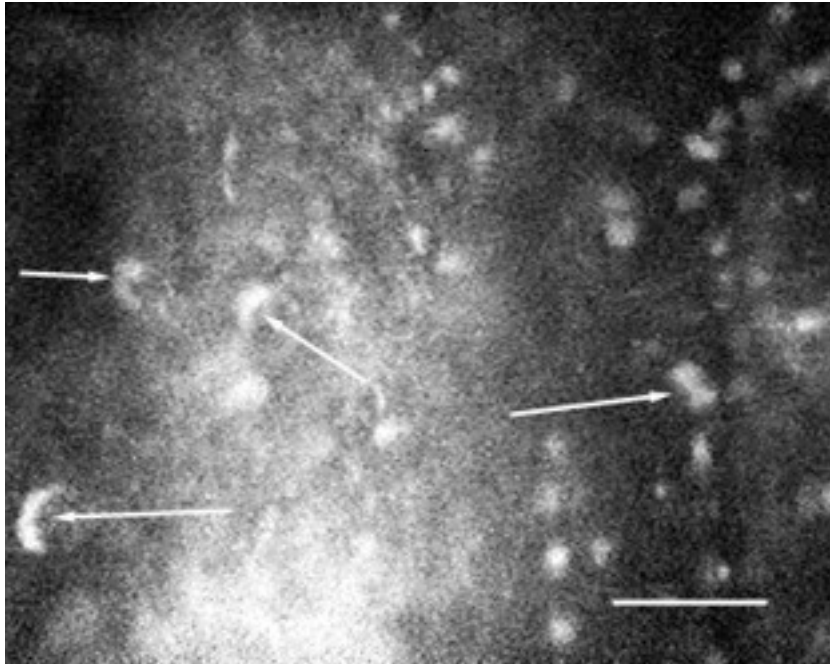
Az SVHS felvételtől nyert digitális képek feldolgozása során a kerekded, erősen reflektív centrum körül vékonyabb, kevésbé reflektív zóna tűnt elő (35. ábra)



35. ábra. Az Acanthamoeba ciszta kettős szerkezete. Reflektív endociszta körül az ektociszta burok (SSCM)

Eseteink között két keratitiszes betegben az erős reflektivitást mutató, kerekded képleteken kívül, elsősorban a cornea hámrétegében szabálytalan, megnyúlt alakú, 25-30 μ m hosszú,

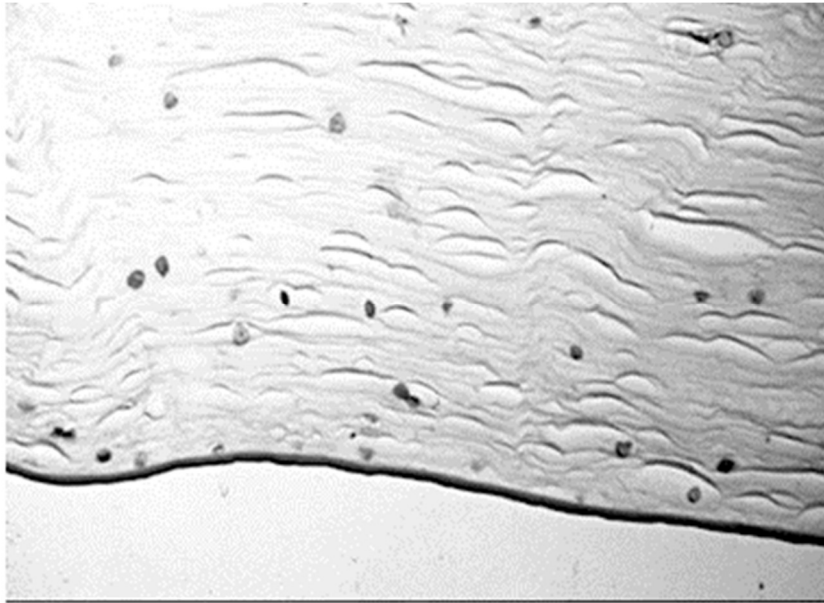
8-9 μ m széles reflektív képződményeket is észleltünk, melyek valószínűleg trophozoitáknak felelnek meg (**36. ábra**).



36. ábra. Acanthamoeba trophozoiták (nyilak) subepithelialisán (SSCM)

Kontroll konfokális corneamikroszkópia 2 betegen a kezelés elkezdése után 4 hónappal, ill. 3 hónappal Acanthamoebára jellemző eltéréseket már nem mutatott.

Acanthamoeba keratitisese betegeink közül 1 esetben került sor perforáló keratoplasztikára Descemetokele miatt. Ennek fénymikroszkópos szövettani feldolgozása során HE és PAS festéssel a stroma teljes vastagságában észleltük az Acanthamoeba cisztákat (**37. ábra**)



37.. ábra. Ciszták a keratoplasztika során eltávolított corneában (FM, HE festés, obj. 0.63)

A cornea hámkaparéék fénymikroszkópos vizsgálata során 3/4 esetben sikerült kimutatni az Acanthamoeba cisztákat. Az Acanthamoeba és a bakteriológiai tenyésztés eredménye minden esetünkben negatív eredményű volt.

6 Megbeszélés

6.1 A CCM reprodukálhatóságának és megbízhatóságának vizsgálata

Az első csoport (intraobserver) adataiban a képek között az értékelt paraméterekben nem volt szignifikáns különbség. Az endothel vizsgálata azonos vizsgáló esetén mind automatikus, mind manuális értékelés során jól reprodukálható eredményt adott.

A második csoport (interobserver) eredményei alapján megállapíthatjuk, hogy automatikus értékelési módban két vizsgáló által értékelt azonos képek között nem volt a paraméterekben szignifikáns különbség. Az azonos kép értékelése során a keret (RoI) képen belüli elhelyezkedése, mely automatikus módban az egyetlen különbség lehetett a vizsgálók között, a kapott eredményt nem befolyásolta. Ezzel szemben a manuális értékelés során az endothel denzitásban és a kereten belül értékelt sejtek számában szignifikáns különbséget észleltünk. A különbség bár szignifikáns, klinikailag nem tekinthető jelentősnek, kb. 5%-ra tehető.

Mindkét vizsgált csoportban az automatikus és manuális értékek között szoros lineáris korrelációt észleltünk (**1. és 2. táblázat**).

Az endothel denzitások az automatikus értékelés során szignifikánsan magasabbak voltak. Az automatikus mérésnél a vizsgált sejtek száma minden sorozatban kevesebb volt, mint a manuális értékelésnél. A nagy látószögű endothelmikroszkópok az értékelés során sok, akár 50-100 sejtet is értékelnek. Ezzel szemben a konfokális mikroszkópiával a nagyobb nagyítás miatt egy látótérben kevesebb sejt ábrázolódik, a keret szoftver által javasolt standard beállítása (RoI=151x124 μ m) még ennél is kisebb területet vizsgál. Az irodalom szerint a gyakorlatban legalább 35, egymás melletti sejtet kell a kereten belül értékelni. [13] A készülékünkben használt 40x objektívvel a standard keret használatakor az általunk értékelt sejtek átlagos száma a fenti értéket minden sorozatban meghaladta. Az automatikus mérések során észlelt magasabb endothel denzitás a kereten belül lévő sejtek magasabb számát feltételezné. A manuális értékelés során alacsonyabb endothel denzitást és a kereten belül viszont több értékelt sejtet kaptunk (**3. táblázat**). Ez az ellentmondás azzal magyarázható, hogy az automatikus értékelés során a szoftver ún. variable-frame analízist használ, így a tényleges vizsgált terület a keretnél kisebb.

Azt találtuk, hogy a kétféle értékelési mód közötti összefüggést legjobban az $A=479,4+0,874 \times M$ lineáris regressziós egyenes segítségével írhatjuk le (ahol A az automatikus, M a manuális értékeket jelenti).

6.2 Keratoplasztikák vizsgálata

Az átültetett corneák felszínes laphámsejtjeiben általunk megfigyelt eltérések megfelelnek a Tsubota által endothelmikroszkóppal észlelt morfológiai eltéréseknek [124], és véleményünk szerint az epithel sejtréteg gyorsabb megújulását jelentik. Az intermedier sejtrétegben a fokozott sejtmag reflektivitáson kívül eltérést nem találtunk. Ép corneákban a basalis epithelsejtek denzitását saját, 52 szemén végzett vizsgálataink alapján $4-5000$ sejt/mm² között találtuk [103], ez Harrison 20 szem konfokális mikroszkópos vizsgálata alapján [104] (TSCM) 5274 sejt/mm², Mustonen [93] 58 szemén végzett vizsgálata szerint (SSCM) 5699 sejt/mm², Eckard szerint 92 szem vizsgálata után [91] (HRT-II-RCM) 8996 sejt/mm². Jelen vizsgálatainkban az első vizsgálat során észlelt 3896 sejt/mm² még közel normálisnak vehető, a második vizsgálat során mért 3200 sejt/mm² azonban a basalis epithelsejtek számának progresszív csökkenésére utal. Tsubota megfigyelése szerint keratoplasztika után a hámban észlelt eltérések hosszú ideig, több mint 1 évig is perzisztálhatnak [124]. Saját, átlagosan 66 hónapos követési idő után konfokális mikroszkóppal végzett vizsgálataink ezt megerősítik. A basalis epithelsejt denzitás abszolút értékének és a követési idő alatt észlelt csökkenésének a klinikai jelentősége a kis esetszám miatt kérdéses marad. Egyes adatok szerint az epithelben észlelt eltérések kialakulásában a cornea tárolási módja is szerepet játszhat [27].

Richter szerint a cornea reinnervációja konfokális corneamikroszkóppal a transzplantátum szélénél már 8 héttel, a centrumban átlagosan 7 hónappal a műtét után mutatható ki [31]. A transzplantátumban 2/7 esetünkben (28,5%) észleltük az első vizsgálatkor centrálisan idegek megjelenését, 13 ill. 23 hónappal a műtét után. A többi beteg esetén, ahol idegeket nem észleltünk, azok vagy még nem regenerálódtak, vagy a Bowman membrán és a stroma általunk észlelt reflektivitás fokozódása akadályozta láthatóságukat. Ilyen esetekben ugyanis a fokozott stroma reflektivitás és az idegek reflektivitása közötti különbség igen csekély. A második vizsgálat során már minden transzplantátumban észleltük a regenerálódott idegeket. Az idegek megjelenésének időpontját jelen vizsgálat során pontosan megállapítani nem lehetett, hiszen a két alkalommal végzett vizsgálat között átlagosan 50 hónap telt el. A reinnervációt Richter

szerint a beteg életkora, a cornea alapbetegsége és a keratoplasztika hege negatívan befolyásolja [31].

Bourne keratoplasztika után a keratocyták számát alacsonyabbnak találta, valamint számos aktivált keratocytát is észlelt [34]. Saját vizsgálataink szerint az elülső stromában a keratocyták átlagos sűrűsége 750 ± 82 sejt/ mm^2 (első vizsgálat) ill. 383 ± 52 sejt/ mm^2 (második vizsgálat) a hátsó stromában 604 ± 78 sejt/ mm^2 ill. 411 ± 98 sejt/ mm^2 volt. Az első vizsgálatkor, tehát átlagosan 15 hónappal a műtét után talált keratocytá sűrűség mind az elülső, mind a hátsó stromában saját, ép corneákon végzett vizsgálataink alapján normálisnak tekinthető [103], a második vizsgálatkor (átlagosan 66 hónappal a műtét után) viszont mindkét helyen csökkent. A Bourne által keratoplasztika után észlelt ún. aktivált keratocytákat magunk is észleltük, melyek a transzplantátumok fokozott sejt aktivitását jelenthetik. A keratocyták keratoplasztika után észlelt csökkent sűrűségének pontos okát jelenleg még nem ismerjük, feltételezhető a keratocyták apoptosisa, bár ezt eddig csak rejekció után bizonyították [24], valamint a korongok tárolása során a keratocyták károsodása [26, 27], ez azonban még további bizonyítást igényel. Úgyszintén ismeretlen a csökkent keratocytá szám patofiziológiai jelentősége is. A stromában általunk is megfigyelt ún. micro-dot depozitumokat Böhnke észlelte elsőként hosszú távú kontaktlencse viselők stromájában konfokális mikroszkóppal [50]. Véleménye szerint a cornea krónikus hypoxiás állapotához köthetők és valószínűleg lipofuscin lerakódásnak felelhetnek meg. Különböző okok miatt végzett keratoplasztika során eltávolított corneákban hisztopatológiai módszerekkel $1\text{-}3\mu\text{m}$ átmérőjű lipofuscin granulákat mutatott ki Braun [125] illetve Hidayat [126] keratocytákban, és extracellulárisan is. Hidayat véleménye szerint a cornea degeneratív folyamatainak következménye az abnormális lipofuscin felszaporodás, de pontos okát nem ismerik. Véleményünk szerint keratoplasztikák gyógyulása folyamán krónikus hypoxia (jelentős endothel veszteség) és degeneratív folyamatok (keratocytá veszteség) is előfordulnak, tehát az általunk is észlelt micro-dot depozitumok nagy valószínűséggel lipofuscin lerakódásnak felelhetnek meg. Az első vizsgálatkor a stromában észlelt lineáris struktúrák típusosan a cornea heggedéssel járó folyamataira jellemzőek, és vizsgálataink szerint reverzibilisnek tűnnek.

A klinikailag tiszta transzplantátumok stromájában általunk észlelt mérsékelten fokozott extracelluláris reflektivitás, valamint a stromában és a Descemet rétegben észlelt redők

véleményünk szerint enyhe endothel diszfunkciót, a cornea ödéma szubklinikai jeleit jelenthetik, amelyet az általában csökkent endothel denzitás és a fokozott polimegetizmus is alátámaszt.

Az irodalom szerint keratoplasztikát követően az endothel sejtsűrűség jelentős csökkenése, fokozott pleomorfizmus és polimegetizmus mutatható ki [22-25, 34], az éves sejtvészesség hosszú követési idő után is a normálisnak többszöröse [23]. Ez az endothel sejtréteg instabilitását és diszfunkcióját jelenti, mely endothel dekompenzációhoz és transzplantátum elégtelenséghez vezethet. A posztoperatív sejtsűrűség a preoperatív donor endothel denzitással szorosan korrelál, de a donorok korával nem [22]. A keratoplasztikás heg Ruusuvaara szerint az endothelsejt migrációnak gátat szab [25]. Saját vizsgálatainkkal az átlagos endothel sejtvészesség 15 hónappal a műtét után 43,4% (preop. 2811sejt/mm² vs. 1592 sejt/mm²), 66 hónappal a műtét után 65,7% (preop. 2811 sejt/mm² vs.965 sejt/mm²) volt. A posztoperatív endothel sejtsűrűség csökkenés valódi mértéke azonban ismeretlen, tekintettel arra, hogy a preoperatív (donor) értékeket más metodikával számolják. Mindkét vizsgálat során erősen fokozott polimegetizmust is észleltünk (CV_{15hó} 0,56±0,09 ill. CV_{66hó} 0,58±0,08). A pleomorfizmust szubjektíve szintén fokozottnak ítéltük, a hexagonalitási index hiányában azonban ezt értékelni nem tudtuk.

Keratoplasztika után a donor corneában 11 ill.16 évvel a műtét után kialakult guttata megjelenéséről számolt be Alexandrakis 2 eset hosszú távú követéses vizsgálata során [127]. Eredetileg nem Fuchs dystrophia miatt operált 2 betegében észlelte a cornea guttata kialakulását. Saját betegeink között Fuchs dystrophia miatt operált eset nem fordult elő. A transzplantátumokban az első vizsgálatkor 1, a második vizsgálatkor 3 esetben észleltük enyhe guttata jeleit. Az első vizsgálatkor még viszonylag rövid követési idő után észlelt guttata esetén nagy valószínűséggel már a műtét idején a donor endothelben, bár igen diszkrét formában jelen lehettek ezek az elváltozások. A második vizsgálatkor észlelt 2 újabb eset kapcsán felmerül a donor corneában a genetikailag determinált betegség követési idő alatti manifesztációja.

6.3 Diabetesek betegek corneáinak vizsgálata

A diabetes mellitusban kialakuló komplex anyagcserezavar a szem más részein kívül a corneában is elváltozásokat okoz, melyet összefoglalóan diabetesek keratopathiának is neveznek [128-130] (**8. táblázat**).

Li [129] leírja a diabeteses keratopathia patomechanizmusát, melyben az alapvető kiváltó ok a hyperglykaemia. Az ennek következtében aktiválódó non-enzimikus glikozilálás, valamint az aldóz reduktáz, proteinkináz-C és MMP-ok fokozott aktiválódása, számos citokin és neurotranszmitter részvételével a cornea károsodásához vezet. Jellegzetes a diabeteses cornea kóros sebgyógyulása, a recidiváló erózióra való hajlam, mely különösen intraocularis műtétek (katarakta, vitrectomia) után gyakori, de spontán is előfordulhat [35, 40]. Gekka [131] fluorofotometriával a cornea epithel kórosan fokozott permeabilitását találta, mely korrelált a HbA1c értékével. Babu phacoemulsificatio után egy diabeteses betegen a posztoperatív epitheliopathia és kóros subbasalis idegek között talált kapcsolatot [132].

8. Táblázat. Diabeteses corneákban észlelhető fontosabb morfológiai és funkcionális eltérések.

| |
|--|
| Epithelium |
| Recidiváló erózióra való hajlam (spontán, trauma, műtétek) |
| Nem gyógyuló epithel defektus (neurotrofikus zavar, limbalis vasculopathia?) |
| Megvastagodott, kóros, törékeny BM |
| Kevesebb rögzítő filamentum |
| Csökkent hemidezmoszóma szám a basalis sejtek között |
| Fokozott fluorescein permeabilitás |
| Bowman membrán |
| Csökkent mechanikus corneális érzékenység (subepithelialis plexus neuropathia?) |
| Stroma |
| Csökkent keratocytá sűrűség (?) |
| Diffúz megvastagodás, szubklinikai Descemet redők |
| Endothel |
| Fokozott pleomorfizmus és polimegetizmus |
| Csökkent endothel sejtsűrűség (?) |
| Fokozott fluorescein permeabilitás |

Vizsgálataink időpontjáig [121] kevés ismeretünk volt a diabeteses corneák konfokális mikroszkópos szerkezetéről [42, 43, 133, 134].

Jelen vizsgálataink szerint a basalis epithelsejtek sűrűsége a diabeteses csoportban kissé alacsonyabb, 3850 ± 462 sejt/mm² volt (kontroll 4025 ± 384 sejt/mm²), a különbség nem volt szignifikáns. A sejtek alaki eltéréseit műszerünk szoftverével értékelni nem lehetett. Diabeteses corneákban a basalis epithelsejtek számának csökkenése és annak klinikai jelentősége még vitatott. Frueh [42] diabeteses corneák konfokális mikroszkópos

vizsgálata során (n=19) a basalis epithelsejtek átlagos sűrűségét 1700 sejt/mm²-nek, a kontrollcsoportban (n=10) 1850 sejt/mm²-nek találta, a diabeteses és kontrollcsoport között nem volt szignifikáns a különbség. Quadrado [47] egészséges corneákban (n=15) a basalis epithelsejtek sűrűségét 5950±653 sejt/mm²-nek, súlyos retinopathiás diabeteses betegek corneáiban (n=15) 5060±301 sejt/mm²-nek találta (p <0,0004). Újabban Chang [44] szignifikáns összefüggést talált a basalis epithelsejtek csökkent sűrűsége (diabetes 5253,6 ± 301,5 vs. kontroll 5894,1± 414,9 sejt/mm², p <0,0001 n=42) és a kóros subbasalis idegek előfordulási aránya és mértéke között (elsősorban nem proliferatív és proliferatív retinopathiás alcsoportban). Feltételezése szerint a kevesebb basalis epithelsejt kevesebb adhézív makromolekulával gyengébben tapad a bazálmembránhoz és ez magyarázhatja a diabeteses epithel fokozott sérülékenységet pl. műtéti beavatkozások után, amit az idegplexus károsodása is elősegít.

Morishige [133] a cornea epithel bazálmembrán fokozott reflektivitását találta diabeteses corneákban, mely a retinopathia súlyosságával arányos volt. Betegeink között a bazálmembrán fokozott reflektivitását egy esetben sem észleltük [121].

A cornea epithel bazálmembránjában HRT-II-RCM használatával depozitumok előfordulását találta Xu. Feltételezése szerint a depozitumok AGE-nak felelnek meg, és szerepet játszhatnak a diabeteses keratopathia patomechanizmusában [135]. Saját vizsgálataink során hasonló depozitumokat nem észleltünk. Ennek oka lehet módszertani eltérés, vizsgálatainkat ugyanis SSCM készülékkel végeztük, melynek felbontóképessége csekélyebb.

Saját anyagunkban a basalis epithelsejt szám csökkenésének nem szignifikáns mértéke a diabeteses csoportban a viszonylag kis esetszámból, és abból adódhat, hogy a diabeteses csoportot a retinopathia jellege alapján nem szétbontva vizsgáltuk. Bár vizsgálataink szerint a diabetesesek között a basalis epithelsejtek sűrűsége a kontrollokhöz képest csak kismértékű, nem szignifikáns csökkenést mutatott, véleményünk szerint a basalis epithelsejtek számának csökkenése szerepet játszhat a diabeteses corneák ismert epithel vulnerabilitásában [121].

Ishida [136] diabeteses állat modellben a cornea idegeinek ultrastrukturális elváltozásait figyelte meg. McRae [137] diabeteses kutyákban aesthesiometerrel a cornea érzékenységet csökkenését mutatta ki, Schultz [128] leírta a diabeteses corneális neuropathiát. Frueh [42] közleményében 19 diabeteses szemből 2-ben (10,5%) mutatott ki kóros lefutású

subepithelialis idegeket. Diabetesek corneáiban az idegfonat sűrűségének csökkenését és kóros morfológiáját számos publikáció támasztja alá [44-46, 49, 85, 134]. Saját vizsgálatunk szerint [121] a diabetesek csoportban 4/15 beteg corneájában (26,6%) észleltük kóros morfológiájú subepithelialis idegek jelenlétét, ép corneákban viszont egy esetben sem. A 4 betegünk diabetes fennállásának időtartama nem volt magasabb az átlagnál ill. attól nem volt jelentős eltérés – a kis esetszám miatt szignifikancia számolásától itt eltekintettünk. A diabetest jellemző laboratóriumi paraméterek (átlagos vércukorszint, HbA1c) nem álltak a rendelkezésünkre, az ezekkel való összefüggést vizsgálni nem tudtuk. Rosenberg [43] a subbasalis idegfonatok csökkent sűrűsége és a cornea csökkent mechanikus érzékenysége között talált összefüggést perifériás polineuropathiában szenvedő diabeteselekben Cochet-Bonnet aesthesiometer használatával. Hasonló eredményről számolt be Malik [134] és Kallinikos [138] is. Murphy [111] non kontakt aesthesiometerrel nem talált különbséget a cornea termális érzékenységében a diabetesek és kontrollcsoport között, ami véleménye szerint arra utal, hogy a cornea idegfonatok A és C típusú rostjai másképpen reagálnak a megváltozott glukóz anyagcserére. Az elmúlt években a subbasalis idegfonat teljesen automatizált kvantitatív vizsgálatára is van mód, mellyel a perifériás diabetesek neuropathia korai diagnózisa non invazív módon megerősíthető [139]. A cornea subbasalis idegfonatában kimutatható kvantitatív és kvalitatív eltérések mára a diabetesek perifériás neuropathia korai jelének tekinthetők.[140-142]

A diabetesek corneáiban a Langerhans sejtek gyakoribb előfordulását is észlelték a subbasalis idegplexus eltéréseivel együtt, mely felveti az immun mechanizmus szerepét a cornea idegeinek károsodásában [48]. A Langerhans sejteket SSCM készülék használatával kimutatni nem tudtuk saját anyagunkban.

Vizsgálataink során [121] az elülső stroma keratocyták sűrűsége 765 ± 46 sejt/mm² (kontroll) és 750 ± 74 sejt/mm² (diabetes), a hátsó stroma keratocyták sűrűsége 604 ± 52 sejt/mm² (kontroll) illetve 580 ± 65 sejt/mm² (diabetes) volt, az eltérés nem szignifikáns. Wang [49] 120 II.típusú diabetesek 146 szemének vizsgálata alapján proliferatív retinopathiás alcsoportban az elülső stroma keratocytáinak sűrűsége 486 ± 150 sejt/mm² (kontroll 695 ± 137), a hátsó stromában 377 ± 82 sejt/mm² (kontroll 521 ± 113) volt, a kontrollcsoportéhoz képest szignifikánsan kevesebb. Quadrado [47] 15 diabetesek cornea

vizsgálata során a keratocyták mm^3 -re vonatkoztatott számában a kontrollcsoporthoz képest szignifikáns eltérést nem talált.

Konfokális mikroszkópos vizsgálatunkkal szignifikáns eltérést a diabeteses és kontrollcsoport között az endothel sejtsűrűségben nem találtunk (kontroll 2750 ± 412 sejt/ mm^2 diabetes 2615 ± 352 sejt/ mm^2) A diabeteses csoportban észlelt szignifikánsan magasabb CV érték a fokozott polimegetizmus jele ($CV_{\text{kontroll}} 0,35 \pm 0,06$, $CV_{\text{diabetes}} 0,46 \pm 0,09$) Diabeteses corneákban a endothelmikroszkópos vizsgálatok alapján az endothelsejtek eltérései a 80-as évek óta jól ismertek. Az endothel sejtsűrűség változása diabetesben nem egyértelmű, a legtöbb közlemény szerint nem csökken, inkább az endothelsejtek alaki eltérései állnak az előtérben, elsősorban fokozott pleomorfizmus és polimegetizmus mutatható ki [37, 38, 40, 42, 47, 143-145]. Larsson [35] I. típusú (n=49) és II. típusú diabeteses beteg (n=60) corneájának endothel sejtrétegét hasonlította össze ép corneákkal (n=31) endothelmikroszkópos és fluorofotometriás módszerekkel és nem talált szignifikáns eltérést a diabeteses csoportok értékei között, és nem talált összefüggést a diabeteses retinopathia stádiuma, és a HbA1c szint és az endothel eltérések között sem. I. típusú diabetesesek esetén a diabetes fennállásának ideje szignifikáns korrelációt mutatott az endothel sejtsűrűséggel, variációs koefficiens és hexagonalitási index értékével, míg II. típusú diabetes esetén ezt nem észlelte. Az endothel vizsgált paramétereinek eltérései szorosan korreláltak a betegek életkorával is, ezért véleménye szerint a diabetes az endothel korai öregedését okozza. Véleménye szerint a megváltozott endothel morfológia nem mindig jár a funkció károsodásával, ezt alátámasztják Lass [146] és Keoleian [144] eredményei is. Módis [40] 20 I. típusú, 25 II. típusú diabeteses cornea endothel sejtrétegét hasonlította össze 10 ép kontroll corneával endothelmikroszkópos vizsgálatokkal. A kontrollcsoportokhoz képest szignifikánsan alacsonyabb endothel sűrűséget, és szignifikánsan fokozott variációs koefficiens csak II. típus esetén észlelt. A diabeteses csoportok között azonban nem talált szignifikáns eltérést. Ugyancsak a II. típusú diabetesesek között észlelt jelentős összefüggést egyrészt a variációs koefficiens és a retinopathia stádiuma, másrészt az endothel sejtsűrűség és az életkor között. Lee [147] diabeteses betegeken végzett UH pachymetriás és endothelmikroszkópos vizsgálata alapján (n=200) a kontrollcsoporthoz képest (n=100) szignifikánsan csökkent endothel sejtsűrűséget, fokozott pleomorfizmust és polimegetizmust, valamint fokozott cornea vastagságot talált.

A cornea vastagsága korrelált a diabetes időtartamával, az endothel morfológia viszont nem.

6.4 Hosszú távú kontaktlencse viselés corneális hatásainak vizsgálata

A két kontaktlencses csoport között a lencseviselés időtartamában statisztikailag nem volt szignifikáns eltérés. A refrakció átlagos értéke a kontrollcsoport és a lágylencse viselők között statisztikailag szignifikánsan eltért, a lágylencse viselők csoportjában a myopia kifejezettebb volt.

Felmerülhet annak a lehetősége, hogy a nagyfokú myopia önmagában eltéréseket okozhat a cornea vastagságában, illetve az endothelsejtek sűrűségében, ezért a kontaktlencse viselő csoportot a kontrollcsoporttal összehasonlítani nem lehet, illetve a kapott eltérések nem kizárólag a kontaktlencse viseléssel függhetnek össze. Urban különböző súlyosságú rövidlátókon végzett non-kontakt endothelmikroszkópos és pachymetriás vizsgálatai alapján azt találta, hogy a rövidlátás mértéke és a cornea vastagsága között nincs szignifikáns összefüggés. Az endothelsejtek száma nagyfokú rövidlátókban kismértékben csökkent, de pozitív korrelációt csak az átlagos sejtfelszín és a myopia mértéke között talált [148]. Tekintettel arra, hogy eredményeinkben sem az endothelsejtek sűrűségében, sem az átlagos sejtfelszín értékében a csoportok között szignifikáns eltérés nem adódott, ezért a myopiából fakadó esetleges hatásokat elhanyagolhatjuk.

A cornea centruma saját vizsgálataink szerint a lencseviselők mindkét csoportjában a kontrollhoz képest szignifikánsan vastagabb volt. Az irodalmi adatok szerint tartós kontaktlencse viselés során a cornea vastagsága csökken, de ez csak a lencseviselés felfüggesztése után hetekkel mutatható ki [54, 57]. Lencseviselés közben a cornea változó mértékű duzzadása észlelhető [57, 59]. Saját anyagunkban a pachymetriás vizsgálatokat fél órával a lencse levétele után végeztük, amikor még feltehetően szubklinikai ödéma állt fenn, ez magyarázhatja a kapott eredményeket. A PMMA lencseviselők és a kontrollcsoport között az átlagos vastagság különbség $27,99\mu\text{m}$, a kontroll és lágylencse viselők között $51,89\mu\text{m}$ volt. Állatkísérletek alapján feltételezik az epithel enyhe hypoxiáját és a kontaktlencse mögött felgyülemelő CO_2 pH-t csökkentő hatását, ami ezeket a változásokat magyarázhatja [149]. Wang közvetlenül lágylencse eltávolítása után a teljes cornea vastagságot OCT vizsgálattal szignifikánsan, 13,8%-al vastagabbnak találta, ugyanakkor az epithel vastagsága csak 1,7%-al volt nagyobb. 100

perccel a kontaktlencse eltávolítása után a teljes cornea vastagság még mindig szignifikánsan, 4,5%-al volt nagyobb, míg az epithel vastagsága ekkor már szignifikánsan csökkent [150]. Mindez arra utal, hogy a cornea vastagság fokozódása elsősorban a stroma duzzadásából fakad.

A cornea epithel basalis sejtjeinek átlagos sűrűsége a lencseviselők mindkét csoportjában a kontrollhoz képest szignifikánsan alacsonyabb volt, de egyéb morfológiai eltérést nem észleltünk. A kevés fellelhető közleményben ezzel szemben normális sejtsűrűséget [53], illetve az epithel krónikus elvékonyodását, a felszínes epithelsejtek megnagyobbodását és morfológiai változások kialakulását írják le [50]. Az epithel basalis sejtsűrűségének csökkenése összhangban van a hosszú távú lencseviselés kapcsán kialakuló epithel elvékonyodással.

Az intermedier és a basalis sejtrétegben, valamint a subepithelialis idegplexusban kontaktlencse viselők között a Langerhans sejtek magasabb arányát találta Zhivov HRT-II-RCM mikroszkóp használatával [151], melyet a kontaktlencse okozta mechanikus irritációnak tulajdonított. Saját, SSCM-el végzett megfigyeléseink során Langerhans sejteket a cornea centrumában nem találtunk.

Vizsgálataink során a PMMA viselők csoportjában 4/10, a lágylencse viselők csoportjában 2/10 esetben észleltük a subepithelialis idegplexus szabálytalan lefutását, mely feltételezhetően szintén a cornea anyagcseréjében lencseviselés hatására kialakult eltérésekkel, leginkább a hypoxiával magyarázható. A cornea subepithelialis idegplexusának megritkulásáról számolt be Bansal is [53].

Az elülső stroma keratocytáinak száma mindkét kontaktlencse viselő csoportban szignifikánsan alacsonyabb volt, ez egyezik Bansal eredményével is [53]. A hátsó stroma keratocytáinak számát saját anyagunkban csak a lágylencse viselők csoportjában volt szignifikánsan alacsonyabb. Hasonló eredményről számolt be Jalbert is [55]. A keratocyták számának csökkenésének oka tartós lencseviselés során nem ismert pontosan. Első alkalommal felhelyezett magas víztartalmú lágy kontaktlencse viselése után 20 perccel a hátsó stromában erősen reflektív keratocytákat észleltek konfokális mikroszkóppal [56], a reflektivitás fokozódás azonban 30-40 perc után csökkent. Kimutatták, hogy nyúl cornea stromában a relatív hypoxia miatt felszaporodó tejsav és CO₂ átmeneti acidózist okoz [52], és ilyen környezetben egyes keratocyták fokozott gén expressziója okozza a reflektivitás fokozódást. A keratocyták számának csökkenését okaként feltételezik még citokin

mediált és mechanikus hatást is [55]. A keratocyták szám csökkenés további oka lehet még a keratocyták apoptosisa is [152], melyet fotorefraktív lézerkezelések után is leírtak [153]. Böhnke konfokális mikroszkóppal hosszú távú lencseviselők cornea stromájában apró, néhány mikrométer átmérőjű reflektív képződményeket írt le, melyeket micro-dot depozitumoknak nevezett [50]. Ezeket a depozitumokat magunk is megfigyeltük. Jelentőségük még nem pontosan ismert. Biokémiai összetételük ismeretlen, lehetséges, hogy lipofuscin, vagy lencse tároló anyag akkumulációja a stromában [50]. Hasonló depozitumokat terápiás kontaktlencse viselés kapcsán [154], valamint keratoplasztika után, a tiszta korongokban is megfigyeltünk [119, 120].

A corneában kontaktlencse viselés hatására bekövetkező változások közül legjobban az endothel eltérései ismertek. Az endothelben hosszú távú viselés során fokozott pleomorfizmust és polimegetizmust szinte minden típusú kontaktlencsével kapcsolatban leírtak, ugyanakkor az endothel sejtsűrűség változását általában nem találták [50-52, 55-59, 61, 152, 155], a hosszú távú PMMA lencseviselők kivételével [53]. Saját anyagunkban a PMMA lencseviselők között nem találtuk szignifikánsan alacsonyabbnak az endothel sejtsűrűséget. Az átlagos sejtfelszín az egyes csoportok között szignifikáns eltérést nem mutatott, a sejtforma variációs koefficiense viszont a lencseviselők mindkét csoportjában szignifikánsan magasabb volt, ez megfelel az irodalmi adatoknak. Böhnke szerint a cornea endothel funkciója hosszú távú lencseviselés során a morfológiai változások ellenére irreverzibilisen mégsem károsodik [50].

6.5 Acanthamoeba keratitis

Az Acanthamoeba által okozott keratitis ritka kórkép, mely fel nem ismerve súlyos, nemritkán fatális kimenetelű lehet. Ritkasága miatt sokszor tévesen illetve későn diagnosztizálják, pedig felismerve és helyesen kezelve jó gyógyulási eséllyel bír [156]. A kórokozó a Protozoa subregnum Lobosea osztályának Acanthamoeba nemét alkotja (az Entamoeba és Naegleria mellett) [157]. Az Acanthamoeba egysejtű fakultatív parazita, 1930-ban Sir Aldo Castellani írta le [158]. Ma már 23 speciést ismernek, melyek közül szemészeti szempontból legfontosabbak az A.castellani, A.polyphaga, A.culbertsoni, A.rhysodes, A.hatchetti [159].

Az Acanthamoeba két megjelenési formája ismert. A *trophozoita* metabolikusan aktív, mobilis, ez az infektív és invazív forma. 16-47µm hosszú, 9-15µm széles, szabálytalan alakú. A *ciszta* metabolikusan teljesen inaktív, környezeti hatásoknak és az

immunrendszernek is nagymértékben ellenálló. Poligonális alakú, kettős szerkezetű. Belső része az erősen reflektív endociszta, mely 10-25µm átmérőjű, külső, lényegesen vékonyabb része az ektociszta, mely csekély reflektivitása révén környezetétől nehezen elkülöníthető. A ciszta és trophozoita forma a külső körülmények változásának hatására egymásba átalakulhat. A trophozoita cytolysis (foszfolipáz-A, neuraminidáz, plazminogen aktivátor, kollagenázok) útján jut a hám és a stroma mélyebb részeibe [160]. A keratitisen kívül granulomatosus encephalitist, pneumoniát, subacut granulomatosus dermatitist is okozhat [159]. Az Acanthamoeba széles körben elterjedt levegőben, földben, úszómedencékben, csapvízben, kontaktlencséken [161], kontaktlencse tárolófolyadékban stb. Az Acanthamoeba keratitis legfontosabb rizikófaktorai a cornea mikro és makrotraumái, kontaktlencse viselés, orthokeratologia [162, 163], fertőzött anyaggal (pl. uszodavízzel vagy csapvízzel) való érintkezés [64], de leírták PRK [74] és LASIK kezelés után is [75].

A klinikai kép igen változatos lehet, fontosabb jellegzetességeit a **9. táblázatban** tüntettük fel.

Általában fiatal, egészséges egyének

Pozitív anamnézis

 Kontaktlencse viselés

 Fertőzött anyaggal való kontaktus

 Idegentest, egyéb mikrotrauma

Általában egyoldali (ritkán kétoldali)

Súlyos, a klinikai tüneteket meghaladó mértékű szemfájdalom

Irreguláris, többnyire megvastagodott epithelium, microciszták, dendritiform epithel léziók, subepithelialis infiltrátumok, limbitis

Stroma infiltrátumok, radiális perineurális infiltrátumok, satellita inf., ring infiltr., ulceratio, Descemetokele, perforatio

Cornea ereződés hiánya, uveitis, ritkán hypopyon, ritkábban scleritis, neuritis

9. Táblázat. Az Acanthamoeba keratitis fontosabb klinikai jellemzői

A klinikai gyanút bizonyító diagnosztikus eljárásokat a **10. táblázatban** láthatjuk.

Diagnosztika

Gondos anamnézis, klinikai kép

Abrázio és/vagy cornea biopsia

Szövetteni (citológiai) kimutatás

PCR az epithelből

Sziszt. szerológia (ELISA) (2)

IgG szignif. magasabb

IgA szignif. alacsonyabb

Tenyésztés

Konfokális corneamikroszkópia

Korai esetekben közel 100%-ban pozitív

Késői esetekben a keratitis kísérőjelenségei

(stroma ödémája, beolvadása, hegesedés) akadályozhatják

az Acanthamoeba kimutatását.

10. Táblázat. Diagnosztikai lehetőségek Acanthamoeba keratitis esetén.

Saját betegeink vizsgálata során enyhébb keratitisek esetén a hámban és subepithelialisan, súlyosabb keratitisek esetén a mélyebb stromában is észlelt ovoid, erősen reflektív struktúrák méretük és alaki jellegzetességük alapján az irodalmi adatokkal egyezően [70, 72, 73, 164, 165] Acanthamoeba cisztáknak felelnek meg. A digitális képek Pfister [71] szerinti feldolgozása (speciális digitális szűrő használata) után az erősen reflektív endocisztán kívül az egyébként nem észlelhető ektociszta burok is láthatóvá vált **(35. ábra)**.

A stromában jellegzetes módon optikailag üres „fészkekben” csoportosan helyezkedtek el a ciszták. 6 esetünkben a cisztákon kívül nagy számban találtunk szabálytalan, inkább megnyúlt alakú reflektív képleteket, melyek véleményünk szerint az Acanthamoeba trophozoitáknak felelnek meg. Természetesen felvetődik a lehetősége annak, hogy ezek a struktúrák lehetnek granulocyták, vagy akár károsodott keratocyták is, egyértelmű biztonságos elkülönítésük konfokális corneamikroszkóppal (festési eljárások nélkül) nem lehetséges. Azért tartjuk ezeket mégis inkább trophozoitáknak, mert egyidejűleg kimutathatók voltak a ciszták is, és ilyen keratocytá sejtűrűség a corneában nem fordul elő. Acanthamoeba keratitisek során a keratocyták számának fagocitózis, apoptosis és nekrosis általi csökkenését Vemuganti [166] közleményéből ismerjük. A keratocyták számának csökkenését magunk is észleltük. Két esetünkben a konfokális corneamikroszkópiát követően eltekintettünk a cornea hámkaparék vizsgálatától. Ezekben az esetekben a keratitis felszínes, az anamnézis és a klinikai kép Acanthamoeba fertőzésre jellemző volt, és az in vivo vizsgálat egyértelműen kimutatta az Acanthamoeba

cisztákat. Egy esetünkben a cornea hámkaparék fénymikroszkópos vizsgálata negatív eredményt adott, de az in vivo mikroszkópos vizsgálat egyértelműen pozitív volt. Mindhárom esetben a helyes diagnózist a kezelés sikere igazolta.

Vizsgálataink során a subepithelialis idegplexust vagy a mélyebb idegeket nem észleltük. Ennek oka valószínűleg a jelentős extracelluláris reflektivitás fokozódás. Betegeink között radiális perineuritist nem észleltünk. A radiális perineuritis Pfister szerint egyenetlen, kaliberingadozásokat mutató duzzadt idegek formájában észlelhető [71]. Az idegek irregularitásának és megvastagodásának az oka véleménye szerint az idegek membránjának károsodása a trophozoita által. Ennek következtében az ideg megduzzad (hidratálódik), ez magyarázhatja az erős fájdalmakat is (a trophozoita közvetlen idegkárosító hatásán kívül).

Az Acanthamoeba tenyésztés minden esetünkben sikertelen volt. Ennek pontos okát nem tudjuk. Mathers [73] saját, nagy betegszámú vizsgálatában egy esetben sem tudott Acanthamoebát kitenyészteni. Véleménye szerint feltételezhetően kevés Acanthamoeba volt jelen a cornea felszínén az anyagvétel időpontjában. Meier [167] 31 betegéből végzett tenyésztés is minden esetben negatív volt. Eseteinkben a bakteriológiai tenyésztés is minden esetben negatív volt. Egyes tanulmányok szerint [168, 169] nagy százalékban mutatható ki társult bakteriális fertőzés is az Acanthamoeba infekció mellett. Ennek valószínűleg az oka az, hogy a baktériumok az Acanthamoeba táplálkozásában jelentős szerepet játszanak. Saját eseteinkben korábbi széles spektrumú antibiotikum kezelés után történt a mintavétel, ez részben magyarázhatja a negatív eredményeket.

7 Következtetések

7.1 A CCM reprodukálhatóságának és megbízhatóságának vizsgálata

A cornea endothel rutinvizsgálatára napjainkban – tiszta cornea esetén – az irodalmi adatok alapján elsősorban a nagy látószögű endothelmikroszkópia ajánlott [8, 13].

A konfokális corneamikroszkópiával a cornea patológiás állapotaiban gyakran olyankor is sikerül értékelhető endothel felvételeket készíteni, amikor endothelmikroszkóppal már nem [170-172]. Az endothel felvétel minősége azonban ilyenkor gyakran olyan gyenge, hogy csak manuális értékelési módra van lehetőség. Ezért fontos tudni, hogy az automatikus és manuális értékelés adatai között milyen összefüggés mutatható ki. Az automatikus és manuális értékelési mód közötti kapcsolat igen fontos. Ennek ismeretében ugyanis lehetséges pl. egy beteg követése során a fokozatosan dekompenzálódó cornea endothel manuálisan értékelt adatait esetleges korábbi, automatikusan értékelt adatokkal egybevetni. Így az alapbetegség progressziója egyértelműen eldönthető.

Véleményünk szerint a konfokális mikroszkópia az endothelsejtek klinikai célú vizsgálatára az endothelmikroszkóppal azonos értékű eszköz, annak reális alternatívája. Vizsgálatainkkal sikerült bizonyítanunk, hogy az endothel felvételek automatikus és manuális értékelése jól reprodukálható, megbízható eredményt ad. Amennyiben a képek minősége lehetővé teszi, célszerű az automatikus értékelési módot választanunk. Az automatikus és manuális értékelés egymással szorosan korrelál, a kapott különbségek részben a mérési technika eltéréseiből fakadhatnak és klinikailag nem jelentősek. Különböző vizsgálók között a manuálisan értékelt felvételek összehasonlítása azonban csak kellő óvatossággal történhet.

7.2 Keratoplasztikák vizsgálata

Tisztában vagyunk azzal, hogy eredményeinket ilyen kis esetszámú vizsgálat esetén csak igen nagy óvatossággal értékelhetjük.

Vizsgálataink során célkitűzésünknek megfelelően megállapítottuk, hogy a tiszta transzplantátumokban, hosszú idő alatt a cornea minden rétegében progresszív eltérések észlelhetők konfokális corneamikroszkóppal.

Általánosan jellemzőnek tűnt – bár vizsgálataink inkább csak tendenciákat jeleznek – hogy a cornea csaknem minden sejtrétegében a sejtsűrűség a keratoplasztika után

folyamatosan csökken. Az endothel sejtek kivételével, melyeknek alacsony száma egy kritikus szint alatt törvényszerűen a transzplantátum elégtelenségéhez vezet, a hámban illetve a stromában észlelt sejtsűrűség csökkenés a cornea működésére, mechanikai tulajdonságaira gyakorolt hatásait, klinikai jelentőségét és pontos okát még nem ismerjük. Kimutattuk, hogy a cornea idegek regenerációja során azok morfológiai jellegzetességei megváltoznak. A morfológiai változások hatása az idegek funkciójára azonban még nem kellően tisztázott.

A stromában észlelt ún. micro-dot depozitumok nagy valószínűséggel a keratoplasztikát követően a cornea átmenetileg vagy tartósan károsodott anyagcseréjének következtében keletkeznek, de hosszú távú klinikopatológiai jelentősége ezen túlmenően kérdéses. Legjobb tudásunk szerint keratoplasztikát követően konfokális mikroszkópos vizsgálattal hasonló eredményt nem közöltek. Vizsgálatainkkal sikerült kimutatni a transzplantátumokban manifesztálódó cornea guttatát is. A konfokális mikroszkópos eltérésekhez vezető feltételezett és részben bizonyított mechanizmust a **38. ábrán** tüntettük fel.

7.3 Diabetese betegek corneáinak vizsgálata

Diabetese betegek corneáiban konfokális corneamikroszkópos vizsgálattal számos eltérést sikerült megerősíteni és igazolni. Így a basalis epithelsejtek sűrűségének –bár nem szignifikáns – csökkenését, a subepithelialis idegfonat kóros morfológiáját, az endothel sejtréteg fokozott polimegetizmusát. Véleményünk szerint fenti három rétegben észlelhető eltérések együttesen vezethetnek a diabetese keratopathia kialakulásához. Az általunk is észlelt eltérések magyarázhatják a diabetese betegek corneáinak spontán vagy műtétek után kialakuló hámosodási zavarát (**38. ábra**)

7.4 Hosszú távú kontaktlencse viselés corneális hatásainak vizsgálata

A hosszú távú kontaktlencse viselés a cornea számos rétegében egyértelmű eltéréseket okoz. A cornea epithel rétegében a basalis epithelsejtek sűrűségének csökkenését találtuk, mely a cornea hám lencseviselés során való elvékonyodásának morfológiai alapját képezheti.

A vizsgált személyek között mindkét csoportban kimutatható volt a subepithelialis idegplexus szabálytalan lefutása, melynek jellegzetességei erősen hasonlatosak voltak a keratoplasztika után regenerálódó idegekéhez. Így felmerül a lehetősége annak, hogy

tartós kontaktlencse viselés során a cornea anyagcseréjében kialakult változások és a krónikus hypoxia az idegek károsodásához és folyamatos regenerációjához vezetnek.

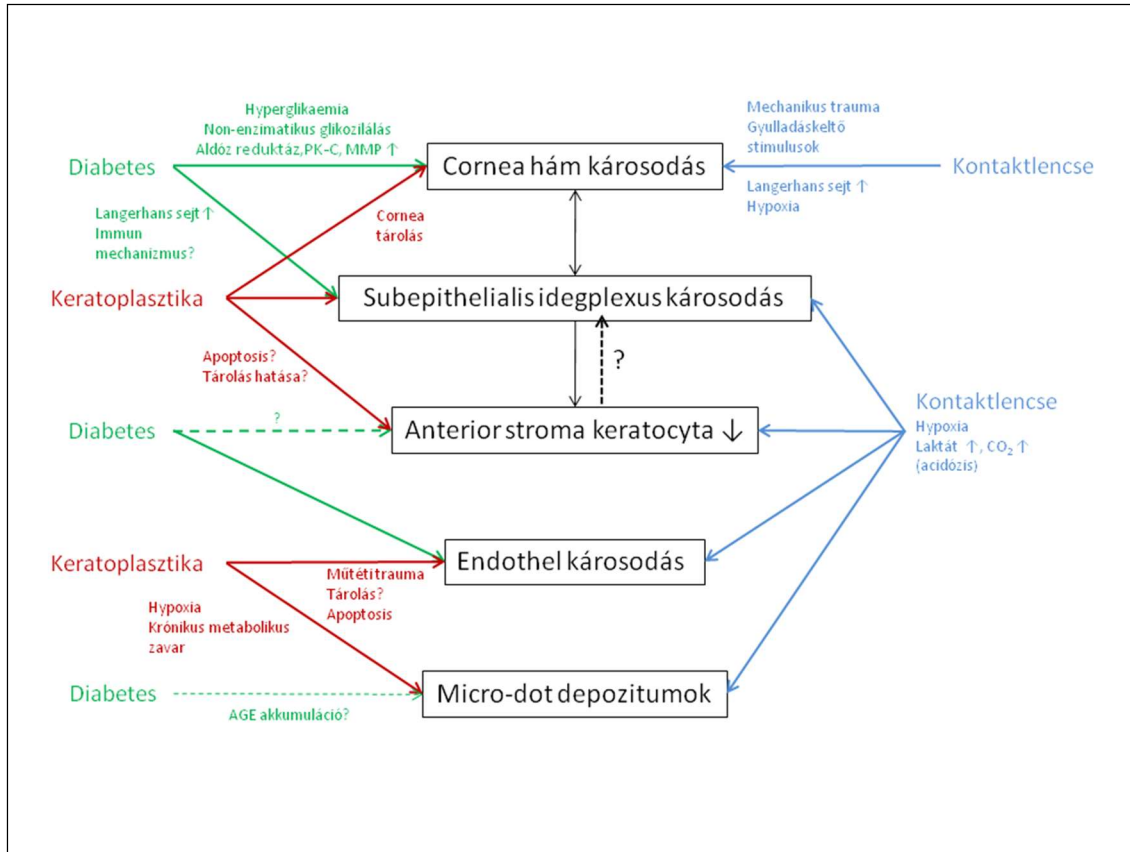
Az elülső stroma keratocytáinak csökkent sűrűségét találtuk mindkét kontaktlencsés vizsgálati csoportban, szignifikáns különbség nélkül, a hátsó stroma keratocytá sűrűség azonban a lágy kontaktlencse viselők között szignifikánsan alacsonyabb volt.

Véleményünk szerint a kontaktlencse által okozott folyamatos mechanikus epithel irritáció, a csökkent basalis epithelsejt sűrűség, a kóros subepithelialis idegek és az elsősorban az elülső stromában csökkent keratocytá sűrűség összekapcsolódik. A Böhne által leírt micro-dot depozitumokat magunk is észleltük, jelenlétük feltételezhetően a cornea megváltozott anyagcseréjének bizonyítéka.

Az endothelsejtek sűrűségében a kontrollokhöz képest egyik kontaktlencsés csoportban sem találtunk szignifikáns eltérést. Az endothelsejtek variációs koefficiense mindkét lencse viselő csoportban szignifikánsan magasabb volt a kontrollnál, de különbséget a lágy és PMMA csoport között nem találtunk.

A pachymetriás vizsgálatok során mindkét csoportban a cornea vastagság fokozódását észleltük, azonban a csoportok között szignifikáns különbség nem adódott.

Megállapíthatjuk, hogy a klinikailag tünet és panaszmentes hosszú távú kontaktlencse viselés az endothel ismert eltérésein kívül a cornea más rétegeiben is számos olyan mikroszkopikus szintű elváltozást okoz, melyek klinikopatológiai jelentőségét még nem ismerjük pontosan. A kontrollcsoporthoz képest mindkét lencseviselő csoportban számos eltérést észleltünk, azonban a lágy és a PMMA kontaktlencsét viselők között érdemi különbség nem volt kimutatható. **(38.ábra)**



38. ábra. A diabetes, a keratoplasztika és a kontaktlencse viselés hatásai a cornea egyes sejtrétegeire

7.5 Acanthamoeba keratitis

Saját tapasztalataink alapján megállapíthatjuk, hogy az *in vivo* konfokális corneamikroszkópos vizsgálat a megfelelő gyakorlat megszerzése után egy olyan egyszerű, gyors, és nem invazív diagnosztikus eszköz, mely kiválóan alkalmas az *Acanthamoeba* keratitis gyanúja esetén a ciszták és trophozoiták kimutatására. Ismert tény, hogy a betegség prognózisa a minél korábbi diagnózistól függ. Hazánkban elsőként alkalmaztuk a konfokális corneamikroszkópos vizsgálatot az *Acanthamoeba* keratitis diagnosztizálására, szélesítve ezzel a diagnosztikus lehetőségek tárházát. Az *in vivo* konfokális corneamikroszkópos vizsgálat különösen hasznos lehet véleményünk szerint a tisztázatlan etiológiájú keratitisek esetén. A hagyományosnak számító diagnosztikai eljárásokat (cornea hámkaparék fénymikroszkópos vizsgálata, tenyésztés) azonban változatlanul fontosnak tartjuk, ezektől eltekinteni csak azokban a ritka esetekben szabad, ha a keratitis még kezdeti stádiumban van, a konfokális mikroszkópos kép jellegzetes, és az elkezdett kezelésre a klinikai kép egyértelműen javul.

8 Összefoglalás

Célkitűzésünk az *in vivo* konfokális corneamikroszkópia megbízhatóságának és reprodukálhatóságának megállapítása, az *Acanthamoeba* keratitis konfokális mikroszkópos jellegzetességeinek leírása, valamint a perforáló keratoplasztika, a diabetes mellitus és a hosszú távú kontaktlencse viselés a cornea egyes sejtrétegeire gyakorolt hatásainak elemzése volt.

Vizsgálataink során ez utóbbi három csoportban általánosan jellemző változásokat állapíthattunk meg a cornea sejtrétegeiben. Az eltérések mértéke az egyes csoportok között különbözött ugyan, de jellegét tekintve igen nagy hasonlóság mutatkozott. Mindhárom csoportban jellemző volt a basalis epithel sejtek sűrűségének csökkenése, a kóros subepithelialis idegek jelenléte, az alacsonyabb keratocytá sűrűség mind az elülső, mind a hátsó stromában, az endothel sejtek denzitásának csökkenése, a fokozott polimegetizmus és pleomorfizmus. Keratoplasztikák után, illetve hosszú távú kontaktlencse viselés során a corneában micro-dot depozitumokat találtunk, és hasonló depozitumokat diabeteses corneák bazálmembránjában is leírtak már. Bár a három csoport klinikailag egymástól jelentősen különbözik, az észlelt eltérések hasonló patomechanizmust sejtetnek. Mindhárom csoportban ugyanis hosszú távon a cornea metabolizmusának akut és krónikus zavaráról van szó. A cornea epithel, a subepithelialis idegplexus és az elülső stroma keratocytái funkcionális egységet képeznek, így az egyes rétegekben kialakuló károsodások más sejtrétegek további eltéréseit okozhatják. Véleményünk szerint ezért ebben a három csoportban észlelt azonos jellegű eltérések a cornea metabolizmusában bekövetkező zavarok általános *in vivo* mikroszkópos morfológiai jeleinek tekinthetők. **(38.ábra)**

Acanthamoeba keratitiszes betegeinkben kimutattuk a cisztákat és a trophozoitákat subepithelialisán és a cornea mélyebb rétegeiben is, valamint ezek jellegzetes csoportos elhelyezkedését. Az *Acanthamoeba* ciszta kettős szerkezetét is sikerült szemléltetnünk. Vizsgálatainkkal elsőként bizonyítottuk, hogy az *in vivo* konfokális corneamikroszkópos vizsgálat az endothel sejtréteg automatikus és manuális értékelése esetén jól reprodukálható, megbízható eredményt ad. Az automatikus és manuális értékelés egymással szorosan korrelál, a kapott különbségek részben a mérési technika eltéréseiből fakadhatnak és klinikailag nem jelentősek.

9 Summary

The purpose of our study was to evaluate the reproducibility and reliability of in vivo confocal corneal microscopy, to present the confocal microscopic features of Acanthamoeba keratitis and to analyse the effects of perforating keratoplasty, diabetes and long-term contact lens wear on corneal cell layers.

Our results demonstrated characteristic changes in the corneal cell layers of the above mentioned three groups, which differed in severity but showed a very similar nature. We observed decreased basal epithelial cell density, abnormal subepithelial nerves, decreased keratocyte density in the anterior and posterior stroma, decreased endothelial cell density, increased polymegathism and pleomorphism in each of the three groups. We found microdot deposits in the corneal stroma following keratoplasty and also after long-term contact lens wear. Similar changes were previously described in corneal basal membranes of diabetic patients. Although the three groups are clinically significantly different, the in vivo microscopic changes seen in our studies suggest a similar pathomechanism. Actually, on the long run, acute and chronic corneal metabolic disorders occur in each group. The corneal epithelium, the subepithelial nerves and the anterior stromal keratocytes form a functional unit, therefore the changes occurring in one layer may cause further abnormalities in the other cell layers. In our opinion the similar abnormalities observed in the three groups can be regarded as in vivo microscopic morphological evidence of the disturbances occurring in corneal metabolism.(Fig.38.)

In our patients suffering of Acanthamoeba keratitis we demonstrated the organism in its cystic and trophozoite form in the subepithelial and even in the deeper layers of the cornea. We observed the Acanthamoeba cysts forming typical groups and we were also able to illustrate the double-walled structure of the cysts.

Our studies demonstrated for the first time that in vivo confocal corneal microscopic studies of the endothelial cell layer yield well reproducible and reliable results by either automatic or manual analysis. Automatic and manual evaluations correlate well with each other, and any resulting differences may arise from technical reasons and are not clinically significant.

10 Irodalomjegyzék

1. Fábíán P, Magasi P (szerk). Orvosi helyesírási szótár. (1991), Akadémiai Kiadó, Budapest.
2. Cavanagh HD, El-Agha MS, Petroll WM, Jester JV. (2000) Specular microscopy, confocal microscopy, and ultrasound biomicroscopy: Diagnostic tools of the past quarter century. *Cornea*, 19: 712-722.
3. Tavakoli M, Hossain P, Malik RA. (2008) Specular Microscopy, Confocal Microscopy, and Ultrasound Biomicroscopy. *Clin Ophthalmol*, 2: 435-445.
4. Imre L, Resch M, Megyesi M, Németh J. (2007) In vitro microstructural analysis of commercial ophthalmic suspensions by HRT II Rostock Cornea Module (In-vitro-untersuchung der mikrostruktur von handelsüblichen ophthalmologischen suspensionen mittels HRT-II Rostock Cornea Modul). *Ophthalmologe*, 104: 697-704.
5. Kerényi Á, Imre L, Süveges I. (2000) A hátsó polimorf dystrophia konfokális szaruhártya-mikroszkópos jellemzői. *Szemészet*, 137: 151.
6. Füst Á, Imre L, Nagy Z, Süveges I. (2001) Groenouw I cornea-dystrophia excimer lézerkezelése. *Szemészet*, 138: 149-153.
7. Imre L. A cornea konfokális biomikroszkópos vizsgálata. In J Németh (szerk), *Szemészeti diagnosztikus képalkotó eljárások*. Semmelweis, Budapest, 2011: 61-75
8. American Academy of Ophthalmology. (1997) Corneal Endothelial Photography. *Ophthalmology* 104: 1360-1365.
9. Benetz BAM, Diaconu E, Bowlin SJ, Oak SS, Laing RA, Lass JH. (1999) Comparison of corneal endothelial image analysis by Konan SP8000 noncontact and Bio-Optics Bambi systems. *Cornea*, 18: 67-72.
10. Bigar F. Specular Microscopy of the Corneal Endothelium. In W Straub (szerk), *Developments in Ophthalmology. Diagnostic Techniques and Clinical Questions*. S.Karger, Basel, 1982: 3-94
11. Bourne WM, Kaufman HE. (1976) Specular microscopy of human corneal endothelium in vivo. *Am J Ophthalmol*, 81: 319-323.
12. Hartmann C, Bergmann L. (1997) Specular microscopy: from speculative to spectacular microscopy. *Ger J Ophthalmol*, 5: 496-503

13. Krachmer JH, Mannis MJ, Holland EJ, Palay DA, Specular Microscopy. Cornea Text & Color Atlas, JH Krachmer, et al., Editors. 1998, Mosby: St. Louis.
14. Laing RA, Sandstrom MM, Leibowitz HM. (1975) In vivo photomicrography of the corneal endothelium. Arch Ophthalmol, 93: 143-145.
15. Seitz B, Müller EE, Langenbacher A, Kus MM, Naumann GOH. (1997) Reproducibility and validity of a new automated method for specular microscopic analysis of the corneal endothelium (Reproduzierbarkeit und Validität eines neuen automatisierten Verfahrens der spiegelmikroskopischen Hornhautendothelanalyse). Ophthalmologie, 94: 127-135.
16. Stefansson A, Muller O, Sundmacher R. (1982) Non-contact specular microscopy of the normal corneal endothelium. A statistical evaluation of morphometric parameters. Graefes Arch Clin Exp Ophthalmol, 218: 200-205.
17. Azen SP, Burg KA, Smith RE, Maguen E. (1980) A study in the measurement of corneal endothelial cell density using the specular microscope. Acta Ophthalmol 58: 418-23.
18. Langston RH, Roisman TS. (1981) Comparison of endothelial evaluation techniques. J Am Intraocul Implant Soc, 7: 239-41.
19. Lester JM, McFarland JL, Bursell SE, Laing RA, Brenner JF. (1981) Automated morphometric analysis of corneal endothelial cells. Invest Ophthalmol Vis Sci, 20: 407-10.
20. Price NC, Cheng H. (1981) Contact and noncontact specular microscopy. Br J Ophthalmol, 65: 568-74.
21. Popper M, Morgado AM, Quadrado MJ, Van Best JA. (2004) Corneal cell density measurement in vivo by scanning slit confocal microscopy: Method and validation. Ophthalmic Res, 36: 270-6.
22. Culbertson WW, Abbott RL, Forster RK. (1982) Endothelial cell loss in penetrating keratoplasty. Ophthalmology, 89: 600-604.
23. Ing JJ, Ing HH, Nelson LR, Hodge DO, Bourne WM. (1998) Ten-year postoperative results of penetrating keratoplasty. Ophthalmology, 105: 1855-65.
24. Kus MM, Seitz B, Langenbacher A, Naumann GOH. (1999) Endothelium and pachymetry of clear corneal grafts 15 to 33 years after penetrating keratoplasty. Am J Ophthalmol, 127: 600-602.

25. Ruusuvaara P. (1980) Endothelial cell densities in donor and recipient tissue after keratoplasty. *Acta Ophthalmol*, 58: 267-277.
26. Lass JH, Bourne WM, Musch DC, Sugar A, Gordon JF, Reinhart WJ, Meyer RF, Patel DI, Bruner WE, Cano DB, Soong HK, Maguire LJ, Laing RA. (1992) A randomized, prospective, double-masked clinical trial of Optisol vs DexSol corneal storage media. *Arch Ophthalmol*, 110: 1404-8.
27. Módis L, Németh G, Takács L, Csutak A, Kettesy B, Berta A. (2001) Corneakonzerváló folyadékok összehasonlító vizsgálata. *Szemészet*, 138: 5-10.
28. Slowik C, Somodi S, Richter A, Guthoff R. (1996) Confocal in vivo Microscopy after Sclerocorneoplasty a' chaud with a Diameter of 15 mm because of a Necrotizing Keratitis. *Klin Monbl Augenheilkd*, 208: 246-250.
29. Cho BJ, Gross SJ, Pfister DR, Holland EJ. (1998) In vivo confocal microscopic analysis of corneal allograft rejection in rabbits. *Cornea*, 17: 417.
30. Cohen RA, Chew SJ, Gebhardt BM, Beuerman RW, Kaufman HE, Kaufman SC. (1995) Confocal microscopy of corneal graft rejection. *Cornea*, 14: 467-472.
31. Richter A, Slowik C, Somodi S, Vick HP, Guthoff R. (1996) Corneal reinnervation following penetrating keratoplasty--correlation of esthesiometry and confocal microscopy. *Ger J Ophthalmol*, 5: 513-517.
32. Richter A, Slowik C, Somodi S, Vick HP, Guthoff R. (1997) In vivo visualisation of human corneal innervation with the help of confocal microscopy. *Ophthalmologe*, 94: 141-6.
33. Bigar F, Thaer A. (1994) Examination of the cornea of intact donor eyes with confocal slit-scanning video-microscopy. *Klin Monbl Augenheilkd*, 204: 421-423.
34. Bourne WM. (2001) Cellular changes in transplanted human corneas. *Cornea*, 20: 560-569.
35. Larsson LI, Bourne WM, Pach JM, Brubaker RF. (1996) Structure and function of the corneal endothelium in diabetes mellitus type I and type II. *Arch Ophthalmol*, 114: 9-14.
36. Wiegand W, Thaer AA, Kroll P, Geyer OC, Garcia AJ. (1995) Optical sectioning of the cornea with a new confocal in vivo slit-scanning videomicroscope. *Ophthalmology*, 102: 568-75.

37. Busted N, Olsen T, Schmitz O. (1981) Clinical observations on the corneal thickness and the corneal endothelium in diabetes mellitus. *Br J Ophthalmol*, 65: 687-690.
38. Pardos GJ, Krachmer JH. (1980) Comparison of endothelial cell density in diabetics and a control population. *Am J Ophthalmol*, 90: 172-174.
39. Schultz RO, Matsuda M, Yee RW. (1984) Corneal endothelial changes in type I and type II diabetes mellitus. *Am J Ophthalmol*, 98: 401-410.
40. Módis L, Kettesy B, Kemény B, Berta A. (2000) A cornealis endothelium diabetes mellitusban. *Szemészet*, 137: 157-161.
41. Módis Jr L, Szalai E, Kertész K, Kemény-Beke A, Kettesy B, Berta A. (2010) Evaluation of the corneal endothelium in patients with diabetes mellitus type I and II. *Histology and histopathology*, 25: 1531-1537.
42. Frueh BE, Korner U, Bohnke M. (1995) Confocal microscopy of the diabetic cornea. *Klin Monbl Augenheilkd*, 206: 317-319.
43. Rosenberg ME, Tervo TMT, Immonen IJ, Muller LJ, Gronhagen-Riska C, Vesaluoma MH. (2000) Corneal structure and sensitivity in type 1 diabetes mellitus. *Invest Ophthalmol Vis Sci*, 41: 2915-21.
44. Chang PY, Carrel H, Huang JS, Wang IJ, Hou YC, Chen WL, Wang JY, Hu FR. (2006) Decreased Density of Corneal Basal Epithelium and Subbasal Corneal Nerve Bundle Changes in Patients with Diabetic Retinopathy. *Am J Ophthalmol*, 142: 488-490.
45. Li XR, Wang W, Yuan JQ. (2006) Distribution and morphological changes of corneal nerves in type 2 diabetic patients detected by confocal microscopy. *Chin J of Ophthalmol*, 42: 896-900.
46. Mocan MC, Durukan I, Irkec M, Orhan M. (2006) Morphologic alterations of both the stromal and subbasal nerves in the corneas of patients with diabetes. *Cornea*, 25: 769-773.
47. Quadrado MJ, Popper M, Morgado AM, Murta JN, Van Best JA. (2006) Diabetes and corneal cell densities in humans by in vivo confocal microscopy. *Cornea*, 25: 761-8.
48. Tavakoli M, Boulton AJM, Efron N, Malik RA. (2011) Increased Langerhans cell density and corneal nerve damage in diabetic patients: Role of immune mechanisms in human diabetic neuropathy. *Cont Lens Anterior Eye*, 34: 7-11.

49. Wang W, Li X, Yuan J. (2007) Morphologic characteristics of cornea stroma in type 2 diabetics observed with confocal microscopy. *Chinese Opht Res*, 25: 64-9.
50. Böhnke M, Masters BR. (1997) Long-term contact lens wear induces a corneal degeneration with microdot deposits in the corneal stroma. *Ophthalmology*, 104: 1887-96.
51. Bürki E, Pathologische Befunde bei Kontaktlinsenträgern. *Augenärztliche Kontaktlinsen Anpassung*. Vol. Band 4. 1991, Stuttgart: Enke. 216-235.
52. Goos EB, Complications of Contact Lenses. *Duane's Ophthalmology*, 1996, Lippincott-Raven: Philadelphia.
53. Bansal AK, Mustonen RK, McDonald MB. (1997) High resolution in vivo scanning confocal microscopy of the cornea in long term contact lens wear. *Invest Ophthalmol Vis Sci*, 38: S138.
54. Liu Z, Pflugfelder SC. (2000) The effects of long-term contact lens wear on corneal. *Ophthalmology*, 107: 105-111.
55. Jalbert I, Stapleton F. (1999) Effect of lens wear on corneal stroma: Preliminary findings. *Aust N Z J Ophthalmol*, 27: 211-213.
56. Kaufman SC, Hamano H, Beuerman RW, Laird JA, Thompson HW. (1996) Transient corneal stromal and endothelial changes following soft contact lens wear: A study with confocal microscopy. *CLAO J*, 22: 127-132.
57. Bourne WM, Holtan SB, Hodge DO. (1999) Morphologic changes in corneal endothelial cells during 3 years of fluorocarbon contact lens wear. *Cornea*, 18: 29-33.
58. MacRae SM, Matsuda M, Phillips DS. (1994) The long-term effects of polymethylmethacrylate contact lens wear on the corneal endothelium. *Ophthalmology*, 101: 365-370.
59. MacRae SM, Matsuda M, Shellans S, Rich LF. (1986) The effects of hard and soft contact lenses on the corneal endothelium. *Am J Ophthalmol*, 102: 50-57.
60. Masters BR, Thaer AA, Geyer OC. Real-time confocal microscopy of the in vivo human cornea. In M RubenM Guillon (szerk), *Contact Lens Practice*. Chapman & Hall, London, 1994: 390-406
61. Wiffen SJ, Hodge DO, Bourne WM. (2000) The effect of contact lens wear on the central and peripheral corneal endothelium. *Cornea*, 19: 47-51.

62. Jones DB, Visvesvara GS, Robinson NM. (1975) *Acanthamoeba polyphaga* keratitis and *Acanthamoeba uveitis* associated with fatal meningoencephalitis. *Trans Ophthalmol Soc U K*, 95: 221-32.
63. Radford CF, Minassian DC, Dart JKG. (2002) *Acanthamoeba* keratitis in England and Wales: Incidence, outcome, and risk factors. *Br J Ophthalmol*, 86: 536-542.
64. Kilvington S, Gray T, Dart J, Morlet N, Beeching JR, Frazer DG, Matheson M. (2004) *Acanthamoeba* keratitis: The role of domestic tap water contamination in the United Kingdom. *Invest Ophthalmol Vis Sci*, 45: 165-169.
65. Süveges I, Tóth J, Bausz M, Kerényi Á, Fekete O. (2001) Keratoplasztika *Acanthamoeba* által okozott keratitisekben. *Szemészet*, 138: 179-183.
66. Fekete O. (2001) *Acanthamoeba* sclerokeratitis (Március 15. pályázat. Esetismertetés).
67. Kettesy B, Komár T, Berta A, Módis L. (2008) Az *Acanthamoeba* keratitistről. *Orvosi Hetilap*, 149: 2037-2045.
68. Kettesy B, Módis L, Komár T, Berta A. (2009) *Acanthamoeba* keratitis in patients with contact lens wear in the Department of Ophthalmology in Debrecen. *Ophthalmologie* 107: 537-542.
69. Agla EK, Cornet M, Pierre-Khan V, Girard A, d'Hermies F, Legeais JM, Renard G, Bourges JL. (2005) *Acanthamoeba* stromal keratitis: epidemiology and prognosis factors. *J Fr Ophtalmol*, 28: 933-938.
70. Auran JD, Starr MB, Koester CJ, LaBombardi VJ. (1994) In vivo scanning slit confocal microscopy of *Acanthamoeba* keratitis: A case report. *Cornea*, 13: 183-185.
71. Pfister DR, Cameron JD, Krachmer JH, Holland EJ. (1996) Confocal microscopy findings of *Acanthamoeba* keratitis. *Am J Ophthalmol*, 121: 119-128.
72. Winchester K, Mathers WD, Sutphin JE, Daley TE. (1995) Diagnosis of *Acanthamoeba* keratitis in vivo with confocal microscopy. *Cornea*, 14: 10-17.
73. Mathers WD, Sutphin JE, Folberg R, Meier PA, Wenzel RP, Elgin RG. (1996) Outbreak of keratitis presumed to be caused by *Acanthamoeba*. *Am J Ophthalmol*, 121: 129-142.
74. Kaldawy RM, Sutphin JE, Wagoner MD. (2002) *Acanthamoeba* keratitis after photorefractive keratectomy. *J Cataract Refract Surg*, 28: 364-368.

75. Balasubramanya R, Garg P, Sharma S, Vemuganti GK. (2006) Acanthamoeba keratitis after LASIK. *J Refract Surg*, 22: 616-617.
76. Bourcier T, Dupas B, Borderie V, Chaumeil C, Larricart P, Baudouin C, Laroche L. (2005) Heidelberg retina tomograph II findings of Acanthamoeba keratitis. *Ocul Immunol Inflamm*, 13: 487-492.
77. Matsumoto Y, Dogru M, Sato EA, Katono Y, Uchino Y, Shimmura S, Tsubota K. (2007) The application of in vivo confocal scanning laser microscopy in the management of acanthamoeba keratitis. *Mol Vis*, 13: 1319-1326.
78. Minsky M. (1988) Memoir on inventing the confocal scanning microscope. *J.Scanning*, 10: 128-138.
79. Jalbert I, Stapleton F, Papas E, Sweeney DF, Coroneo M. (2003) In vivo confocal microscopy of the human cornea. *Br J Ophthalmol*, 87: 225-236.
80. Cavanagh HD, Petroll WM, Jester JV. Confocal Microscopy In JH Krachmer, MJ MannisEJ Holland (szerk), *Cornea 2nd Edition*. Elsevier Mosby, Philadelphia, 2005: 283-297
81. Petran M, Hadravsky M, Egger MD. (1968) Tandem-scanning reflected-light microscope. *J Opt Soc Am*, 58: 661-664.
82. Masters BR, Thaer AA. (1994) Real-time confocal microscopy of the in vivo human cornea. *Appl Opt*, 33: 695-701.
83. Lemp MA, Dilly PN, Boyde A. (1985) Tandem-scanning (confocal) microscopy of the full-thickness cornea. *Cornea*, 4: 205-209.
84. Jester JV, Petroll WM, Garana RMR, Lemp MA, Cavanagh HD. (1992) Comparison of in vivo and ex vivo cellular structure in rabbit eyes detected by tandem scanning microscopy. *J Microsc*, 165: 169-181.
85. Kaufman SC, Musch DC, Belin MW, Cohen EJ, Meisler DM, Reinhart WJ, Udell IJ, Van Meter WS. (2004) Confocal microscopy: A report by the American Academy of Ophthalmology. *Ophthalmology*, 111: 396-406.
86. Masters BR, Thaer AA. (1994) In vivo human corneal confocal microscopy of identical fields of subepithelial nerve plexus, basal epithelial, and wing cells at different times. *Microsc Res Tech*, 29: 350-356.
87. Auran JD, Koester CJ, Kleiman NJ, Rapaport R, Bomann JS, Wirotsko BM, Florakis GJ, Koniarek JP. (1995) Scanning slit confocal microscopic observation of cell

- morphology and movement within the normal human anterior cornea. *Ophthalmology*, 102: 33-41.
88. Böhnke M, Masters BR. (1999) Confocal microscopy of the cornea. *Prog Retin Eye Res*, 18: 553-628.
89. Mastropasqua L, Nubile M, *Confocal Microscopy of the Cornea*. 2002, Thorofare: Slack Incorporated.
90. Stave J, Zinser G, Grümmer G, Guthoff R. (2002) First results of in vivo visualization of corneal structures with a modified Heidelberg retina tomograph (HRT). *Ophthalmologie*, 99: 276-80.
91. Eckard A, Stave J, Guthoff RF. (2006) In vivo investigations of the corneal epithelium with the confocal Rostock Laser Scanning Microscope (RLSM). *Cornea*, 25: 127-131.
92. Guthoff RF, Baudouin C, Stave J (szerk). *Atlas of Confocal Laser Scanning In-vivo Microscopy in Ophthalmology – Principles and Applications in Diagnostic and Therapeutic Ophtalmology*. (2006), Springer, Berlin 1-200.
93. Mustonen RK, McDonald MB, Srivannaboon S, Tan AL, Doubrava MW, Kim CK. (1998) Normal human corneal cell populations evaluated by in vivo scanning slit confocal microscopy. *Cornea*, 17: 485-492.
94. Maurice DM. (1974) A scanning slit optical microscope. *Invest Ophthalmol Vis Sci*, 13: 1033-37.
95. Mathers WD, Lane JA, Zimmerman MB. (1997) Assessment of the tear film with tandem scanning confocal microscopy. *Cornea*, 16: 162-168.
96. Chiou AGY, Kaufman SC, Kaufman HE, Beuerman RW. (2006) Clinical Corneal Confocal Microscopy. *Surv Ophthalmol*, 51: 482-500.
97. Mathers WD, Lane JA, Zimmerman MB. (1996) The physiological assessment of the human tear film using confocal microscopy and its correlation with ocular pathology. *Invest Ophthalmol Vis Sci*, 37: S850.
98. Stave J, Guthoff R. (1998) First results of in-vivo visualization of the tear film and structures of the cornea with a modified confocal laser scanning ophthalmoscope. *Ophthalmologie*, 95: 104-109.

99. Torens S, Berger E, Stave J, Guthoff R. (2000) Laser scanning microscopy for imaging the microarchitecture and dynamics of break-up phenomena of the precorneal tear film. *Ophthalmologie*, 97: 635-9.
100. Torens S, Berger E, Stave J, Guthoff R. (2000) Light, reflecting and laser scanning microscopy in the imaging and assessment of the precorneal tear film. New perspectives on the break-up of the tear film. *Contactologia*, 22: 49.
101. Prydal JI, Artal P, Woon H, Campbell FW. (1992) Study of human precorneal tear film thickness and structure using laser interferometry. *Invest Ophthalmol Vis Sci*, 33: 2006-11.
102. Prydal JI, Dilly PN. (1995) In vivo confocal microscopy of the cornea and tear film. *Scanning*, 17: 133-135.
103. Imre L. (1999) Első hazai tapasztalatok konfokális cornea mikroszkópiával. *Szemészet*, 136: 97-102.
104. Harrison DA, Joos C, Ambrósio Jr R. (2003) Morphology of corneal basal epithelial cells by in vivo slit-scanning confocal microscopy. *Cornea*, 22: 246-248.
105. Zhivov A, Stave J, Vollmar B, Guthoff R. (2005) In vivo confocal microscopic evaluation of Langerhans cell density and distribution in the normal human corneal epithelium. *Graefes Arch Clin Exp Ophthalmol*, 243: 1056-1061.
106. Resch MD, Imre L, Tapasztó B, Németh J. (2008) Confocal microscopic evidence of increased Langerhans cell activity after corneal metal foreign body removal. *Eur J Ophthalmol*, 18: 703-707.
107. Grupcheva CN, Wong T, Riley AF, McGhee CNJ. (2002) Assessing the sub-basal nerve plexus of the living healthy human cornea by in vivo confocal microscopy. *Clin Exp Ophthalmol*, 30: 187-190.
108. Guthoff RF, Wiens H, Hahnel C, Wree A. (2005) Epithelial innervation of human cornea: A three-dimensional study using confocal laser scanning fluorescence microscopy. *Cornea*, 24: 608-613.
109. Patel DV, McGhee CNJ. (2005) Mapping of the normal human corneal sub-basal nerve plexus by in vivo laser scanning confocal microscopy. *Invest Ophthalmol Vis Sci*, 46: 4485-8.

110. Stachs O, Knappe S, Zhivov A, Kraak R, Stave J, Guthoff RF. (2006) Three-dimensional confocal laser scanning microscopy of the corneal nerve structure. *Klin Monbl Augenheilkd*, 223: 583-8.
111. Murphy PJ, Patel S, Kong N, Ryder REJ, Marshall J. (2004) Noninvasive assessment of corneal sensitivity in young and elderly diabetic and nondiabetic subjects. *Invest Ophthalmol Vis Sci*, 45: 1737-42.
112. Petroll WM, Cavanagh HD, Jester JV, Confocal microscopy. *Cornea Text and Color Atlas*, 1998, Mosby: St.Louis.
113. Patel SV, McLaren JW, Hodge DO, Bourne WM. (2001) Normal human keratocyte density and corneal thickness measurement by using confocal microscopy in vivo. *Invest Ophthalmol Vis Sci*, 42: 333-39.
114. Berlau J, Becker HH, Stave J, Oriwol C, Guthoff RF. (2002) Depth and age-dependent distribution of keratocytes in healthy human corneas: A study using scanning-slit confocal microscopy in vivo. *J Cataract Refract Surg*, 28: 611-616.
115. Hahnel C, Somodi S, Weiss DG, Guthoff RF. (2000) The keratocyte network of human cornea: A three-dimensional study using confocal laser scanning fluorescence microscopy. *Cornea*, 19: 185-193.
116. Prydal JI, Franc F, Dilly PN, Kerr Muir MG, Corbett MC, Marshall J. (1998) Keratocyte density and size in conscious humans by digital image analysis of confocal images. *Eye*, 12: 337-342.
117. Hollingsworth J, Perez-Gomez I, Mutalib HA, Efron N. (2001) A population study of the normal cornea using an in Vivo, slit-scanning confocal microscope. *Optom Vis Sci*, 78: 706-711.
118. Imre L, Nagymihály A. (2001) Reliability and reproducibility of corneal endothelial image analysis by in vivo confocal microscopy. *Graefes Arch Clin Exp Ophthalmol*, 239: 356.
119. Imre L, Kerényi Á, Nagymihály A. (2003) In vivo konfokális corneamikroszkópia szövődménymentes keratoplastikák után. *Szemészet*, 140: 211-216.
120. Imre L, Resch M, Nagymihály A. (2005) Konfokale in-vivo-hornhautmikroskopie nach keratoplastik (In vivo confocal corneal microscopy after keratoplasty). *Ophthalmologie*, 102: 140.

121. Imre L, Papp A, Nagymihály A. (2003) Diabetesez betegek corneájának in vivo konfokális corneamikroszkópos vizsgálata. *Szemészet*, 140: 251-254.
122. Imre L, Görög K. (2004) Tartós kontaktlencse-viselés corneális hatásainak vizsgálata in vivo konfokális mikroszkóppal. *Szemészet*, 141: 445-448.
123. Imre L, Tóth J, Megyesi M, Lukáts O, Resch M. (2004) Az Acanthamoeba keratitis in vivo diagnosztikája konfokális corneamikroszkóppal. *Szemészet*, 141: 361-65.
124. Tsubota K, Mashima Y, Murata H, Yamada M, Sato N. (1995) Corneal epithelium following penetrating keratoplasty. *Br J Ophthalmol*, 79: 257-260.
125. Braun M, Holbach L, Naumann GOH. (1997) Corneal lipofuscinosis - A clinicopathologic study of ten patients. *Klin Monbl Augenheilkd*, 210: 121-123.
126. Hidayat AA, Margo CE, Mauriello Jr JA, North I. (1992) Lipofuscinosis of the cornea: A clinicopathologic study of three cases. *Ophthalmology*, 99: 1796-1804.
127. Alexandrakis G, Filatov V, Adamis AP. (2000) Denovo development of corneal guttae and Fuchs dystrophy in corneal grafts. *CLAO J*, 26: 44-46.
128. Schultz RO, Peters MA, Sobocinski K. (1983) Diabetic corneal neuropathy. *Trans Am Ophthalmol Soc*, VOL. 81: 107-24.
129. Li P, Ma XG, An X. (2005) Advances in pathogenesis of diabetic epithelial keratopathy. *Ophthalmologica*, 5: 150-154.
130. Kaji Y. (2005) Prevention of diabetic keratopathy. *Br J Ophthalmol*, 89: 254-255.
131. Gekka M, Miyata K, Nagai Y, Nemoto S, Sameshima T, Tanabe T, Maruoka S, Nakahara M, Kato S, Amano S. (2004) Corneal Epithelial Barrier Function in Diabetic Patients. *Cornea*, 23: 35-37.
132. Babu K, Narasimha Murthy KY, Ramachandra Murthy K. (2007) Wavelike epitheliopathy after phacoemulsification: Role of in vivo confocal microscopy. *Cornea*, 26: 747-748.
133. Morishige N, Chikama TI, Sassa Y, Nishida T. (2001) Abnormal light scattering detected by confocal biomicroscopy at the corneal epithelial basement membrane of subjects with Type II diabetes. *Diabetologia*, 44: 340-5.
134. Malik RA, Kallinikos P, Abbott CA, Van Schie CHM, Morgan P, Efron N, Boulton AJM. (2003) Corneal confocal microscopy: A non-invasive surrogate of nerve fibre damage and repair in diabetic patients. *Diabetologia*, 46: 683-688.

135. Xu Z, Wang L, Jing Y, Niu C, Li J. (2009) Depositions of corneal epithelial basement membrane in patient with type 2 diabetes mellitus under the HRT III Rostock Cornea Module. *Chin Opht Res*, 27: 517-520.
136. Ishida N, Rao GN, Del Cerro M, Aquavella JV. (1984) Corneal nerve alterations in diabetes mellitus. *Arch Ophthalmol*, 102: 1380-84.
137. MacRae SM, Engerman RL, Hatchell DL, Hyndiuk RA. (1982) Corneal sensitivity and control of diabetes. *Cornea*, 1: 223-226.
138. Kallinikos P, Berhanu M, O'Donnell C, Boulton AJM, Efron N, Malik RA. (2004) Corneal Nerve Tortuosity in Diabetic Patients with Neuropathy. *Invest Ophthalmol Vis Sci*, 45: 418-422.
139. Petropoulos IN, Alam U, Fadavi H, Marshall A, Asghar O, Dabbah MA, Chen X, Graham J, Ponirakis G, Boulton AJM, Tavakoli M, Malik RA. (2014) Rapid automated diagnosis of diabetic peripheral neuropathy with in vivo corneal confocal microscopy. *Invest Ophthalmol Vis Sci*, 55: 2062-2070.
140. Azmi S, Ferdousi M, Petropoulos IN, Ponirakis G, Alam U, Fadavi H, Asghar O, Marshall A, Atkinson AJ, Jones W, Boulton AJM, Tavakoli M, Jeziorska M, Malik RA. (2015) Corneal confocal microscopy identifies small-fiber neuropathy in subjects with impaired glucose tolerance who develop type 2 diabetes. *Diabetes Care*, 38: 1502-1508.
141. Tavakoli M, Begum P, McLaughlin J, Malik RA. (2015) Corneal confocal microscopy for the diagnosis of diabetic autonomic neuropathy. *Muscle and Nerve*, 52: 363-370.
142. Szalai E, Deák E, Módis L, Jr., Németh G, Berta A, Nagy A, Felszeghy E, Káposzta R, Malik RA, Csutak A. (2016) Early corneal cellular and nerve fiber pathology in young patients with type 1 diabetes mellitus identified using corneal confocal microscopy. *Invest Ophthalmol Vis Sci*, 57: 853-858.
143. Schultz RO, Peters MA, Sobocinski K. (1983) Diabetic keratopathy as a manifestation of peripheral neuropathy. *Am J Ophthalmol*, 96: 368-71.
144. Keoleian GM, Pach JM, Hodge DO, Trocme SD, Bourne WM. (1992) Structural and functional studies of the corneal endothelium in diabetes mellitus. *Am J Ophthalmol*, 113: 64-70.

145. Shenoy R, Khandekar R, Bialasiewicz A, Al Muniri A. (2009) Corneal endothelium in patients with diabetes mellitus: a historical cohort study. *Eur J Ophthalmol*, 19: 369-375.
146. Lass JH, Spurney RV, Dutt RM. (1985) A morphologic and fluorophotometric analysis of the corneal endothelium in type I diabetes mellitus and cystic fibrosis. *Am J Ophthalmol*, 100: 783-788.
147. Lee JS, Oum BS, Choi HY, Lee JE, Cho BM. (2006) Differences in corneal thickness and corneal endothelium related to duration in Diabetes. *Eye*, 20: 315-318.
148. Urban B, Bakunowicz-Lazarczyk A, Kretowska M. (2002) Srodblonek rogowki u mlodziezy z krotkowzrocznoscia. *Klinika Oczna*, 104: 381-3.
149. Giasson C, Bonanno JA. (1995) Acidification of rabbit corneal endothelium during contact lens wear in vitro. *Curr Eye Res*, 14: 311-318.
150. Wang J, Fonn D, Simpson TL, Jones L. (2002) The measurement of corneal epithelial thickness in response to hypoxia using optical coherence tomography. *Am J Ophthalmol*, 133: 315-9.
151. Zhivov A, Stave J, Vollmar B, Guthoff R. (2007) In vivo confocal microscopic evaluation of langerhans cell density and distribution in the corneal epithelium of healthy volunteers and contact lens wearers. *Cornea*, 26: 47-54.
152. Kwok LS, Ruben M, Guillon M. Corneal physiology and biophysics. In M RubenM Guillon (szerk), *Contact Lens Practice*. Chapman & Hall, London, 1994: 239-267
153. Möller-Pedersen T, Cavanagh HD, Petroll WM, Jester JV. (1998) Corneal haze development after PRK is regulated by volume of stromal tissue removal. *Cornea*, 17: 627-39.
154. Görög K, Imre L. (2000) Terápiás kontaktlencse alkalmazásával szerzett tapasztalataink. *Szemészet*, 137: 23.
155. Miháltz K, Vámos R. (2002) A cornea endotheliumának spekulár mikroszkópos vizsgálata kontaktlencsét viselőkn. *Szemészet*, 139: 183-186.
156. Claerhout I, Goegebuer A, Van Den Broecke C, Kestelyn P. (2004) Delay in diagnosis and outcome of Acanthamoeba keratitis. *Graefes Arch Clin Exp Ophthalmol*, 242: 648-653.
157. Gergely L, *Orvosi mikrobiológia*. 2003, Budapest: Semmelweis Kiadó. 546.

158. Castellani A. (1930) An amoeba found in cultures of yeast: preliminary note. *Am J Trop Med Hyg*, 33: 160.
159. Rutzen AR, Moore MB, Parasitic Infections. *The Cornea* Second Edition, 1999, Butterworth-Heinemann: Woburn.
160. Abbott RL, Zegans M, Elander TE, Acanthamoeba keratitis. *Duane's Ophthalmology*, 2001, Lippincott Williams & Wilkins: Philadelphia.
161. Lindsay RG, Watters G, Johnson R, Ormonde SE, Snibson GR. (2007) Acanthamoeba keratitis and contact lens wear. *Clin Exp Optom*, 90: 351-360.
162. Tseng CH, Fong CF, Chen WL, Hou YC, Wang IJ, Hu FR. (2005) Overnight orthokeratology-associated microbial keratitis. *Cornea*, 24: 778-782.
163. Wilhelmus KR. (2005) Acanthamoeba keratitis during orthokeratology. *Cornea*, 24: 864-866.
164. Cho BJ, Holland EJ. (1998) In vivo tandem scanning confocal microscopy in acanthamoeba keratitis. *Korean J Ophthalmol*, 12: 112-117.
165. Kanavi MR, Javadi M, Yazdani S, Mirdehghanm S. (2007) Sensitivity and specificity of confocal scan in the diagnosis of infectious keratitis. *Cornea*, 26: 782-786.
166. Vemuganti GK, Sharma S, Athmanathan S, Garg P. (2000) Keratocyte loss in Acanthamoeba keratitis: Phagocytosis, necrosis or apoptosis ? *Indian J Ophthalmol*, 48: 291-294.
167. Meier PA, Mathers WD, Sutphin JE, Folberg R, Hwang T, Wenzel RP. (1998) An epidemic of presumed Acanthamoeba keratitis that followed regional flooding: Results of a case-control investigation. *Arch Ophthalmol*, 116: 1090-4.
168. Bacon AS, Frazer G, Dart JKG. (1993) A review of 73 consecutive cases of Acanthamoeba keratitis. *Eye*, 7: 719-724.
169. Osato M, Pyron M, Penland R, Robinson N. (1992) Epidemiology of Acanthamoeba keratitis. An update ARVO abstract. *Invest Ophthalmol Vis Sci*, 33: 1318.
170. Cavanagh HD, Jester JV, Essepian J, Shields W, Lemp MA. (1990) Confocal microscopy of the living eye. *CLAO J*, 16: 65-73.
171. Kaufman SC, Beuerman RW, Kaufman HE. (1993) Diagnosis of advanced Fuchs' endothelial dystrophy with the confocal microscope. *Am J Ophthalmol*, 116: 652-653.

172. Mustonen RK, McDonald MB, Srivannaboon S, Tan AL, Doubrava MW, Kim CK. (1998) In vivo confocal microscopy of Fuchs' endothelial dystrophy. *Cornea*, 17: 493-503.

11 Saját publikációk jegyzéke

11.1 Az értekezés témájában megjelent eredeti közlemények:

1. Füst Á, Lendvai Z, **Imre L**, Siló P. (2012) A kötőhártya in vivo konfokális corneamikroszkópiája okuláris pemphigoidban. Szemészet, 149: 166-169.
2. Resch MD, **Imre L**, Tapasztó B, Németh J. (2008) Confocal microscopic evidence of increased Langerhans cell activity after corneal metal foreign body removal. Eur J Ophthalmol, 18: 703-707. **IF: 1,010**
3. **Imre L**, Resch M, Megyesi M, Németh J. (2007) In vitro microstructural analysis of commercial ophthalmic suspensions by HRT II Rostock Cornea Module (In-vitro-untersuchung der mikrostruktur von handelsüblichen ophthalmologischen suspensionen mittels HRT-II Rostock Cornea Modul). Ophthalmologie, 104: 697-704. **IF: 0,791**
4. **Imre L**, Resch M, Nagymihály A. (2005) In vivo confocal corneal microscopy after keratoplasty (Konfokale in-vivo-hornhautmikroskopie nach keratoplastik). Ophthalmologie, 102: 140-147. **IF: 1,559**
5. **Imre L**, Tóth J, Megyesi M, Lukáts O, Resch M. (2004) Az Acanthamoeba-keratitis in vivo diagnosztikája konfokális korneamikroszkóppal. Szemészet, 141: 359-363.
6. **Imre L**, Görög K. (2004) Tartós kontaktlencse-viselés corneális hatásainak vizsgálata in vivo konfokális mikroszkóppal. Szemészet, 141: 459-463.
7. **Imre L**, Kerényi Á, Nagymihály A. (2003) In vivo konfokális corneamikroszkópia szövődménymentes keratoplastikák után. Szemészet, 140: 211-216.
8. **Imre L**, Papp A, Nagymihály A. (2003) Diabetese betegek corneájának in vivo konfokális corneamikroszkópos vizsgálata. Szemészet, 140: 251-254.
9. Görög K, **Imre L**. (2000) Terápiás kontaktlencse alkalmazásával szerzett tapasztalataink. Szemészet, 137: 23-27.
10. **Imre L**, Nagymihály A. (2001) Reliability and reproducibility of corneal endothelial image analysis by in vivo confocal microscopy. Graefes Arch Clin Exp Ophthalmol, 239: 356-360. **IF: 1,192**
11. Kerényi Á, **Imre L**, Süveges I. (2000) A hátsó polimorf dystrophia konfokális szaruhártya-mikroszkópos jellemzői. Szemészet, 137: 151-155.

12. **Imre L.** (1999) Első hazai tapasztalatok konfokális corneamikroszkópiával. Szemészet, 136: 97-102.

11.2 Egyéb közlemények

1. Maka E, **Imre L**, Somogyvári Z, Németh J. (2015) Koraszülöttek ideghártya- elváltozása miatti lézerkezelés neonatális intenzív centrumokban. Csecsemő-Szem- Mentő Program Orvosi Hetilap, 156: 192-196.
2. Füst T, Csuka D, **Imre L**, Bausz M, Nagymihály A, Füst G, Csorvási T, Németh J, Varga L. (2014) The role of complement activation in the pathogenesis of Fuchs' dystrophy. Mol Immunol, 58: 177-181. **IF: 2,973**
3. Füst Á, Süveges I, Tóth J, **Imre L**, Nagy ZZ. (2014) Súlyos bakteriális keratitis gyógyítása cross-linking kezeléssel - Esetismertetés. Szemészet, 151: 33-36.
4. Füst A, Csuka D, Süveges I, **Imre L**, Bausz M, Nagymihály A, Csorvási A, Füst G, Németh J. (2013) Complement activation in the aqueous humor of pseudophakic bullous keratopathy patients. Ophthalmic Res, 49: 161-166. **IF: 1,376**
5. Süveges I, Füst A, **Imre L**. (2013) Herpes simplex keratitisekben végzett perforáló keratoplasztika posztoperatív terápiája. Orvosi Hetilap, 154: 2065-2070.
6. Füst A, Pállinger E, Stündl A, Kovács E, **Imre L**, Tóth S, Németh J. (2012) Both freshly prepared and frozen-stored amniotic membrane cells express the complement inhibitor CD59. ScientificWorldJournal, 2012: 815615. **IF: 1,730**
7. **Imre L.** (2012) Bakteriális keratitis. Szemészet, 149: 88-101.
8. **Imre L.** (2012) Első tapasztalataink a módosított Konstantinov-keratoprotézis implantációjával. Szemészet, 149: 188-193.
9. Resch MD, Resch BE, Csizmazia E, **Imre L**, Németh J, Szabó-Révész P, Csányi E. (2011) Drug reservoir function of human amniotic membrane. J Ocul Pharmacol Ther, 27: 323-326. **IF: 1,509**
10. Resch M, Csizmazia E, Resch BE, **Imre L**, Szabó-Révész P, Németh J, Csányi E. (2011) Az amnionmembrán kettős farmakokinetikai hatásának in vitro vizsgálata. Szemészet, 148: 95-100.
11. Resch MD, Resch BE, Csizmazia E, **Imre L**, Németh J, Révész P, Csányi E. (2010) Permeability of human amniotic membrane to ofloxacin in vitro. Invest Ophthalmol Vis Sci, 51: 1024-1027. **IF: 3,466**

12. **Imre L**, Füst Á. (2009) Esztétikai céllal viselt kontaktlencse súlyos szövődménye. LAM, 19: 523.
13. Resch M, Korányi G, Füst Á, Szentmáry N, **Imre L**, Bausz M. (2007) Pterygium-műtét conjunctiva-limbus autograft fibrinragasztós rögzítésével (cut and paste technika). Szemészet, 144: 115-118.
14. Papp A, **Imre L**, Süveges I. (2004) Rövid távú elektrofiziológiai változások panretinalis argonlézer-kezelés hatására nyulak retinájában. Szemészet, 141: 455-460.
15. **Imre L**, Papp A, Süveges I. (2003) Elektrofiziológiai vizsgálatok retinopathia diabetica lézerkezelése kapcsán. Szemészet, 140: 245-249.
16. Füst Á, **Imre L**, Nagy ZZ, Süveges I. (2001) Groenouw I cornea-dystrophia excimer lézerkezelése. Szemészet, 138: 149-153.
17. Abdel-Salam GMH, Czeizel AE, Vogt G, **Imre L**. (2000) Microcephaly with chorioretinal dysplasia: Characteristic facial features. Am J Med Gen, 95: 513-515.
IF: 2,749
18. Toth J, Bausz M, **Imre L**. (1996) Unilateral Malassezia furfur blepharitis after perforating keratoplasty. Br J Ophthalmol, 80: 488. **IF: 1,328**
19. Kerényi Á, **Imre L**, Süveges I. (1995) Betaloc a chorioretinopathia centralis serosa kezelésében. Szemészet, 132: 225-228.
20. Kerényi Á, Süveges I, **Imre L**. (1994) Keratoplastika aphakiás és pseudophakiás bullosus keratopathia eseteiben. Szemészet, 131: 129-134.

12 Köszönetnyilvánítás

Köszönöm édesapámnak, Prof. Dr. Imre Györgynek, hogy fiatal koromban őt figyelve megismerhettem a tudományos munka szépségét és kihívásait és aki bár nem érthette meg ezen értekezés elkészültét, végig a példaképem maradt és erőt adott a nehézségek leküzdéséhez.

Köszönetemet szeretném kifejezni témavezetőmnek, Prof. Süveges Ildikónak, aki támogatott és állhatatosan irányított és terelt azon a tudományos úton, ami végül a jelen értekezés megszületéséhez vezetett, aki az értekezéshez felhasznált tudományos közlemények megírására sarkalt és értékes és hasznos tanácsokkal látott el.

Köszönöm minden jelenlegi és korábbi munkatársamnak, szerzőtársaimnak a tudományos munkákban nyújtott segítségét és támogatását.

Végezetül, de nem utolsó sorban köszönöm családomnak, hogy nem nehezteltek rám a tudományos munka kapcsán tőlük elrabolt idő miatt, és lehetővé tették és támogatták az értekezés elkészítését, valamint elviseltek feszültebb pillanataimban is.