

# Az érképződés, az angiogén tirozin-kináz receptorok és a claudin-5 fehérje kifejeződése gyermekkori agydaganatokban

Doktori értekezés

**Dr. Virág József**

Semmelweis Egyetem  
Patológiai Orvostudományok Doktori Iskola



Konzulensek: Dr. Garami Miklós Ph.D., egyetemi docens  
Dr. Hegedűs Balázs Ph.D., tudományos munkatárs

Hivatalos bírálók: Dr. Várbíró Szabolcs Ph.D., egyetemi docens  
Dr. Harisi Revekka Ph.D., adjunktus

Szigorlati bizottság elnöke: Dr. Sótonyi Péter, az MTA tagja, egyetemi tanár

Szigorlati bizottság tagjai: Dr. Polgár Csaba Ph.D., egyetemi tanár  
Dr. Rubovszky Gábor Ph.D., oszt. vez. főorvos

Budapest  
2016

**TARTALOMJEGYZÉK**

TARTALOMJEGYZÉK .....	2
1. RÖVIDÍTÉSEK JEGYZÉKE.....	4
2. BEVEZETÉS.....	6
2.1 Általános rész és a gyermekkori agydaganatok epidemiológiája.....	6
2.2. A gyermekkori agydaganatok típusai.....	8
2.2.1. Astrocytoma .....	8
2.2.2. Ependymoma .....	9
2.2.3. Medulloblastoma .....	12
2.3. A gyermekkori agydaganatok terápiája és prediktív faktorai.....	13
2.3.1. Sebészeti kezelés .....	14
2.3.2. Kemoterápia.....	14
2.3.3. Sugárkezelés .....	15
2.3.4. Molekuláris célpontú terápia .....	16
2.4. Daganatos érképződés .....	17
2.4.1. A daganatos érképződés általános jellemzése .....	17
2.4.2. Az érhálózat jellemzésére szolgáló jelölőfehérjék .....	18
2.4.3. Az érképződés mechanizmusa.....	20
2.4.4. Az érképződés molekuláris szabályozása.....	22
2.5. Angiogén tirozin-kináz receptorok.....	24
2.5.1. A tirozin-kináz receptorok jellegzetességei.....	24
2.5.2. A VEGFR receptorok .....	25
2.5.3. A PDGFR receptorok .....	25
2.5.4. A c-Kit .....	26
2.5.5. Az angiogén tirozin-kináz receptorok gátlószerei.....	27
3. CÉLKITŰZÉSEK.....	30
4. MÓDSZEREK.....	31
4.1. Betegcsoportok .....	31
4.1.1. Gyerekkori agydaganatok.....	31
4.1.2. Intracranialis ependymoma betegcsoport .....	32
4.1.3. Humán autopsziás ependyma minták .....	32

4.2. Laboratóriumi eljárási módszerek .....	33
4.2.1. Az érdenzitás meghatározásának módszere .....	33
4.2.2. A Tirozin-kináz receptorok kifejeződésének meghatározása .....	34
4.2.3. A sejtkapcsoló struktúrák kifejeződésének vizsgálata .....	35
4.2.4. Kvantitatív valós idejű PCR .....	35
4.2.5. Elektron mikroszkópos vizsgálatok .....	36
4.2.6. Statisztikai módszerek .....	36
5. EREDMÉNYEK.....	38
5.1. A vaszkularizáció mértéke gyerekkori agydaganatokban .....	38
5.2. Glomeruloid érképletek gyerekkori agydaganatokban.....	39
5.3. Tirozin-kináz receptor kifejeződése a tumorhoz asszociált erekben .....	40
5.4. Tirozin-kináz receptor kifejeződése a tumorsejtben .....	44
5.5. Nem-endothelialis claudin-5 expresszió gyermekkori ependymomában.....	47
5.6. Prognosztikus faktorok a gyermekkori ependymomában .....	48
5.7. Nem-endothelialis claudin-5 expresszió a központi idegrendszerben.....	51
5.8. További sejt-sejt adhéziós fehérjék kifejeződése .....	51
5.9. Az ependyma es choroid plexus epithelium sejtkapcsolatainak finomszerkezete .....	54
5.10. Az ependymomasejtek claudin-5 expressziójának klinikai jelentősége.....	55
6. MEGBESZÉLÉS .....	56
6.1. Az érképződés gyerekkori daganatokban .....	56
6.2. Tirozin-kináz receptor expresszió gyerekkori agydaganatok tumorsejtjeiben .....	57
6.3. A nem-endothelialis claudin-5 expresszió klinikai jelentősége ependymomában .....	58
6.4. Az ependymoma prognosztikus faktorai .....	60
7. KÖVETKEZTETÉSEK.....	61
8. ÖSSZEFOGLALÁS .....	62
9. SUMMARY .....	63
12. IRODALOMJEGYZÉK .....	64
10. SAJÁT PUBLIKÁCIÓK JEGYZÉKE .....	75
11. KÖSZÖNETNYÍLVÁNÍTÁS .....	76

**1. RÖVIDÍTÉSEK JEGYZÉKE**

<b>ALL</b>	akut limfoid leukémia
<b>ANG</b>	angiopoetin
<b>AML</b>	akut myeloid leukémia
<b>ANOVA</b>	variancia analízis (analysis of variance)
<b>CSF</b>	cerebrospinális folyadék
<b>CD117</b>	c-Kit
<b>CD133</b>	cluster of differentiation133 (Prominin-1)
<b>CD31</b>	cluster of differentiation31 (Platelet endothelial cell adhesion molecule 1)
<b>CML</b>	krónikus myeloid leukémia
<b>CRC</b>	vastag- és végbél rák (colorectal cancer)
<b>CT</b>	komputertomográfia
<b>DTI</b>	diffúziós tenzor képalkotás (diffusion tensor imaging),
<b>ECM</b>	extracelluláris mátrix
<b>EGF</b>	epidermális növekedési faktor (epidermal growth factor)
<b>EGFR</b>	epidermális növekedési faktor receptor (epidermal growth factor receptor)
<b>ERK</b>	extracelluláris szignál regulált kináz
<b>DNS</b>	dezoxiribonukleinsav
<b>FAK</b>	fokális adhézión kináz
<b>FFPE</b>	formalinban fixált, paraffinba ágyazott (embaded)
<b>GBM</b>	glioblastoma multiforme
<b>GIST</b>	gastrointesztinális strómális daganat
<b>HER2</b>	human epidermális növekedési faktor receptor 2 (human epidermal growth factor receptor 2)
<b>IMRT</b>	intenzitás modulált radioterápia
<b>KRAS</b>	Kirsten patkány szarkóma virális onkogén homológ gén (Kirsten rat sarcoma viral oncogene homolog gene)
<b>NF1</b>	egyes típusú neurofibromatosis (neurofibromatosis type 1)
<b>NF2</b>	kettes típusú neurofibromatosis (neurofibromatosis type 2)
<b>NSCLC</b>	nem-kissejtes tüdőrák (non small cell lung cancer)

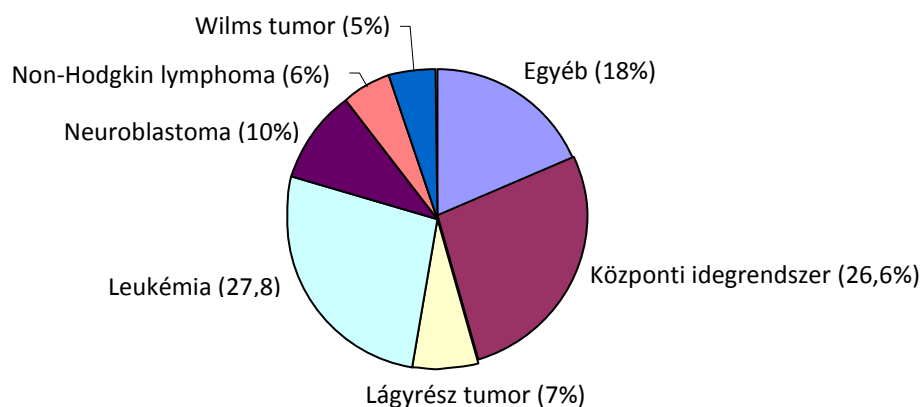
<b>MMP</b>	mátrix metalloproteázok
<b>MPN</b>	myeloproliferatív daganat (myeloproliferative neoplasm)
<b>MRI</b>	mágneses rezonancia képalkotás (magnetic resonance imaging)
<b>MVD</b>	mikroér sűrűség (microvessel density)
<b>PDGF</b>	vérlemez eredetű növekedési faktor (platelet-derived growth factor)
<b>PNET</b>	primitív neuroektodermális tumor
<b>qRT-PCR</b>	kvantitatív valós idejű polimeráz láncreakció (quantitative real-time polymerase chain reaction)
<b>RCC</b>	veserák (renal cell cancer)
<b>RNS</b>	ribonukleinsav
<b>RTK</b>	receptor tirozin-kináz
<b>SHH</b>	<u>S</u> onic <u>H</u> edge <u>h</u> og jelátviteli útvonál
<b>SMA</b>	simaizom aktin (smooth muscle actin)
<b>Tie2</b>	2-es típusú tirozin-kináz immunglobulinszerű és EGF-szerű doménekkal ( <u>t</u> irosine kinase with <u>i</u> mmunoglobulin-like and <u>E</u> GF-like domains <u>2</u> )
<b>TNF<math>\alpha</math></b>	tumor nekrosis faktor $\alpha$
<b>TKR</b>	tirozin-kináz receptorok
<b>TKI</b>	tirozin-kináz receptor inhibitorok
<b>UH</b>	ultrahang
<b>VEGF</b>	vaszkuláris endoteliális növekedési faktor (vascular endothelial growth factor)
<b>VEGFR</b>	vaszkuláris endoteliális növekedési faktor receptor (vascular endothelial growth factor receptor)
<b>WHO</b>	Egészségügyi Világszervezet (World Health Organization)
<b>WNT</b>	WNT jelátviteli útvonál ( <u>W</u> ingless-related <u>i</u> ntegration site)

## 2. BEVEZETÉS

### 2.1 Általános rész és a gyermekkori agydaganatok epidemiológiája

Napjainkban a daganatok elleni küzdelemben egyre fejlettebb és hatásosabb terápiás lehetőségek válnak elérhetővé, ami nagy kihívást jelent a gyógyító folyamatban részt vevő orvosok számára. Ugyanakkor a legtöbb új terápiás lehetőség (beleértve a célzott terápiákat is) elsősorban a felnőttkori daganatos megbetegedések vonatkozásában kerülnek klinikai vizsgálatra vagy gyakorlati bevezetésre. Azonban feltétlenül fontos, hogy a jövőben ezek a módszerek a gyermekonkológiában is felhasználásra kerüljenek.

A fejlett országokban és hazánkban a gyermekek között a második leggyakoribb halálok a daganatos megbetegedés (KSH, halálteki struktúra változása Magyarországon, 2014. május). Magyarországon a Gyermekrákregiszter adatai alapján 2012-ben 265 gyermekkori rosszindulatú elváltozást diagnosztizáltak. Hasonlóan a nemzetközi statisztikai adatokhoz, a leukémia után a második leggyakrabban előforduló gyerekkori rosszindulatú megbetegedés az agydaganat (Nordfors és mtsai., 2013b). Magyarországon 2012-ben az összes gyermek-tumoros megbetegedés közel 27%-a a központi idegrendszerben volt található (1. ábra).



**1. ábra.** A leggyakrabban előforduló gyermekkori daganatos megbetegedések 2012-ben Magyarországon (265 eset, 0-14 éves korosztály).

Míg felnőttkorban a központi idegrendszerben található daganatok nagy része áttéti tumor, a gyermekeknél elsősorban primer agydaganatok figyelhetők meg. A központi idegrendszerben elhelyezkedő neuroektodermális eredetű tumorok klasszifikációja sokrétű. Elsősorban a sejtes eredetük szerint különböztetjük meg őket, így alapvetően három nagy csoport fordul elő: a gliális sejtekből kiinduló astrocytoma, az agykamrák ependyma sejteiből kiinduló ependymoma, és a kisagy prekursor sejteiből kiinduló medulloblastoma (Steliarova-Foucher és mtsai., 2005). A gyermekkori agydaganatok körülbelül 10%-ánál alakul ki valamely örökletes genetikai rendellenesség talaján a betegség, mint például az egyes típusú neurofibromatosis (NF1) esetén bizonyos gliomák vagy a kettes típusú neurofibromatosis (NF2) esetén ependymomák (Gold and Cohen, 2003). Ugyanakkor gyermekkorban eltérnek a különböző daganattípusok arányai is: míg felnőttkorban elsősorban az astrocytoma és az agyhártyából induló, gyakran jóindulatú meningeoma a leggyakoribb, addig a gyermekeknél gyakori az ún. primitív csírasejtes daganat (medulloblastoma) és az ependymoma. Gyermekeknél az első életévben javarészt szupratentoriális daganatok alakulnak ki, elsősorban astrocytoma, ependymoma és primitív neuroektodermális tumor (PNET), míg az életkor növekedésével az infratentoriális tumorok kerülnek előtérbe, mint a medulloblastoma és az ependymoma (de Bont és mtsai., 2008). Az agytumorok a lokalizációjuk révén gyakorlatilag rosszindulatúnak tekinthetők, mivel a koponyában történő növekedésük térszűkítő folyamathoz és így életveszélyhez vezethet.

Bár a kombinált kezelés következtében a gyermekonkológiában általában kedvezőbb részleges vagy teljes terápiás választ kapunk, mint a felnőttkori tumoroknál, azonban nagyobb az esélye a későbbi, újabb primer tumor kialakulásának. A gyermekkori agydaganatok kezelése az elmúlt évtizedek során rendkívül sokat fejlődött az új terápiás eszközök és a kemoterápiás eljárásoknak köszönhetően. Azon betegeknél, ahol a teljes tumor eltávolításra került, az 5 éves túlélés meghaladja az 50%-ot (átlagban 60-65%), míg, a részlegesen eltávolított agydaganatok esetén a betegek 5 éves túlélés csupán 25-30% körül mozog (de Bont és mtsai., 2008). A felnőttkori daganatokhoz hasonlóan a kezelések befejezése után 5-7 éven keresztül folyamatos kontroll vizsgálatok szükségesek.

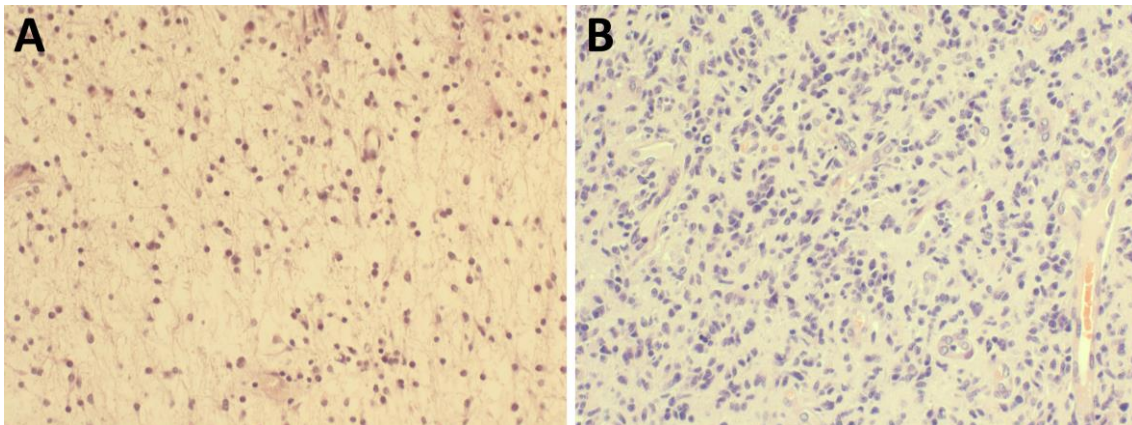
A hagyományos modalitások mellett azonban szükséges a jelen kor követelményinek megfelelő új kezelési formákat is tanulmányozni és bevezetni, amely kihasználja a

molekuláris biológia fejlődésének köszönhető új lehetőségeket. Míg a felnőttkori daganatos betegek kezelése során számos olyan molekuláris célzott hatóanyag áll rendelkezésre, amelyeket már sikeresen alkalmaznak a klinikai gyakorlatban (emlőrák esetében az anti-HER2 ellenanyag trastuzumab, a vastagbél daganataiban az EGFR gátló monoklonális ellenanyag cetuximab vagy az antiangiogén terápiában alkalmazott anti-VEGF ellenanyag bevacuzimab, stb), addig a gyermekonkológiában alkalmazásuk még kérdéses. További ilyen terápiák kifejlesztése és bevezetése mérföldkövet jelenthetne a gyermekonkológiában is.

## 2.2. A gyermekkori agydaganatok típusai

### 2.2.1. Astrocytoma

Az astrocytomák gliális eredetű tumorok, a felnőttek között ezek a leggyakrabban kialakuló agydaganatok. A WHO klasszifikáció alapvetően differenciáltságuk szerint határozza meg az egyes típusokat. A gyermekeknél leggyakrabban az úgynevezett pilocitikus astrocytoma fordul elő, amely általában magas differenciáltságú (grade 1) és az ötéves túlélés a 90%-ot is eléri (Rodriguez és mtsai., 2013) (2. ábra). A legrosszabb prognózisú glioblastoma (grade 4) esetében a hagyományos kemoterápia és sugárterápia csak részleges választ ad, ezért az egyéves progressziómentes túlélés kevesebb, mint húsz százalék (Ansari és mtsai., 2012).



**2. ábra.** Astrocytoma tumorok szövettani képe (20x). **(A)** Viszonylag alacsony sejtsűrűségű, jellegzetes nyúlványos tumorsejtek a pilocitikus astrocytomában. **(B)** Nagy sejtsűrűségű, osztódó sejtekben gazdag, differenciálatlan, sokféle sejtalakot és vaszkuláris proliferációt tartalmazó glioblastoma.

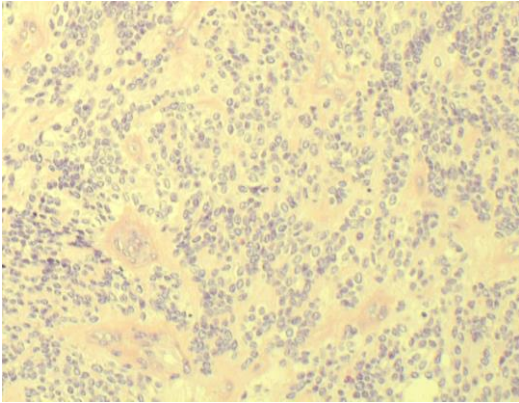


A glioblastoma kezelésének sikere a felnőttek esetében a kombinált terápia ellenére is igen korlátozott, az átlagos túlélés nem haladja meg a 2 évet. A rossz prognózis miatt azonban égetően szükséges új markereket és terápiás célpontokat találni, amelyek hozzásegíthetnek a molekuláris célpontú kezeléshez. Természetesen számos molekuláris szintű csoportosítást alakítottak ki az astrocytoma esetében, többek között a nem kódoló RNS expressziós szint alapján, amely az egyes klinikai fenotípusokat is megkülönböztetheti egymástól (Zhang és mtsai., 2012).

Számos preklinikai és klinikai vizsgálat történt a felnőttkori astrocytomák molekulárisan célzott kezelésének tekintetében, sajnos azonban a klinikai vizsgálatok eddig nem jártak számottevő sikerrel. A célzott terápiák közül az anti-angiogén bevacuzimab irinotecannal kombinálva biztató eredményeket hozott, a daganatok 63%-a mutatott terápiás választ (Parekh és mtsai., 2011). A neoadjuváns imatinib terápia a legtöbb vizsgálatban részt vevő betegnél nem jelentett jelentős túlélési előnyt (Razis és mtsai., 2009). A maximálisan tolerálható dózisu VEGFR gátló sunitinib irinotecannal kombinálva csak limitált anti-tumor aktivitást mutatott (Reardon és mtsai., 2011). A molekuláris lehetőségek komplexitását, illetve az egyes terápiák lehetséges szinergizmusát mutatja, hogy egérekísérletekben, illetve szövettenyészetben a CD133 és nestin pozitív glioma sejtvonalat sikerült gátolni c-Jun kináz inhibitorral (Yoon és mtsai., 2012). Az érképződési folyamatok mind részletesebb megismerésével azonban sikerülhet majd a glioblastoma és azon belül a gyermekkori glioblastoma esetében is hatékonyabb célzott kezeléseket kialakítani.

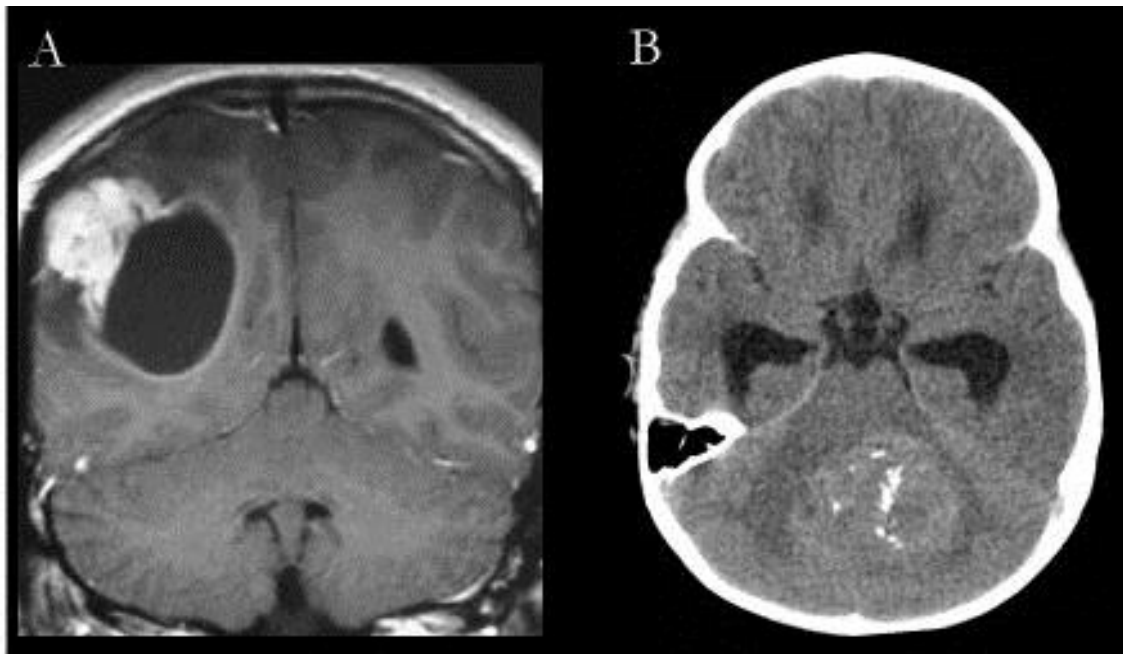
### **2.2.2. Ependymoma**

Az ependymoma a harmadik leggyakoribb központi idegrendszeri daganat gyermekeknél (Bergeron and Philip, 2004). Ezek a tumorok az agykamrákat és a gerincvelő központi csatornáját bélelő ependyma sejtekből alakulnak ki szolid vagy papilláris képződményként. A tumorsejtek monomorfak, gyakran pszeudorozettákat képeznek, és a hagyományos grade szerinti osztályozás alapján különíthetők el egymástól (3. ábra).



**3. ábra.** Ependymoma szövettani képe (20x). A sejtek alapvetően monomorfak és gyakran perivaszkuláris pszeudorozettákat képeznek.

Legtöbbször rossz prognózist mutatnak egyrészt lokalizációjuk, másrészt invazív viselkedésük miatt, így a teljes sebészi eltávolítás sokszor nem valósítható meg. Gyermekkorban a leggyakoribb lokalizáció a fossa posterior, míg felnőttkorban gyakran fordulnak elő a szupratentoriális régióban (Gelabert Gonzalez és mtsai., 2001; Maksoud és mtsai., 2002). Az ependymomák az agykamrai növekedésük, az ezáltal térszűkítő hatásuk, illetve az agyfolyadék áramlás akadályozása miatt az agynyomás fokozódásával kapcsolatos tünetek okozhatnak (4. ábra).



**4. ábra.** A gyermekkori ependymomák lokalizációi. **(A)** Az MRI felvételen látható az oldalkamra környékén lévő tumor. A daganat akadályozza a kamrai folyadék áramlását es kamratágulatot okoz. **(B)** Natív CT felvétel a vermisben lévő infratentoriális tumorról.

Az ependymoma - mint a legtöbb primer agydaganat - szinte sosem képez áttétet, azonban a lokálisan invazív viselkedése igen nehezen teszi prognosztizálhatóvá a betegséget. A gyakori kiújulási képességük és a kedvezőtlen prognózisuk miatt nagyon fontos újabb és pontosabb prognosztikai markerek, illetve molekuláris célpontok felkutatása (Kuncova és mtsai., 2009).

A betegség kimenetének megjósolásában a legfontosabb tényező a sebészi eltávolítás sikeressége és a beteg életkora (Jaing és mtsai., 2004; Phi és mtsai., 2012). Továbbá van néhány immunhisztokémiai marker, amely prognosztikai szereppel bír (Milde és mtsai., 2012; Preusser és mtsai., 2008; Ridley és mtsai., 2008). Ugyanakkor a jelenlegi grading rendszer önmagában csak korlátozott prognosztikai jelentőséget képvisel (Ellison és mtsai., 2011; Metellus és mtsai., 2007). A WHO szerint az ependymomák a differenciáltság alapján grade I (subependymoma, myxopapillary ependymoma), grade II (ependymoma) vagy grade III (anaplasztikus ependymoma) besorolásúak lehetnek (Louis és mtsai., 2007). A grade I szint viszonylag jobb prognózist jelent, azonban a grade II és III esetén gyakran rossz kilátásokkal kell számolni (Kilday és mtsai., 2009). Egy korábbi tanulmány rávilágított, hogy az anaplasztikus morfológia fontos prognosztikai faktor az infratentoriális ependymoma esetében (Phi és mtsai., 2012).

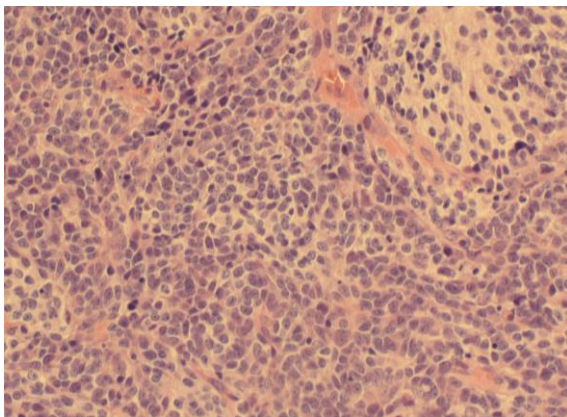
Az elmúlt néhány évben egy úgynevezett molekuláris staging felállítására is kísérletet tettek az intrakraniális ependymoma esetében, viszont ennek a klinikai felhasználása a gyakorlatban még korlátozott (Korshunov és mtsai., 2010; Taylor és mtsai., 2005; Witt és mtsai., 2011). Az utóbbi évek kutatásainak eredményeként bizonyos molekuláris faktorok és genetikai elváltozások prediktív és prognosztikus értéke is felmerült (Grill és mtsai., 2011; Kilday és mtsai., 2009; Korshunov és mtsai., 2002; Snuderl és mtsai., 2008; Yang és mtsai., 2012) (1. táblázat).

**1. táblázat.** Molekuláris es genetikai eltérések és prognosztikus illetve terápiás jelentőségük gyermekkori ependymomában.

Marker	Prognosztikus szerep	Terápiás következmény
Tenascin kifejeződés	Negatív	
Bcl-2 kifejeződés	Negatív	
VEGF-A kifejeződés	Negatív	VEGF gátlók alkalmazása
EGFR kifejeződés	Negatív	EGFR gátlók alkalmazása
1q duplikáció	Negatív	
6q23 elvesztése	Negatív	
22q elvesztése	Negatív	
1q25 elvesztése	Negatív	
p53 mutáció	Negatív	alacsony apoptózis indukció

### 2.2.3. Medulloblastoma

A leggyakoribb gyermekkori agydaganat a medulloblastoma, amely az agresszív primitív neuroektodermális csírasejtes tumoroknak (PNET) egy formája és a kisagyban alakul ki (Ajeawung és mtsai., 2012; Northcott és mtsai., 2012b). A tumorok sejtdúsak, a sejtek differenciálatlanok, ritkábban neuronális és gliális differenciáció jeleit hordozhatják, szövettanilag kisméretű kerek magvú sejtek alkotják (5. ábra).



**5. ábra.** Medulloblastoma szövettani képe (20x). Rendkívül sejtdús és mitotikusan aktív, kisméretű differenciálatlan sejtekből álló daganat.

A legfontosabb prognosztikai faktorai a daganat kiterjedése, az életkor, és a sebészi kezelés eredményessége (Varan, 2011). A szövettani vizsgálat során meghatározott esetleges neuronális vagy gliális differenciáció prognosztikai szerepe vitatott (Miyahara és mtsai., 2014; Verma és mtsai., 2008). Genomikai vizsgálatok eredményeként jelenleg

4 fő molekuláris alcsoportot találtak a medulloblastoma esetén (Ichimura és mtsai., 2012; Northcott és mtsai., 2012a). A két leggyakoribb molekuláris elváltozása SHH illetve a WNT útvonal aberráns aktiválódása (Gibson és mtsai., 2010). A medulloblastoma genetikai hátterének tisztázása alapvetően hozzájárulhat ahhoz, hogy a jövőben egyre hatékonyabb terápiás protokollok kerüljenek kidolgozásra.

### ***2.3. A gyermekkori agydaganatok terápiája és prediktív faktorai***

A szövettani típus mellett számos olyan tényező létezik, amely meghatározza a betegség lefolyását, mint például az életkor, a lokalizáció vagy a genetikai háttér. A sok paraméter miatt a gyermekkori agydaganatok prognózisának felállítása gyakran bizonytalan, éppen ezért a genetikai és molekuláris markerek szerepe egyre inkább növekszik mind a diagnosztikában, mind a kezelések során (Louis és mtsai., 2007).

A gyermekkori agydaganatok tünetei sokfélék lehetnek. Mivel a zárt csontos koponyában indul el a térfoglaló folyamat, ezért elsősorban az agynyomás fokozódás jelei figyelhetőek meg. Másrészt a daganat lokalizációjának következtében specifikus tüneteket és panaszokat okozhatnak. Legfontosabb tünetek a fejfájás (66%), a hányinger-hányás (57%), a látászavar (46%), járásbizonytalanság (41%), a kóros fáradtság (41%), stb. (Molineus és mtsai., 2013). A beteg kivizsgálását a fizikális-, laboratóriumi, neurológiai és szemészeti vizsgálattal kell kezdeni. Az alapvetően szükséges diagnosztikai eszköz az agydaganatok diagnosztikájában az MRI, amely jól kimutatja a daganat elhelyezkedését, kiterjedését, illetve a proliferációjára utaló jeleket is tartalmazhat. A konvencionális MRI azonban viszonylag kevés információt szolgáltat a daganat grádusára, illetve szövettani típusára vonatkozóan. A pontos diagnózist csak a daganat biopsziája vagy a műtéti preparátum szövettani feldolgozása után lehet megállapítani, amely alapján meg lehet határozni a szükséges terápiát. Az új MRI alapú képalkotó technikák, mint az úgynevezett diffúziós tenzor képalkotás (DTI), ígéretesnek tűnnek, amelyek esetleg specifikusabb diagnózist tudnak majd biztosítani (!!! INVALID CITATION !!!). További lehetséges diagnosztikai eljárás a kutacsokon keresztüli UH vizsgálat vagy a lumbálpunkció, amely során akár daganatos sejteket is nyerhetünk a cerebrospinalis folyadékból a pontosabb diagnózis érdekében.

A gyermekkori agydaganatok kezelésében is több szakterület együttes közreműködése szükséges. A kombinált, több diszciplínát magába foglaló beavatkozások (sebészi,

kemoterápia, sugárkezelés) sorát használják a gyermekek gyógyítása érdekében. Az idejében elkezdett, körültekintően meghatározott kezelések igen jó eredményeket hozhatnak, melynek következtében minden 3 gyerekkori agydaganatos betegből kettő hosszú távú túlélést ér el. Azonban mindig mérlegelni kell a kezelésekkel járó mellékhatásokat is, mivel hosszútávon akár jelentős életminőség romlás következhet be, ezért rendkívül körültekintően kell eljárni a gyerekkorú betegek érdekében (Turner és mtsai., 2009).

### **2.3.1. Sebészeti kezelés**

A gyerekkori agytumорок döntő többségénél mind a mai napig (az új terápiás lehetőségek ellenére is) a sebészi kezelés döntő fontosságú, amely alapvetően meghatározza a betegség kimenetelét. Az időben és a teljes tumornak az ép széllel történő sebészi eltávolítása a betegség végleges gyógyuláshoz vezethet. A szubtotális sebészeti eredmények azonban nagymértékben rontják a prognózist. Amennyiben a daganat teljes eltávolítására nincs lehetőség a kezelés kezdeti szakaszában, akkor kemo- illetve sugárkezelés következik és esetleg lehetőség nyílik egy későbbi reoperáció során a maradék tumor szövet eltávolítására. A sebészi kezelést megnehezíti, hogy az agyban történő beavatkozás térben limitált, és bizonyos agyterületek sérülésekor maradandó károsodások keletkezhetnek. A jól körülhatárolt tumорок, mint a medulloblastoma, viszonylag könnyebben operálható, de az ependymomák és az astrocytomák elhelyezkedése már bonyolultabbá teheti a műtéti eljárást. A kraniotómia általában alacsony mortalitással jár és a komplikációk gyakorisága sem haladja meg a felnőtt betegeken elvégzett beavatkozásokét (von Lehe és mtsai., 2013).

### **2.3.2. Kemoterápia**

Gyerekkori agytumорок kemoterápiás kezelése a felnőtt daganatokhoz hasonlóan protokollok alapján történik. A medulloblastoma kezelésénél van a legnagyobb szerepe a kemoterápiának, melynél az egyik legfontosabb kemoterápiás szer a vincristin. Ez elsősorban a sebészi kezelés után szokott történni, a sugárkezelés előtt vagy azzal párhuzamosan (szendvicsterápia). A vincristint szükséges kombinálni cyclophosphamiddal, cisplatinnal vagy karboplatinnaal. A legígéretesebb a

karboplatinnal történő kombináció, mivel az egyben a radioszenzitizációhoz is hozzájárulhat (Jakacki és mtsai., 2012). Számos tanulmány megemlíti, hogy a nagy dózisú kemoterápia mellett autológ őssejt transzplantáció növelheti a kezelés hatékonyságát (Varan, 2011). A felnőttkori astrocytománál konvencionális temozolomid kezelést a gyermekkori agytumoroknál is évek óta használják, amellyel kedvező terápiás választ lehet elérni, viszonylag alacsony toxicitással. Egy újabb tanulmányban a szert kombinálták O6-benzylguanine-el, és a terápiás válasz fokozását figyelték meg magas grádusú astrocytomáknál (Warren és mtsai., 2012).

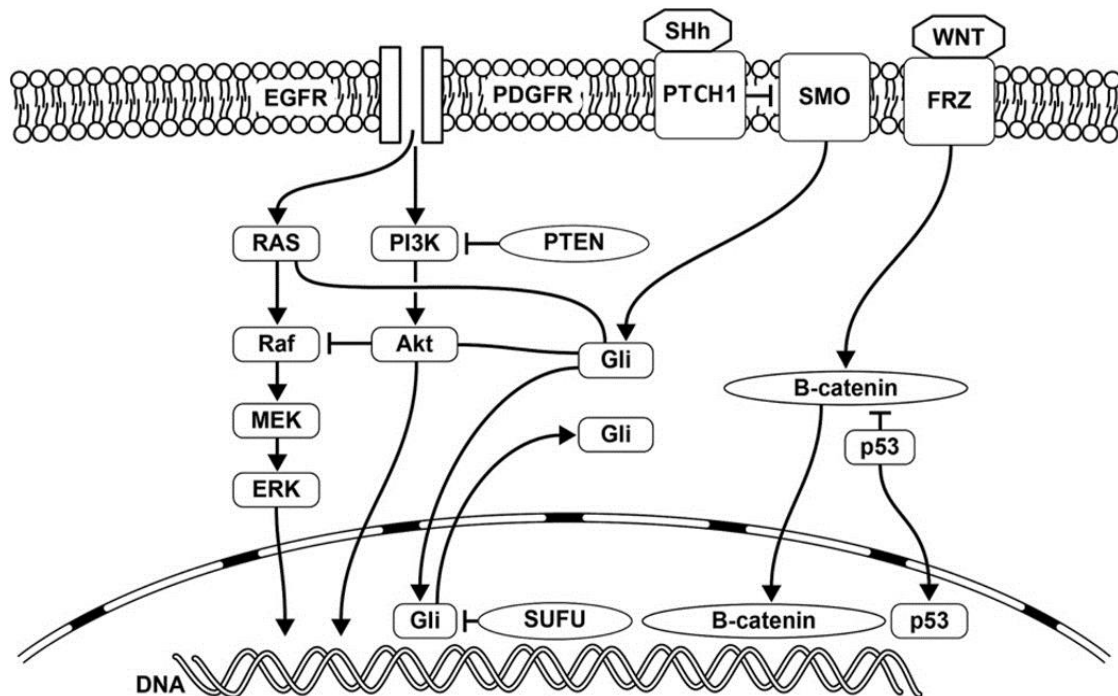
Gyermekkori glioblastoma kezelésénél a hagyományos kemoterápia az irinotecan, amelyet bevacizumabbal már kombináltak, de egyelőre az eredmények bizonytalanok (Narayana és mtsai., 2010). Egy másik tanulmányban összehasonlították az irinotecan mellett temozolomiddal is. A mellékhatás spektruma kedvezőbb volt, de a válaszadási arány gyengébb volt, mint a felnőtt betegeknél, a kisszámú beteganyag pedig nem volt alkalmas az egyértelmű következtetések levonására (Parekh és mtsai., 2011). Az egyes szerek kombinációban történő alkalmazása (irinotecan, vincristin, temozolomid) során a mellékhatások csökkentése érdekében alacsonyabb dózisban történhet az alkalmazásuk hasonló hatás elérése mellett (Wagner és mtsai., 2013). Az ependymoma kezelésében a hagyományos kemoterápiás szerek egyelőre nem játszanak jelentős szerepet (Wright and Gajjar, 2012).

### **2.3.3. Sugárkezelés**

Az idegrendszer fejlődése miatt 3 (egyed tanulmányok alapján 5) éves kor alatt nem ajánlott a sugárkezelés. A sugárterápiának nagy jelentősége van az agydaganatok kezelésénél, mivel rendkívül hatékony, pontos, és maga a kezelés viszonylag alacsony kockázattal jár (Mirza és mtsai., 2010). Mindhárom tumor típusnál alkalmazásra kerül tervezés alapján a konvencionális sugárterápia. A sugárkezelés gyermekkori agytumoroknál a hagyományos konformális besugárzási technikán alapszik, azonban számos új módszer is elérhető, mint az IMRT, a sztereotaxia, vagy a protonbesugárzás (Claude és mtsai., 2011). Míg a technikai háttér fejlődése megteremtette a sztereotaxiás besugárzás feltételeit, ezt azonban gyermekkori agydaganatoknál még korlátozottan alkalmazzák (!!! INVALID CITATION !!!).

### 2.3.4. Molekuláris célpontú terápia

Az utóbbi időben robbanásszerű fejlődésen ment keresztül a molekuláris neuro-onkológia. A gyermekkori agydaganatok kialakulásában szerepet játszó fontosabb jelátviteli útvonalak a 6. ábrán láthatóak. Mindhárom daganat típusnál történtek különböző vizsgálatok a célzott terápiával kapcsolatban, azonban az eddigi eredmények egyelőre nem egyértelműek (Wolff és mtsai., 2012). A molekuláris profilok meghatározása által következtetni lehet a daganat viselkedésére, amelynek célja, hogy egyéni, molekuláris célpontú terápiákat lehessen kidolgozni az adott betegnél a hagyományos kezelések mellett (Ichimura és mtsai., 2012; Northcott és mtsai., 2012a; Northcott és mtsai., 2012b).



**6. ábra.** . A gyermekkori agydaganatok kialakulásában szerepet játszó fontosabb jelátviteli útvonalak (Nageswara Rao és mtsai., 2012).

A medulloblastoma kezelésénél vizsgálták a NOTCH és SHH jelátviteli útvonalak szelektív gátlását, amelyek hatékonyságát a fázis I vizsgálatok eredményei egyelőre nem erősítették meg (Ajeawung és mtsai., 2012). Az elmúlt időszakban a gyermekkori astrocytomáknál leírták a BRAF onkogén mutációját, amely új terápiás és prognosztikai lehetőségeket nyithat meg a közeljövőben (Rodriguez és mtsai., 2013). A bevacizumab



alkalmazása gyermekkori agydaganatoknál még nem került be a gyakorlatba, csupán egy kisebb vizsgálat látott napvilágot ellentmondásos eredményekkel glioblastoma esetében, amely arra utal, hogy a gyermekkori daganatokban rosszabb a terápiás válasz a felnőtt betegekhez viszonyítva (Narayana és mtsai., 2010). Mivel az ependymománál a konvencionális kemoterápia nem kerül alkalmazásra, ezért számos ígéretes kísérlet történt, hogy molekulárisan célzott terápiát lehessen alkalmazni a sebészi és a sugárkezelés mellett (Wright and Gajjar, 2012). Fontos megemlíteni, hogy a prognózist befolyásoló fokozott VEGF expressziót találtak felnőtt és gyermek ependymoma betegeknél (Korshunov és mtsai., 2002), ami az anti-VEGF terápiák alkalmazásának lehetőségét vetíti előre.

A biológiai terápia egyik előnye, hogy ezek a célzott szerek alkalmazásai kisebb toxicitással járhatnak (csontvelő károsodás, kardiovasculáris mellékhatás, stb.), mint a hagyományos konvencionális kemoterápia és sugárkezelés. A fejlődő agy rendkívül érzékeny lehet eme szerekre nézve, így a jól felkészült onkológusnak bölcsen kell dönteni, hogy megfelelő képen használja a rendelkezésre álló terápiás eszközöket (Nageswara Rao és mtsai., 2012).

## **2.4. Daganatos érképződés**

### **2.4.1. A daganatos érképződés általános jellemzése**

Az érképződésnek számos alapvető élettani szerepe van, többek között az egyedfejlődés során, a sebgyógyulás folyamatában, vagy a terhesség zavartalan lefolyásában. Az érképződés ugyanakkor a daganatok progressziójának is egyik alappillére. A daganatok bizonyos térfogat felett már nem képesek diffúzió útján a tápanyagellátásukat biztosítani, ezért az érképződésen keresztül próbálják meg elérni a megfelelő vérellátásukat (Folkman, 1971). A tumor érzettség mértéke a látóidegi glioma esetében prognosztikai faktort is jelent (Bartels és mtsai., 2006). Az aktív tumoros érképződés már számos daganat típusnál kimutatásra került, mint például fej-nyak daganatokban vagy melanomában (Quatresooz és mtsai., 2010; Rao és mtsai., 2010).

Manapság a rákkutatáson belül az érképződés iránti tudományos érdeklődés jelentősen megnövekedett. Ennek egyik oka, hogy jelenleg is egyre több tumorban kerül kimutatásra az érképződésért felelős faktorok jelenléte, amelyek meghatározhatják a

malignus betegség progresszivitását, a másik oka pedig, hogy egyre több olyan új hatóanyag kerül a piacra, amelyek ezeket egyre sikeresebben képesek gátolni azt. Ez megmutatkozik a mindennapi onkológiai ellátásban, mivel a klinikai onkológus is egyre gyakrabban használja fel a betegágy mellett. Ilyen daganatok például a pajzsmirigyrák, glioblastoma, vastagbélrák, tüdőrák, neuroblastoma, vagy a nem szolid daganatok közül például a lymphoma (Sherman, 2010). Felnőttkori glioblastomában már elterjedt az érképzést gátló kezelés, azonban az eredmények ellentmondásosak. A bevacizumab szinergista, anti-angiogén hatását tanulmányozták fázis 3 vizsgálatokban glioblastomás betegekben, ahol csupán parciális választ vagy stabil állapotot mutattak ki, számos mellékhatás mellett (Drappatz és mtsai., 2012). Az antiangiogén szerek alkalmazása és kombinálása a hagyományos kemoterápiával ígéretesnek tűnik az agytumrok kezelésénél, azonban még további vizsgálatokat igényelnek.

#### **2.4.2. Az érhálózat jellemzésére szolgáló jelölőfehérjék**

A **CD34** fehérje az endotél sejt felszínén elhelyezkedő sialomucin családba tartozó glikoprotein, amelynek nagy szerepe van a sejtek közötti adhézióban. Továbbá, fontos szerepe van még a celluláris immunválaszban és a sejt migrációjában. Számos tumorban megnövekedhet az expressziója, mint a Kaposi-szarkómában vagy az AML esetében. Differenciációs markerként is funkcionál, aminek expressziója összefüggést mutat az intratumorális vaszkularizáció mértékével (Netto és mtsai., 2008).

A **claudinok** az egyik meghatározó összetevői a sejtek közötti szoros kapcsolatokat alkotó tight junction fehérjekomplexeknek. Jelenleg 24 claudin gént azonosítottak az emberi szervezetben (Krause és mtsai., 2008). A claudinok szabályozzák a paracelluláris barriert a sejtek között és így az intercelluláris téren keresztüli anyagok cseréjét, továbbá szerepet játszanak a sejtek közötti adhézióban is az endoteális vagy az epiteális sejtekben, illetve a szervek fejlődésében. A claudin fehérjék számos szövetben megtalálhatóak, egyes típusainak kifejeződése nagy mértékben szervspecifikus. Ennek alapján például a claudin-1 megtalálható az epehólyagban, a claudin-2 megfigyelhető a vese proximális tubulusán és a claudin-7 a vékonybelekben (Krause és mtsai., 2008). A központi idegrendszerben leírásra kerültek a claudin-1, -2, -5, -7 és -12 proteinek. (Liebner és mtsai., 2000; Takei és mtsai., 2007; Wolburg és mtsai., 2003). A claudin-2 megtalálható a plexus chorioideusban, a claudin-3, -5, -12 az agyi kapilláris

endoteliumában (szerepük lehet a glioblastoma kialakulásában), a claudin-11 a Swann-sejteken, A claudin-5 és a claudin-12 jellemzi azon agyi endotél sejteket, amelyek részt vesznek a vér-agy gát felépítésében (Szmydynger-Chodobska és mtsai., 2007). Mindazonáltal számos claudin szerepet játszhat a központi idegrendszeri tumorképződésben, beleértve a claudin-1 és a claudin-3 fehérjéket (Fanning és mtsai., 1999; Forster, 2008; Gonzalez-Mariscal és mtsai., 2003; Schulzke and Fromm, 2009). Ependymomákban elsősorban a claudin-2, -5, és -7 fokozott expressziója volt kimutatható (Nordfors és mtsai., 2013a).

Ezen claudin fehérjék elhelyezkedését, illetve funkcióját összehasonlítva számos regionális különbséget mutatnak az agykamrarendszerben levő ependyma sejtek és a plexus choroideus sejtjei (Masseguin és mtsai., 2001; Mathew, 2008). Leírásra került, hogy a myxopapilláris ependymomáknál a claudin-5 és a claudin-3 a nagyagyban nagyobb mértékben expresszálódott, mint a kisagyban (Nordfors és mtsai., 2013a). Mindazonáltal ezek a különbségek még korántsem teljesen feltérképezettek. Továbbá a vér-agy gát nem egy szorosán lezárt rendszer, hanem specifikus régiókat képez, amelyek még a liquor-kontakt neuronok számára is átjárhatók lehetnek (Vigh és mtsai., 2004; Vigh and Vigh-Teichmann, 1998). A tumor sejtek invazív képességének egyik kritikus pontja a sejtek közötti adhézio fellazulása vagy az esetleges megszűnése, amely hozzájárulhat a daganatos sejtek szóródásához. Ezen sejtkepcsoló fehérjék szabályozatlansága az egyik előfeltétele annak, hogy az agydaganatok inváziója megtörténjen a körülötte lévő idegszövetbe (Lewis-Tuffin és mtsai., 2010; Maret és mtsai., 2010). Az egyes sejtkepcsoló struktúrák összetétele, megléte vagy hiánya pedig összefüggést mutat az egyes tumorok hisztológiai jellemzőivel (Figarella-Branger és mtsai., 1995). Számos daganatos szövetben a claudin fehérjék (-1, -3, -4, -7) megváltozása (mindkét irányú mennyiségi változás) figyelhető meg a normál szövetben lévőkhöz képest. Csökkent expressziójuk figyelhető meg emlőráknál és prosztataraáknál (claudin -1, -7), illetve fokozottabban jelenik meg petefészekrák esetén. A tumor progresszióban jelentős szereppel rendelkeznek, amelyeket in vitro és in vivo kísérletekkel már igazoltak, amelyek azon a hatáson alapszik, hogy serkentik a daganatos sejtek motilitását, illetve az invazív képességét. Ezen kívül növelhetik a mátrix metalloproteázok aktivitását is. A claudin -3, -4 -11 tekintetében figyelték meg elsősorban a daganatos sejtek inváziójának növekedését. A claudin -6, -7

vonatkozásában pedig a proliferáció és a migráció mértéke emelkedett a tumoros szövetben, a claudin-4 pedig az angiogenezis stimulálásában játszott szerepet (Kwon, 2013).

A simaizom aktin (SMA) a kontraktilis apparátus egyik fő alkotóeleme, a mesenchymalis sejtek markere, amelynek több izomformáját tudjuk elkülöníteni. Az egyik típusa az érett erekben megfigyelhető izomelemeket építi fel. Az erek pericitáiban az alfa-SMA figyelhető meg. Az érfal mentén található SMA kifejeződés mértéke összefüggést mutat az angiogenezissel és a tumoros invázióval bizonyos agydaganatoknál (Takeuchi és mtsai., 2010; Verbeek és mtsai., 1994). Az agyban lévő kapillárisok falában gyakran megfigyelhetőek a kontraktilitással rendelkező differenciálatlan mesenchymasejtek, a pericyták, amelyek az ér borításában vesznek részt, stabilizálják az erek falát. Fontos szerepet játszanak az érképződésben (bimbózás), amelynél a pericyta borítás felől történik az új ér fejlődése. Számos cytokin szabályozza a folyamatot (elsősorban az ANG1 és a PDGF-BB). A pericyták az érképződésben betöltött szerepük alapján nélkülözhetetlenek a glioblastomák fejlődésében (Liu and Ouyang, 2013).

A desmin egy 3. típusú intermedier filamentum, amely sarcomerekben figyelhető meg mindhárom izomszövet fajtánál, így az erekben lévő pericitákban is. Számos egérkísérletben, illetve pericyta markerként felhasználásra kerül. Bizonyos tumortípusokban, mint például a rhabdomyosarcomákban fokozott expresszióját lehetett kimutatni (Zin és mtsai., 2014).

A CD31 egy endotheális sejtadhéziós molekula, amely a 17. kromoszómán helyezkedik el. Megtalálható a vérlemezkék-, a monociták-, illetve a neutrofil granulocyták felszínén. Ezen kívül szerepet játszik az intercelluláris kapcsolatokban és az angiogenezisben is. Ezen fehérje fokozott expresszióját megfigyelték mesenchymális tumorok esetében (Akhundov és mtsai., 2011; Jennings és mtsai., 2012)

### **2.4.3. Az érképződés mechanizmusa**

Az úgynevezett neoangiogenesis, azaz érújdonképződés mechanizmusa egy jól feltérképezett folyamat, amit bimbózásnak is hívnak. Ez a legelterjedtebb vaszkularizációs forma, amikor a tumor új kapilláris növedéket (bimbót) hoz létre, amelynek a folyamatos növekedése által hozza létre a daganatos érhálózatot. Ennek

leglényegesebb markere a VEGF-A, amely több tényező által stimulálja a folyamatot. Ezen kívül szerepet játszanak a bimbózásban a többlépcsős mechanizmus során bizonyos proteáz enzimek (bazális membrán degradációja), az ANG2 citokin (pericyta borítás kialakítása) és a fentebb tárgyalt adhéziós molekulák megváltozása.

Ugyanakkor a daganatos szövet ereződésének számos további formája létezik (Dome és mtsai., 2007). Éppen ezért a vaszkularizáció mechanizmusainak feltérképezése és megértése döntő fontosságú, hiszen csak akkor lehetséges megfelelő molekuláris terápiás eszközöket kialakítani. A daganatokban zajló ereződési mechanizmusok közé tartozik még a posztnatális vasculogenesis, az intuszuszeptív angiogenesis, a glomeruloid típusú vagy a vaszkulogén mimikri. A meglévő erekbe történő érképződést érinkorporációnak nevezzük, amely elsősorban a jó vérellátású szövetekben alakulhat ki. Ennél a mechanizmusnál a neoangiogenesis nem dominál, hanem a tumor a környezetében lévő sűrű kapilláris hálózatot használja fel a saját tápanyag ellátásának biztosítására. Ennek során a lehasadó erek egy része behatol az azt követő érszakasz lumenébe, így a folyamat mechanizmusa a meglévő sejtek átrendeződéséből áll és a fennálló jó kapilláris hálózat ereit, mintegy bekebelezve és funkcionálisan aktív állapotban tartva használja fel a későbbiek során. Ez elsődlegesen a jó vérellátású szövetekből kiinduló daganatoknál valósul meg, az agydaganatok közül ezt a formát elsősorban a humán gliománál sikerült megfigyelni (Nico és mtsai., 2010).

A vaszkulogén mimikri esetében a daganatos erek falát nem endotél sejtek, hanem tumorsejtek bélelik. Ezek a megváltozott daganatsejtek felveszik az ér-endotél sejtekre jellegzetes funkcionális elemeket, elősegítve ezzel azt, hogy a vérkeringés meginduljon a képződményben (Francescone és mtsai., 2012; Scully és mtsai., 2012). Egyes glioma daganatokban ez a mimikri folyamat már kimutatásra került (El Hallani és mtsai., 2010).

A posztnatális angiogenesis során a keringésben lévő csontvelői eredetű prekursor sejtek a daganat által termelt angiogén stimulus hatására aktiválódnak. A folyamat során az őssejtek a daganat (vagy metasztázisa) helyére vándorolva vesznek részt az érképződésben.

Glioblastomában gyakran előfordul egy speciális erezési forma, az úgynevezett glomeruloid típus, amely egyes esetekben elsődleges formája a vaszkularizációnak és jelentős prognosztikai jelentőséggel bír. Ennek során az alacsony pericyta borítású

kisereket tartalmazó érgombolyagok szorosan egymás mellett helyezkednek el csoportokat alkotva, amely általában rossz prognózissal párosul. (Birner és mtsai., 2003).

Az intusszusceptív angiogenezis során a kötőszöveti lemezek által felosztott érúmenekből alakulnak ki újabb erek. Az igen gyors érszámnövekedés oka, hogy már a meglévő ereket osztják fel hosszanti irányban a kötőszöveti lemezek, ezzel megnövelve az érdenzitást is. A folyamat kombinálódhat más érképződési formákkal, a PDGF, illetve az angiopoetinek játszanak döntő szerepet benne, amely malignus gliomáknál már leírásra került (Plate és mtsai., 2012).

Valamennyi vaszkularizációs formát egyedülálló angiogén tirozin-kináz receptor kifejeződési mintázat jellemez: a neoangiogenezist a VEGFR2, a vaszkulogenezist az flt3/kit/VEGFR2, a posztnatális érképződést a TIE receptorok, a vaszkuláris mimikrit az EphA és FAK, a glomeruloid képződést a VEGFR2 és PDGFR (Dome és mtsai., 2007). Szemben a felnőttkori glioblastomával, a gyermekkori agytumorokban csak néhány vizsgálat tanulmányozta az érképződési mechanizmusokat (Bartels és mtsai., 2006; Gilhuis és mtsai., 2006; Korshunov és mtsai., 2002; Puputti és mtsai., 2010; Sie és mtsai., 2010; Wagemakers és mtsai., 2010). A gyermekkori agydaganatok komprehenzív vizsgálatának a fontosságát jól mutatja egy új tanulmány, amelyben bemutatják milyen alapvető angiogenetikus különbségek vannak pilocitikus astrocytoma és a glioblastoma között (Sie és mtsai., 2010).

#### **2.4.4. Az érképződés molekuláris szabályozása**

Az érképződés komplex folyamatát számos molekuláris hálózat szabályozza. Az angiogén faktorok legismertebb képviselői a VEGF fehérjék és ezek receptorai, melyek aktiválódását elsősorban a hypoxia váltja ki, és közvetlenül stimulálják a meglévő erek endotél sejtjeit. A képződő új érbimbó a fellazult sejtkapcsolatokon keresztül a bazális membránon átlépve újabb érbimbót alakít ki. Ezek után proteázok és egyéb enzimek segítségével a motilissá váló endotél sejtek a stromális állományba kijutva alakítják ki az új érúment, amiben szerepe van a különböző mátrix metalloproteázoknak (MMP), és olyan adhéziós molekuláknak, mint például a cadherineknél. Felnőttkori glioblastoma esetében a VEGFR2 szint emelkedése és a vaszkularizáció megnövekedésének összefüggését már igazolták (Kuczynski és mtsai., 2011). A VEGF elleni antitest, a

bevacizumab gátolta a tumor további növekedését bizonyos esetekben. A VEGFR2 további még szelektívebb gátlása kombinálva más molekuláris terápiás megoldásokkal ígéretes (Hamerlik és mtsai., 2012).

Az érettebb ereknél megfigyelhető perivaszkuláris elemek (pericyták, vaszkuláris simaizom-sejtek) szabályozásában fontosak a PDGF fehérjék és receptoraik. Fontos fehérjék az embrionális fejlődés és differenciáció során, az idegrendszerben pedig a neurogliális progenitorok differenciációját szabályozzák (Hoch and Soriano, 2003). Az endotél sejtek által termelt PDGF-BB képes serkenteni az ereket borító pericyták és vaszkuláris simaizom sejtek proliferációját és mozgását. Ennek megfelelően az PDGF rendszer szerepe nem korlátozódik az új erek képződésére, de azok érési folyamatot is alapvetően befolyásolja, illetve alternatív ereződési mechanizmusokban is fontos szerepet játszik. Összességében, a PDGF receptor gátlók is potenciális anti-angiogén és anti-tumor szerek számos malignus daganatban.

A hematopoetikus őssejt receptorként ismeretes c-Kit (CD117, SCF (stem cell factor) receptor), amely egy sarcoma virális onkogénként került felfedezésre, elsőként hematopoetikus őssejtben írták le (Edling and Hallberg, 2007). Ezenkívül ennek a fehérjének is van érképződést támogató funkciója, melynek az az alapja, hogy kifejeződik az endotél progenitor sejtek felszínén. Az agydaganatok körében az endotél sejtek c-Kit expresszióját már kimutatták felnőttkori glioblastománál (Haberler és mtsai., 2006) és számos gyermekkori agydaganatnál (Puputti és mtsai.).

Az angiopoetinek olyan vaszkuláris növekedési faktorok, amelyek fontos szerepet játszanak az angiogenezisben. Ezen citokinek hatására alakulnak ki azok a mechanizmusok, amelyek a több lépcsős angiogenetikus folyamatokban kulcsszereppel rendelkeznek, mint a pericyta borítás kialakulása, az érpermeabilitás növelése, vagy az érinkorporációs mechanizmusban az erek bekebelezése. Természetesen ezen citokinek más molekulákkal együtt közösen alakítják ki a megfelelő érképződési mechanizmust. Az angiopoetin családnak 4 tagja ismeretes (1-4), amelyekből az érképződésben betöltött szerepe alapján az ANG-1 és az ANG-2 kiemelkedő. A 4 angiopoetin a plazmamembránban elhelyezkedő TIE-2 receptorokhoz kötve fejtik ki aktiváló (ANG-1, -2, -4) vagy gátló (ANG-3) hatásukat. A TIE-2 receptorok központi szerepét az mutatja, hogy rajta keresztül valósul meg (VEGF receptorokkal interakcióban) számos szignál transzdukciós útvonal (PI3K, NF $\kappa$ B, Rho-Kináz, stb.) és a sejtreguláció (Fagiani and

Christofori, 2013). Az ANG-2, mint egy ANG1 antagonistája jelenik meg a rendszerben, mivel gátolja az ANG-1-et, és megnövekedése neoangiogenezisre, illetve metasztázisra utalhat. Ezen receptorok és útvonalainak feltérképezése, illetve gátlása potenciálisan célzott terápiát jelenthet (Eklund and Saharinen, 2013; Eroglu és mtsai., 2013). A TIE-2 receptor számos mutációja ismert, amely ugyancsak malformációhoz vezethet (Limaye és mtsai., 2009).

## 2.5. Angiogén tirozin-kináz receptorok

### 2.5.1. A tirozin-kináz receptorok jellegzetességei

Az integráns membránfehérjék csoportjába tartozó tirozin-kináz receptoroknak (TKR) fontos szerepük van az egyedfejlődésben és a szövetek regenerációjában. Továbbá alapvető szerepet játszanak a legtöbb rosszindulatú daganat kialakulásában és progressziójában. Számos TKR fontos diagnosztikus, prognosztikus vagy prediktív biomarker. A 17 különböző családba osztható TKR gének mintegy 58 fehérjét kódolnak. Közös jellemzőjük, hogy a sejtmembránban találhatóak és sejten kívüli ligandok megkötése után, vagy a membránon belül komplexeket kialakítva aktiválódnak és kináz aktivitással rendelkeznek, amely által a sejten belül számos jelátviteli folyamatot szabályoznak. A kináz aktivitás során egy nagy energiájú vegyületről (elsősorban az ATP) kerül át egy foszfát csoport a célmolekula (egyes esetekben egy másik TKR) egy tirozin aminosavjára. A klinikai gyakorlatban számos tirozin-kináz receptor gátlószer alkalmazásra kerül a daganatos megbetegedések kezelése során (2. Táblázat). A továbbiakban csak az érképződésben hangsúlyos szerepet játszó három receptorcsalád kerül bemutatásra.

**2. táblázat.** A fontosabb angiogén TK receptorok élettani és onkológiai szerepe.

Receptor	Élettani funkció	Onkogén szerep	Terápiás célpont
VEGFR1 (FLT1)	Antiangiogén	parakrin	GBM, CRC, NSCLC
VEGFR2 (FLK1)	Érképződés	éreképződés	GBM, CRC, RCC, NSCLC
VEGFR3 (FLT4)	Nyirokéreképződés	nyirokéreképződés	-
PDGFRA	Organogenezis	onkogén mutáció	GIST, GBM
PDGFRB	Organogenezis	amplifikáció	MPN, AML



c-Kit (CD117)	vérképzés, termékenység	onkogén mutáció	GIST, AML, CLL
---------------	----------------------------	-----------------	----------------

### 2.5.2. A VEGFR receptorok

A VEGFR fehérjecsaládba három fehérje tartozik, míg öt különböző VEGF ligand fehérje található az emberi szervezetben (Shibuya, 2013). A VEGFR1 fehérje nem rendelkezik kináz aktivitással és elsősorban mint decoy-receptor működik (Wu és mtsai., 2010). A VEGFR2 a VEGF-A ligand legfontosabb receptora, az érképződés egyik meghatározó szabályozója és nagy kináz aktivitással rendelkezik. A VEGFR3 elsősorban a VEGF-C fehérjét köti és a nyirokéreképződés egyik legfontosabb molekuláris szabályozója (Su és mtsai., 2007). A daganatsejtek gyakran termelnek jelentős mennyiségű VEGF-A fehérjét. Továbbá a daganatos sejteken esetleg elhelyezkedő különböző VEGF receptorok, elsősorban a VEGFR2, az autokrin folyamatokon keresztül végső soron a tumor növekedését közvetlenül is támogatni képes. Egy új vizsgálat kimutatta, hogy a VEGFR és az EGFR egyfajta szinergista hatáson keresztül elősegítik a tumor növekedését (Lichtenberger és mtsai., 2010). Számos preklinikai tanulmány azt sugallja, hogy a VEGF-A és a VEGFR2 célpontú terápiás lehetőségek ígéretesek lehetnek a gyermekkori agytumorkban is (Maris és mtsai., 2008; Meco és mtsai., 2010). A VEGFR2 mellett egy tanulmányban a VEGFR1 jelentősen megnövekedett szintjét is sikerült kimutatni glioblastomában (Dickinson és mtsai., 2006). A VEGFR1 expresszió jelentőségét többek között az adja, hogy újabban ezek is felmerültek mint lehetséges terápiás célpontok (Yao és mtsai., 2011). A tumorsejtek által kifejezett VEGFR2 jelenlétét már igazolták medulloblastoma esetében (Blom és mtsai., 2010; Slongo és mtsai., 2007).

### 2.5.3. A PDGFR receptorok

A PDGF fehérjecsaládba négy monomer fehérje tartozik, amelyek dimereket alkotva fejtik ki hatásukat. Ezeket a ligandokat két PDGF receptor, a PDGFR $\alpha$  és PDGFR $\beta$  képes megkötni. Az PDGF/PDGFR rendszer az embrionális fejlődés során a vese, a tüdő, a vérkeringés és vérképzés differenciációs folyamatainak egyik meghatározó szabályozója, az idegrendszerben pedig a neurogliális progenitorok differenciációját szabályozzák (Hoch and Soriano, 2003). Felnőttkori glioblastomában és gyermekkori

astrocytomában is leírásra került már a megnövekedett PDGFR $\alpha$  expresszió és amplifikáció (Haberler és mtsai., 2006; Joensuu és mtsai., 2005; Puputti és mtsai., 2006). A PDGFR $\alpha$  mutációját már azonosították gyermekkori medulloblastomák egy részénél (Gilbertson és mtsai., 2006). A metasztatikus medulloblastomákban megnövekedett PDGFR $\beta$  expressziót találtak összehasonlítva a nem metasztatikus esetekkel (Gilbertson and Clifford, 2003). Számos felnőttkori agytumornál szinten megnövekedett PDGFR $\beta$  kifejeződést találtak (Dickinson és mtsai., 2006). A PDGFR $\beta$  érképződésben betöltött szerepe felnőttkori gliománál már leírásra került, míg gyermekkori gliomák esetében is felmerült a gátlásának lehetősége. (Guo és mtsai., 2003; Herrington and Kieran, 2009; Thorarinsdottir és mtsai., 2008; Ziegler és mtsai., 2008). Egy új tanulmány pedig a PDGFR $\beta$  onkogén mutációit írta le gyermekkori rosszindulatú gliomában (Paugh és mtsai., 2013). Gyermekkori agydaganatokban a nagy mértékű PDGFR expresszió korrelált az alacsony differenciáltságú tumorokkal (Thorarinsdottir és mtsai., 2008). A PDGFR célpontú preklinikai tanulmányok eredményei alapján egy hatásos terápiás lehetőség merül fel a gyermekkori glioblastománál (Bielen és mtsai., 2011).

#### **2.5.4. A c-Kit**

A hematopoetikus őssejtekben található a növekedési/őssejt receptor c-kit (CD117), amely egy sarcoma virális onkogénként került felfedezésre és expresszióját elsőként hematopoetikus őssejtekben írták le (Lennartsson and Ronnstrand, 2012). A c-Kit gyakran számos különböző daganatos betegségben is megjelenik a tumorsejteken, és ennek kapcsán igen ígéretes molekuláris biológiai eredmények születtek (Castillo és mtsai., 2004). Az agydaganatok közül elsősorban felnőttkori glioblastománál és astrocytománál, valamint gyermekkori medulloblastománál mutatták ki ezen tirozin kináz receptor megnövekedett expresszióját (Joensuu és mtsai., 2005; Nico és mtsai.; Puputti és mtsai., 2006). (Cetin és mtsai., 2005; Gomes és mtsai., 2007), és a (Blom és mtsai., 2010; Chilton-Macneill és mtsai., 2004; Enguita-German és mtsai., 2011). Ezek a klinikai vizsgálatok folyamatban vannak más malignitásoknál is, mint a magas grádusú gliománál, ahol sikerült kimutatni ezen fehérjék megnövekedett expresszióját (Zavalhia és mtsai., 2012). Érdekességként viszont medulloblastománál jelentős mértékű pozitívítást lehet megfigyelni egész sejtpopulációkra vonatkozóan (Chilton-

Macneill és mtsai., 2004). Gyermekkori agydaganatok közül a pilocitikus astrocytománál írták le a megnövekedett expresszióját (Puputti és mtsai., 2010). A gyermekkori szolid daganatok metasztázis hajlamát is prognosztikusan meghatározhatják ezen receptorok expressziója (Taylor és mtsai., 2009). Ezen receptorok gátlásának hatékonyságára már számos sikeres kísérlet tanúskodik (Blom és mtsai., 2008; Haberler és mtsai., 2006).

### **2.5.5. Az angiogén tirozin-kináz receptorok gátlószerei**

A klinikai onkológiai betegellátás során végső soron arra törekszünk, hogy a páciens számára a legmegfelelőbb terápiát tudjuk biztosítani. A daganatos betegek egy különleges csoportot képviselnek, hiszen számukra a legrövidebb idő alatt a lehető leghatásosabb terápiás eszközt szükséges megtalálni. A metasztatikus (colorectális, veserák, stb.), illetve a suboptimálisan operált rosszindulatú betegségeknel a betegek életkilátásai rendkívül korlátozottak, így náluk döntő fontosságú az életkilátásaik szempontjából lehető legindividuaisabb- és célzotabb kezelést elindítani. Az érképződésének gátlására számos hatóanyag(csoport) került kifejlesztésre, amelyek a szolid tumorok esetében főként két módon valósulnak meg. Közvetetten a VEGF faktort gátoljuk a klinikumban bevacizumabbal (colorectális, glioblastoma, számos egyéb tumor), vagy közvetlenül a tirozin-kináz receptorok gátlásán keresztül, például a sorafenib (hepatocelluláris carcinoma), a sutent (veserák), vagy az erbitux (colorectális rákok) fektik ki a különböző érképződési mechanizmusra gátló hatásukat. A molekulárisan verifikált és specifikus tumor típusra különböző módon-, illetve több receptoron ható szerek kombinálása jelentheti a jövőben a legoptimálisabb terápia kiválasztását és alkalmazását a hagyományos kezelések mellett.

A daganatos sejtek felszínén elhelyezkedő tirozin-kináz receptorok specifikus gátlásával felmerül annak a lehetősége, hogy azokat a tumorokat, amelyek az adott jelátviteli folyamat aktivitását felhasználják a növekedésük biztosításához, elpusztítsuk. Ezen receptorokra ható specifikus inhibitor gyógyszerek megjelenése egy új paradigmát jelentenek a molekuláris célpontú terápiák között. A jelátviteli hálózat gátlása a tumorsejt növekedésének gátlásához, egyes esetekben apoptózisához is vezethet. A

nagy molekulású antitestek szelektíven a tirozin-kináz receptorokhoz kapcsolódva fejtik ki hatásukat. A kis molekulású gátlók a sejtmembránon átjutva intracellulárisan kapcsolódnak a receptorokhoz és gátolják meg azok működését. Számos ilyen vegyület már más daganatok esetében a klinikai gyakorlatban is hosszú évek óta bevált. A 3. táblázatban a már törzskönyvezett antiangiogén hatóanyagok rövid felsorolása szerepel. Számos gyógyszer ezek közül már preklinikai vagy épp klinikai vizsgálat alatt áll gyermekkori agydaganatok esetében is.

Jelenleg a klinikai gyakorlatban mind a krónikus, mind az akut myeloid leukémiánál (CML es AML) és a gasztrointesztinális strómális daganatoknál (GIST) előszeretettel alkalmazzák az imatinib alapú terápia célpontú kezelést, amely többek között a c-Kit és a PDGFR $\beta$  gátlása révén fejt ki hatását (Shiba és mtsai., 2009). Több preklinikai vizsgálat igazolta, hogy a c-Kit/PDGFR gátló imatinib és a VEGFR/PDGFR gátló sunitinib hatásosak lehetnek a medulloblastoma sejtek migrációjának és a PDGFR aktivációtól függő tumoros invázióknak a gátlásában (Abouantoun és mtsai., 2011; Abouantoun and MacDonald, 2009). Gyermekkori agytumoroknál a célzott terápiával kapcsolatosan csak nagyon kevés vizsgálat történt (Goumnerova, 1996; Herrington and Kieran, 2009). Legtöbbször ezek nem szisztematikus vizsgálatok, hanem egyedi méltányossági elbírálás alapján kerültek felhasználásra a gyermek neuro-onkológiában (Aguilera és mtsai., 2011; Benesch és mtsai., 2008; Couec és mtsai., 2012; Peyrl és mtsai., 2012).

**3. táblázat.** A fontosabb engedélyezett angiogén TKI gyógyszerek és klinikai felhasználásuk.

Hatóanyag	Indikáció	Típus	Célmolekula
Bevacizumab	GBM; NSCLC; áttétes CRC; áttétes RCC	monoklonális ellenanyag	VEGF
Cabozantinib	áttétes pajzsmirigydaganat	Kismolekula	VEGFR2,FLT3, KIT, MET, RET, TEK
Dasatinib	CML; ALL	Kismolekula	széles spektrumú TKI
Imatinib	GIST; dermatofibrosarcoma protuberans; ALL; CML; szisztémás mastocytosis	Kismolekula	BCR/ABL, KIT, PDGFR $\beta$
Pazopanib	Előrehaladott RCC; lágyrész sarcoma	Kismolekula	VEGFR-1,-2,-3, PDGFR- $\alpha$ ,- $\beta$ , KIT
Regorafenib	áttétes CRC	Kismolekula	VEGFR-1,-2,-3, RAF, RET, PDGFR $\beta$ , KIT
Sorafenib	Előrehaladott RCC; HCC	Kismolekula	VEGFR-2,-3, RAF, PDGFR $\beta$ , KIT, FLT3
Sunitinib	áttétes RCC; GIST; hasnyálmirigy neuroendokrin daganata	Kismolekula	VEGFR-1,-2,-3, PDGFR- $\alpha$ ,- $\beta$ , KIT, FLT3, CSF-1R
Vandetanib	áttétes pajzsmirigydaganat	Kismolekula	EGFR1, VEGFR2, RET
Ziv-aflibercept	áttétes CRC	rekombináns fúziós fehérje	VEGF-A, VEGF-B, PlGF

### **3. CÉLKITŰZÉSEK**

#### ***3.1. Vannak-e alapvető különbségek a gyermekkori agydaganatokban a mikrovaskuláris denzitás és az érképződési mechanizmusok tekintetében?***

A kérdés megválaszolása céljából összegyűjtöttük a három leggyakoribb gyermekkori agydaganat (astrocytoma, ependymoma, medulloblastoma) 44 esetét. CD31 és simaizom aktin immunhisztokémia után meghatároztuk a mikrovaskuláris denzitás és a glomeruloid érformációk gyakoriságát valamint a pericyta borítással rendelkező erek arányát.

#### ***3.2. Mely angiogén tirozin-kináz receptorok vannak jelen a gyermekkori agydaganatok erein, illetve a tumorsejteken?***

Meghatároztuk a VEGFR, PDGFR és c-kit tirozin-kináz receptorok kifejeződési mintázatát a negyvennégy gyermekkori astrocytoma, medulloblastoma és ependymoma daganat ereiben, illetve a tumor sejtjeiben. Megvizsgáltuk továbbá ezen mintázat és az érképződési mechanizmusok közötti összefüggést. Ezek a vizsgálatok hozzájárulnak, hogy megállapítsuk, mely tirozin-kináz receptorok lehetnek esetleg lehetséges terápiás célpontok az egyes daganatokban.

#### ***3.3. Mi az ependymoma sejtek claudin-5 expressziójának klinikai jelentősége?***

A gyermekkori agydaganatok ereinek claudin-5 jelölése során észleltük, hogy az ependymomák egy részében a tumorsejtek membránjában is megtalálható. Megvizsgáltuk az egészséges ependyma és a plexus choroideus claudin-5 kifejeződését és összehasonlítottuk a sejtkapcsoló elemek ultrastrukturális szerkezetét. Nemzetközi együttműködés keretében összegyűjtöttünk 54 intracranialis gyermekkori ependymoma esetet és jellemeztük a claudin-5 kifejeződés összefüggését a klinikopatológiai paraméterekkel, illetve megvizsgáltuk a lehetséges prognosztikai jelentőségét.

## 4. MÓDSZEREK

### 4.1. Betegcsoportok

#### 4.1.1. Gyerekkori agydaganatok

A gyermekkori agydaganatok tirozin-kináz receptorokkal kapcsolatos retrospektív vizsgálatát 44 formalinban fixált, paraffinba ágyazott mintán (16 astrocytoma, 14 ependymoma és 14 medulloblastoma) végeztük el. A beteg gyermekeket az Országos Idegtudományi Intézetben 1997 és 2006 között operálták. Valamennyi minta az elsődleges sebészeti eltávolításból származott. Egyik betegnél sem történt a sebészeti beavatkozás előtt sugár-, illetve kemoterápiás kezelés. A betegek átlag életkora 8,2 év volt (4. táblázat).

**4. táblázat.** A betegek jellemzői beleértve az életkort, a tumor elhelyezkedését, szövettani típusát és differenciáltsági állapotát.

	Astrocytoma (14)	Ependymoma (16)	Medulloblastoma (14)
Életkor (év)	6,2 (1-14)	8 (1-16)	8,3 (1-20)
Leány	2 (14%)	9 (56%)	7 (50%)
Fiú	12 (86%)	7 (44%)	7 (50%)
Supratentorialis	11	7	-
Infratentorialis	3	6	14
Spinalis	-	3	-
Szövettan	glioblastoma (4)	-	nem differenciált (7)
	pilocitikus (10)	-	differenciált (3)
		-	dezmozoplasztikus (4)
Differenciáltság	I (10)	II (1)	-
	IV (4)	III (15)	-

Az astrocytoma esetek között ebben a kohortban szignifikánsan több fiú volt, mint leány. Három ependymoma esetet kivéve valamennyi tumor intracranialis elhelyezkedésű volt. A legtöbb astrocytoma szövettanilag alacsony grádusú volt,

azonban 4 gyermekkori tumornál glioblastoma is szerepelt. Valamennyi ependymoma eset anaplasticus volt. A medulloblastoma esetek között 7 differenciálatlan, 4 desmoplasztikus és 3 gliális vagy neuronális differenciáltságot mutatott a szövettani vizsgálat során. A betegpopuláció viszonylag reprezentatív és az egyes tumortípusok jellegzetes képét mutatták az általánosságban előforduló gyermekkori agydaganatok körében.

#### **4.1.2. Intracranialis ependymoma betegcsoport**

Az ependymomák sejtkapcsoló struktúráinak vizsgálata az 54 beteg agytumorának formalinban fixált, paraffinba ágyazott szövettani mintáiból történt. Ezen minták egy része (35) az Idegsebészeti Tudományos Intézetből (Budapest), a minták másik része (19) a Bécsi Orvostudományi Egyetemről (Ausztria) származott. Az összes szövettani minta a sebészeti eltávolítás után került feldolgozásra. Egyik betegnél sem történt sugár- vagy kemoterápiás kezelés a sebészeti beavatkozás előtt. A betegek átlagéletkora az operáció időpontjában 6,1 és 5 év volt (8 hónaptól 17 évig terjedt), az átlagos követési periódus 6,8 év volt (2 héttől 16,7 évig).

#### **4.1.3. Humán autopsziás ependyma minták**

A rutin autopszia során a 35. és a 40. gesztációs hét között elhalálozott újszülöttek esetében ependyma szövetminták is eltávolításra kerültek. Azok az esetek kizárásra kerültek az analízisből, ahol központi idegrendszeri rendellenesség is megfigyelhető volt. A minták vétele minden egyes esetben az oldalkamrából, a harmadik agykamrából, a negyedik agykamrából, illetve a gerincvelő felső két szegmentumából történt. A kamrarendszer óvatos anatómiai felnyitása után hozzávetőlegesen 1 cm<sup>3</sup> blokkok kimetszésére került sor a következő agyrészletekből: caput nuclei caudati, glomus choroideum, crus cerebri, fornix, pes hippocampi, harmadik agykamra thalamus közeli felszíne és a fossa rhomboidea eminentia mediales területe. A mintavétel során az ependymális felszín az eredeti állapotban került eltávolításra. A plexus choroideus minták mindig a jobb oldalsó kamrából kerültek eltávolításra.



## **4.2. Laboratóriumi eljárási módszerek**

### **4.2.1. Az érdenzitás meghatározásának módszere**

Az intratumorális érdenzitás meghatározásához az FFPE blokkokból 3 mikrométer vastagságú metszetek készültek. A deparaffináló lépések után az epitópok feltárását a Target Retrieval Solution (S1699, DAKO, Carpenteria, CA, USA) Kit segítségével 30 perces megadott hőfokon történő kezelést végeztük el. Az immunhisztokémiai reakció az automata Ventana ES Immunostainer rendszerben (Ventana Medical System, Inc. Tucson, AZ, USA) lett végrehajtva a gyártó által megadott előírások szerint. A vizsgálathoz a következő antitesteket alkalmaztuk: SMA (1:400, DAKO, M0851), CD34 (1:500, DAKO, M7165). Az immunhisztokémiai festés után a metszetben található sejtek azonosításához Mayers hematoxilint (Zymed, South San Fransisco, CA, USA) alkalmaztunk. Az immunhisztokémiai eljárás során a pozitív és a negatív kontrollok (az elsődleges antitestek kihagyásával) minden egyes indításkor jelen voltak, a szemikvantitatív meghatározás az egyes esetekről információval nem rendelkező, független patológus által történt.

A meghatározás során fénymikroszkóp segítségével (Olympus B061, Olympus Optical Co. Ltd, Tokyo, Japán) 3 véletlenszerűen kiválasztott, tumorgazdag területen kerültek azonosításra a CD34 pozitív, valamint SMA pozitív a tumoros szövetbe beágyazódó erek. Ezen területek az azonosítás után mind kis (10x), mind nagy (40x) nagyítással megvizsgálásra kerültek. Azon pozitív vaszkuláris struktúrákat számítottuk egy érképletnek, amelyek világosan elkülöníthetőek voltak a szomszédos erektől, a tumor sejtektől és más kötőszöveti elemektől. A glomeruloid képletek közé számítottuk az úgynevezett mikroglomeruloid klasztereket, amelyeket Goldbrunner és munkatársai írtak el korábban (Goldbrunner és mtsai., 1999).

A daganatban ezek után közepes nagyítás alatt megszámoltuk a pozitív ereket, illetve a glomeruloid struktúrákat látóterenként, és érdenzitás esetén a 3 látótér átlagát, míg glomeruloid érképletek esetén az összeget adtuk meg.

#### 4.2.2. A Tirozin-kináz receptorok kifejeződésének meghatározása

A tirozin kináz receptorok daganatos erekben, illetve a daganatos sejtekben megfigyelhető expresszióját a következőképpen határoztuk meg mindkét esetben: az immunhisztokémiai reakció során a paraffinos blokkokból 3 mikron átmérőjű szeletek készültek. A deparaffináló lépések után a metszetekben lévő epitópokat a Targer Retrieval Solution (S1699, DAKO, Carpinteria, CA, USA) Kit segítségével 30 perces hőkezelés után redukáltuk. Az immunhisztokémiai reakció az automata Ventana ES Immunostainer rendszerben (Ventana Medical System, Inc. Tucson, AZ, USA) lett elkészítve a gyártó által megadott előírás szerint. A vizsgálathoz a következő antitesteket alkalmaztuk: VEGFR1 (1:100, Spring, E2804), VEGFR2 (1:100, Spring, E3714), PDGFR $\alpha$  (1:100, Spring, E2694), PDGFR $\beta$  (1:100, Biogenex, AN463) és c-Kit (1:700, DAKO, A4502). Az immunhisztokémiai eljárás során a pozitív és a negatív kontrollok (az elsődleges antitestek kihagyásával) minden egyes indításakor jelen voltak.

Fénymikroszkóp segítségével (Olympus B061, Olympus Optical Co. Ltd, Tokyo, Japán) véletlenszerűen kiválasztottunk 3 jól festődő adott tirozin-kináz receptor által pozitív daganatos strómában lévő ereket, illetve daganatos sejteket. Ezen területek azonosítása után megvizsgáltuk őket kis (10x) és nagy (40x) nagyítással. Meghatároztuk a daganatos ereket más szöveti struktúráktól. A daganatos sejtek tekintetében a részleges festődést nem tekintettük pozitívnak, csak az egyértelmű komplett membránfestődést. A daganatban ezek után nagy nagyítás alatt megszámloltuk látóterenként a pozitív ereket, és a 3 metszet átlagát adtuk meg számszerűen. A daganatsejtek vonatkozásában pedig százalékos becslést végeztünk látóterenként, és a 3 látótér becslésének átlagát számoltuk ki értéként.

Megvizsgáltuk, hogy a munkánkban szereplő tirozin-kináz receptor antitestek mutatnak-e egyértelmű ér-, illetve tumor sejt jelölődést a daganatos strómát tartalmazó metszetben. Utána átlagot számoltunk annak alapján, hogy az adott daganat típusnál az antitest mennyi esetről mutatott pozitivitást. Ezt az átlagszámot adtuk meg az adott esetre vonatkozóan. Tehát azt figyeltük meg, hogy a metszet mutat-e expressziót függetlenül annak mértékétől. A szemikvantitatív meghatározás ebben az esetben is patológus által történt.

### 4.2.3. A sejtkapcsoló struktúrák kifejeződésének vizsgálata

A sejtkapcsoló struktúrák vizsgálatánál a következő módszert alkalmaztuk: immunhisztokémiai reakció során a paraffinos blokkokból 3 micron átmérőjű szeletek készültek. A deparaffináló lépések után a metszetekben lévő epitópokat a Target Retrieval Solution (S1699, DAKO, Carpinteria, CA, USA) Kit segítségével 30 perces hőkezelés után redukáltuk. A reakció vizsgálata az automata Ventana ES Immunostainer rendszerben (Ventana Medical System, Tucson, AZ, USA) a gyártó által megadott előírás szerint történt. A vizsgálathoz a következő antitestek és ezekhez megfelelő hígítások lettek alkalmazva: claudin-1 (1:80, Zymed, #18-7362), claudin-2 (1:20, Zymed, #18-7363), claudin-5 (1:120, Zymed, #18-7364), claudin-7 (1:100, Zymed, #34-9100), E-cadherin (1:500, Dako #M3612), N-cadherin (1:300, Abcam #12221), occludin (1:250, Invitrogen, Carlsbad, CA, USA) és vimentin (1:300, Dako #M0725). Az immunhisztokémiai eljárás során a pozitív és a negatív kontrollok (az elsődleges antitestek kihagyásával) minden egyes indításakor jelen voltak.

A korábban leírt fénymikroszkóp (Olympus B061, Olympus Optical Co. Ltd, Tokyo, Japán) segítségével megvizsgáltuk a tumorszövetet tartalmazó, a megfelelő ellenanyaggal jelölt látható területeket. Azon daganatokat, illetve metszeteket tekintettünk claudin-5, illetve egyéb sejtkapcsoló struktúra tekintetében pozitívnak, ahol a daganatos sejtek körül jól láthatóan, összefüggően és kompletten megjelent az antitest festődése. Az erekre korlátozódó pozitivitást negatívként értékeltük.

### 4.2.4. Kvantitatív valós idejű PCR

A minták teljes RNS tartalmát tíz makrodisszekcióval metszett, egyenként öt-öt mikrométer vastagságú FFPE blokkból nyertük ki RNeasy FFPE-kit (QIAGEN, Hilden, Németország) segítségével a gyártó utasításait követve. Az izolált RNS minőségét és mennyiségét NanoDrop műszerrel határoztuk meg. A cDNS-eket 400 nanogramm teljes RNS reverz transzkripciójával állítottuk elő High Capacity RNA-to-DNA kit (Applied Biosystems Life Technologies, Carlsbad, CA, USA) segítségével. 30 nanogramm cDNS-t használtunk a real-time PCR reakcióhoz. Power SYBR Green PCR Master Mix reagenst használtunk a mérés során, amit ABI Prism 7000 Sequence Detection

rendszerrel végeztük. Belső standardnak az ABL gént használtuk. A claudin-5 és ABL PCR reakciójához a korábban leírtaknak megfelelően (28) (5' TTC CTG AAG TGG TGT CAC CTG AAC), reverz (5' TGG CAG CTC TCA ATC TTC ACA G); forward (5' ACG AGT CTG GTT GAT GCT GTG), reverz (5' GGC GGA CTG TGG CTT TGG) szekvenciájú DNS primereket használtuk. Negatív kontrollnak cDNS nélküli PCR reakciót használtunk. Minden reakciót kétszer végeztünk el. A fluoreszcens adatokat ciklusonkénti változásra konvertáltuk, és a gének relatív expresszióját DDCT módszerrel határoztuk meg a belső standardhoz képest (Livak and Schmittgen, 2001).

#### **4.2.5. Elektron mikroszkópos vizsgálatok**

Az ultrastruktúrális vizsgálatokhoz összegyűjtött minták 2 napon keresztül szobahőmérsékleten 1% paraformaldehidet és 1% glutaraldehidet tartalmazó PBS-ben fixálódtak. Ezt követően hozzávetőlegesen 1 mm<sup>3</sup> ependymát vagy plexus choroideust tartalmazó szövet darabok kerültek kimetszésre, amelyeket nátrium-cacodilátban (Merck) 3x30 percen át, majd 2 órán keresztül 4 fokon 1%-os OsO<sub>4</sub> cacodilát pufferben kezeltünk. A minták - cacodilát oldatos mosás után (3x15 perc)- egy növekvő etanol koncentráció-sorozatban kerültek dehidratálásra (30%, 96% és 100% 2x30 perc), majd propilén-oxidba és propilén-oxid-aralditba kerültek. Ezek után a minták Durcupanba (ACM; Fluka, Buchs, Svájc) ágyazása következett 56 fokos hőmérsékleten 2 napon keresztül. A mintákból az első lépésben félvékony metszetek készültek, amelyeken ellenőriztük az ependyma réteg jelenlétét és megfelelő orientációját. Az ultravékony metszetek (80 nm vastag) egy Formavar-réteggel bevont sima részű rácásra kerültek és 20 percen keresztül 6% uranyl-acetátot tartalmazó 50%-os etanolkezelés, illetve utána 10 perces ólom-citrát kezelés következett. Végezetül az elektron-mikroszkópos vizsgálat egy Hitachi típusú (Yokohama, Japán) elektronmikroszkóppal történt.

#### **4.2.6. Statisztikai módszerek**

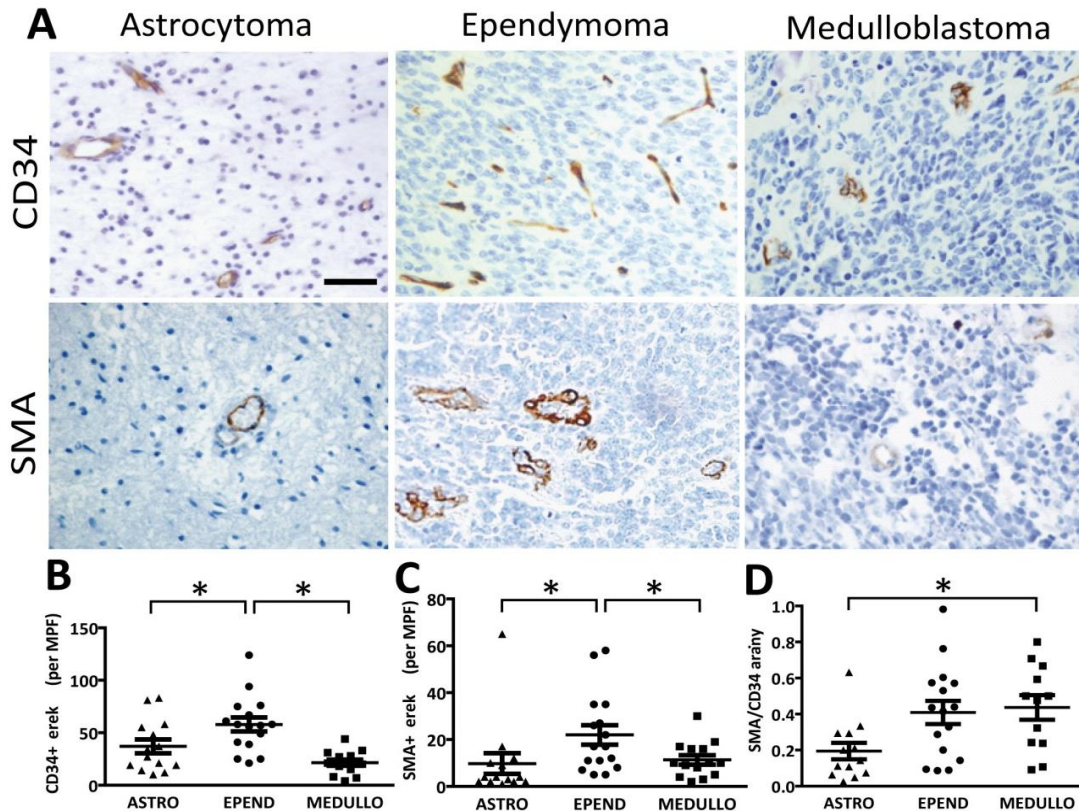
A különböző gyermekkori agydaganat betegcsoportok statisztikai összehasonlítása  $\chi^2$ -módszer segítségével történt. A különböző tumor típusok közötti érdenzítás és angiogén RTK kifejeződés összevetésénél a Mann-Whitney módszert alkalmaztuk. A pozitív tumor sejtek százalékos arányát a Kruskal-Wallis és ezt követően a Dunn's

többszörös összehasonlító módszerekkel számoltuk ki. A szupratentoriális és infratentoriális ependymoma csoportokat ugyancsak a  $\chi^2$  és a Mann-Whitney módszerek által hasonlítottuk össze. A valós idejű PCR adatainak az elemzése is eme módszer segítségével történt. A teljes túlélési analízist Kaplan-Meier módszerrel készítettük el. A különböző túlélési görbéket log-rank statisztikával vetettük össze. A statisztikai számításokat a GraphPad Prism 5.0 programmal (GraphPad Inc., San Diego, CA) végeztük és a  $P < 0,05$  szignifikanciával jellemezhető különbségeket tekintettük statisztikailag szignifikáns eredménynek.

## 5. EREDMÉNYEK

### 5.1. A vaszkularizáció mértéke gyermekkori agydaganatokban

Minden tumortípusban az erek egyértelműen festődtek anti-CD34 ellenanyaggal, ezzel szemben, az SMA pozitív erek száma minden esetben alacsony volt (7A ábra).



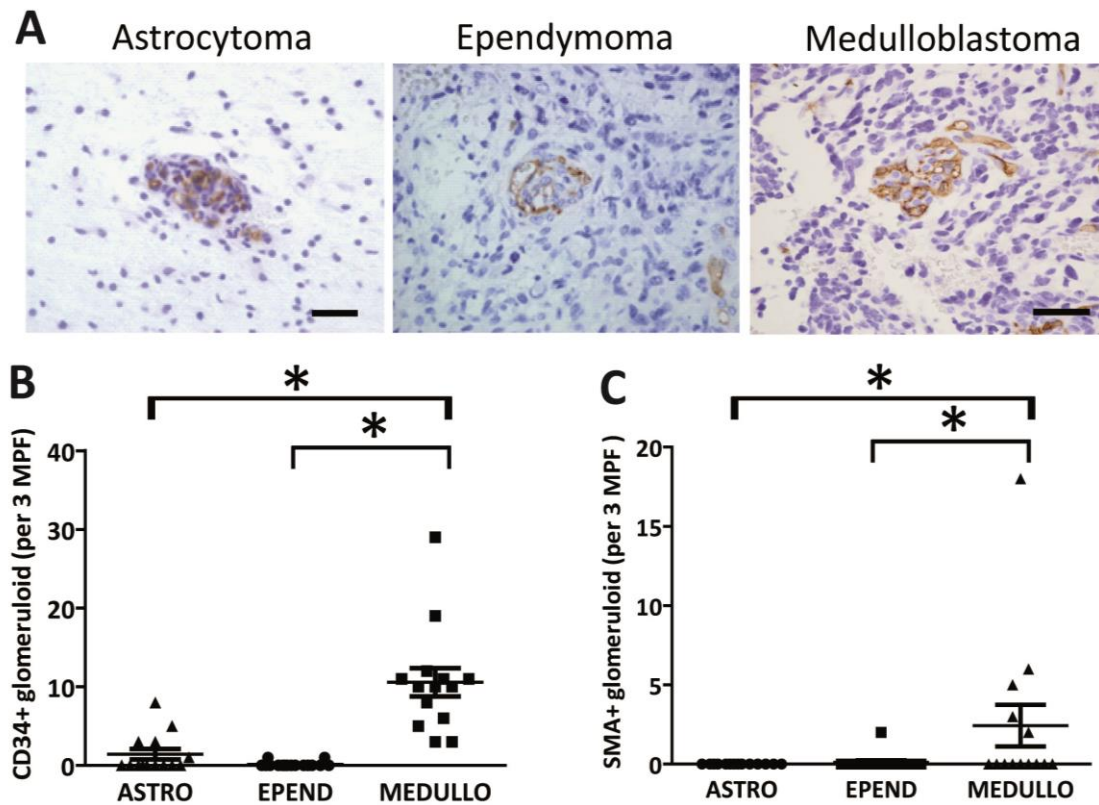
**7. ábra.** Mikrovaszkuláris denzitás gyermekkori agydaganatokban. (A) CD34 és az SMA immunhisztokémia által jól látható a daganatos szövetek mikrovaszkuláris hálózata. (B-C) A CD34 és SMA pozitív erek szignifikánsabban nagyobb számban fordulnak elő ependymomában, mint astrocytomában vagy medulloblastomában. (D) Megfigyelhető, hogy mindhárom tumor típusnál a CD34-el jelölt erek gyakrabban fordulnak elő, mint az SMA pozitív struktúrák.

Mindemellett fontos megjegyezni, hogy az astrocytomában szignifikánsan alacsonyabb a SMA/CD34 arány a medulloblastomához képest. (A méretskála 100  $\mu$ m). Ezek a SMA pozitív erek érett és stabilizált erek, az ereket borító periciták és vaszkuláris simaizomsejtek jelölődtek anti-SMA ellenanyaggal (7A. ábra).

A gyermekkori ependymomában szignifikánsabban nagyobb érdenzitást találtunk, mint az astrocytománál vagy a medulloblastománál (7B. ábra). Azonban nem találtunk az erezettségben különbséget a 10 pilocitikus astrocytoma és a négy gyermekkori glioblastoma esetek között. Érdeemes megjegyezni, hogy az SMA pozitív erek is szignifikánsabban gyakoribbak voltak az ependymomában, mint az astrocytomában vagy a medulloblastomában (7C. ábra). Ugyanakkor a legmagasabb SMA/CD34 arányt medulloblastomában figyeltük meg, amely szignifikánsan nagyobb volt, mint az astrocytomában megfigyelhető arány. Ez az alacsony SMA/CD34 arány arra utal, hogy az astrocytomában található a leggyakrabban vaszkuláris simaizomsejt vagy pericitá borítás nélküli, szerkezetét tekintve éretlen érképlet (7D. ábra).

### ***5.2. Glomeruloid érképletek gyermekkori agydaganatokban***

Az agyszövetre jellemző normális kapilláris hálózathoz képest egyes agydaganatokban előfordulnak úgynevezett glomeruloid erek, amelyek a tumorok érhalózatának kialakulása során jönnek létre (8A. ábra). Ilyen CD34 pozitív glomeruloid típusú ereket találtunk minden egyes medulloblastomában, míg szignifikánsan alacsonyabb számú astrocytoma eset tartalmazott glomeruloid struktúrákat, és csaknem hiányoztak az ependymoma esetekben (8B. ábra). Minden gyermekkori glioblastoma esetben előfordultak ilyen erek, ez a szövettani diagnózis felállításának egyik alappillére. Ezzel szemben, az SMA-val jelölődő glomeruloid struktúrák kisebb gyakorisággal fordultak elő a CD34 pozitív glomeruloid erekhez képest (8B. és 8C. ábra).

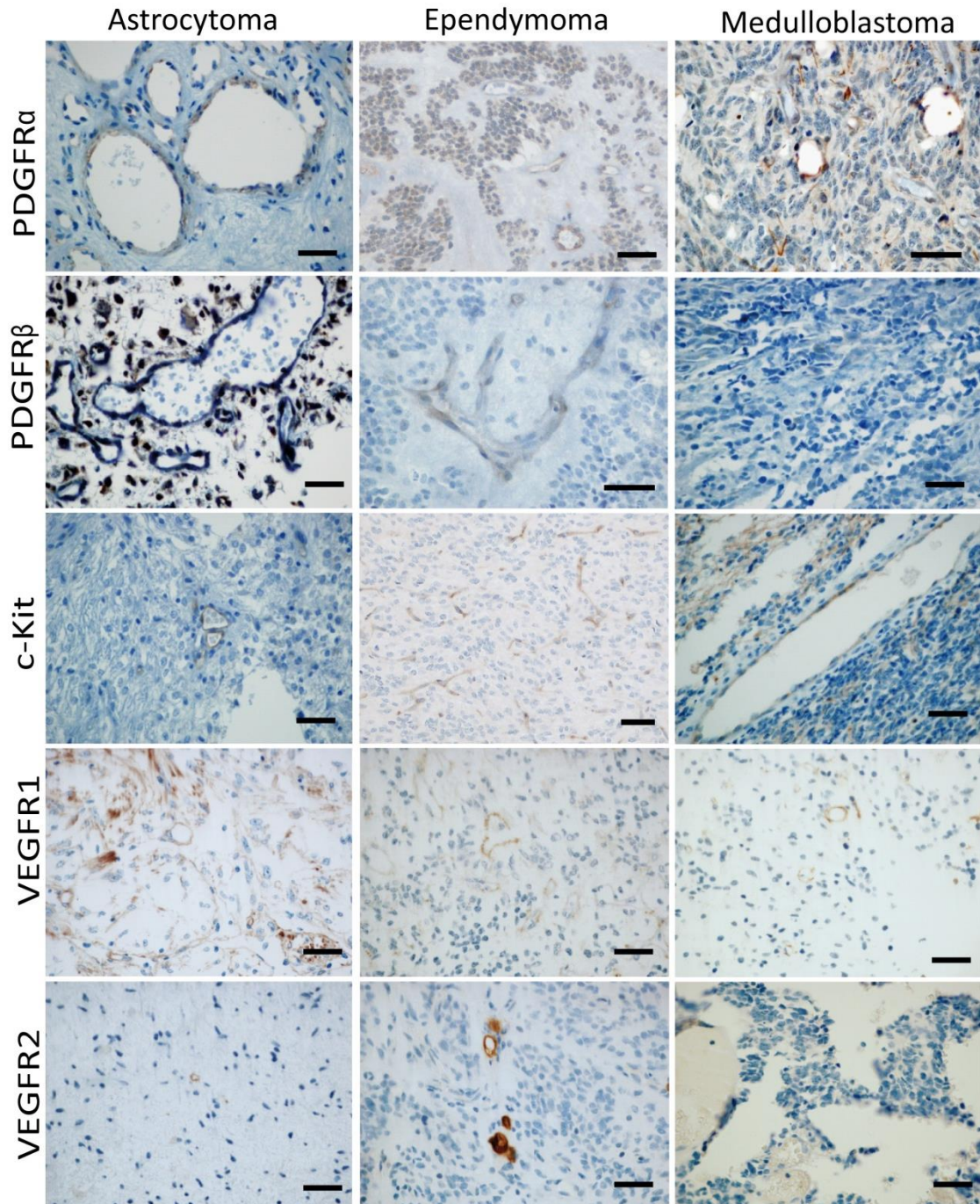


**8. ábra.** Glomeruloid típusú erek gyermekkori agytumorokban. (A) CD34 jelölt glomeruloid erek, amelyekben az egyes kapilláris gombolyagszerűen feltekeredtek. (B) Amíg a medulloblastoma nagy számban tartalmaz CD34 pozitív glomeruloid ereket, addig az astrocytoma és főképpen az ependymoma csak kisebb mértékben. (C) A SMA-val jelölt glomeruloid struktúrák ritkábban fordulnak elő, mint a CD34 pozitívak, de ezek fokozott gyakorisága is megfigyelhető a medulloblastoma esetek nagy részében. (A méretskála 100  $\mu\text{m}$ .)

### 5.3. Tirozin-kináz receptor kifejeződése a tumorhoz asszociált erekben

A gyermekkori agytumorokban megfigyelt eltérő érdenzitások és a glomeruloid formációk különböző gyakorisága arra enged következtetni, hogy a daganatokban zajló érképződési mechanizmusok is különbözhetnek. Ha ez így van, akkor az említett angiogén tirozin-kináz receptorok eloszlása is tumorspecifikus különbségeket mutathatnak. Éppen ezért öt különböző angiogén TKR immunhisztokémiai reakciókkal történő kimutatására és a kifejeződés mértékének mérésére is sor került.





**9. ábra.** Tirozin-kináz receptorok kifejeződése a gyermekkori agydaganatok érálózatában. A PDGFR $\alpha$  pozitív erek gyakoriak medulloblastomában, ezzel szemben a PDGFR $\beta$  csak gyengén festődik az erekben. A VEGFR1 pozitívítás megfigyelhető szinte valamennyi daganat erein, függetlenül a tumor típusától. Erős VEGFR2 és c-Kit expresszió látható az ependymoma ereiben. (A méretskála 100  $\mu$ m.)

A 9. ábrán az egyes tirozin-kináz receptorokra vonatkozó olyan reprezentatív felvétel szerepel, ahol az erek festődése jól megfigyelhető. Közel az összes medulloblastoma nagy számban tartalmazott PDGFR $\alpha$  expressziót mutató ereket (6. táblázat).

**6. táblázat.** Az adott angiogén receptorra nézve pozitív ereket tartalmazó esetek száma.

Receptor	Astrocytoma (14)	Ependymoma (16)	Medulloblastoma (14)
PDGFR $\alpha$	1	4	13
PDGFR $\beta$	2	6	3
c-Kit	3	10	5
VEGFR1	12	14	13
VEGFR2	3	4	0

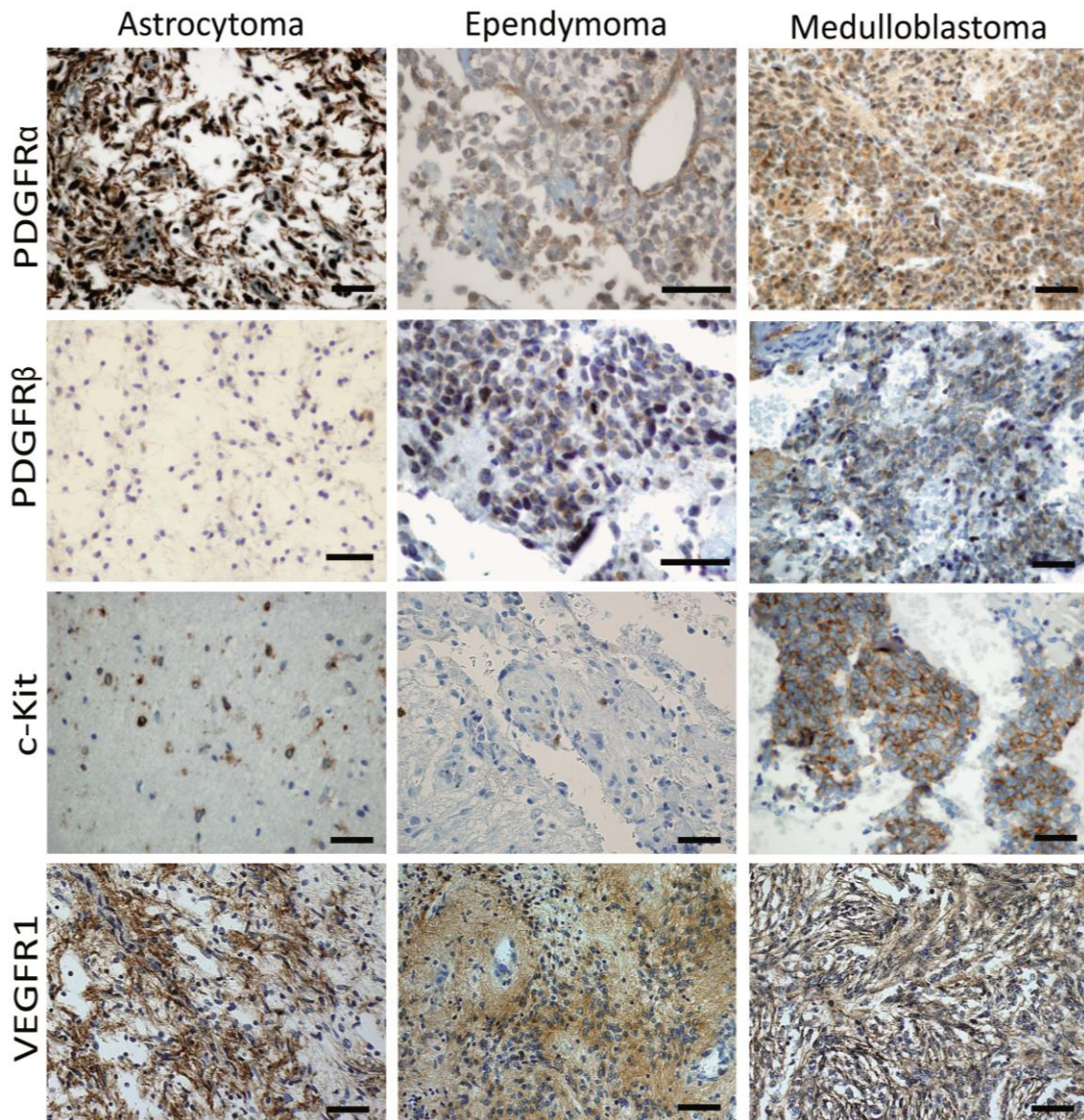
Ezen tumoroknál erősen és magas számban voltak megfigyelhetőek a PDGFR $\alpha$  pozitív erek festődése, ellenben a PDGFR $\beta$  csupán csak gyengén és alacsony mértékű érexpressziót mutatott minden egyes tumor típusnál (9. ábra). Ez az ér-specifikus PDGFR $\alpha$  expresszió szignifikánsan magasabb volt, mint az ependymoma vagy medulloblastoma esetében. C-Kit jelölt erek a legmagasabb arányban ependymoma esetekben voltak jelen, és a jelölődés mértéke szignifikánsan magasabb volt mind a medulloblastomához, mind az astrocytomákhoz viszonyítva (6. táblázat és 10. ábra).





#### 5.4. Tirozin-kináz receptor kifejeződése a tumorsejtekben

A tumorsejt specifikus angiogén tirozin-kináz receptor expresszió mintázat jellemzésére az immunhisztokémiai festést követő szemi-kvantitatív kiértékeléssel került sor. Mindhárom tumor típusnál erős PDGFR $\alpha$  expressziót találtunk a tumoros sejtekben. (12. és 13. ábra).



**12. ábra.** Tirozin kináz receptorok kifejeződése a gyermekkori agydaganatok tumorsejtjeiben. A PDGFR $\alpha$  intenzív festődése mindhárom tumor típusnál megfigyelhető, míg a PDGFR $\beta$  csak az ependymoma és medulloblastoma esetekben

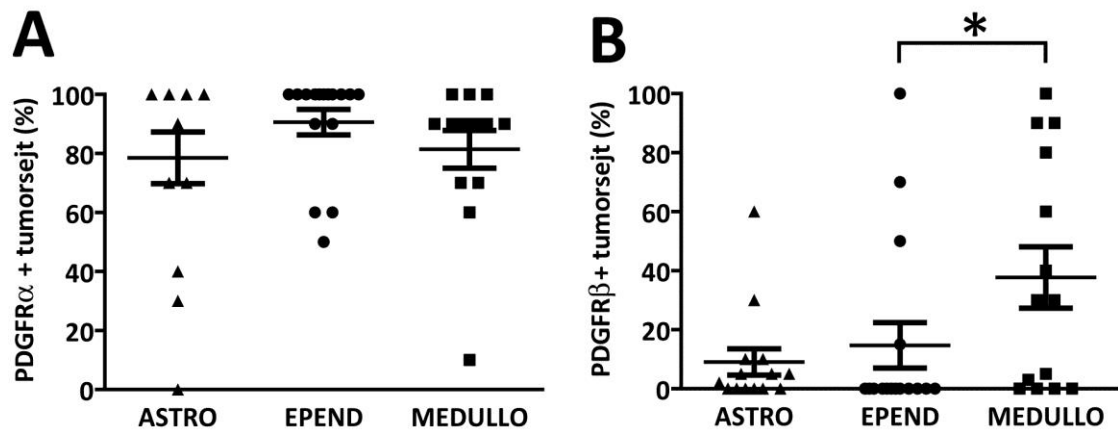
volt jelen. Igen erős c-Kit expresszió volt számos medulloblastoma tumorsejtjeiben. Erős VEGFR1 jelölődés volt számos gyermekkori agydaganatok tumorsejtjeiben a tumor típusától függetlenül.

A PDGFR $\beta$  receptor a legnagyobb számban a medulloblastománál fordult elő a daganatos sejtekben (71%), az ependymoma vagy astrocytoma eseteknek csak kevesebb, mint a felében volt megtalálható (7. táblázat és 13. ábra).

**7. táblázat.** Tirozin-kináz receptorok előfordulása gyermekkori agydaganatok tumorsejtjeiben.

Receptor	Astrocytoma (14)	Ependymoma (16)	Medulloblastoma (14)
PDGFR $\alpha$	13	16	16
PDGFR $\beta$	6	4	10
c-Kit	0	3	3
VEGFR1	7	10	12
VEGFR2	0	0	0

Alacsony intenzitású tumorsejt-specifikus c-Kit expresszió mindösszesen 2 astrocytoma és 5 ependymoma esetében volt jelen. Ezzel szemben 3 medulloblastoma mintában volt jelen erős c-Kit festődés a tumoros sejtek plazmamembránjában (12. ábra). VEGFR1 pozitivitást kizárólag a gyermekkori ependymomák 56%-nál találtunk, míg VEGFR2 expresszió egyik tumornál sem volt megfigyelhető a tumorsejtjeiben.

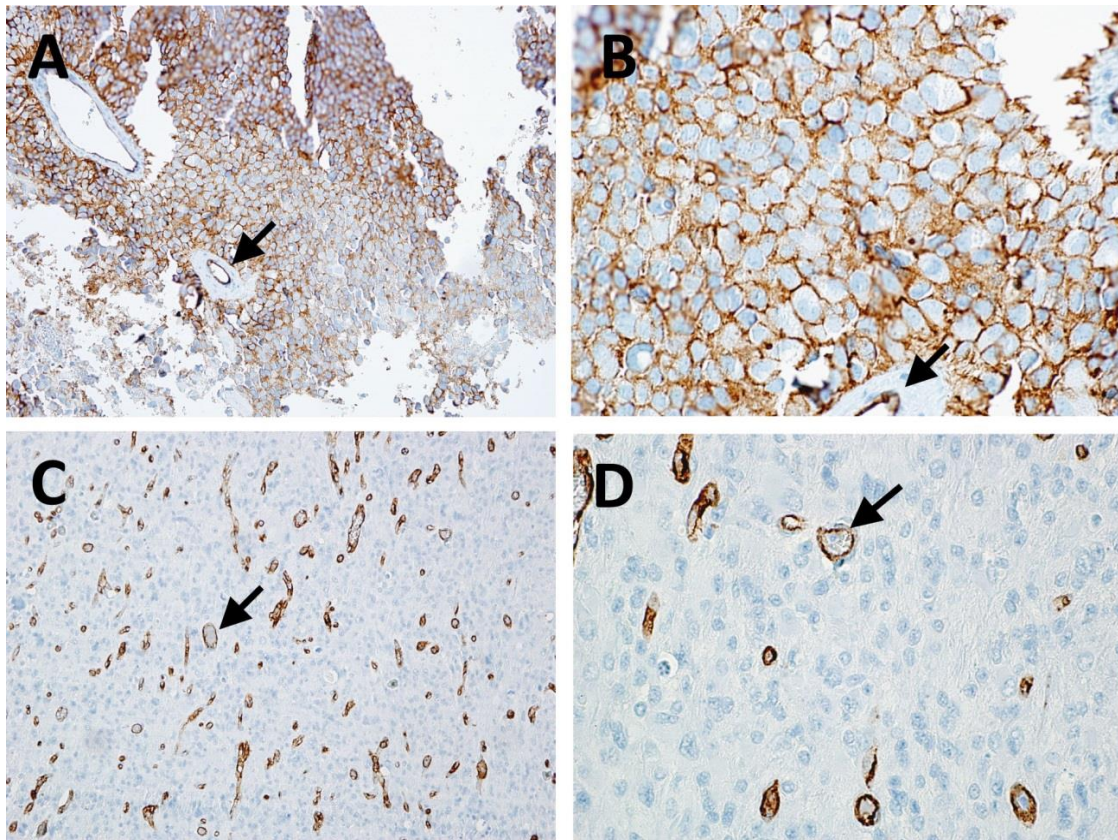


**13. ábra.** PDGFR kifejeződés gyermekkori agydaganatok tumorsejtjeiben. **(A)** PDGFR $\alpha$  szinte az összes minta tumorsejtjén kifejeződött. **(B)** Ezzel szemben jelentős különbséget mutatott a PDGFR $\beta$  expresszió, amely a medulloblastománál szignifikánsan magasabb arányban fordult elő, mint az ependymománál.



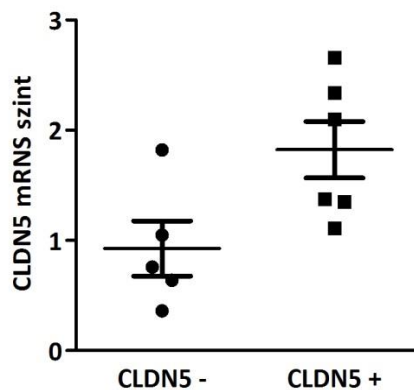
### 5.5. Nem-endothelialis claudin-5 expresszió gyermekkori ependymomában

Mivel az agyi ereket alkotó endothél sejtek egyik legfontosabb markere a claudin-5, így a kezdeti immunhisztokémiai vizsgálati panelben ez a fehérje is szerepelt. Meglepő módon azonban egyes ependymoma tumorokban a tumorsejteken is egyértelmű, a sejtmembránra korlátozódó claudin-5 jelölés volt látható (14. ábra). A tumorsejt specifikus claudin-5 kifejeződés csak egyes szupratentoriális daganatokban fordult elő, sem infratentoriális, sem spinális elhelyezkedésű daganatok esetében nem volt claudin-5 jelölődés a tumorsejteken. 20 szupratentoriális elhelyezkedésű ependimoma közül 9-nél (45%) a daganatos sejtek plazmamembránja erősen expresszált claudin-5 fehérjét.



**14. ábra.** Claudin-5 jelölés gyermekkori ependymomában. **(A-B)** A szupratentoriális esetek egy részében plazmamembránhoz kapcsolódó claudin-5 expresszió figyelhető meg a tumorsejteken **(A:10x; B:40x)** **(C-D)** Ezzel szemben az infratentoriális tumorokban a claudin-5 az agyi endothél sejtekre korlátozódott. A nyilak a daganat egyes ereit mutatják **(C:20x; D:40x)**.

A claudin-5 fehérje expressziójában megfigyelhető különbség mellett, a CLDN5 gén transzkripciójának mérésére is sor került. Az FFPE endydymoma blokkokból makrodisszekciót követően teljes RNS izolálása történt 5 claudin-5 negatív, illetve 6 claudin-5 pozitív mintából. A reverz átírást követően az átlagos claudin-5 transzkripció szintjét kvantitatív RT-PCR segítségével határoztuk meg. A tumorsejtekben claudin-5 fehérjét tartalmazó endydymoma esetekben szignifikánsan magasabb volt a transzkripció (15. ábra).



**15. ábra.** Kvantitatív RT-PCR analízis 11 endydymoma esetben. A 6 claudin-5 pozitív endydymomában a claudin-5 transzkripció szignifikánsan magasabb volt az 5 claudin-5 negatív mintához képest ( $p=0,03$ ). Az endothél sejtek magas CLDN-5 mRNS szintje miatt még a tumorsejt-specifikus claudin-5 negatív endydymoma minták is magas transzkripciót mutatnak.

### **5.6. Prognosztikus faktorok a gyermekkori endydymomában**

A tumorsejt specifikus claudin-5 kifejeződés klinikai jelentőségének a tisztázása végett a kohort részletes klinikopatológiai vizsgálata és nemzetközi együttműködés keretében jelentős kibővítése is lezajlott. A vizsgált 54 endydymoma közül 20 szupratentoriális (37%), míg 34 infratentoriális (63%) elhelyezkedésű volt. A szupratentoriális betegcsoportnak szignifikánsan magasabb volt az átlagos életkora ( $p<0,001$ ) és nem volt szignifikánsan magasabb a teljes reszekción átesett csoportnál ( $p=0,15$ ). A betegek átlagos és medián életkora az operáció időpontjában 6,3 és 6,4 életév volt, a legfiatalabb beteg a diagnózis felállításakor 2 hónapos a legidősebb pedig 17 éves volt. Az 54 betegből 33 (61,1%) teljes tumor eltávolításon esett át a diagnózis felállítása után, míg 21 esetben (38,9%) csupán részleges reszekciót tudtak elvégezni. A Kaplan-Meier

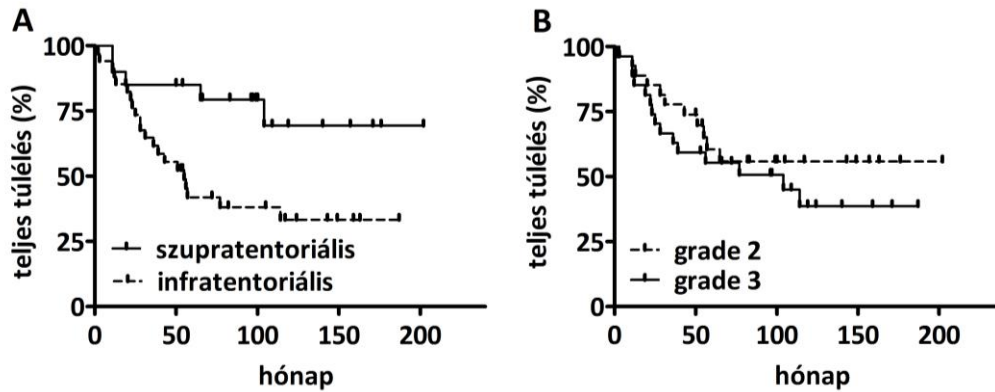


analízisben erős tendencia volt megfigyelhető a megnövekedett túlélés tekintetében a teljes tumor reszekción átesett csoportnál (17. Ábra,  $p=0,064$ ). 27 esetben (50%) a tumor differenciáltsága grade 2, míg ugyancsak 27 betegnél (50%) grade 3 volt. Nem volt szignifikáns különbség a túlélésben a tumor differenciáltsága alapján (16. Ábra,  $p=0,35$ ), illetve ugyancsak nem volt szignifikáns különbség megfigyelhető a differenciáltság tekintetében a tumor elhelyezkedése alapján. Mivel a tumor lokalizációja egyes szerzők szerint prognosztikus jelentőségű, valamint a claudin-5 jelölődés csak egyes szupratentoriális daganatokban volt megfigyelhető, így a betegcsoport főbb jellemzőit a lokalizáció szerinti bontásban mutatja be a 8. táblázat.

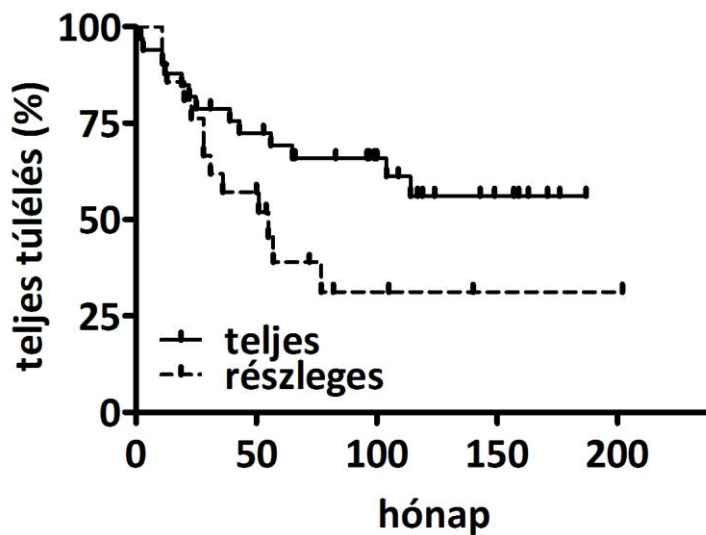
**8. táblázat.** Az infratentoriális és szupratentoriális csoportok összehasonlítása.

Jellegzetességek	Infratentoriális (N=34)		Szupratentoriális (N=20)		p-érték
<b>Életkor (évek)</b>	3,9 ± 3,1		9,7 ± 4,5		<b>&lt;0,001</b>
<b>Differenciáltság</b>					
II	17	50%	10	50 %	<b>1</b>
III	17	50%	10	50 %	
<b>Reszekció</b>					
Teljes	18	53 %	15	75%	<b>0,15</b>
Részleges	16	47 %	5	25%	

Mivel jelen betegcsoport az egyik legnagyobb gyermekkori ependymoma eset-sorozat, így lehetőség nyílt a tumor elhelyezkedésének, a differenciáltságának és a műtéti eltávolítás teljességének a prognosztikus szerepét megvizsgálni. Az eredményeink alapján a szupratentoriális lokalizáció szignifikánsan magasabb teljes túléléssel párosult, addig a daganat differenciáltságának nem volt prognosztikai értéke (16. ábra). Továbbá a műtéti eltávolítás teljessége is szignifikánsan befolyásolta a betegek teljes túlélését (17. ábra).



**16. ábra.** A teljes túlélés Kaplan-Meier analízise a gyermekkori intrakraniális ependymomában. (A) A szupratentoriális elhelyezkedés jobb prognózist jelent ( $p=0,034$ ). (B) A differenciáltságnak azonban nincs prognosztikai szerepe ( $p=0,56$ ).

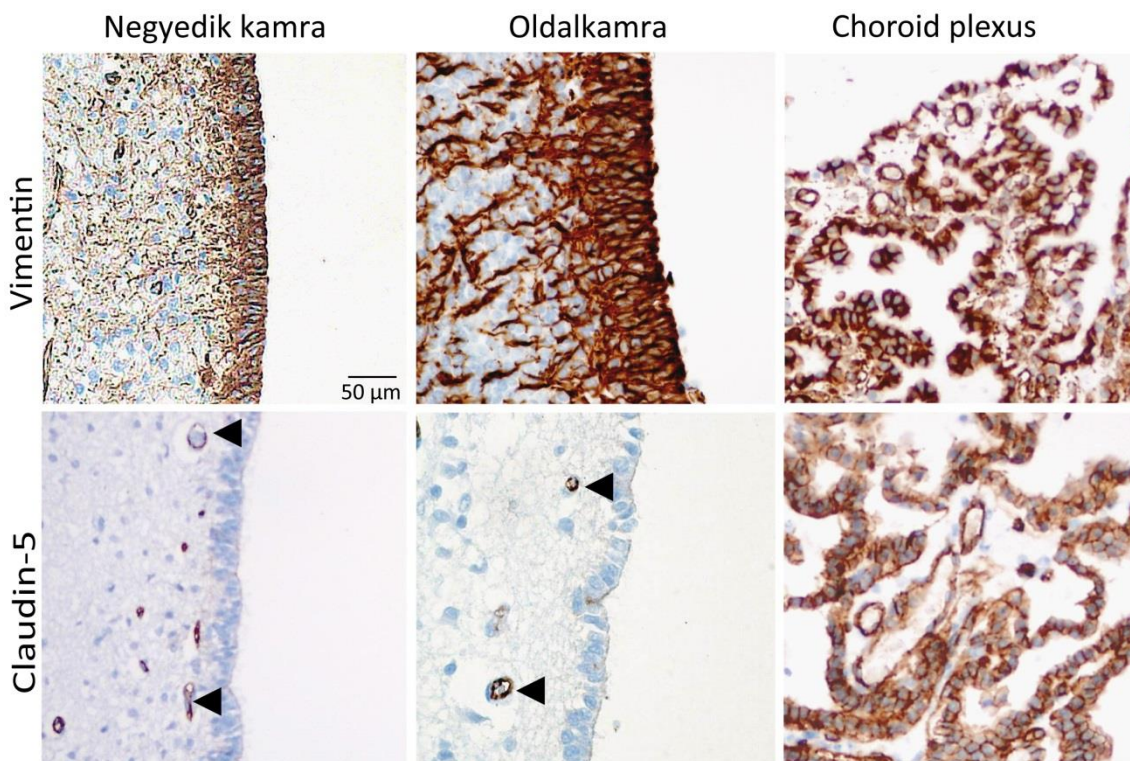


**17. ábra.** A műtéti eltávolítás és a teljes túlélés Kaplan-Meier analízise a gyermekkori intrakraniális ependymomában. A teljes reszekció pozitív prognosztikus faktor ( $p=0,0064$ ).

### 5.7. *Nem-endothelialis claudin-5 expresszió a központi idegrendszerben*

A tumorsejt specifikus claudin-5 jelölődés miatt az agykamrarendszer és gerincvelő központi csatornát borító ependyma szövet vizsgálatára is sor került.

Az ependyma sejtek azonosítására vimentin jelölést alkalmaztunk (18. ábra), amellyel igazolni tudtuk az ependimális sejtréteget. A choroid plexust borító epithelium kivételével sehol máshol nem volt claudin-5 expresszió az agyi endothél sejteken kívül.

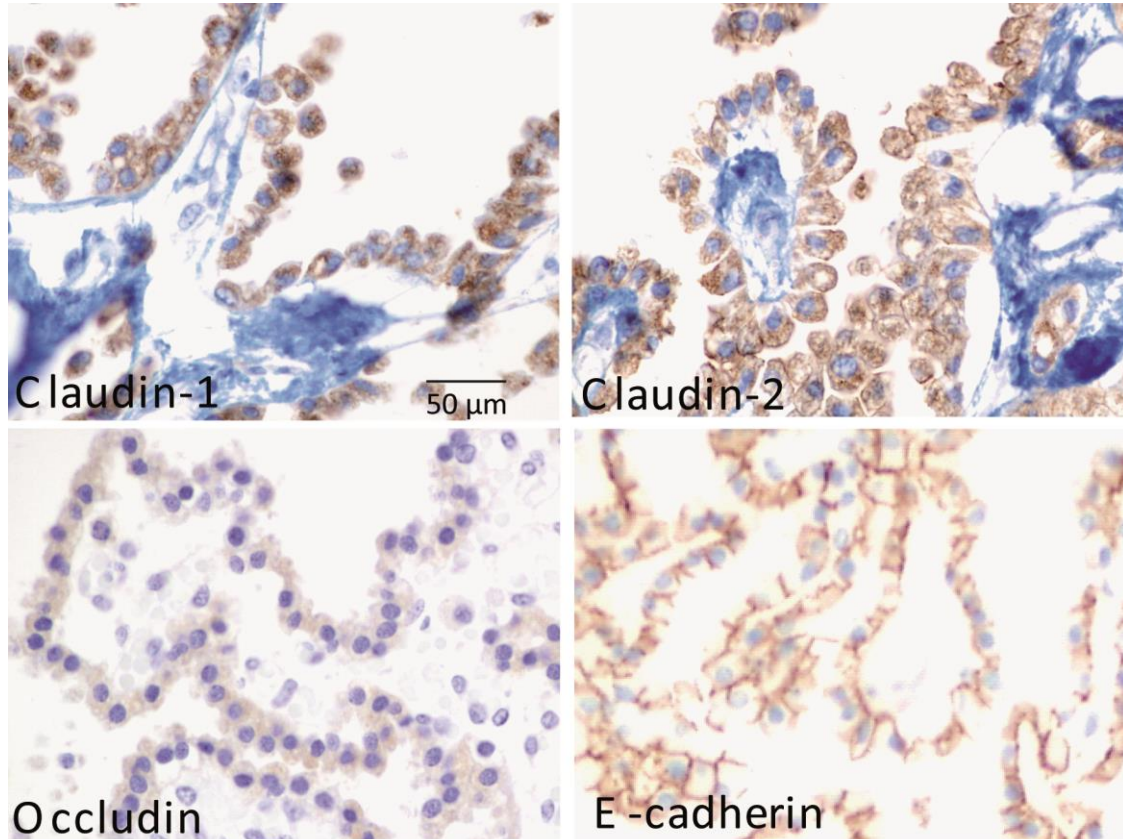


**18. ábra.** Claudin-5 expresszió újszülött kamrarendszerben. Az ependyma és a choroid plexus epithelium vimentin jelöléssel azonosítható. A subependymális erek endotél sejtjei claudin-5 pozitívak (nyílhegy), szemben az ependyma sejtekkel. A plexus choroideus epithelium azonban intenzív plazmamembrán claudin-5 festődést mutat.

### 5.8. *További sejt-sejt adhéziós fehérjék kifejeződése*

Mivel a claudin-5 fehérje a sejtek közötti szoros kapcsolatok egyik alapvető építőköve, így az agyi erekben leírt, szoros kapcsolatok felépítésében részvevő további claudinok

(claudin-1,-2,-7), occludin és az E-cadherin fehérjék immunhisztokémiai vizsgálata is megtörtént, mind az egészséges choroid plexus epitheliumban, mind szupratentoriális és infratentoriális ependymomában (19. ábra).

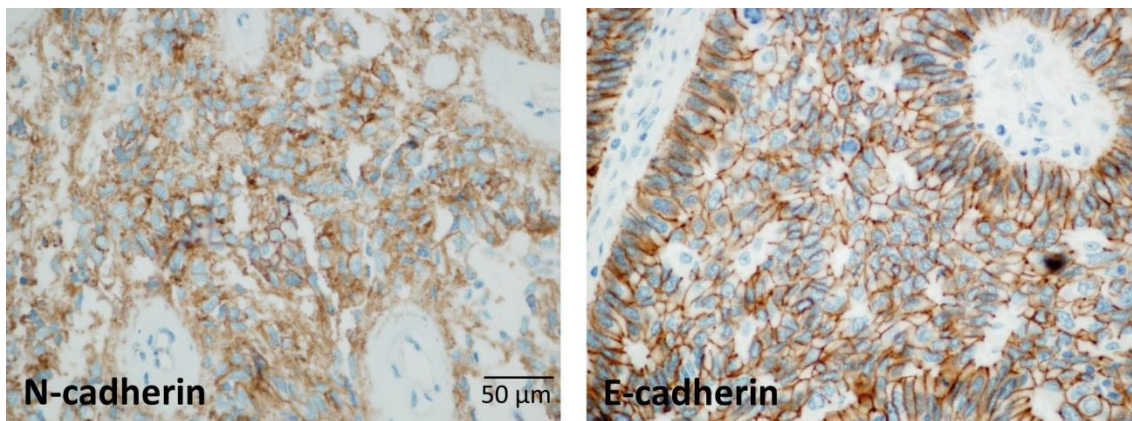


**19. ábra.** Sejtadhéziós fehérjék az újszülött plexus choroideusban. Intenzív claudin-1, -2 és occludin festődés figyelhető meg a plazmamembránban és a citoplazmában. Az E-cadherin jelölődés egyértelműen a laterális plazmamembránra korlátozódik.

Míg a choroid plexus epitheliumban a claudin-7 kivételével valamennyi fehérje kifejeződött, addig sem ezen claudinok, sem az occludin nem volt jelen ependymoma sejtekben.

Mivel mind az E- illetve N-cadherin szerepe felmerült az ependymoma kialakulásával kapcsolatban korábbi vizsgálatok során, így mind claudin-5 pozitív és negatív ependymomán megtörtént ezen cadherineinek immunhisztokémiai jelölése (20. ábra). Vizsgálataink során nem találtunk összefüggést a cadherineinek és a claudin-5 expressziója között.

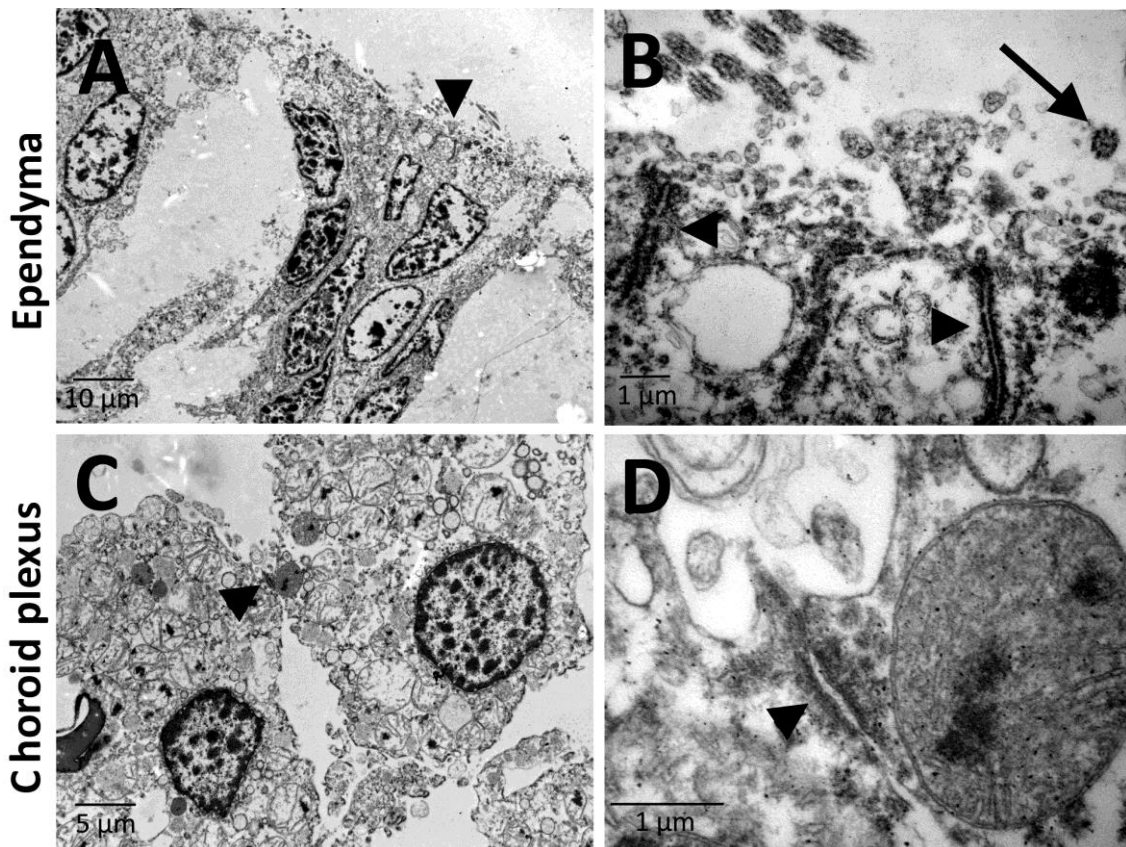




**20. ábra.** Cadherin fehérjék ependymomában. Csak néhány esetben találtunk N- illetve E-cadherin jelölődést ependymoma tumorsejteken és ezek nem mutattak összefüggést a claudin-5 kifejeződéssel.

### 5.9. Az ependyma es choroid plexus epithelium sejtkapcsolatainak finomszerkezete

Az ependyma es choroid plexus sejt-sejt kapcsolatokért felelős fehérjeinek eltérő kifejeződési mintázata miatt megvizsgáltuk az apico-laterális plazmamembránban található sejtkapcsolatok finomszerkezetét is (21. ábra).

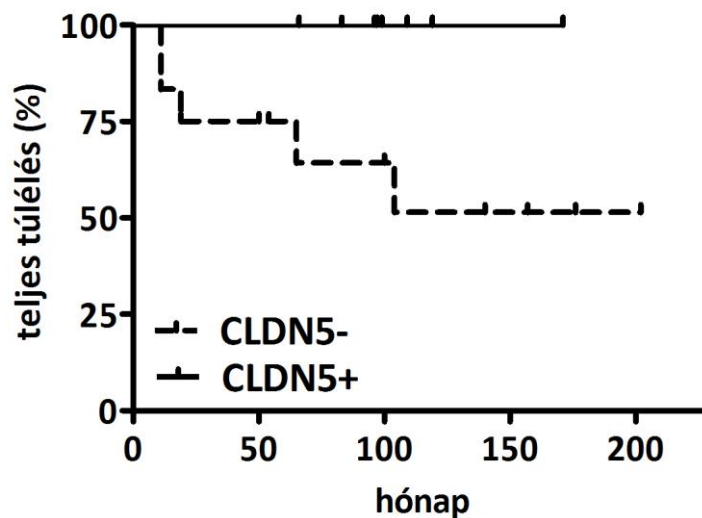


**21. ábra.** Az újszülöttkori sejtkapcsolatok finomszerkezete az ependymában és plexus choroideus epitheliumban. A laterális plazmamembránban különböző sejtadhéziós struktúrákkal rendelkeznek (nyílhegy). Az ependyma sejtjei között nincsenek szoros kapcsolatok. Mindkét sejtípus apikális felszínén vannak mikrovillusok. A choroid plexus epithelium azonban nem hordoz csillókat (nyíl).

A claudinok kifejeződésének hiányával párhuzamosan nem voltak szoros kapcsolatok az ependyma sejtek között, ugyanakkor fejlett adherens junkciók voltak kimutathatóak. Mindkét sejtípus mikrovillusokkal rendelkeztek az apikális felszínén. Ezzel szemben csak az ependyma sejtek hordoztak a csillókat.

### 5.10. Az ependymomasejtek claudin-5 expressziójának klinikai jelentősége

Mivel a claudin-5 kifejeződés hatással lehet az ependymoma sejtek közötti kapcsolatok erősségére, így felmerült annak a lehetősége, hogy ez befolyásolja a betegség lefolyását. A teljes intracranialis ependymoma betegcsoporton belül a claudin-5 negatív eseteket szignifikánsan rövidebb teljes túlélés jellemezte a pozitív esetekhez képest (22. ábra).. Fontos megjegyezni, hogy a szupratentoriális ependymomák között a claudin-5 negatív esetek prognózisa közelebb állt az infratentoriális esetekhez (16. ábra).



**22. ábra.** A teljes túlélés Kaplan-Meier analízise gyermekkori intrakraniális ependymomában. A szupratentoriális eseteket felbontva tumorsejt-specifikus claudin-5 expresszió szerint a negatív esetek teljes túlélése szignifikánsan alacsonyabb volt, mint a claudin-5 pozitív ependymomáké ( $p=0.048$ ).

## 6. MEGBESZÉLÉS

### 6.1. Az érképződés gyerekkori daganatokban

Az elmúlt évtizedben a molekuláris célpontú gyógyszerek rendkívül nagy fejlődésen mentek keresztül. Ezen szerek túlnyomó többsége tirozin-kináz receptorok ellen hatnak, amelyek közül számos fontos szerepet tölt be a daganatok érhálózatának kialakításában. Mindazonáltal ezen eljárások alkalmazása a gyermek neuro-onkológiában még meglehetősen korlátozott. Egyrészt a tumorok növekedéséhez szükséges érképződés folyamatáról, másrészt az ebben szerepet játszó molekuláris komponensekről a gyerekkori agydaganatok esetében még viszonylag korlátozottak az ismereteink. Éppen ezért nehéz megjósolni az érképződésre ható célzott gyógyszerek hatékonyságát. Másrésztől ugyanakkor tudjuk, hogy ezen gyógyszerek közvetlen anti-tumor aktivitással is rendelkezhetnek és ebből adódóan nagyon fontos, hogy feltérképezzük a tumorsejtek tirozin-kináz receptor mintázatát a gyakoribb gyerekkori agydaganatoknál.

Vizsgálatunk egyik fontos megállapítása, hogy az endodermális ependymoma esetében a legmagasabb a mikrovaszkuláris denzitás. Továbbá bemutattuk, hogy az erek jelentős részének megfelelő pericyta/vaszkuláris simaizom sejt borítása van, ami arra utal, hogy vagy a teljes neoangiogenesis folyamat képes lezajlani vagy nagyon hatékonyan tudja az endodermális ependymoma az úgynevezett „vessel cooption” folyamatával beépíteni a már korábban kialakult érhálózatot. Korábbi tanulmányokkal megegyezően az endodermális ependymomához asszociált erek 3 főbb angiogén TKR-t (VEGFR1>VEGFR2, c-Kit) expresszálnak az endotél sejtek felszínén és PDGF receptort a pericytákon (Chan és mtsai., 1998; Puputti és mtsai., 2010). Mindezek alapján az endodermális ependymoma esetek nagy angiogén aktivitást mutató csoportja valószínűleg kedvező terápiás választ mutatna az antiangiogén terápiákkal szemben. Ezt a feltételezést erősíti Wagemakers és munkatársainak tanulmánya, amelyben kimutatták, hogy a gyerekkori endodermális ependymoma nagymértékben hasonló mikrovaszkuláris denzitással és VEGF-A expressziós szinttel rendelkezik, mint a felnőttkori glioblastoma, ahol az érképződésgátló terápia ma már általánosan elfogadott eljárás (Wagemakers és mtsai., 2010).



Ezenkívül fontos eredmény annak megerősítése, hogy a medulloblastoma egy glomeruloid erekben gazdag daganat, amely arra enged következtetni, hogy az érújdonképződés mellett alternatív ereződési mechanizmusok is fontos szerepet játszanak (Goldbrunner és mtsai., 1999). Ennek egyik következménye lehet, hogy elsősorban az érképződést támadó anti-VEGF terápiák hatékonysága ezekben az esetekben korlátozott lehet.

Fontos megállapítás, hogy mindhárom gyakori gyermekkori agydaganat típusban a tumorokban található erek nagy része VEGFR1 pozitív. Ez felveti annak a lehetőségét, hogy a jelenleg preklinikai fejlesztés alatt álló anti-VEGFR1 hatóanyagok részei lehetnek a jövőbeli molekuláris terápia arzenáljának. Amíg a VEGFR2 az endothél sejtek elsődleges mitogén receptora, addig a VEGFR1 szerepe sokkal kevésbé tisztázott. A VEGFR1 nem rendelkezik kináz aktivitással és mind membránreceptorként, mind szolubilis formában jelen van. Ugyanakkor egy új vizsgálat alapján a VEGFR1 pozitív hematopoetikus sejtek az emlődaganatok kiújulásának prediktorai (Jain és mtsai., 2012).

## ***6.2. Tirozin-kináz receptor expresszió gyerekkori agydaganatok tumorsejtjeiben***

A PDGFR jelátviteli útvonal fontos szerepét már korábbi tanulmányok is kiemelték (Abouantoun and MacDonald, 2009; Blom és mtsai., 2010; Gilbertson and Clifford, 2003) és a medulloblastoma esetében a PDGFRB gén onkogén mutációját is leírták (Gilbertson és mtsai., 2006). Ezzel egyezően valamennyi gyermekkori agydaganat számos esetében kimutatásra került a PDGFR $\alpha$  expressziója a tumorsejteken. Továbbá a medulloblastoma tumorsejtek esetében fokozott PDGFR $\beta$  expressziót találtunk szinte valamennyi medulloblastoma esetenél. A nemzetközi irodalommal megegyezően ebben a vizsgálatban is kimutatásra került a PDGFR fehérje az ependymoma sejteken. Fontos megjegyezni, hogy Moreno és munkatársai igazolták, hogy a tumorsejtek PDGFR kifejeződése nem állt kapcsolatban a daganatra jellemző érképződési folyamatokkal (Moreno és mtsai., 2012). Összességében ezek a felismerések azt sugallják, hogy PDGFR célpontú terápia egy ígéretes megközelítés lehet bizonyos ependymoma és medulloblastoma daganatokban.

A c-Kit tumorsejtekben történő kifejeződését már leírták gyermekkori medulloblastomában (Blom és mtsai., 2010; Chilton-Macneill és mtsai., 2004; Enguita-German és mtsai., 2011) és ependymomában (Zavalhia és mtsai., 2012). Fontos

megjegyezni, hogy Enguita-German és munkatársai hasonló arányban (3/12) találtak fokozott medulloblastoma c-Kit transzkripciót, mint a jelen vizsgálat (Enguita-German és mtsai., 2011). Ugyanakkor Zahalvia és munkatársainak az eredménye (25%) is hasonló volt a gyerekkori ependymoma vonatkozásában a jelen tanulmányhoz (19%) (Zavalhia és mtsai., 2012). Összességében ezek a vizsgálatok azt mutatják, hogy a c-Kit egy lehetséges onkogén faktor a gyermekkori ependymoma és medulloblastoma egyes eseteiben és végső soron ezen betegek terápiájával kapcsolatban felmerül a c-Kit szelektív inhibitorainak alkalmazása.

Egy korábbi tanulmányban a medulloblastoma tumor sejtekben lévő VEGFR2 expressziót a meglehetősen nagyszámú (41) medulloblastoma minta közül csupán egyetlen esetben írtak le (Blom és mtsai., 2010). Ezzel szemben Slongo és munkatársai egy 13 medulloblastomát felölelő vizsgálatban minden esetben találtak VEGFR2 jelölt tumor sejteket (Slongo és mtsai., 2007). A jelen tanulmány Blom és munkatársainak az eredményét támasztja alá, mivel nem volt tumor sejt specifikus VEGFR2 expresszió egyetlen medulloblastoma (14 minta) esetben sem.

Amíg a VEGFR2 a VEGF-A által kiváltott érzékdésnek a legfontosabb receptora, addig a VEGFR1 egy lehetséges proto-onkogén funkcióval rendelkező fehérje (Lichtenberger és mtsai., 2010; Yao és mtsai., 2011). A VEGFR1 ependymoma sejtek általi expresszióját ez idáig még nem írták le. Jelen vizsgálatban több ependymoma esetében kimutattuk a tumorsejteken VEGFR1-t. A VEGFR1 antitesttel történő gátlása jelenleg in vitro és in vivo preklinikai vizsgálat alatt áll (Yao és mtsai., 2011). Összességében ez felveti annak a lehetőségét, hogy az ependymoma esetek egy részében hatásos lehet a anti-VEGFR1 terápia.

Összefoglalva megállapítható, hogy a viszonylag kis esetszám ellenére a gyermekkori agytumor csoportok vizsgálata azonosított bizonyos alapvető tumorsejt specifikus angiogén RTK kifejeződési mintázatot. Ezek a molekulárisan meghatározott csoportok olyan fehérjéket hordoznak, amely felveti a későbbiekben a szelektív és hatékony gátlásuk lehetőségét is.

### ***6.3. A nem-endotelialis claudin-5 expresszió klinikai jelentősége ependymomában***

Jelen vizsgálatban elsők között írtuk le, hogy a tumorsejtek claudin-5 fehérjét termelnek a supratentorialis ependymoma daganatok egy részében. Habár már kimutatásra került,

hogyan az endoteliomák egy csoportja különböző mértékben expresszál claudin fehérjéket (köztük a claudin-5-öt), azonban a regionális különbségek feltérképezését és összefüggéseit még nem mutatták ki, mivel a vizsgált eseteket nem osztották fel szupratentoriális pozitívakra és negatívakra. Tanulmányunkban a claudin-5 pozitív endoteliomák jobb túlélési értékeket mutattak a negatívakhoz képest szemben az előző kutatási eredményekkel (Nordfors és mtsai., 2013a). Ezenfelül kimutattuk, hogy a kamrarendszert bélelő sejtek között hasonló regionális különbségek vannak és csak a plexus choroideust borító epithél sejtekben van jelen claudin-5. Korábbi tanulmányok eddig csak a claudin-1, -2 és -11 jelenlétét igazolták a plexus choroideus epithél rétegében, illetve a claudin-3 fehérjét, mint a vér-agy gát funkció egyik fontos szabályozóját (Wolburg és mtsai., 2003; Wolburg és mtsai., 2001). Az általunk alkalmazott elektron mikroszkópos és immunhisztokémiai módszerek által bemutatott plexus choroideus epithelium és az agykamrákat bélelő endoteliomák sejtek közötti különbségek tükrözik a funkcionális eltéréseket. Nevezetesen, a kamrai endoteliomák sejtek nem alkotnak szoros barriert a cerebrospinális folyadék és az intersticiális idegszövet között, míg a plexus choroideus epithél sejtjei egy nagyon finoman szabályozott barriert képeznek a CSF és a vér között, ezáltal hozzájárulva a vér-agy gát kialakításához (Lippoldt és mtsai., 2000; Maseguin és mtsai., 2001).

A szoros kapcsolatok egyik meghatározó komponense a claudin-5, amely erős sejt-sejt adhéziót alakíthat ki nem csak a choroid plexus epithél sejtjei, hanem a claudin-5 pozitív endoteliomák sejtek között, és ennek következtében így csökkentheti vagy megakadályozhatja az endoteliomák sejtek invazív viselkedését. Ez azt támasztja alá, hogy a claudin-5 fehérje expressziója az endoteliomáknál csökkenti a tumor invazív viselkedését, gátolhatja a daganatos sejtek szóródását, megerősítve azt a hipotézist, hogy a sejt-kapcsoló struktúrák elvesztése a daganatos invázióban jelentős szerepet játszik.

Jelen tanulmányban ugyan nem vizsgáltuk a vaszkuláris mimikri jelenséget, de az endoteliomák sejteken kimutatott - és egyébként az agyi endotél sejtek által nagy mértékben termelt - claudin-5 arra utalhat, hogy akár a gyermekkori endoteliomában is létezik egyfajta mimikri, hasonlóan a felnőttkori glioblastomához, amelynek összejárató kapcsolata is már kimutatásra került.

#### ***6.4. Az ependymoma prognosztikus faktorai***

Az elmúlt időszak molekuláris biológiai kutatásainak köszönhetően a malignus betegségek tekintetében új, idáig nem ismert prognosztikus markerek is előtérbe kerültek. A mindennapi klinikai gyakorlatban is már egyre inkább felhasználásra jutnak különböző molekuláris tényezők, amelyek elősegítik a betegség diagnózisát vagy javítják a prognózist. Az ependymoma esetében is már azonosításra került számos klinikailag releváns molekuláris alcsoport (Korshunov és mtsai., 2010; Palm és mtsai., 2009; Witt és mtsai., 2011). Egyrészt gén expressziós microarray vizsgálatokkal igazolták az ependymoma és az embrionális radiális gliasejtjek kapcsolatát (Taylor és mtsai., 2005). Mindemellett igazolták, hogy különböző molekuláris profilok jellemzik az ependymoma eltérő differenciáltságú és lokalizációjú csoportjait (Palm és mtsai., 2009), azonban ezek a vizsgálatok még nem eredményeztek új prognosztikai markert.

A gyermekkori ependymoma esetében a kiterjedt reszekció és a lokalizáció bizonyítottan fontos prognosztikai markereknek tekinthetőek (Bergeron and Philip, 2004; Phi és mtsai., 2012; Ridley és mtsai., 2008). A jelen vizsgálat is igazolta ezen paraméterek fontos szerepét. Ezzel szemben, hasonlóan egy korábbi tanulmányhoz (Ellison és mtsai., 2011), a differenciáltság mértéke nem jósolta meg a betegek teljes túlélését ebben a vizsgálatban sem. Ugyanakkor jelen tanulmány kimutatta, hogy a plexus choroideus és egyes supratentoriális ependymoma tumorsejtjei expresszálják a claudin-5 fehérjét, míg az infratentoriális és a spinalis daganatok nem. Érdekes módon, ezen claudin-5 pozitív ependymoma daganatok kedvezőbb prognózissal rendelkeztek, mint a claudin-5 negatív daganatok, amely felveti-e fehérje prognosztikai szerepét. Ez azt feltételezi, hogy a claudin-5 fehérjének megjelenés a supratentoriális ependymomákban a daganat különböző biológiai viselkedésével párosulhat, így a daganatos betegség lefolyásában szerepet játszhat. Természetesen egy ilyen hosszú időszakot felölelő retrospektív vizsgálat eredményeit a következőkben prospektív klinikai vizsgálatokkal kell megerősíteni.

## 7. KÖVETKEZTETÉSEK

A dolgozatban bemutatott eredményeknek megfelelően az alábbi következtetéseket vonhatjuk le.

1. A három leggyakoribb gyermekkori agydaganat típus érzettségének összehasonlítása során a legmagasabb érdenzítást az ependymoma esetében találtuk, míg a legtöbb glomeruloid érképlet a medulloblastomában fordult elő és legnagyobb arányban pericyta vagy vaszkuláris simaizom által nem borított ereket az astrocytomában azonosítottunk.

2. Az agydaganatokban található erekben az egyes daganattípusokra jellemző angiogén tirozin-kináz receptor mintázatot találtunk, a VEGFR2 és c-Kit pozitív erek az ependymomában, a PDGFR $\alpha$  jelölt erek pedig a medulloblastomában voltak a leggyakoribbak.

3. A daganat típusától függetlenül jelentős PDGFR $\alpha$  és VEGFR1 jelölődést találtunk a tumorsejteken is. A tumorsejteken PDGFR $\beta$  és c-Kit fehérjéket elsősorban egyes medulloblastoma daganatokban azonosítottunk. Ezen eredmények arra utalnak, hogy bizonyos gyerekkori agydaganatok esetében az angiogén tirozin-kináz receptorok specifikus gátlószerei mind antiangiogén mind direkt antitumor hatásuk révén szerepet játszhatnak majd a terápiában.

4. Az agyi endothél sejt marker claudin-5 fehérjének a tumorssejt specifikus kifejeződését igazoltuk a supratentorialis, de nem az infratentorialis vagy spinalis tumorok egy részében. Ez a claudin-5 expresszió, hasonlóan a teljes reszekcióhoz és a supratentorialis lokalizációhoz pozitív prognosztikus értékkel bírt a vizsgált betegcsoportban.

5. Ennek a regionális eloszlásnak megfelelően claudin-5 expressziót csak a plexus choroideus epitheliumban, de nem a kamrarendszer vagy a gerincvelő központi csatornájának ependyma sejtjeiben azonosítottunk. A claudin-5 jelenlétével összhangban a sejtkapcsoló struktúrák elektronmikroszkópos vizsgálata során szoros kapcsolatokat csak a plexus choroideus epithél sejtjeiben, de nem az ependyma sejtek között találtunk.

## 8. ÖSSZEFOGLALÁS

Az elmúlt években egyre nagyobb hangsúlyt kapott a daganatok érződési folyamatainak a feltérképezése. Számos daganat esetében igazolták a különböző tirozin-kináz receptorok szerepét és ezen receptorok inhibitorainak klinikai felhasználása több felnőttkori malignitásnál már bevezetésre került. Ennek ellenére a leggyakoribb gyermekkori szolid tumorok, azaz az agydaganatok esetében csak korlátozott ismeretek és csupán szórványos klinikai vizsgálatok állnak rendelkezésre. Jelen dolgozatban a leggyakoribb gyermekkori agydaganatokban az érhálózat sűrűségének és az angiogén tirozin-kináz receptorok kifejeződésének mintázata került jellemezésre 44 sebészetieltávolított minta (14 astrocytoma, 16 ependymoma, és 14 medulloblastoma) VEGFR1, VEGFR2, PDGFR $\alpha$ , PDGFR $\beta$ , c-Kit receptorok, illetve CD34 és SMA érmarkerek immunhisztokémiai vizsgálata során. A legmagasabb érsűrűség és nagyszámú c-Kit és VEGFR2 jelölt ér jellemezte az ependymomát. Medulloblastomában igen jelentős glomeruloid érképződés és érspecifikus PDGFR $\alpha$  kifejeződés volt tapasztalható. A tumorsejtekben igen erős PDGFR $\alpha$  és VEGFR1 expresszió mindhárom tumor típusban előfordult. c-Kit pozitív tumorsejtek egyes medulloblastoma és ependymoma daganatokban voltak jelen. 54 intracraniális ependymoma esetében számos klinikopatológiai tényező prognosztikus értékét, a claudin-5 fehérje kifejeződését és ennek klinikai jelentőséget vizsgáltuk. Meglepő módon 20 supratentoriális ependymoma közül 9 eset mutatott tumorsejt specifikus claudin-5 jelölődést, míg infratentoriális vagy spinális tumorokban ez nem fordult elő. Ennek a regionális eloszlásnak megfelelően claudin-5 expresszió csak a plexus choroideus epitheliumban, de nem a kamrarendszer ependyma sejtjeiben volt jelen. A claudin-5 pozitív ependymoma eseteket szignifikánsan hosszabb teljes túlélés jellemezte a claudin-5 negatív supratentoriális esetekhez képest. Összegezve, jelen tanulmány azt sugallja, hogy a különböző érképződési mechanizmusok meghatározóak az ependymoma és medulloblastoma esetében, továbbá hogy az érképződést gátló terápia bevezetése magas vaszkularizáció és c-Kit/VEGFR2 expresszió esetén ígéretes lehet. A tumorsejtek receptorainak az expressziós mintázata alapján a tirozin-kináz receptor inhibitorok direkt antitumor hatása is feltételezhető. Természetesen ezirányban további preklinikai és klinikai vizsgálatok szükségesek ahhoz, hogy a gyermekkori agydaganatos betegség kezelésében bevezetésre kerüljenek a tirozin-kináz inhibitorok.

## 9. SUMMARY

In the past decade the study of tumor associated angiogenesis has become a major research focus. The role of angiogenic tyrosine kinase receptors had been demonstrated in a variety of cancers and their inhibitors had been introduced in a number of adult malignancies. However, there is limited information and only sporadic clinical studies pertinent to the most frequent pediatric solid tumors, namely brain tumors. In the present study, the vascular network and the expression pattern of angiogenic RTKs in the most common pediatric brain tumors were performed following the immunohistochemistry for VEGFR1, VEGFR2, PDGFR $\alpha$ , PDGFR $\beta$ , and c-Kit as well as CD34 and SMA in a collection of 44 surgical specimens (14 astrocytoma, 16 ependymoma and 14 medulloblastoma). Significantly higher vascular density and c-Kit and VEGFR2 labeled blood vessels characterized ependymoma. Glomeruloid formations and PDGFR $\alpha$  labeled vessels were abundant in medulloblastoma. In tumor cells, we found no VEGFR2 but expression in all three tumor types. In all three malignancies strong PDGFR $\alpha$  and VEGFR1 expression was present on the tumor cells. C-Kit expressing cancer cells were found in a number of medulloblastoma and ependymoma cases. Next, the prognostic value of clinicopathological parameters, claudin-5 expression and its clinical relevance was studied in 54 intracranial pediatric ependymoma. Surprisingly, we found that 9 out of 20 supratentorial - but not infratentorial or spinal - ependymomas expressed claudin-5 in tumor cells. In line with this region specificity, there was claudin-5 expression in the choroid plexus epithelia but not in other ependyma cells. Higher overall survival characterized claudin-5 positive ependymoma when compared to claudin-5 negative supratentorial tumors. Altogether, our study suggests that different angiogenic mechanisms are present in ependymoma and medulloblastoma. Anti-angiogenic therapies may be promising modalities in cases with high vascularization and high expression of c-kit and VEGFR2. Furthermore, the expression pattern of the receptors on tumor cells also suggests that the targeting of specific angiogenic tyrosine kinases may have direct antitumor activity. Nevertheless further preclinical and clinical investigations are needed to establish the role of tyrosine kinase inhibitors in the treatment of pediatric brain tumors.

## 12. IRODALOMJEGYZÉK

- Abouantoun, T.J., Castellino, R.C., MacDonald, T.J. (2011). Sunitinib induces PTEN expression and inhibits PDGFR signaling and migration of medulloblastoma cells. *Journal of neuro-oncology* 101, 215-226.
- Abouantoun, T.J., MacDonald, T.J. (2009). Imatinib blocks migration and invasion of medulloblastoma cells by concurrently inhibiting activation of platelet-derived growth factor receptor and transactivation of epidermal growth factor receptor. *Mol Cancer Ther* 8, 1137-1147.
- Aguilera, D.G., Goldman, S., Fangusaro, J. (2011). Bevacizumab and irinotecan in the treatment of children with recurrent/refractory medulloblastoma. *Pediatric blood & cancer* 56, 491-494.
- Ajeawung, N.F., Wang, H.Y., Gould, P., Kamnasaran, D. (2012). Advances in molecular targets for the treatment of medulloblastomas. *Clinical and investigative medicine Medecine clinique et experimentale* 35, E246.
- Akhundov, E.D., Muradov Kh, K., Alieva, I.O., Sadykhova, G.G. (2011). [The immunohistochemical aspects of the angiogenesis by Ewing's sarcoma]. *Khirurgiia*, 41-44.
- Ansari, M., Nasrolahi, H., Kani, A.A., Mohammadianpanah, M., Ahmadloo, N., Omidvari, S., Mosalaei, A. (2012). Pediatric glioblastoma multiforme: A single-institution experience. *Indian J Med Paediatr Oncol* 33, 155-160.
- Bartels, U., Hawkins, C., Jing, M., Ho, M., Dirks, P., Rutka, J., Stephens, D., Bouffet, E. (2006). Vascularity and angiogenesis as predictors of growth in optic pathway/hypothalamic gliomas. *Journal of neurosurgery* 104, 314-320.
- Benesch, M., Windelberg, M., Sauseng, W., Witt, V., Fleischhack, G., Lackner, H., Gadner, H., Bode, U., Urban, C. (2008). Compassionate use of bevacizumab (Avastin) in children and young adults with refractory or recurrent solid tumors. *Ann Oncol* 19, 807-813.
- Bergeron, C., Philip, T. (2004). [Childhood cancer. Epidemiologic, diagnostic, and therapeutic aspects]. *La Revue du praticien* 54, 1489-1495.
- Bielen, A., Perryman, L., Box, G.M., Valenti, M., de Haven Brandon, A., Martins, V., Jury, A., Popov, S., Gowan, S., Jeay, S., Raynaud, F.I., Hofmann, F., Hargrave, D., Eccles, S.A., Jones, C. (2011). Enhanced efficacy of IGF1R inhibition in pediatric glioblastoma by combinatorial targeting of PDGFRalpha/beta. *Mol Cancer Ther* 10, 1407-1418.
- Birner, P., Piribauer, M., Fischer, I., Gatterbauer, B., Marosi, C., Ambros, P.F., Ambros, I.M., Bredel, M., Oberhuber, G., Rössler, K., Budka, H., Harris, A.L., Hainfellner, J.A. (2003). Vascular patterns in glioblastoma influence clinical outcome and associate with variable expression of angiogenic proteins: evidence for distinct angiogenic subtypes. *Brain Pathol* 13, 133-143.
- Blom, T., Fox, H., Angers-Loustau, A., Peltonen, K., Kerosuo, L., Wartiovaara, K., Linja, M., Janne, O.A., Kovanen, P., Haapasalo, H., Nupponen, N.N. (2008). KIT overexpression induces proliferation in astrocytes in an imatinib-responsive manner and associates with proliferation index in gliomas. *Int J Cancer* 123, 793-800.
- Blom, T., Roselli, A., Hayry, V., Tynninen, O., Wartiovaara, K., Korja, M., Nordfors, K., Haapasalo, H., Nupponen, N.N. (2010). Amplification and overexpression of KIT,



- PDGFRA, and VEGFR2 in medulloblastomas and primitive neuroectodermal tumors. *Journal of neuro-oncology* 97, 217-224.
- Castillo, M., Petit, A., Mellado, B., Palacin, A., Alcover, J.B., Mallofre, C. (2004). C-kit expression in sarcomatoid renal cell carcinoma: potential therapy with imatinib. *J Urol* 171, 2176-2180.
- Cetin, N., Dienel, G., Gokden, M. (2005). CD117 expression in glial tumors. *Journal of neuro-oncology* 75, 195-202.
- Chan, A.S., Leung, S.Y., Wong, M.P., Yuen, S.T., Cheung, N., Fan, Y.W., Chung, L.P. (1998). Expression of vascular endothelial growth factor and its receptors in the anaplastic progression of astrocytoma, oligodendroglioma, and ependymoma. *The American journal of surgical pathology* 22, 816-826.
- Chilton-Macneill, S., Ho, M., Hawkins, C., Gassas, A., Zielenska, M., Baruchel, S. (2004). C-kit expression and mutational analysis in medulloblastoma. *Pediatr Dev Pathol* 7, 493-498.
- Claude, L., Todisco, L., Leseur, J., Laprie, A., Alapetite, C., Bernier, V. (2011). [New radiation techniques in paediatric cancers]. *Bulletin du cancer* 98, 571-580.
- Couec, M.L., Andre, N., Thebaud, E., Minckes, O., Rialland, X., Corradini, N., Aerts, I., Marec Berard, P., Bourdeaut, F., Leblond, P. (2012). Bevacizumab and irinotecan in children with recurrent or refractory brain tumors: toxicity and efficacy trends. *Pediatric blood & cancer* 59, 34-38.
- de Bont, J.M., Packer, R.J., Michiels, E.M., den Boer, M.L., Pieters, R. (2008). Biological background of pediatric medulloblastoma and ependymoma: a review from a translational research perspective. *Neuro Oncol* 10, 1040-1060.
- Dickinson, P.J., Roberts, B.N., Higgins, R.J., Leutenegger, C.M., Bollen, A.W., Kass, P.H., LeCouteur, R.A. (2006). Expression of receptor tyrosine kinases VEGFR-1 (FLT-1), VEGFR-2 (KDR), EGFR-1, PDGFRalpha and c-Met in canine primary brain tumours. *Vet Comp Oncol* 4, 132-140.
- Dome, B., Hendrix, M.J., Paku, S., Tovari, J., Timar, J. (2007). Alternative vascularization mechanisms in cancer: Pathology and therapeutic implications. *Am J Pathol* 170, 1-15.
- Drappatz, J., Lee, E.Q., Hammond, S., Grimm, S.A., Norden, A.D., Beroukhim, R., Gerard, M., Schiff, D., Chi, A.S., Batchelor, T.T., Doherty, L.M., Ciampa, A.S., Lafrankie, D.C., Ruland, S., Snodgrass, S.M., Raizer, J.J., Wen, P.Y. (2012). Phase I study of panobinostat in combination with bevacizumab for recurrent high-grade glioma. *Journal of neuro-oncology* 107, 133-138.
- Edling, C.E., Hallberg, B. (2007). c-Kit--a hematopoietic cell essential receptor tyrosine kinase. *Int J Biochem Cell Biol* 39, 1995-1998.
- Eklund, L., Saharinen, P. (2013). Angiopoietin signaling in the vasculature. *Experimental cell research* 319, 1271-1280.
- El Hallani, S., Boisselier, B., Peglion, F., Rousseau, A., Colin, C., Idbah, A., Marie, Y., Mokhtari, K., Thomas, J.L., Eichmann, A., Delattre, J.Y., Maniotis, A.J., Sanson, M. (2010). A new alternative mechanism in glioblastoma vascularization: tubular vasculogenic mimicry. *Brain* 133, 973-982.
- Ellison, D.W., Kocak, M., Figarella-Branger, D., Felice, G., Catherine, G., Pietsch, T., Frappaz, D., Massimino, M., Grill, J., Boyett, J.M., Grundy, R.G. (2011). Histopathological grading of pediatric ependymoma: reproducibility and clinical relevance in European trial cohorts. *J Negat Results Biomed* 10, 7.

- Enguita-German, M., Gurrea, M., Schiapparelli, P., Zhu, T.S., Crowley, J.G., Hamm, L.L., Costello, M.A., He, X., Talsma, C.E., Flack, C.G., Hervey-Jumper, S.L., Heth, J.A., Muraszko, K.M., Rey, J.A., Fan, X., Castresana, J.S. (2011). KIT expression and methylation in medulloblastoma and PNET cell lines and tumors. *Journal of neuro-oncology* 103, 247-253.
- Eroglu, Z., Stein, C.A., Pal, S.K. (2013). Targeting angiopoietin-2 signaling in cancer therapy. *Expert opinion on investigational drugs* 22, 813-825.
- Fagiani, E., Christofori, G. (2013). Angiopoietins in angiogenesis. *Cancer letters* 328, 18-26.
- Fanning, A.S., Mitic, L.L., Anderson, J.M. (1999). Transmembrane proteins in the tight junction barrier. *J Am Soc Nephrol* 10, 1337-1345.
- Figarella-Branger, D., Lepidi, H., Poncet, C., Gambarelli, D., Bianco, N., Rougon, G., Pellissier, J.F. (1995). Differential expression of cell adhesion molecules (CAM), neural CAM and epithelial cadherin in ependymomas and choroid plexus tumors. *Acta Neuropathol* 89, 248-257.
- Folkman, J. (1971). Tumor angiogenesis: therapeutic implications. *N Engl J Med* 285, 1182-1186.
- Forster, C. (2008). Tight junctions and the modulation of barrier function in disease. *Histochemistry and cell biology* 130, 55-70.
- Francescone, R., Scully, S., Bentley, B., Yan, W., Taylor, S.L., Oh, D., Moral, L., Shao, R. (2012). Glioblastoma-derived tumor cells induce vasculogenic mimicry through Flk-1 protein activation. *The Journal of biological chemistry* 287, 24821-24831.
- Gelabert Gonzalez, M., Garcia Allut, A., Fernandez Villa, J.M., Gonzalez Garcia, J., Martinez Rumbo, R. (2001). [Intracranial ependymomas]. *Revista de neurologia* 33, 980-986.
- Gibson, P., Tong, Y., Robinson, G., Thompson, M.C., Currle, D.S., Eden, C., Kranenburg, T.A., Hogg, T., Poppleton, H., Martin, J., Finkelstein, D., Pounds, S., Weiss, A., Patay, Z., Scoggins, M., Ogg, R., Pei, Y., Yang, Z.J., Brun, S., Lee, Y., Zindy, F., Lindsey, J.C., Taketo, M.M., Boop, F.A., Sanford, R.A., Gajjar, A., Clifford, S.C., Roussel, M.F., McKinnon, P.J., Gutmann, D.H., Ellison, D.W., Wechsler-Reya, R., Gilbertson, R.J. (2010). Subtypes of medulloblastoma have distinct developmental origins. *Nature* 468, 1095-1099.
- Gilbertson, R.J., Clifford, S.C. (2003). PDGFRB is overexpressed in metastatic medulloblastoma. *Nature genetics* 35, 197-198.
- Gilbertson, R.J., Langdon, J.A., Hollander, A., Hernan, R., Hogg, T.L., Gajjar, A., Fuller, C., Clifford, S.C. (2006). Mutational analysis of PDGFR-RAS/MAPK pathway activation in childhood medulloblastoma. *Eur J Cancer* 42, 646-649.
- Gilhuis, H.J., van der Laak, J.A., Pomp, J., Kappelle, A.C., Gijtenbeek, J.M., Wesseling, P. (2006). Three-dimensional (3D) reconstruction and quantitative analysis of the microvasculature in medulloblastoma and ependymoma subtypes. *Angiogenesis* 9, 201-208.
- Gold, D.R., Cohen, B.H. (2003). Brain Tumors in Neurofibromatosis. *Curr Treat Options Neurol* 5, 199-206.
- Goldbrunner, R.H., Pietsch, T., Vince, G.H., Bernstein, J.J., Wagner, S., Hageman, H., Selby, D.M., Krauss, J., Soerensen, N., Tonn, J.C. (1999). Different vascular patterns of medulloblastoma and supratentorial primitive neuroectodermal tumors. *Int J Dev Neurosci* 17, 593-599.

- Gomes, A.L., Reis-Filho, J.S., Lopes, J.M., Martinho, O., Lambros, M.B., Martins, A., Schmitt, F., Pardal, F., Reis, R.M. (2007). Molecular alterations of KIT oncogene in gliomas. *Cell Oncol* 29, 399-408.
- Gonzalez-Mariscal, L., Betanzos, A., Nava, P., Jaramillo, B.E. (2003). Tight junction proteins. *Progress in biophysics and molecular biology* 81, 1-44.
- Goumnerova, L.C. (1996). Growth factor receptors and medulloblastoma. *Journal of neuro-oncology* 29, 85-89.
- Grill, J., Bergthold, G., Ferreira, C. (2011). Pediatric ependymomas: will molecular biology change patient management? *Current opinion in oncology* 23, 638-642.
- Guo, P., Hu, B., Gu, W., Xu, L., Wang, D., Huang, H.J., Cavenee, W.K., Cheng, S.Y. (2003). Platelet-derived growth factor-B enhances glioma angiogenesis by stimulating vascular endothelial growth factor expression in tumor endothelia and by promoting pericyte recruitment. *Am J Pathol* 162, 1083-1093.
- Haberler, C., Gelpi, E., Marosi, C., Rossler, K., Birner, P., Budka, H., Hainfellner, J.A. (2006). Immunohistochemical analysis of platelet-derived growth factor receptor- $\alpha$ , - $\beta$ , c-kit, c-abl, and arg proteins in glioblastoma: possible implications for patient selection for imatinib mesylate therapy. *Journal of neuro-oncology* 76, 105-109.
- Hamerlik, P., Lathia, J.D., Rasmussen, R., Wu, Q., Bartkova, J., Lee, M., Moudry, P., Bartek, J., Jr., Fischer, W., Lukas, J., Rich, J.N., Bartek, J. (2012). Autocrine VEGF-VEGFR2-Neuropilin-1 signaling promotes glioma stem-like cell viability and tumor growth. *J Exp Med* 209, 507-520.
- Herrington, B., Kieran, M.W. (2009). Small molecule inhibitors in children with malignant gliomas. *Pediatric blood & cancer* 53, 312-317.
- Hoch, R.V., Soriano, P. (2003). Roles of PDGF in animal development. *Development* 130, 4769-4784.
- Ichimura, K., Nishikawa, R., Matsutani, M. (2012). Molecular markers in pediatric neuro-oncology. *Neuro Oncol* 14 Suppl 4, iv90-99.
- Jain, S., Ward, M.M., O'Loughlin, J., Boeck, M., Wiener, N., Chuang, E., Cigler, T., Moore, A., Donovan, D., Lam, C., Cobham, M.V., Schneider, S., Christos, P., Baergen, R.N., Swistel, A., Lane, M.E., Mittal, V., Rafii, S., Vahdat, L.T. (2012). Incremental increase in VEGFR1(+) hematopoietic progenitor cells and VEGFR2(+) endothelial progenitor cells predicts relapse and lack of tumor response in breast cancer patients. *Breast Cancer Res Treat* 132, 235-242.
- Jaing, T.H., Wang, H.S., Tsay, P.K., Tseng, C.K., Jung, S.M., Lin, K.L., Lui, T.N. (2004). Multivariate analysis of clinical prognostic factors in children with intracranial ependymomas. *Journal of neuro-oncology* 68, 255-261.
- Jakacki, R.I., Burger, P.C., Zhou, T., Holmes, E.J., Kocak, M., Onar, A., Goldwein, J., Mehta, M., Packer, R.J., Tarbell, N., Fitz, C., Vezina, G., Hilden, J., Pollack, I.F. (2012). Outcome of children with metastatic medulloblastoma treated with carboplatin during craniospinal radiotherapy: a Children's Oncology Group Phase I/II study. *J Clin Oncol* 30, 2648-2653.
- Jennings, R.N., Miller, M.A., Ramos-Vara, J.A. (2012). Comparison of CD34, CD31, and factor VIII-related antigen immunohistochemical expression in feline vascular neoplasms and CD34 expression in feline nonvascular neoplasms. *Veterinary pathology* 49, 532-537.
- Joensuu, H., Pupa, M., Sihto, H., Tynnen, O., Nupponen, N.N. (2005). Amplification of genes encoding KIT, PDGFR $\alpha$  and VEGFR2 receptor tyrosine kinases is frequent in glioblastoma multiforme. *J Pathol* 207, 224-231.

- Kilday, J.P., Rahman, R., Dyer, S., Ridley, L., Lowe, J., Coyle, B., Grundy, R. (2009). Pediatric ependymoma: biological perspectives. *Mol Cancer Res* 7, 765-786.
- Korshunov, A., Golanov, A., Timirgaz, V. (2002). Immunohistochemical markers for prognosis of ependymal neoplasms. *Journal of neuro-oncology* 58, 255-270.
- Korshunov, A., Witt, H., Hielscher, T., Benner, A., Remke, M., Ryzhova, M., Milde, T., Bender, S., Wittmann, A., Schottler, A., Kulozik, A.E., Witt, O., von Deimling, A., Lichter, P., Pfister, S. (2010). Molecular staging of intracranial ependymoma in children and adults. *J Clin Oncol* 28, 3182-3190.
- Krause, G., Winkler, L., Mueller, S.L., Haseloff, R.F., Piontek, J., Blasig, I.E. (2008). Structure and function of claudins. *Biochim Biophys Acta* 1778, 631-645.
- Kuczynski, E.A., Patten, S.G., Coomber, B.L. (2011). VEGFR2 expression and TGF-beta signaling in initial and recurrent high-grade human glioma. *Oncology* 81, 126-134.
- Kuncova, K., Janda, A., Kasal, P., Zamecnik, J. (2009). Immunohistochemical prognostic markers in intracranial ependymomas: systematic review and meta-analysis. *Pathol Oncol Res* 15, 605-614.
- Kwon, M.J. (2013). Emerging roles of claudins in human cancer. *International journal of molecular sciences* 14, 18148-18180.
- Lennartsson, J., Ronnstrand, L. (2012). Stem cell factor receptor/c-Kit: from basic science to clinical implications. *Physiol Rev* 92, 1619-1649.
- Lewis-Tuffin, L.J., Rodriguez, F., Giannini, C., Scheithauer, B., Necela, B.M., Sarkaria, J.N., Anastasiadis, P.Z. (2010). Misregulated E-cadherin expression associated with an aggressive brain tumor phenotype. *PLoS One* 5, e13665.
- Lichtenberger, B.M., Tan, P.K., Niederleithner, H., Ferrara, N., Petzelbauer, P., Sibilica, M. (2010). Autocrine VEGF signaling synergizes with EGFR in tumor cells to promote epithelial cancer development. *Cell* 140, 268-279.
- Liebner, S., Fischmann, A., Rascher, G., Duffner, F., Grote, E.H., Kalbacher, H., Wolburg, H. (2000). Claudin-1 and claudin-5 expression and tight junction morphology are altered in blood vessels of human glioblastoma multiforme. *Acta Neuropathol* 100, 323-331.
- Limaye, N., Wouters, V., Uebelhoer, M., Tuominen, M., Wirkkala, R., Mulliken, J.B., Eklund, L., Boon, L.M., Vikkula, M. (2009). Somatic mutations in angiopoietin receptor gene TEK cause solitary and multiple sporadic venous malformations. *Nature genetics* 41, 118-124.
- Lippoldt, A., Liebner, S., Andbjør, B., Kalbacher, H., Wolburg, H., Haller, H., Fuxe, K. (2000). Organization of choroid plexus epithelial and endothelial cell tight junctions and regulation of claudin-1, -2 and -5 expression by protein kinase C. *Neuroreport* 11, 1427-1431.
- Liu, A.Y., Ouyang, G. (2013). Tumor angiogenesis: a new source of pericytes. *Current biology* : CB 23, R565-568.
- Livak, K.J., Schmittgen, T.D. (2001). Analysis of relative gene expression data using real-time quantitative PCR and the 2<sup>-Delta Delta C(T)</sup> Method. *Methods* 25, 402-408.
- Louis, D.N., Ohgaki, H., Wiestler, O.D., Cavenee, W.K., Burger, P.C., Jouvett, A., Scheithauer, B.W., Kleihues, P. (2007). The 2007 WHO classification of tumours of the central nervous system. *Acta Neuropathol* 114, 97-109.
- Maksoud, Y.A., Hahn, Y.S., Engelhard, H.H. (2002). Intracranial ependymoma. *Neurosurgical focus* 13, e4.

- Maret, D., Gruzglin, E., Sadr, M.S., Siu, V., Shan, W., Koch, A.W., Seidah, N.G., Del Maestro, R.F., Colman, D.R. (2010). Surface expression of precursor N-cadherin promotes tumor cell invasion. *Neoplasia* 12, 1066-1080.
- Maris, J.M., Courtright, J., Houghton, P.J., Morton, C.L., Gorlick, R., Kolb, E.A., Lock, R., Tajbakhsh, M., Reynolds, C.P., Keir, S.T., Wu, J., Smith, M.A. (2008). Initial testing of the VEGFR inhibitor AZD2171 by the pediatric preclinical testing program. *Pediatric blood & cancer* 50, 581-587.
- Masseguin, C., Mani-Ponset, L., Herbute, S., Tixier-Vidal, A., Gabrion, J. (2001). Persistence of tight junctions and changes in apical structures and protein expression in choroid plexus epithelium of rats after short-term head-down tilt. *Journal of neurocytology* 30, 365-377.
- Mathew, T.C. (2008). Regional analysis of the ependyma of the third ventricle of rat by light and electron microscopy. *Anatomia, histologia, embryologia* 37, 9-18.
- Meco, D., Servidei, T., Zannoni, G.F., Martinelli, E., Prisco, M.G., de Waure, C., Riccardi, R. (2010). Dual Inhibitor AEE788 Reduces Tumor Growth in Preclinical Models of Medulloblastoma. *Translational oncology* 3, 326-335.
- Metellus, P., Barrie, M., Figarella-Branger, D., Chinot, O., Giorgi, R., Gouvernet, J., Jouvot, A., Guyotat, J. (2007). Multicentric French study on adult intracranial ependymomas: prognostic factors analysis and therapeutic considerations from a cohort of 152 patients. *Brain* 130, 1338-1349.
- Milde, T., Hielscher, T., Witt, H., Kool, M., Mack, S.C., Deubzer, H.E., Oehme, I., Lodrini, M., Benner, A., Taylor, M.D., von Deimling, A., Kulozik, A.E., Pfister, S.M., Witt, O., Korshunov, A. (2012). Nestin Expression Identifies Ependymoma Patients with Poor Outcome. *Brain Pathol.*
- Mirza, B., Monsted, A., Harding, J., Ohlhues, L., Roed, H., Juhler, M. (2010). Stereotactic radiotherapy and radiosurgery in pediatric patients: analysis of indications and outcome. *Child's nervous system : ChNS : official journal of the International Society for Pediatric Neurosurgery* 26, 1785-1793.
- Miyahara, H., Natsumeda, M., Yoshimura, J., Ogura, R., Okazaki, K., Toyoshima, Y., Fujii, Y., Takahashi, H., Kakita, A. (2014). Neuronal differentiation associated with Gli3 expression predicts favorable outcome for patients with medulloblastoma. *Neuropathology* 34, 1-10.
- Molineus, A., Boxberger, N., Redlich, A., Vorwerk, P. (2013). Brain tumors in children. Time to diagnosis - a single centre experience. *Pediatrics international : official journal of the Japan Pediatric Society.*
- Moreno, L., Popov, S., Jury, A., Al Sarraj, S., Jones, C., Zacharoulis, S. (2012). Role of platelet derived growth factor receptor (PDGFR) over-expression and angiogenesis in ependymoma. *Journal of neuro-oncology.*
- Nageswara Rao, A.A., Scafidi, J., Wells, E.M., Packer, R.J. (2012). Biologically targeted therapeutics in pediatric brain tumors. *Pediatric neurology* 46, 203-211.
- Narayana, A., Kunnakkat, S., Chacko-Mathew, J., Gardner, S., Karajannis, M., Raza, S., Wisoff, J., Weiner, H., Harter, D., Allen, J. (2010). Bevacizumab in recurrent high-grade pediatric gliomas. *Neuro Oncol* 12, 985-990.
- Netto, G.C., Bleil, C.B., Hilbig, A., Coutinho, L.M. (2008). Immunohistochemical evaluation of the microvascular density through the expression of TGF-beta (CD 105/endoglin) and CD 34 receptors and expression of the vascular endothelial growth factor (VEGF) in oligodendrogliomas. *Neuropathology* 28, 17-23.

- Nico, B., Annese, T., Guidolin, D., Finato, N., Crivellato, E., Ribatti, D. Epo is involved in angiogenesis in human glioma. *Journal of neuro-oncology*.
- Nico, B., Crivellato, E., Guidolin, D., Annese, T., Longo, V., Finato, N., Vacca, A., Ribatti, D. (2010). Intussusceptive microvascular growth in human glioma. *Clin Exp Med* 10, 93-98.
- Nordfors, K., Haapasalo, J., Sallinen, P.K., Haapasalo, H., Soini, Y. (2013a). Expression of claudins relates to tumour aggressivity, location and recurrence in ependymomas. *Histology and histopathology* 28, 1137-1146.
- Nordfors, K., Lohi, O., Haapasalo, H., Wigren, T., Helen, P., Vettenranta, K., Arola, M. (2013b). [Childhood brain tumors]. *Duodecim; laaketieteellinen aikakauskirja* 129, 235-243.
- Northcott, P.A., Jones, D.T., Kool, M., Robinson, G.W., Gilbertson, R.J., Cho, Y.J., Pomeroy, S.L., Korshunov, A., Lichter, P., Taylor, M.D., Pfister, S.M. (2012a). Medulloblastomics: the end of the beginning. *Nature reviews Cancer* 12, 818-834.
- Northcott, P.A., Shih, D.J., Peacock, J., Garzia, L., Morrissy, A.S., Zichner, T., Stutz, A.M., Korshunov, A., Reimand, J., Schumacher, S.E., Beroukhi, R., Ellison, D.W., Marshall, C.R., Lionel, A.C., Mack, S., Dubuc, A., Yao, Y., Ramaswamy, V., Luu, B., Rolider, A., Cavalli, F.M., Wang, X., Remke, M., Wu, X., Chiu, R.Y., Chu, A., Chuah, E., Corbett, R.D., Hoad, G.R., Jackman, S.D., Li, Y., Lo, A., Mungall, K.L., Nip, K.M., Qian, J.Q., Raymond, A.G., Thiessen, N.T., Varhol, R.J., Birol, I., Moore, R.A., Mungall, A.J., Holt, R., Kawachi, D., Roussel, M.F., Kool, M., Jones, D.T., Witt, H., Fernandez, L.A., Kenney, A.M., Wechsler-Reya, R.J., Dirks, P., Aviv, T., Grajkowska, W.A., Perek-Polnik, M., Haberler, C.C., Delattre, O., Reynaud, S.S., Doz, F.F., Pernet-Fattet, S.S., Cho, B.K., Kim, S.K., Wang, K.C., Scheurlen, W., Eberhart, C.G., Fevre-Montange, M., Jouvet, A., Pollack, I.F., Fan, X., Muraszko, K.M., Gillespie, G.Y., Di Rocco, C., Massimi, L., Michiels, E.M., Kloosterhof, N.K., French, P.J., Kros, J.M., Olson, J.M., Ellenbogen, R.G., Zitterbart, K., Kren, L., Thompson, R.C., Cooper, M.K., Lach, B., McLendon, R.E., Bigner, D.D., Fontebasso, A., Albrecht, S., Jabado, N., Lindsey, J.C., Bailey, S., Gupta, N., Weiss, W.A., Bogner, L., Klekner, A., Van Meter, T.E., Kumabe, T., Tominaga, T., Elbabaa, S.K., Leonard, J.R., Rubin, J.B., Liau, L.M., Van Meir, E.G., Fouladi, M., Nakamura, H., Cinalli, G., Garami, M., Hauser, P., Saad, A.G., Iolascon, A., Jung, S., Carlotti, C.G., Vibhakar, R., Ra, Y.S., Robinson, S., Zollo, M., Faria, C.C., Chan, J.A., Levy, M.L., Sorensen, P.H., Meyerson, M., Pomeroy, S.L., Cho, Y.J., Bader, G.D., Tabori, U., Hawkins, C.E., Bouffet, E., Scherer, S.W., Rutka, J.T., Malkin, D., Clifford, S.C., Jones, S.J., Korbel, J.O., Pfister, S.M., Marra, M.A., Taylor, M.D. (2012b). Subgroup-specific structural variation across 1,000 medulloblastoma genomes. *Nature* 488, 49-56.
- Palm, T., Figarella-Branger, D., Chapon, F., Lacroix, C., Gray, F., Scaravilli, F., Ellison, D.W., Salmon, I., Vikkula, M., Godfraind, C. (2009). Expression profiling of ependymomas unravels localization and tumor grade-specific tumorigenesis. *Cancer*.
- Parekh, C., Jubran, R., Erdreich-Epstein, A., Panigrahy, A., Bluml, S., Finlay, J., Dhall, G. (2011). Treatment of children with recurrent high grade gliomas with a bevacizumab containing regimen. *Journal of neuro-oncology* 103, 673-680.
- Paugh, B.S., Zhu, X., Qu, C., Endersby, R., Diaz, A.K., Zhang, J., Bax, D.A., Carvalho, D., Reis, R.M., Onar-Thomas, A., Broniscer, A., Wetmore, C., Jones, C., Ellison, D.W., Baker, S.J. (2013). Novel oncogenic PDGFRA mutations in pediatric high-grade gliomas. *Cancer Res* 73, 6219-6229.

- Peyrl, A., Chocholous, M., Kieran, M.W., Azizi, A.A., Prucker, C., Czech, T., Dieckmann, K., Schmook, M.T., Haberler, C., Leiss, U., Slavc, I. (2012). Antiangiogenic metronomic therapy for children with recurrent embryonal brain tumors. *Pediatric blood & cancer* 59, 511-517.
- Phi, J.H., Wang, K.C., Park, S.H., Kim, I.H., Kim, I.O., Park, K.D., Ahn, H.S., Lee, J.Y., Son, Y.J., Kim, S.K. (2012). Pediatric infratentorial ependymoma: prognostic significance of anaplastic histology. *Journal of neuro-oncology* 106, 619-626.
- Plate, K.H., Scholz, A., Dumont, D.J. (2012). Tumor angiogenesis and anti-angiogenic therapy in malignant gliomas revisited. *Acta Neuropathol* 124, 763-775.
- Preusser, M., Heinzl, H., Gelpi, E., Hofberger, R., Fischer, I., Pipp, I., Milenkovic, I., Wohrer, A., Popovici, F., Wolfsberger, S., Hainfellner, J.A. (2008). Ki67 index in intracranial ependymoma: a promising histopathological candidate biomarker. *Histopathology* 53, 39-47.
- Puputti, M., Tynnenen, O., Pernila, P., Salmi, M., Jalkanen, S., Paetau, A., Sihto, H., Joensuu, H. Expression of KIT receptor tyrosine kinase in endothelial cells of juvenile brain tumors. *Brain Pathol* 20, 763-770.
- Puputti, M., Tynnenen, O., Pernila, P., Salmi, M., Jalkanen, S., Paetau, A., Sihto, H., Joensuu, H. (2010). Expression of KIT receptor tyrosine kinase in endothelial cells of juvenile brain tumors. *Brain Pathol* 20, 763-770.
- Puputti, M., Tynnenen, O., Sihto, H., Blom, T., Maenpaa, H., Isola, J., Paetau, A., Joensuu, H., Nupponen, N.N. (2006). Amplification of KIT, PDGFRA, VEGFR2, and EGFR in gliomas. *Mol Cancer Res* 4, 927-934.
- Quatresooz, P., Pierard-Franchimont, C., Paquet, P., Pierard, G.E. (2010). Angiogenic fast-growing melanomas and their micrometastases. *Eur J Dermatol* 20, 302-307.
- Rao, V.U., Shenoy, A.M., Karthikeyan, B. (2010). Role of angiogenetic markers to predict neck node metastasis in head and neck cancers. *J Cancer Res Ther* 6, 142-147.
- Razis, E., Selviaridis, P., Labropoulos, S., Norris, J.L., Zhu, M.J., Song, D.D., Kalebic, T., Torrens, M., Kalogera-Fountzila, A., Karkavelas, G., Karanastasi, S., Fletcher, J.A., Fountzilas, G. (2009). Phase II study of neoadjuvant imatinib in glioblastoma: evaluation of clinical and molecular effects of the treatment. *Clin Cancer Res* 15, 6258-6266.
- Reardon, D.A., Vredenburgh, J.J., Coan, A., Desjardins, A., Peters, K.B., Gururangan, S., Sathornsumetee, S., Rich, J.N., Herndon, J.E., Friedman, H.S. (2011). Phase I study of sunitinib and irinotecan for patients with recurrent malignant glioma. *Journal of neuro-oncology* 105, 621-627.
- Ridley, L., Rahman, R., Brundler, M.A., Ellison, D., Lowe, J., Robson, K., Prebble, E., Lockett, I., Gilbertson, R.J., Parkes, S., Rand, V., Coyle, B., Grundy, R.G. (2008). Multifactorial analysis of predictors of outcome in pediatric intracranial ependymoma. *Neuro Oncol* 10, 675-689.
- Rodriguez, F.J., Lim, K.S., Bowers, D., Eberhart, C.G. (2013). Pathological and molecular advances in pediatric low-grade astrocytoma. *Annual review of pathology* 8, 361-379.
- Schulzke, J.D., Fromm, M. (2009). Tight junctions: molecular structure meets function. *Annals of the New York Academy of Sciences* 1165, 1-6.
- Scully, S., Francescone, R., Faibish, M., Bentley, B., Taylor, S.L., Oh, D., Schapiro, R., Moral, L., Yan, W., Shao, R. (2012). Transdifferentiation of glioblastoma stem-like cells into mural cells drives vasculogenic mimicry in glioblastomas. *The Journal of neuroscience : the official journal of the Society for Neuroscience* 32, 12950-12960.

- Sherman, S.I. (2010). Targeted therapy of thyroid cancer. *Biochem Pharmacol* 80, 592-601.
- Shiba, K., Matsumoto, T., Hirota, S. (2009). [Small-molecule inhibitors against KIT and PDGFRs especially in GISTs]. *Gan To Kagaku Ryoho* 36, 1080-1085.
- Shibuya, M. (2013). Vascular endothelial growth factor and its receptor system: physiological functions in angiogenesis and pathological roles in various diseases. *Journal of biochemistry* 153, 13-19.
- Sie, M., de Bont, E.S., Scherpen, F.J., Hoving, E.W., den Dunnen, W.F. (2010). Tumour vasculature and angiogenic profile of paediatric pilocytic astrocytoma; is it much different from glioblastoma? *Neuropathology and applied neurobiology* 36, 636-647.
- Slongo, M.L., Molena, B., Brunati, A.M., Frasson, M., Gardiman, M., Carli, M., Perilongo, G., Rosolen, A., Onisto, M. (2007). Functional VEGF and VEGF receptors are expressed in human medulloblastomas. *Neuro Oncol* 9, 384-392.
- Snuderl, M., Chi, S.N., De Santis, S.M., Stemmer-Rachamimov, A.O., Betensky, R.A., De Girolami, U., Kieran, M.W. (2008). Prognostic value of tumor microinvasion and metalloproteinases expression in intracranial pediatric ependymomas. *J Neuropathol Exp Neurol* 67, 911-920.
- Steliarova-Foucher, E., Stiller, C., Lacour, B., Kaatsch, P. (2005). International Classification of Childhood Cancer, third edition. *Cancer* 103, 1457-1467.
- Su, J.L., Yen, C.J., Chen, P.S., Chuang, S.E., Hong, C.C., Kuo, I.H., Chen, H.Y., Hung, M.C., Kuo, M.L. (2007). The role of the VEGF-C/VEGFR-3 axis in cancer progression. *Br J Cancer* 96, 541-545.
- Szmydynger-Chodobska, J., Pascale, C.L., Pfeffer, A.N., Coulter, C., Chodobski, A. (2007). Expression of junctional proteins in choroid plexus epithelial cell lines: a comparative study. *Cerebrospinal fluid research* 4, 11.
- Takei, H., Bhattacharjee, M.B., Rivera, A., Dancer, Y., Powell, S.Z. (2007). New immunohistochemical markers in the evaluation of central nervous system tumors: a review of 7 selected adult and pediatric brain tumors. *Archives of pathology & laboratory medicine* 131, 234-241.
- Takeuchi, H., Hashimoto, N., Kitai, R., Kubota, T., Kikuta, K. (2010). Proliferation of vascular smooth muscle cells in glioblastoma multiforme. *Journal of neurosurgery* 113, 218-224.
- Taylor, M., Rossler, J., Georger, B., Laplanche, A., Hartmann, O., Vassal, G., Farace, F. (2009). High levels of circulating VEGFR2+ Bone marrow-derived progenitor cells correlate with metastatic disease in patients with pediatric solid malignancies. *Clin Cancer Res* 15, 4561-4571.
- Taylor, M.D., Poppleton, H., Fuller, C., Su, X., Liu, Y., Jensen, P., Magdaleno, S., Dalton, J., Calabrese, C., Board, J., Macdonald, T., Rutka, J., Guha, A., Gajjar, A., Curran, T., Gilbertson, R.J. (2005). Radial glia cells are candidate stem cells of ependymoma. *Cancer Cell* 8, 323-335.
- Thorarinsdottir, H.K., Santi, M., McCarter, R., Rushing, E.J., Cornelison, R., Jales, A., MacDonald, T.J. (2008). Protein expression of platelet-derived growth factor receptor correlates with malignant histology and PTEN with survival in childhood gliomas. *Clin Cancer Res* 14, 3386-3394.
- Turner, C.D., Rey-Casserly, C., Liptak, C.C., Chordas, C. (2009). Late effects of therapy for pediatric brain tumor survivors. *J Child Neurol* 24, 1455-1463.
- Varan, A. (2011). Risk-adapted chemotherapy in childhood medulloblastoma. *Expert review of anticancer therapy* 11, 771-780.



- Verbeek, M.M., Otte-Holler, I., Wesseling, P., Ruiter, D.J., de Waal, R.M. (1994). Induction of alpha-smooth muscle actin expression in cultured human brain pericytes by transforming growth factor-beta 1. *Am J Pathol* *144*, 372-382.
- Verma, S., Tavare, C.J., Gilles, F.H. (2008). Histologic features and prognosis in pediatric medulloblastoma. *Pediatr Dev Pathol* *11*, 337-343.
- Vigh, B., Manzano e Silva, M.J., Frank, C.L., Vincze, C., Czirok, S.J., Szabo, A., Lukats, A., Szel, A. (2004). The system of cerebrospinal fluid-contacting neurons. Its supposed role in the nonsynaptic signal transmission of the brain. *Histology and histopathology* *19*, 607-628.
- Vigh, B., Vigh-Teichmann, I. (1998). Actual problems of the cerebrospinal fluid-contacting neurons. *Microscopy research and technique* *41*, 57-83.
- von Lehe, M., Kim, H.J., Schramm, J., Simon, M. (2013). A comprehensive analysis of early outcomes and complication rates after 769 craniotomies in pediatric patients. *Child's nervous system : ChNS : official journal of the International Society for Pediatric Neurosurgery* *29*, 781-790.
- Wagemakers, M., Sie, M., Hoving, E.W., Molema, G., de Bont, E.S., den Dunnen, W.F. (2010). Tumor vessel biology in pediatric intracranial ependymoma. *J Neurosurg Pediatr* *5*, 335-341.
- Wagner, L., Turpin, B., Nagarajan, R., Weiss, B., Cripe, T., Geller, J. (2013). Pilot study of vincristine, oral irinotecan, and temozolomide (VOIT regimen) combined with bevacizumab in pediatric patients with recurrent solid tumors or brain tumors. *Pediatric blood & cancer*.
- Warren, K.E., Gururangan, S., Geyer, J.R., McLendon, R.E., Poussaint, T.Y., Wallace, D., Balis, F.M., Berg, S.L., Packer, R.J., Goldman, S., Minturn, J.E., Pollack, I.F., Boyett, J.M., Kun, L.E. (2012). A phase II study of O6-benzylguanine and temozolomide in pediatric patients with recurrent or progressive high-grade gliomas and brainstem gliomas: a Pediatric Brain Tumor Consortium study. *Journal of neuro-oncology* *106*, 643-649.
- Witt, H., Mack, S.C., Ryzhova, M., Bender, S., Sill, M., Isserlin, R., Benner, A., Hielscher, T., Milde, T., Remke, M., Jones, D.T., Northcott, P.A., Garzia, L., Bertrand, K.C., Wittmann, A., Yao, Y., Roberts, S.S., Massimi, L., Van Meter, T., Weiss, W.A., Gupta, N., Grajkowska, W., Lach, B., Cho, Y.J., von Deimling, A., Kulozik, A.E., Witt, O., Bader, G.D., Hawkins, C.E., Tabori, U., Guha, A., Rutka, J.T., Lichter, P., Korshunov, A., Taylor, M.D., Pfister, S.M. (2011). Delineation of two clinically and molecularly distinct subgroups of posterior fossa ependymoma. *Cancer Cell* *20*, 143-157.
- Wolburg, H., Wolburg-Buchholz, K., Kraus, J., Rascher-Eggstein, G., Liebner, S., Hamm, S., Duffner, F., Grote, E.H., Risau, W., Engelhardt, B. (2003). Localization of claudin-3 in tight junctions of the blood-brain barrier is selectively lost during experimental autoimmune encephalomyelitis and human glioblastoma multiforme. *Acta Neuropathol* *105*, 586-592.
- Wolburg, H., Wolburg-Buchholz, K., Liebner, S., Engelhardt, B. (2001). Claudin-1, claudin-2 and claudin-11 are present in tight junctions of choroid plexus epithelium of the mouse. *Neuroscience letters* *307*, 77-80.
- Wolff, J.E., Brown, R.E., Buryanek, J., Pfister, S., Vats, T.S., Rytting, M.E. (2012). Preliminary experience with personalized and targeted therapy for pediatric brain tumors. *Pediatric blood & cancer* *59*, 27-33.

- Wright, K.D., Gajjar, A. (2012). Current treatment options for pediatric and adult patients with ependymoma. *Current treatment options in oncology* *13*, 465-477.
- Wu, F.T., Stefanini, M.O., Mac Gabhann, F., Kontos, C.D., Annex, B.H., Popel, A.S. (2010). A systems biology perspective on sVEGFR1: its biological function, pathogenic role and therapeutic use. *Journal of cellular and molecular medicine* *14*, 528-552.
- Yang, I., Nagasawa, D.T., Kim, W., Spasic, M., Trang, A., Lu, D.C., Martin, N.A. (2012). Chromosomal anomalies and prognostic markers for intracranial and spinal ependymomas. *Journal of clinical neuroscience : official journal of the Neurosurgical Society of Australasia* *19*, 779-785.
- Yao, J., Wu, X., Zhuang, G., Kasman, I.M., Vogt, T., Phan, V., Shibuya, M., Ferrara, N., Bais, C. (2011). Expression of a functional VEGFR-1 in tumor cells is a major determinant of anti-PlGF antibodies efficacy. *Proc Natl Acad Sci U S A* *108*, 11590-11595.
- Yoon, C.H., Kim, M.J., Kim, R.K., Lim, E.J., Choi, K.S., An, S., Hwang, S.G., Kang, S.G., Suh, Y., Park, M.J., Lee, S.J. (2012). c-Jun N-terminal kinase has a pivotal role in the maintenance of self-renewal and tumorigenicity in glioma stem-like cells. *Oncogene*.
- Zavalhia, L.S., Romitti, M., Netto, G.C., dos Santos, G.T., Meurer, R.T., Hilbig, A., Michalowski, M.B., de Castro Ribeiro, M. (2012). Evaluation of the expression of C-kit (CD117) in ependymomas and oligodendrogliomas. *Dis Markers* *33*, 61-68.
- Zhang, X., Sun, S., Pu, J.K., Tsang, A.C., Lee, D., Man, V.O., Lui, W.M., Wong, S.T., Leung, G.K. (2012). Long non-coding RNA expression profiles predict clinical phenotypes in glioma. *Neurobiol Dis* *48*, 1-8.
- Ziegler, D.S., Wright, R.D., Kesari, S., Lemieux, M.E., Tran, M.A., Jain, M., Zawal, L., Kung, A.L. (2008). Resistance of human glioblastoma multiforme cells to growth factor inhibitors is overcome by blockade of inhibitor of apoptosis proteins. *J Clin Invest* *118*, 3109-3122.
- Zin, A., Bertorelle, R., Dall'Igna, P., Manzitti, C., Gambini, C., Bisogno, G., Rosolen, A., Alaggio, R. (2014). Epithelioid rhabdomyosarcoma: a clinicopathologic and molecular study. *The American journal of surgical pathology* *38*, 273-278.

## 10. SAJÁT PUBLIKÁCIÓK JEGYZÉKE

1. Virág J, Kenessey I, Haberler C, Piurkó V, Bálint K, Döme B, Tímár J, Garami M, Hegedüs B.: Angiogenesis and angiogenic tyrosine kinase receptor expression in pediatric brain tumors. *Pathol Oncol Res* 20:417-426, 2014
2. Virág J, Haberler C, Baksa G, Piurkó V, Hegedüs Z, Reiniger L, Bálint K, Chocholous M, Kiss A, Lotz G, Glasz T, Schaff Z, Garami M, Hegedüs B.: Region specific differences of claudin-5 expression in pediatric intracranial ependymomas: potential prognostic role in supratentorial cases. Elfogadva: *Pathol Oncol Res* 2016

## 11. KÖSZÖNETNYÍLVÁNÍTÁS

Elsőként szeretném köszönetemet kifejezni témavezetőimnek, akik mindvégig segítették a munkámat:

A legnagyobb köszönettel Dr. Garami Miklós docens úrnak tartozom, aki a tanulmányaim alatt fogta a kezemet és az utamat nagy figyelemmel és támogatással kísérte végig. Rendkívül nagy hálával tartozom Dr. Hegedűs Balázs doktor úrnak, aki az alapos szakmai tudásával, idejét nem kímélve megismertette és megszeretette velem a molekuláris onkológia rejtelmeit és a folyamatos kritikus hozzáállásával segítette a publikációim és a disszertációm elkészítését.

Nagy hálával tartozom Tímár József professzor úrnak és Schuler Dezső professzor úrnak, akik mindvégig szakmailag hozzájárultak munkámhoz, és akiknek szigorúan lényegretörő, de mindig egyenes, emberséges, biztató szavai és tettei nélkül a dolgozatom nem jöhetett volna létre.

Köszönöm Schaff Zsuzsa professzor asszonynak és Kiss András, valamint Lotz Gábor docens uraknak a claudinok vizsgálata kapcsán nyújtott segítséget. Köszönettel tartozom Glatz Tibor docens úrnak és Baksa Gábor doktor úrnak az ependyma minták gyűjtéséért. Köszönet illeti Kalocsáné Piurkó Violát, Pekár Zoltánnét és Hegedűs Zitát, akik a méréseim elkészítésében nyújtottak pótolhatatlan segítséget és biztató, optimista szavaikkal támogattak. Köszönetemet szeretném kifejezni Kenessey István doktor úrnak, aki a mérések eredményeinek értékelésében volt segítségemre.

Köszönet illeti meg Christina Haberle professzor asszonyt a Bécsi Orvostudományi Egyetemről származó mintákért és a dolgozatban szereplő valamennyi szövettan diagnózis ellenőrzésért.

Köszönettel tartozom Kopper László professzor úrnak és Kovalszky Ilona professzor asszonynak, akik, mint Patológiai Iskolának, illetve programvezetőként lehetővé tették számomra a tudományos munkám elvégzését.

Nagy szeretettel gondolok Nagy Péter és Zalatnai Attila tanár úrakra, akiknek a patológia tantárgy iránti tiszteletet és elsajátítását köszönhetem.

Hálával tartozom Fodor János tanár úrnak, aki bölcsességével mind szakmailag, mind emberileg rendkívül sokat tanított nekem az elmúlt évek során.

Végezetül hálás szívvel és örök szeretettel gondolok a drága szüleimre, akik sajnos már nem lehetnek velem, azonban az utamon való legnagyobb segítséget Nekik köszönhetem.