



Az MR-vizsgálatok szerepe és helye a juvenilis dermatomyositis diagnosztikájában

Constantin Tamás, Ponyi Andrea, Balázs György, Sallai Ágnes, Dankó Katalin, Fekete György, Karádi Zoltán

A juvenilis idiopathiás inflammatoricus myopathiák a klinikus számára diagnosztikai és terápiás szempontból igazi kihívást jelentő kórképek. A kórkép lehetőségét többnyire a proximális izomgyengeség, a jellegzetes bőrtünetek és az emelkedett szérumszintek vetik fel. A diagnózis felállítását általában invazív vizsgálatok (EMG, izombiopszia) előzik meg. Számos beteg esetében azonban az egyértelmű klinikai gyanú ellenére – a karakterisztikus bőrtünetek jelenléte és a proximális típusú izomgyengeség – sem jutunk definitív diagnózishoz a kivizsgálás során. Az utóbbi időben – és különösen igaz ez a gyermekgyógyászatra – a figyelem az új, kevésbé invazív diagnosztikai eljárások (MR-vizsgálat) felé fordult.

Esetismertetésünk kapcsán be kívánjuk mutatni az MR-vizsgálatok helyét és szerepét a juvenilis dermatomyositis diagnosztikájában. Korábban definitív juvenilis dermatomyositisben szenvedő betegünk hosszabb remissziós periódust követően esett általános állapotban, súlyos izomgyengeséggel jelentkezett klinikánkon. A klinikai tüneteken kívül sem a gyulladásos laborparaméterek, sem az izomzimek szérumszintje nem igazolta a betegség relapsusát. Az elvégzett STIR (short tau inversion recovery) MR-vizsgálat során azonban az érintett izomterület erős jelintenzitása gyulladásos infiltrációra utalt. A megkezdett kombinált immunszuppresszív terápia mellett tünetei és panaszai megszűntek, a kontroll-MR-vizsgálat során a korábban érintett izmok normál jelintenzitással ábrázolódtak.

Az MR-vizsgálat érzékenyen jelzi a gyulladás miatt megnövekedett szöveti víztartalmat az izomzatban, a fasciákban, a perimysiumban és a subcutisban. A betegség későbbi, krónikus fázisában kimutathatjuk az izomzat atrophiját, a zsíros infiltrációt és az extrophiás meszesedést. Az MR-vizsgálat nagy szenzitivitásának és specificitásának köszönhetően lehetővé válik az enyhe, illetve atípusos tünetekkel jelentkező betegek gyors, objektív diagnosztikája, a korai relapsusdetektálás. Az MR-lelet alapján, „célzottan” végzett izombiopszia a szövettani vizsgálat szenzitivitását közel 100%-ra emeli. Mivel az MR-kép korellál a betegség aktivitásával és a betegek funkcionális állapotával, alkalmas a terápia monitorozására is.

juvenilis dermatomyositis, MR-vizsgálat

Diagnostic value of MRI in patients with juvenile dermatomyositis

Diagnosis of juvenile dermatomyositis is based on the presence of proximal muscle weakness, characteristic skin lesions, muscle enzyme elevation in the serum, and may require the performance of invasive procedures such as electromyography and/or muscle biopsy. Magnetic resonance imaging (MRI) is considered to be an objective non-invasive tool to detect muscle involvement for diagnosis as well as for follow-up studies. We report a case of a 12 years old girl with definitive juvenile dermatomyositis. She received glucocorticoid therapy and achieved remission of the disease. After a long-term relapse free period, she was presented with severe proximal muscle weakness and normal creatinine kinase levels. The laboratory studies did not reveal acute inflammation or infection. In this case MRI was diagnostic to the relapse of juvenile dermatomyositis, with an increased STIR (short tau inversion recovery) signal of proximal muscles. The muscle involvement detected by MRI correlated with functional ability. After she achieved clinical remission, further follow-up MRI scans demonstrated that the affected muscles had returned to normal signal intensity.

Findings of dermatomyositis on MRI scans include increased signal intensity in the affected muscles, perimuscular edema, chemical-shift artifact, and increased signal intensity in subcutaneous tissue. MRI is a sensitive technique and proposed to be a good indicator for an early diagnosis of the disease. MRI may also help to guide the muscle biopsy and may enhance the sensitivity of histological examination. After completion of therapy, MRI may be used for monitoring the progress of the disease as signal intensity of affected muscles returns to normal. MRI is also helpful, if the diagnosis is suspected but has not been formally evaluated.

Magy Immunol/Hun Immunol 2004;3(2):33–39.

juvenile dermatomyositis, MRI

DR. CONSTANTIN TAMÁS (levelező szerző/correspondent), DR. SALLAI ÁGNES, DR. FEKETE GYÖRGY, DR. KARÁDI ZOLTÁN, Semmelweis Egyetem, II. Sz. Gyermekgyógyászati Klinika, 1094 Budapest, Tűzoltó u. 7–9. Telefon: (1) 215-1380, fax: (1) 217-5770, e-mail: ctamas@gyer2.sote.hu; DR. PONYI ANDREA, DR. DANKÓ KATALIN, Debreceni Egyetem, Orvos- és Egészségtudományi Centrum, Klinikai Immunológiai Tanszék, Debrecen; DR. BALÁZS GYÖRGY, Ér- és Szívsebészeti Klinika, MRI-Laboratórium, Budapest
Érkezett: 2003. december 4. Elfogadva: 2004. február 11.

Az idiopathiás inflammatoricus myopathiák (IIM) közé tartozó polymyositis és dermatomyositis szisztémás autoimmun betegségek, amelyekre végtagövi izomgyengeség, valamint dermatomyositis esetén bőrtünetek kialakulása jellemző (1. táblázat). Ezek a kórképek a felnőttek mellett a gyermekeket is érinthetik, ilyenkor juvenilis formáról beszélünk. Gyermekkorban az idiopathiás inflammatoricus myopathiák többségét a dermatomyositis esetek teszik ki¹. *Bohan* és *Peter* 1975-ben publikálta azóta általánosan elfogadottá vált diagnosztikus kritériumrendszerét². Definitívnek tekintjük a juvenilis dermatomyositis (JDM) diagnózisát, ha a bőrtünetek jelenléte mellett három további kritérium teljesül. Valószínűként határozzuk meg a kórismét, ha a bőrtünetek mellett két további kritériumtűnet is pozitív² (2. táblázat).

A juvenilis idiopathiás inflammatoricus myopathiák a klinikus számára diagnosztikai és terápiás szempontból igazi kihívást jelentő kórképek. A betegek többségénél a klasszikus bőrelváltozások megelőzik az izomérintettség kialakulását. Ha ebben a stádiumban kezdjük el az immunszuppresszív terápiát, akkor megakadályozhatjuk a progressziót, a teljes klinikai kép kialakulását⁶⁻⁸. Nem mindig jelenik meg egyszerre a florid juvenilis dermatomyositis összes klinikai tünete (3. táblázat). Megnehezítheti a diagnózis felállítását, hogy a jellegzetes bőrtünetek azon kívül, hogy többnyire megelőzik a myositis kialakulását, lehetnek kifejezetten szolidak is. Tovább árnyalja a képet, hogy ismert a juvenilis dermatomyositis amyopathiás formája is.

Tanimoto és munkatársai a gyulladás általános jeleit (köztük a gyorsult süllyedést is) kritériumtűnetnek javasolták a polymyositis/dermatomyositis (PM/DM) diagnosztikájában (4. táblázat)⁹. Nemeszeker talál-

kozhatunk azonban olyan betegekkel, akik esetében ezek a nem specifikus laboratóriumi vizsgálatok normális eredményt adnak. *Peloro* és munkatársai 16 beteg vizsgálata során 80%-ban találtak gyorsult vörösvérsejt-süllyedést, a laktát-dehidrogenáz (LDH) szintje 73%-ban, az ASAT (aszpartát-aminotranszferáz, régebben sGOT) 69%-ban, a kreatinin-kináz (CK) szintje pedig csak 60%-ban volt emelkedett a diagnózis felállításának idejében¹⁰. *Shehata* és munkatársai 88%-ban észleltek gyorsult vörösvérsejt-süllyedést, a izomenzimek közül a kreatinin-kináznak 48%-ban, az LDH-nak 68%-ban volt emelkedett a szérumszintje⁴.

Számos beteg esetében azonban az egyértelmű klinikai gyanú ellenére – a karakterisztikus bőrtünetek jelenléte és a proximális típusú izomgyengeség – sem jutunk definitív diagnózishoz a kivizsgálás során. Több szerző is vizsgálta a juvenilis dermatomyositis klinikai és laboratóriumi tüneteinek előfordulási gyakoriságát a diagnózis felállításának idejében (2. táblázat). *Pachman* és munkatársai 79, juvenilis dermatomyositisben szenvedő gyermek adatait elemezték. Az esetek 10%-ában az izomenzimek szérumszintje a normáltartományon belül volt, 19%-ban az elektromiográfia (EMG) fiziológias görbét mutatott. A 79 beteg közül csak 51 esetben végezték el az izombiopsziát. A szövettani vizsgálat 20%-ban negatív volt³. Egy másik tanulmányban *Shehata* és munkatársai 25 juvenilis dermatomyositis betegnél 23 esetben végezték el a biopsziát, és 22 beteg esetében történt EMG-vizsgálat. A szövettani és az EMG-vizsgálat során összesen 36, illetve 50%-ban kaptak a betegségre gyanús, valamint nem specifikus és normális eredményt⁴. Megnehezíti a diagnózis felállítását, hogy juvenilis dermatomyositis esetében a myositis gyakran

1. táblázat. A juvenilis dermatomyositisre jellemző bőrtünetek.

Pathognomicus tünetek	Gottron-papula	vörhenyes papulák a kéz MCP és IP ízületei felett, a közepük lehet atrophias, besüppedt, fénylő, fehér
	Gottron-jel	szimmetrikus, vörhenyes macula oedemával vagy a nélkül a kéz IP ízületeinek dorsalis oldalán, az olecranonon, a patellán és a medialis malleolus felett
Karakterisztikus tünetek	heliotrop rash	a felső szemhéj lilás elszíneződése, amelyhez gyakran társul oedema
	V-jel	erythema a ruha kivágásának megfelelően a mellkason
	periungualis teleangiectasia	felette a bőr gyakran atrophias
	szimmetrikus macularis erythema	a kéz dorsalis felszínén, az alkar és a kar extensor felszínén, a vállon, a nyakon, valamint az arc centrális részén fordulnak elő leggyakrabban
Ritkább tünetek	poikiloderma atrophicans vasculare, hipo- és hiperpigmentáció, teleangiectasia, superficialis atrophias, subepidermalis bullák, felszínes eróziók, hypertrichosis, lipoatrophias	
Calcinosis cutis	extrophias meszesedés a bőrben, amely lehet nodularis, illetve superficialis típusú, súlyos esetekben exulcerálódhat	

IP: interphalangealis, MCP: metacarpophalangealis

2. táblázat. A juvenilis dermatomyositis tüneteinek előfordulási gyakorisága a diagnózis felállításának idejében³⁻⁵.

Tünetek	Pachman és munkatársai (n=79)	Shehata és munkatársai (n=25)	Saját vizsgálatunk (n=12)	Konfidenciaintervallum
Láz	65%	56%	–	–
Testsúlycsökkenés	–	80%	–	–
Izomgyengeség	100%	100%	100%	73,5–100
Izomfájdalom	73%	56%	–	–
Heliotrop rash	100%	52%	67%	34,9–90,1
Facialis erythema	–	32%	92%	61,5–99,8
Gottron-papula	–	60%	92%	61,5–99,8
Hipo/hiperpigmentáció	–	12%	–	–
Arthralgia	–	68%	58%	27,7–84,9
Arthritis	35%	64%	–	–
GI-tünetek	–	76%	–	–
Dysphagia	44%	–	8%	0,21–38,5
Hasi fájdalom	37%	–	–	–
Melaena	13%	–	–	–
Rekedtség	43%	–	–	–
Myocarditis (SZE)	–	12%	–	–
Pulmonalis manifesztáció	–	48%	8%	0,21–38,5
Calcinosis	23%	40%	25%	5,49–57,2

GI: gastrointestinalis traktus, SZE: szívelégtelenség

fokális, a biopszia ismételt elvégzése pedig a gyermekgyógyászatban nemkívánatos polypragmasia.

Az utóbbi időben – és különösen igaz ez a gyermekgyógyászatra – a figyelem az új, kevésbé invazív diagnosztikai eljárások, mint például a mágneses rezonanciás (MR-) vizsgálat és az MR-spektroszkópia felé fordult¹¹.

Esetismertetés

A gyermek 1991-ben a 40. gestatiós héten, zavartalan terhességből per vias naturales született 3400 g testtömeeggel. A kislány anamnézisében komolyabb megbetegedés nem szerepelt, 1999 őszétől verruca vulgaris miatt kezelték. (Később felvetődött, hogy esetleg Gottron-papulákat vélelményeztek verruca vulgarisnak.)

Mozgásszervi panaszai 1998 őszén, hétéves korában kezdődtek: nehezebben szállt fel a buszra és le a buszról, testnevelésórán nehezen tudott guggolni és időnként zibbadt a bal lába. Felvételekor mindkét alsó és felső végtagon proximális típusú izomgyengeséget, valamint mindkét csípő- és térdízület extraarticularis (myogen) eredetű mozgáskorlátozottságát észleltük. A bal combhajlítók tapintata keményebb, a poplitealis árok kitöltött volt. A jobb könyökének feszítő felszínén néhány diszkrét Gottron-jelnek megfelelő bőrváltozás volt látható. Laborvizsgálatai közül kiemelni, hogy az izomenzimek szérumszintjében enyhén emelkedett LDH- és ALAT- (alanin-amino-transzferáz, régebben sGPT) -értéket észleltünk,

3. táblázat. A Bohan és Peter, valamint Tanimoto diagnosztikai kritériumrendszerében szereplő paraméterek vizsgálati eredményének pozitivitása definitív juvenilis dermatomyositisben szenvedő gyermekek esetében^{3, 4, 10}.

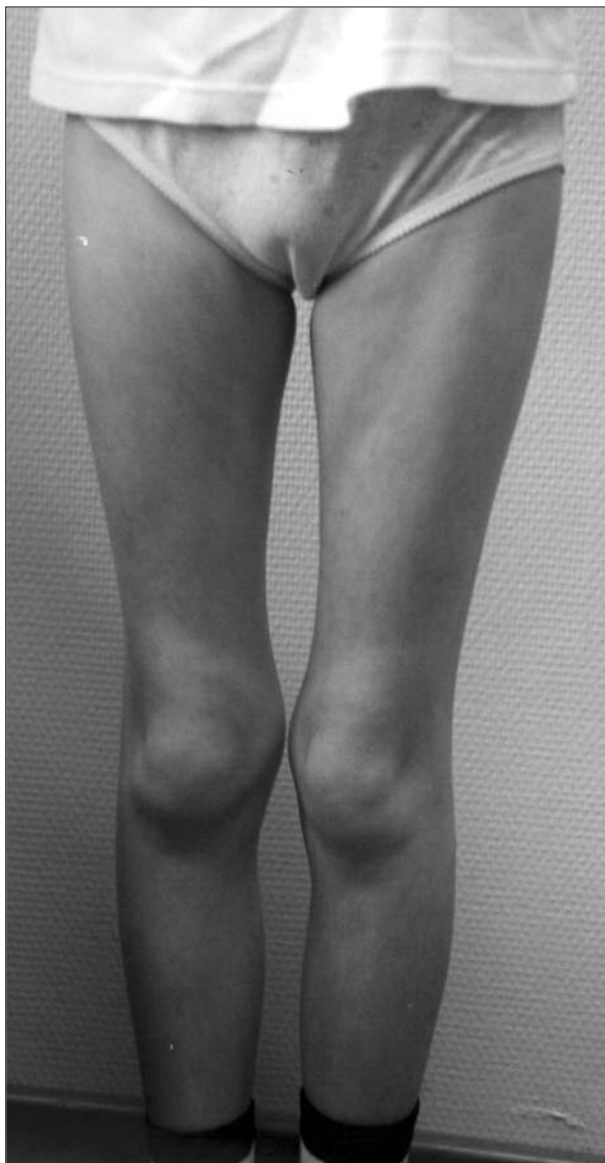	We	CK	LDH	ANA	EMG	Biopszia
Pachman (n=79)	–	64%	80%	–	81%	80%
Shehata (n=25)	88%	48%	68%	60%	50%	64%
Peloro (n=16)	80%	60%	73%	43%	64%	46% perifasciális atrophia 46% gyulladásos infiltrátum

ANA: antinukleáris antitest szintje, CK: kreatinin-kináz-szint, EMG: elektromiográfia, LDH: laktát-dehidrogenáz-szint, We: vörösvérsejt-süllyedés (Westergreen)

4. táblázat. Jelintenzitások különböző MR-szekvenciák alkalmazása mellett.

	T1	T2	STIR	Zsírsuppressziós T2
oedema	↓	↑↑	↑↑	↑
zsír	↑	↑	↓↓	↓↓
csont	↓↓	↓↓	↓↓	↓↓

azonban a kreatinin-kináz értékében nem találtunk eltérést. A bal térd ultrahang- és röntgenvizsgálata során a m. biceps femoris hosszú fejének distalis szakaszán meszesedést láttunk. Az EMG felvetette a dermatomyositis lehetőségét, amelyet az izombiopszia eredménye is valószínűsített. Az elvégzett immu-



1. ábra. Az izomzat súlyos hypotrophiája.

nológiai vizsgálatok közül kiemelendő a direkt immunfluoreszcencia során a HEp2 sejteken észlelt gyenge ANA (antinukleáris antitest) -pozitivitás. Az anti-Jo-1 autoantitest jelenlétét a szérumban nem tudtuk igazolni. Szerológiai vizsgálatainak (*Taenia*, *Toxoplasma*, *Trichinella*) eredménye negatívnak bizonyult. Az egyértelmű proximális izomgyengeség, a jellemző bőrtünetek jelenléte és az EMG, valamint a biopsziás minta szövettani lelete alapján a diszkrét laboreltérések ellenére a juvenilis dermatomyositis diagnózisát állítottuk fel.

Terápiáját nagy dózisú glükokortikoidkezeléssel (1 mg/kg/nap prednizolonekvivalens) kezdtük meg. Az alkalmazott kezelés mellett panaszai fokozatosan csökkentek, izomereje nőtt, kreatinin-kináz-értéke vé-

gig a normáltartományban maradt. Másfél hónap múlva megkezdhattuk a glükokortikoidterápia fokozatos leépítését. Tizenkét hónappal a kezelés megkezdése után tüneteinek enyhe exacerbációját észleltük, ezért ismét nagy dózisú glükokortikoidterápiát kezdtünk, amelynek hatására tünete gyorsan mérséklődtek, hamar megkezdhattuk a dózisredukciót, majd teljesen elhagytuk kezelését, myositise gyógyszer szedése nélkül remisszióban volt.

Hosszabb tünetmentes időszakot követően (körülbelül hat hónap) lázas, elesett általános állapotban, nagyfokú izomgyengeségre panaszkodva jelentkezett klinikánkon. Felvételi statusából kiemelendő az izomzat súlyos fokú hypotrophiája (1. ábra), az alsó végtagokra lokalizálódó, proximális típusú izomgyengesége. A Gowers-tünet pozitív volt. Az izomerőt a „Juvenile Myositis Collaborative Group” által kidolgozott „muscle assessment scoring sheet” segítségével határoztuk meg és 60%-osnak találtuk (súlyos fokú izomgyengeség)¹². A jobb könyök extensor felszínén korábban exulcerálódott calcinosis cutis per primam gyógyult hege volt látható, periungualis teleangiectasián kívül egyéb bőrtünetet azonban nem észleltünk (2. ábra).

Fizikális és laboratóriumi vizsgálata során infekcióra utaló eltérést nem detektáltunk. A gyulladásos laborparaméterek nem utaltak akut inflammatióra (normális süllyedés és CRP-szint), a szérumizoenzimiek (CK, LDH, ASAT) vizsgálata normáleredményt adott.

A gyermek kivizsgálása során az egymásnak ellentmondó laboratóriumi eredmények és klinikai tünetek miatt nem tudtuk elkülöníteni, hogy a betegség akut exacerbációjával állunk-e szemben és a kezelése során immunszuppresszív és gyulladásgátló kezelést kell-e alkalmaznunk, vagy a myositis remisszióját követő definitív állapotot látunk és a gyermeket rehabilitálnunk kell. A differenciáldiagnosztika során az érintett terület (comb és csípő) MR-vizsgálatának elvégzését határoztuk el, amelynek során a betegség krónikus fázisára jellemző szimmetrikus izomhypotrophia, az izomzat zsíros infiltrációja mellett az izom és a subcutis akut gyulladásra utaló oedemája ábrázolódott. Megfigyelhető volt az úgynevezett „chemical shift” kifejezett megjelenése is, amely a subcutis és az izomzat közötti nagy jelintenzitás-különbségből adódó kontrasztot jelenti (3–4. ábra).

Ennek megfelelően kezelését – tekintettel elesett általános állapotára, súlyos izomgyengeségére – intravénás immunglobulinnal (IVIG) (havonta három napig 0,3 g/ttkg/nap) és glükokortikoidterápiával (1 mg/ttkg/nap) folytattuk. Az alkalmazott terápia mellett közérzete és izomereje egyaránt javuló tendenciát mutatott, megkezdtük a glükokortikoidterápia folyamatos csökkentését, az IVIG-kezelésből a fenti protokollnak megfelelően összesen hat ciklust kapott meg.

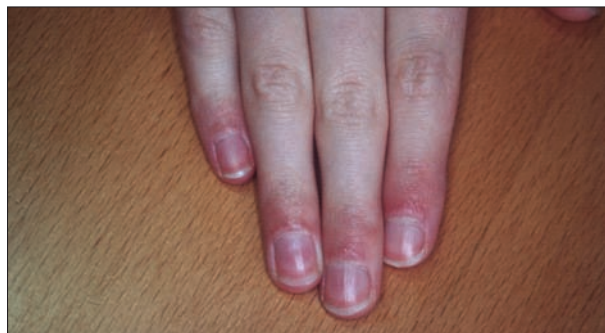
A kontroll-MR-vizsgálat során az alapbetegsége

utaló eltérést nem észleltünk (5–7. ábra). Izomereje jelenleg a „Juvenile Myositis Collaborative Group” által kidolgozott kritériumrendszer alapján 100%-nak bizonyult¹². A glükokortikoidterápia fokozatos leépítésre került, a kontroll-MR-vizsgálatot követően pedig teljesen elhagytuk, a gyermek jelenleg gyógyszeres kezelésre nem szorul.

Megbeszélés

A juvenilis dermatomyositis képalkotó vizsgálata során több módszer alkalmazható. A lágyrészt röntgen az extrophias meszesedés kimutatására használható. Specifitása és szenzitivitása azonban kicsi, sugárterheléssel jár, ezért rutinvizsgálatként nem ajánljuk. Az ultrahangvizsgálat alkalmas lehet az izomtömeg pontos megítélésére, az intramuscularis calcinosis kimutatására. Nem jár sugárterheléssel, a szöveti kontrasztérzékenysége azonban az MR-vizsgálattól jelentős mértékben elmarad, ezért diagnosztikai értéke csekély. A szcintigráfias eljárások elsősorban a gastrointestinalis szövődmények (vasculitis, vérzés) felderítésére alkalmazhatók.

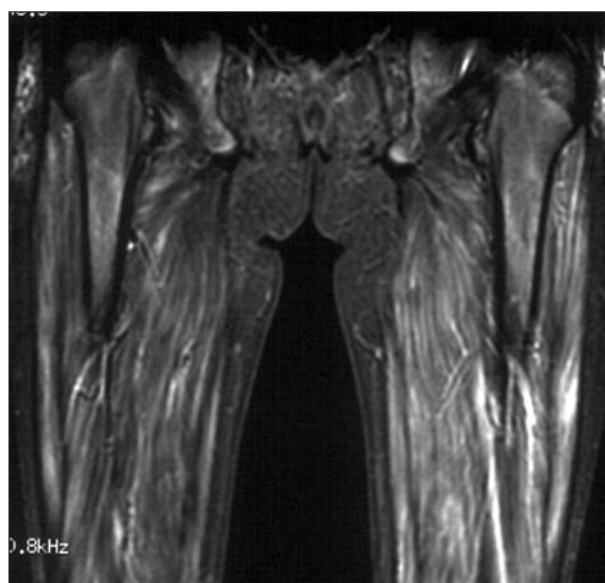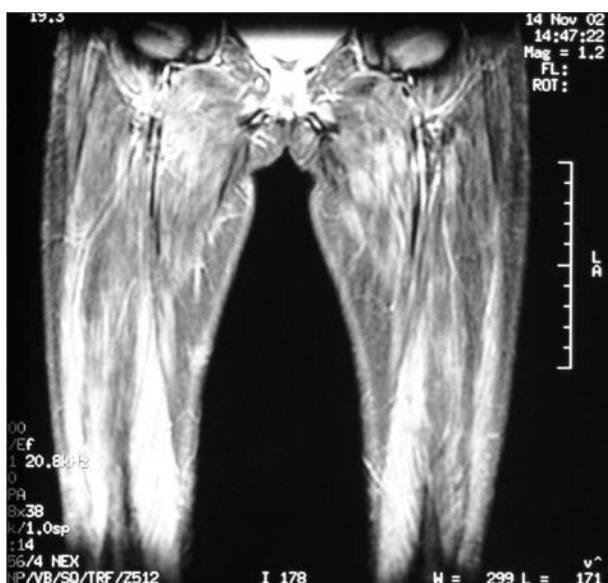
Az MR-vizsgálat hasznos eljárás a myopathia aktívításának meghatározására. Az MR-lelet érzékenyen jelzi a gyulladás miatt megemelkedett szöveti víztartalmat az izomzatban, a fasciákban, a perimysiumban és a subcutisban. A betegség későbbi, krónikus fázisában kimutathatjuk az izomzat atrophiját, a zsíros infiltrációt és az extrophias meszesedést¹³.



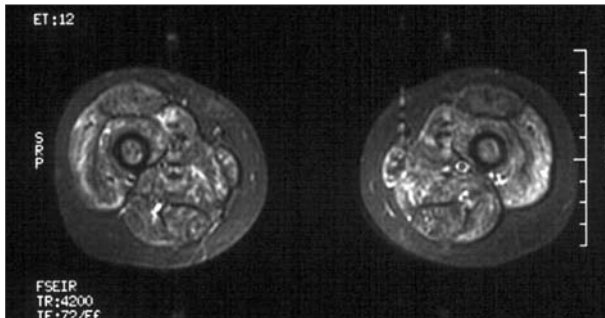
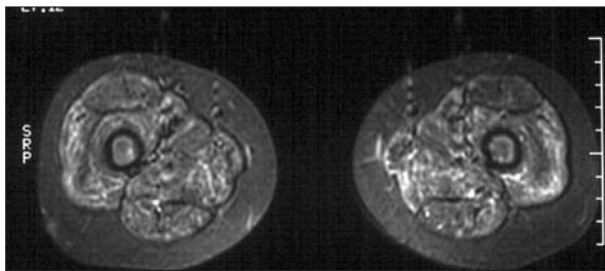
2. ábra. Periungualis teleangiectasia.

A különböző MR-szekvenciák eltérő érzékenységgel alkalmazhatóak a betegség egyes fázisaiban. A T1-súlyozás a krónikus fázis megítélésére alkalmas. A T2-súlyozás érzékeny szekvencia, de az akut és a krónikus fázis nem különíthető el. Az akut gyulladás kimutatására az úgynevezett STIR (short tau inversion recovery) szekvenciát alkalmazzuk, ehhez hasonló képet ad a zsírsuppressziós T2-súlyozás (4. táblázat)^{13–15}.

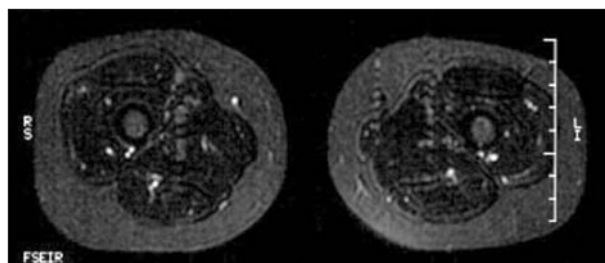
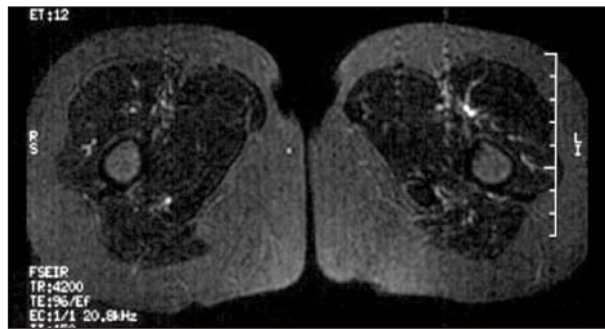
Az MR-vizsgálat jóval szenzitívebb (90%), mint a szövettan (65%), tehát már akkor kimutatja a myopathiát, amikor az izombiopszia és az EMG lelete negatívak, de kevésbé specifikus (90%, illetve 100%). Az MR-kép alapján, „célzottan” végzett izombiopszia szövettani vizsgálatának specifitása és szenzitivitása a 100%-ot közelíti. A korábban klinikailag amyopathiásnak tartott juvenilis dermatomyositisben szenvedő



3. ábra. MR-felvételek az alsó végtag proximális izomzatáról. A coronalis STIR-szekvenciákon valamennyi izomban fokozott jelintenzitás ábrázolódik, amely legkifejezettebb a m. vastus lateralisok területén. A fokozott jelintenzitás helyenként a subcutisban is megfigyelhető reticularis hálózat formájában.



4. ábra. MR-felvételek az alsó végtagok proximális izomzatáról. Az axialis STIR-szekvenciákon a m. quadriceps femoris szimmetrikus atrophijája, valamint az izmokban inhomogén jelintenzitás-fokozódás ábrázolódik. A kémiai eltolódás (chemical shift) jelenség az izom-subcutis határon kifejezett.

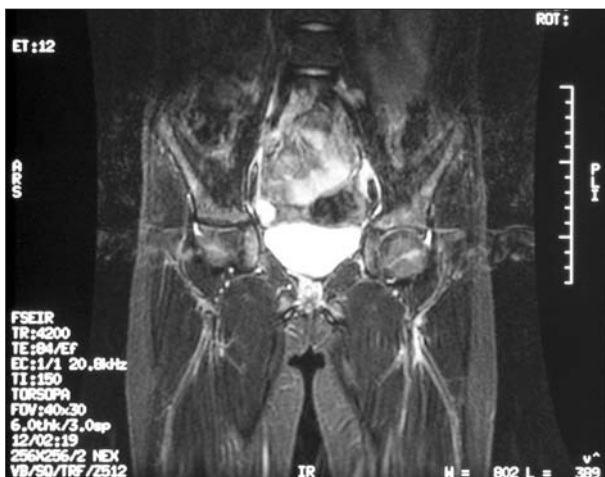

6. ábra. Kontroll-MR-felvételek (STIR-szekvencia). Az axialis STIR-szekvenciákon az izomatrophia mértéke változatlan, a jelintenzitás-fokozódás teljes mértékben megszűnt az összes izomkompartimentben, kóros szerkezeti eltérés nem azonosítható (oedemára és gyulladáson alapuló infiltrációra utaló eltérés nem észlelhető).

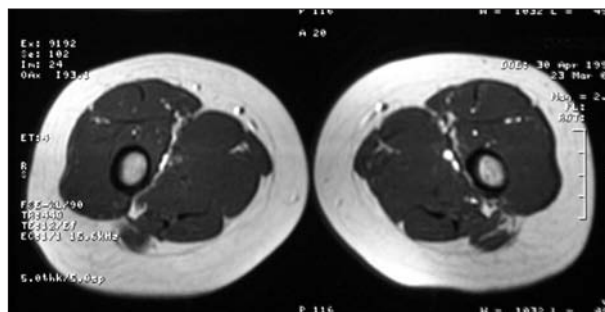
dő betegek MR-vizsgálata során bebizonyosodott, hogy kimutatható gyulladáson alapuló infiltráció a valójában tehát hypomyopathiás izomzatokban^{13, 14}.

A juvenilis dermatomyositis diagnosztikájában a képalkotó vizsgálatok közül az MR-vizsgálaton kívül a jövőben az MR-spektroszkópiának és a Tc-pirofoszfát-

szcintigráfiának lehet szerepe. Az MR-spektroszkópia során ³¹P használatával a foszfátmetabolitok (ATP, anorganikus foszfát, foszfo kreatinin) koncentrációját mérik nyugalomban és terhelés során. Aktív myositis esetén a foszfátmetabolitok koncentrációja nyugalomban és terhelés alatt is szignifikánsan kisebb, mint egészséges egyének esetében¹⁶. Park és munkatársai hasznos vizsgálóeljárásnak találták mind a diagnosztikában, mind az optimális kezelés beállításában¹⁷. A Tc-pirofoszfát-szcintigráfia érzékenyen jelzi a myocardialis infarktus okozta izomnekrózist, ezért feltételezték, hogy eredményesen alkalmazható a myositis iga-



5. ábra. Kontroll-MR-vizsgálat (STIR-FSE-szekvencia). A coronalis STIR-FSE-szekvenciákon a kontrollvizsgálat során a korábban ábrázolódott akut gyulladáson alapuló jelintenzitás-fokozódás teljes mértékben regrediált az izmokban és a subcutan zsírszövetben egyaránt.



7. ábra. Kontroll-MR-felvétel (T1-súlyozott felvétel). Axialis T1-súlyozott felvételeken az izomkötegek architektúrája és jelintenzitás-viszonyai normálisnak bizonyultak.

zolására, illetve kizárására is. Az eljárás hatékonyságának meghatározására további vizsgálatok szükségesek¹⁸.

A MR-vizsgálat segítségével tehát elkerülhető az ál-negatív diagnózis, illetve igazolt myositis esetén követhető a betegség lefolyása és a terápiára adott válasz. Így lehetővé válik a korai dózisredukció, lerövidül az immunszuppresszív állapot, csökken a fertőzések, valamint egyéb mellékhatások kialakulásának valószínűsége. Mivel az MR-lelet érzékenyen korrelál a betegség aktivitásával, illetve a beteg funkcionális állapotával, ismételt vizsgálat esetén lehetővé válik a

korai relapsusdetektálás, a terápia hatékonyan és objektív módon monitorizálható. Az MR-vizsgálat kiválthatja az invazív, fájdalmas követéses vizsgálatokat (EMG, bőr-izom biopszia).

Korábban komoly differenciáldiagnosztikai problémát jelentett a kortikoszteroidterápia mellékhatásaként kialakuló glükokortikoid indukálta myopathia. Az alkalmazott kezelés mellett emelkedő kreatinin-kináz-érték hamisan a myositis exacerbatiójának gyanúját vetheti fel. Az MR-vizsgálat azonban lehetőséget ad arra, hogy objektív módon elkülönítsük a szteroid indukálta myopathiát a valódi myositistól¹⁹⁻²¹.

IRODALOM

1. Rider LG, Miller FW. Idiopathic inflammatory myopathies: clinical aspects. *Baillière's Clinical Rheumatology* 2000;14:37-54.
2. Bohan A, Peter JB. Polymyositis and dermatomyositis. Part 1 and 2. *N Eng J Med* 1975;292:344-407, 403-7.
3. Pachman LM, Hayford JR, Chung A, et al. Juvenile dermatomyositis at diagnosis: clinical characteristics of 79 children. *J Rheumatol* 1998;25:1198-204.
4. Shehata R, al-Mayouf S, al-Dalaan A, et al. Juvenile dermatomyositis: clinical profile and disease course in 25 patients. *Clin Exp Rheumatol* 1999;17:115-8.
5. Constantin T, Ponyi A, Garami M, Gergely L, Fekete Gy, Dankó K. A juvenilis dermatomyositis klinikai sajátosságai. *Orvosi Hetilap* 2003;25:1245-50.
6. Adams EM, Plotz PH. The treatment of myositis – how to approach resistant disease. *Rheum Dis Clin North Am* 1995;1:179-202.
7. Spiera R, Kagen L. Extramuscular manifestation in idiopathic inflammatory myopathies. *Curr Opin Rheumatol* 1998;10:556-61.
8. Villalba L, Adams EM. Update on therapy for refractory dermatomyositis and polymyositis. *Curr Opin Rheumatol* 1996;8:544-51.
9. Tanimoto K, Nakano K, Kano S, et al. Classification criteria for polymyositis and dermatomyositis. *J Rheumatol* 1995;22:668-74.
10. Peloro TM, Miller OF 3rd, Hahn TF, et al. Juvenile dermatomyositis: a retrospective review of a 30-year experience. *J Am Acad Derm* 2001;45:28-34.
11. Lundberg I, Chung YL. Treatment and investigation of idiopathic inflammatory myopathies. *Rheumatol* 2000;39:7-17.
12. Rider LG. Assessment of disease activity and its sequelae in children and adults with myositis. *Curr Opin Rheumatol* 1996;8:495-506.
13. May DA, Disler DG, Jones EA, Balkinsson AA, Manaster BJ. Abnormal signal intensity in skeletal muscle at MR imaging: patterns, pearls, and pitfalls. *Radio Graphics* 2000;20:S295-S315.
14. Garcia J. MRI in inflammatory myopathies. *Skeletal Radiol* 2000;29:425-38.
15. Hilaro MOE, Yamashita H, Lutti D, Len C, Terreri MT, Lederman H. Juvenile idiopathic inflammatory myopathies: the value of magnetic resonance imaging in the detection of muscle involvement. *Sao Paulo Med J/Rev Paul Med* 2000;118:35-40.
16. Cea G, Bendahan D, Manners D, et al. Reduced oxidative phosphorylation and proton efflux suggest reduced capillary blood supply in skeletal muscle of patients with dermatomyositis and polymyositis: a quantitative ³¹P-magnetic resonance spectroscopy and MRI study. *Brain* 2002;125:1635-45.
17. Park JH, Olsen NJ, King L Jr, et al. Use of magnetic resonance imaging and P-31 magnetic resonance spectroscopy to detect and quantify muscle dysfunction in the amyopathic and myopathic variants of dermatomyositis. *Arthritis and Rheum* 1995;38:68-77.
18. Daikeler T, Mohren M, Eschmann M, et al. Technetium pyrophosphate scintigraphy in the diagnosis of inflammatory muscle disease. *Arthritis Rheum* 1998;41(Suppl.):S204.
19. Kimball AB, Summers RM, Turner M, et al. Magnetic resonance imaging detection of occult skin and subcutaneous abnormalities in juvenile dermatomyositis. Implications for diagnosis and therapy. *Arthritis Rheum* 2000;43:1866-73.
20. Lam WW, Chan H, Chan YL, et al. MR imaging in amyopathic dermatomyositis. *Acta Radiologica* 1999;40:69-72.
21. Park JH, Niemann KJ, Ryder NM, et al. Muscle abnormalities in juvenile dermatomyositis patients: P-31 magnetic resonance spectroscopy studies. *Arthritis Rheum* 2000;43:2359-67.