

# Aphakia korrekciója irisklip műlencse retropupillaris beültetésével

Szabó Antal dr. ■ Papp András dr. ■ Borbándy Ágnes dr.  
D. Géhl Zsuzsanna dr. ■ Nagy Zoltán Zsolt dr. ■ Resch Miklós dr.

Semmelweis Egyetem, Általános Orvostudományi Kar, Szemészeti Klinika, Budapest

*Bevezetés és célkitűzés:* Az aphakia műtéti korrekciója sokszor komoly kihívás az operatőr számára. A szerzők célja a retropupillaris beültetett irisklip műlencsékkel szerzett tapasztalataik ismertetése. *Módszer:* A 2014. január 1. és 2015. december 31. közötti eseteket gyűjtötték össze retrospektív módon. Azokat a betegeket vonták be a tanulmányba, akiknél retropupillaris irisklip VRSA 54 (AMO Advanced Medical Optics, Amerikai Egyesült Államok) beültetését végezték el. A betegek követési ideje legalább három hónapos volt. Értékeltek a műlencse stabilitását, a műtéti és műtét utáni szövődeményeket és a betegek látóélességét. *Eredmények:* A fenti időszakban 11 esetben (egy nő, tíz férfi) végeztek ilyen beavatkozást. A műtét idején a betegek átlagéletkora 57,7 év volt (25–74 év). Négy esetben primer, hét esetben szekunder beültetést végeztek. A műlencse az irishez minden esetben rögzíthető volt. A műtét előtti legjobb korrigált látóélesség 0,43 (0,1–1,0), a követési idő végén 0,49 (0,04–1,0) volt. *Következtetések:* A retropupillaris beültetett irisklip műlencse-implantációval a betegek minden esetben jól rehabilitálhatóak voltak. *Orv. Hetil., 2017, 158(1), 20–24.*

**Kulcsszavak:** retropupillaris irisklip műlencse-beültetés, aphakia

## Correction of aphakia with the implantation of the retropupillary iris clip intraocular artificial lens

*Introduction and aim:* The correction of aphakia might be a challenge for the surgeon. The aim of this study is to describe the authors' experience with the implantation of the retropupillary iris clip intraocular lens. *Method:* Patients between January 2014 and December 2015 were included in the retrospective study. Retropupillary implantation of iris clip intraocular lens VRSA 54 (AMO Advanced Medical Optics, USA) was performed in all cases. The minimum follow up period was three months. The stability of the intraocular lens and the intraoperative and postoperative complications and the visual acuity were evaluated. *Results:* During this time period 11 cases (1 female, 10 males) were included in the study. The mean age at the time of the implantation was 57.7 years (between 25–74 years). In 4 cases the iris clip lens was implanted during the first intervention, in 7 cases during the secondary procedure. In all cases the lens was fixated onto the iris posteriorly. The best corrected visual acuity before the iris clip implantation was 0.43 (0.1–1.0) and postoperatively at the time of the follow up 0.49 (0.04–1.0). *Conclusions:* With the use of the retropupillary implanted iris clip intraocular lens all of the patients could have been rehabilitated without major complications.

**Keywords:** retropupillary implanted iris clip intraocular lens, aphakia

Szabó, A., Papp, A., Borbándy, Á., D. Géhl, Zs., Nagy, Z. Zs., Resch, M. [Correction of aphakia with the implantation of the retropupillary iris clip intraocular artificial lens]. *Orv. Hetil., 2017, 158(1), 20–24.*

(Beérkezett: 2016. szeptember 7.; elfogadva: 2016. november 5.)

A szürkehályog-műtét során műlencse hiányában évszázadokig elfogadott állapotnak tekintették az aphakiát. A lencsehíjas állapot azonban a korszerű szürkehályog-sebészet korában már korrigálható, azonban az aphakia

sokszor nehéz feladat elé állítja az operáló szemsebészt [1].

A mai mikrosebészeti lehetőségek mellett is létrejöhet az elülső és a hátsó tok jelentős sérülése. Előfordulhat a

korábban beültetett műlencse tokkal együtt történő subluxatiója, diszlokációja, illetve teljes luxatiója is. Ennek oka lehet műtét alatti zonulasérülés, a szemgolyót ért utólagos sérülés vagy szisztémás betegség fennállása (például Marfan-szindróma vagy exfoliatio) [2, 3].

A szemlencse tokjának jelentős sérülése igen gyakran fordulhat még elő áthatoló sérülések következtében is, amikor az elülső szegmentum súlyos sérülése a szemlencse tokjára is kiterjed. Ezekben az esetekben a sebésznek meg kell terveznie – az elérhető maximális látásjavulás érdekében – a rehabilitáció lépéseit [4].

Amennyiben a lencsefüggesztő rostok (zonulák) 360 fokban sérültek vagy több mint kétharmad részük elszakadt, illetve kiterjedt toksérülést észlelünk, az esetben különböző rekonstrukciós műtéti megoldások állnak az operátor rendelkezésére. Az egyik megoldás a műlencse elülső csarnokba való beültetése, úgynevezett elülsőcsarnok-műlencsével (anterior chamber lens – ACL). Ennek a műtéti megoldásnak egyik lehetséges szövődménye a műtét utáni fokozatos endothelvesztés, bár a jelenleg forgalomban lévő ACL-műlencsék mellett ez már kisebb mértékben játszik szerepet, mint ami a korábban használt műlencsékkel megfigyelhető volt [5].

Rögzíthetjük a műlencse hapticáit fel nem szívódó varratokkal az irishez, illetve a sclerához is [6, 7]. Ezekben az esetekben számolnunk kell a műtéti technika esetleges késői következményeivel: az irisirritáció miatt következményes uveitis, szekunder glaucoma előfordulása figyelhető meg az esetek egy részében. Rögzíthetjük a műlencsét intrasclerális alagútsebben, varrat nélkül is. Ez a fajta műtéti megoldás nagy sebészi tapasztalatot, hosszú tanulási görbét igényel az operatórtól [8].

Az aphakia korrekciójának további lehetséges megoldása az úgynevezett irisclip műlencse alkalmazása, beültetése. Az irisclip műlencse első prezentációja 1971-ben, *Worstól* származik [9]. A *Worst* által beültetett bikonvex polimetil-metakrilát műlencse az elülső csarnokban helyezkedett el, a hapticák két ponton az irishez előlről kapcsolódtak. Az 1980-as évek elején *Amar* publikálta először a műlencsének a hátsó csarnokba történő úgynevezett retropupillaris implantációját [10], amelynek során a műlencse optikája a pupilla mögött helyezkedik el és hapticái az irishez hátulról kapcsolódnak. A műlencsével kapcsolatos első klinikai eredményeket 1994-ben *Rijneveld* közölte [11]. Ezt követően a technika 2002 után, *Mohr*-nak köszönhetően vált népszerűvé [12]. Az operatórok között jelenleg heves vita folyik arról, hogy a praepupillaris vagy retropupillaris implantáció az előnyösebb.

Közleményünk célja a retropupillaris beültetett irisclip műlencsékkel szerzett tapasztalataink ismertetése.

## Módszer

A Semmelweis Egyetem, Szemészeti Klinika beteganyagából retrospektív módon gyűjtöttük össze azoknak a betegeknek az adatait, akiknél 2014. január 1. és 2015.

december 31. között retropupillaris irisclip Verisyse VRSA 54 műlencse (AMO Advanced Medical Optics, Amerikai Egyesült Államok) beültetését végeztük el. A műlencse anyaga polimetil-metakrilát, amely merev, kemény, a műlencse nem összehajtható (1. ábra).

A műtét előtt biometriát végeztünk standard módon, figyelembe vettük azt, hogy különböző A-konstanssal kell számolni a műlencse prae- vagy retropupillaris beültetése kapcsán. Esetünkben a 116,8 A-konstans értékkel számoltunk.

A műtétet kilenc esetben retrobulbaris érzéstelenítésben, két esetben altatásban végeztük.

Négy beteg esetében komplikált cataractaműtét során a szürke hályog eltávolítása után, egy ülésben, primer módon hajtottuk végre a műlencse-implantációt. További hét betegnél a műlencse-beültetést szekunder módon végeztük el. A primer műtétek esetén a beavatkozást három esetben, a szekunder műtétek esetén két szem esetében kombináltuk parsplana-vitrektomiával.

A műtéti technika a következő lépéseket tartalmazta (2. ábra):

- Clear cornealis sebet (6,0 mm) készítettünk XII h-s helyzetben. III és IX h-nál pedig cornealis segédnyílásokat készítettünk a műlencse manipulációjának megkönnyítésére. Elülső vitrectomia vagy teljes vitrectomia elvégzése után a beszűkített pupilla mellett viszkoelasztikus anyaggal töltöttük fel az elülső csarnokot, illetve a retroiridális területet.

Speciális lencsefogó csipesz segítségével helyeztük a műlencsét az iris mögé, az iris szövetét a lencse hapticái közé pedig mikroszpatulával helyeztük be [11–13].

- A corneasebet tova futó 10/0 nejlonszálalattal zártuk.

Azoknak a betegeknek az adatait elemeztük, akiknél a követési idő legalább három hónapos volt. Eseteinkben az átlagos követési idő hat hónap volt (3–13 hónap).

## Eredmények

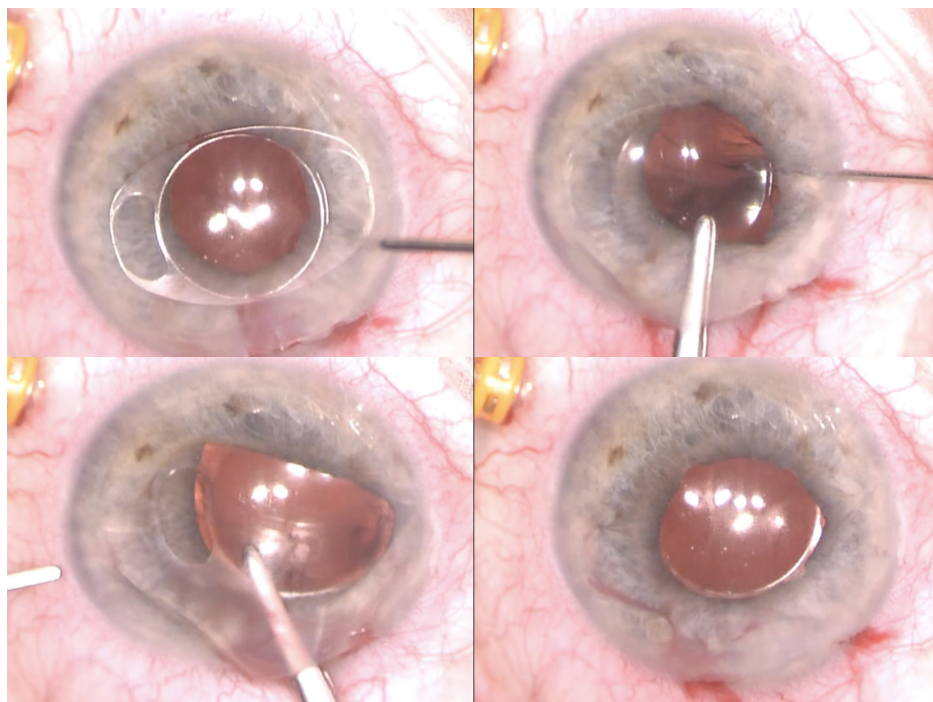
Összesen 11 esetben ültettünk be retropupillaris irisclip műlencsét. Betegeink között tíz férfi, illetve egy nő volt. A műtét idején a betegek átlagéletkora 57,7 év volt (25–74 év) (1. táblázat).



1. ábra

A műlencse felülnézeti képe. A PMMA UV-szűrővel ellátott műlencse optikai átmérője 5 mm. Teljes külső átmérője 8,5 mm. +2,0-tól +30,0 dioptriáig érhető el

(<http://www.opc.hu/hu/64-6116.html>)



2. ábra | A műlencse implantációjának egyes lépései

Az általunk elemzett időszak alatt a vizsgálatba beválogatott betegeinket két csoportba soroltuk. Az első csoportban lévő betegeinknél a lencsetok valamilyen trauma következtében sérült (három eset). Ezekben az esetekben kombinált műtét, parsplana-vitrectomia, illetve lencseműtét volt szükséges a sérülés primer ellátására. Két esetben a hátsó szegmentumot érintő súlyos

sérülés volt megfigyelhető. Ezekben az esetekben a primer ellátás során az üvegtesti térből intraocularis idegen testet kellett eltávolítani. Az irisklip műlencse beültetése ezekben az esetekben szekunder módon történt (3. és 4. ábra).

A második csoportba tartozó nyolc betegnél az elülső, illetve hátsó tok komplikált cataractaműtét során sérült,

1. táblázat | Betegadatok

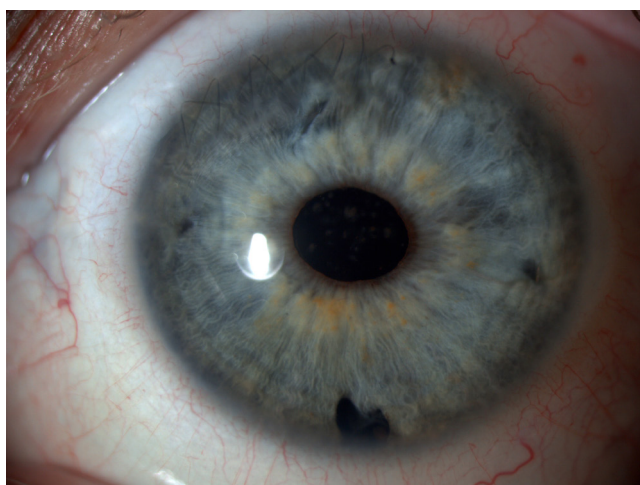Monogram	Betegneme	Életkor	Műtét oka	VRSA-beültetésig eltelt hónapok	Preoperatív visus	Posztoperatív visus	Műtéti komplikáció	Macula-oedema	Posztoperatív IOP-emelkedés	Posztoperatív szövődmény	Követés (hónap)
K. J.	Férfi	51	Aphakia	3	0,1	0,6	Nem volt	Nem volt	Nem volt	Nem volt	3
B. Gy.	Férfi	70	Phacodonesis, cataracta	0	0,15	0,32	Nem volt	Nem volt	Nem volt	Nem volt	10
L. O. Zs.	Nő	51	Phacodonesis, cataracta	0	0,15	0,4	Nem volt	Nem volt	Nem volt	Nem volt	8
F. A.	Férfi	66	Luxatio PCL	0	0,6	0,6	Nem volt	Nem volt	Nem volt	Nem volt	11
Sz. I.	Férfi	64	PCL elszürkülése	0	0,8	1,0	Nem volt	Nem volt	Nem volt	Nem volt	7
H. I.	Férfi	64	Subluxatio PCL	3	0,5	0,3	Nem volt	Nem volt	Nem volt	Nem volt	4
H. B.	Férfi	52	Aphakia	3	0,8	0,8	Nem volt	Nem volt	Nem volt	Nem volt	3
B. A.	Férfi	49	Aphakia	3	0,1	0,04	Nem volt	Nem volt	Nem volt	Nem volt	3
I. G.	Férfi	25	Sérülés	3	0,4	0,16	Nem volt	Nem volt	Nem volt	Nem volt	3
V. B.	Férfi	74	Aphakia	3	0,2	0,25	Nem volt	Nem volt	Nem volt	PCL-subluxatio	13
Sz. Á.	Férfi	69	Aphakia	2	1,0	1,0	Nem volt	Nem volt	Nem volt	Nem volt	4

IOP = intraocularis nyomás.

s a maradék tok nem volt alkalmas sulcusba történő műlencse-beültetésre sem. Ebbe a csoportba soroltuk azokat a betegeket is, akiknél preoperatív phakodonesis miatt tervezetten intracapsularis hályogműtétet, illetve egyidejűleg műlencse-beültetést terveztünk, vagy korábbi műlencse-beültetést követően a műlencse üvegtesti térbe történő luxatiója miatt kényszerültünk műlencsecserére.

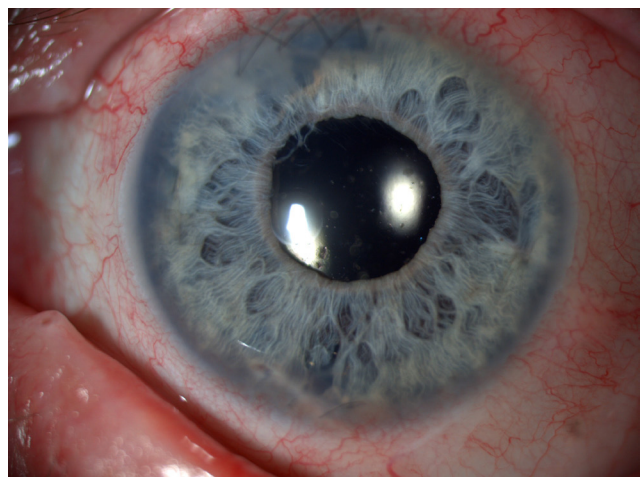
Négy esetben az első, primer műtét során beültettük a műlencsét, betegeink többségében, hét esetben szekunder módon került az irisklip műlencse beültetésre.

A műlencse az irishez minden esetben rögzíthető volt. Egy esetben figyeltük meg a műlencse posztoperatív diszlokációját. A primer beültetést követően erre hat hónappal később került sor. Ebben az esetben a diszlokáció feltételezhető oka az volt, hogy egy korábban sérült, at-



3. ábra

Áthatoló szemsérülés, intravitrealis idegen test, illetve ablatio retinae miatt phaco + vitrectomia + idegentest-eltávolítás + szilikonolaj-beültetést követően secunder módon ültettük be a műlencsét. A második műtétnél végeztük el a szilikonolaj eltávolítását is. VI h-nál az Ando iridectomia nyoma, III és IX h-nál a lencse irishez való rögzítési pontjai látszik jól



4. ábra

Áthatoló corneasérülést követően ültettük be az irisklip lencsét. Jól látszik VI h-nál a primer sérülés helye, illetve XI-I h között, a corneasebnek megfelelően a tovaftató 10/0 nejlonvarrat is

rophias irishez rögzítettük retropupillarisan az irisklipet. A beteg későbbi ellátása során (irisvarratok behelyezése, illetve pupillaképzés) a lencse immár ismét stabilan rögzíthető volt a szivárványhártyához. A beteg legutolsó műtétje után 22 hónap telt el, a műlencse helyzete jelenleg is stabil.

A lencsebeültetés előtt a legjobb korrigált látóélesség 0,43 (0,1–1,0) volt. A követési idő végén a látóélesség 0,49 (0,04–1,0) lett.

## Következtetések

A retropupillarisan beültetett irisklip műlencse alkalmazása az elmúlt évtizedekben terjedt el, mint az aphakia korrekciójának egyik lehetséges megoldása [13, 14].

A műlencse beültetése viszonylag egyszerű, tapasztalt operatőr kezében gyorsan elvégezhető. A műlencse az iris síkja elé, illetve mögé is könnyen implantálható. Az elülső csarnokba ültetett műlencsével világszerte több tapasztalat áll rendelkezésre, így irodalma is bőségesebb, *De Silva és mtsai* közleményükben 116 esetről számolnak be, amelyeket – munkánkhoz hasonlóan – többségében másodlagosan ültettek be [15]. A praepupillarisan beültetett műlencsék esetén az endothel-veszteség jelentősebb, míg a retropupillaris beültetés esetén pigment-diszperzió előfordulásával lehet számolni mint esetleges késői szövődmény. Késői szövődmény lehet még a szekunder glaucoma is [12, 13]. A műlencse kezdetben Artisan néven került forgalomba, majd a Vervysise elnevezésű következő generációs modell geometriáján már módosítottak annak érdekében, hogy a corneahátlaptól való távolság nagyobb legyen az endothelium védelme érdekében.

*Gonnermann* közleményében 137 hátsóiris-klip műlencse beültetésével szerzett tapasztalatairól számol be, amelyek hasonlóak saját, kisebb esetszámú vizsgálatunk eredményeihez: 7,3%-ban primer beültetést, 69,4%-ban műlencsecserét végeztek és 23,3%-ban aphakiás szembe másodlagosan ültették be a műlencsét [16].

A beültetést követően az elhúzott, ovális pupilla előfordulása mintegy 5%-ra tehető a műtét után, ez eseteink között nem fordult elő, *Gonnermann* 24,3%-ban észlelte [16, 17]. Másik viszonylag gyakrabban előforduló posztoperatív szövődmény, amit meg kell említeni, a macula-oedema, illetve az irissynechiák előfordulása [12, 13]. *Gonnermann* macula-oedemát 8,7%-ban talált. A mi anyagunkban biomikroszkóposan nem tapasztaltunk macula-oedemát, és a műlencséhez kóros irislenövés sem fordult elő.

Ritka esetekben előfordulhat a retropupillarisan beültetett irisklip műlencse subluxatiója, luxatiója, *Gonnermann* anyagában 8,7%-ban fordult elő a műlencse egyik hapticájának diszenklavációja. Saját esetünk alapján úgy gondoljuk, hogy csak szabályos, jól reagáló pupilla esetén javasolt az implantáció, amikor is jelentős irissérülés nem volt előzetesen, illetve az iris szövete sem atrophias. *Schöpf* munkájában kimutatta, hogy a retropupillarisan

beültetett irisklip műlencse helyzete változik a beteg fejtartásától függően, és mintegy  $\pm 0,4$  D változást eredményezhet előre-, illetve hátrahajlaskor [18]. Az ilyen jellegű fénytörés-ingadozásokat betegeink nem tapasztalták.

Preventív iridectomiát egyik esetben sem végeztünk. Szignifikáns szemnyomás-emelkedést egyik esetben sem tapasztaltunk, s pupillaris blokk sem alakult ki egyik betegnél sem.

A műtét utáni látóélesség sok esetben nem érte el az 50–100%-ot. Ennek magyarázata az egyéb szembetegségekben (például pseudoexfoliatív glaucoma, súlyos sérülés vagy korábbi vitrectomia) keresendő, irodalmi hivatkozások alapján ebben nem mutatkozik különbség az irishez előlről vagy hátulról rögzített műlencse vonatkozásában [16, 17].

*Hara és mtsai* a retropupillaris rögzített irisklip és a transzcleralisan rögzített műlencsét összehasonlították több szempontból: a korai posztoperatív időszakban a látóélességet jobbnak tapasztalták az irisklip műlencse esetén, a műtét idő pedig lényegesen rövidebb volt esetekben [19].

Ebben a betegcsoportban nehézséget okoz a cornealis astigmia kérdése, hiszen szinte minden esetben korábbi sérülés vagy szövődmiényes szürkehályog-műtét előzi meg az irisklip műlencse beültetését, továbbá a beültetésben legalább 6,0 mm-es seb készítése szükséges a műlencse alapanyaga miatt. A fentieket figyelembe véve az astigmia elemzésétől eltekintettünk betegeink körében. Az irodalmi adatok szerint az aphakia miatt végzett bármilyen műlencse-beültetés esetén az astigmia akár a cornea állapota, akár a műlencse esetleges decentrációja vagy ferde elhelyezkedése miatt jelentős kihívást jelent sikeres műtét ellenére is.

A szerzők egy frappáns, gyorsan kivitelezhető megoldásnak tartják a retropupillaris irisklip beültetését. A műtét adta előnyök jóval meghaladják a hátrányokat. A sebészeti manipuláció, ezért az esetleges, következményes iatrogenitás kevesebb, mint akár az irishez, akár a sclerához, varrattal vagy scleratunnelbe, varrat nélkül rögzített műlencsék esetén megfigyelhető, így mindenképpen szorgalmazzuk a technika magyarországi elterjedését. A különféle technikák összehasonlító, nagy esetszámú vizsgálata segíthet majd eldönteni, vajon melyik az optimális megoldás aphakia korrekciójára.

*Anyagi támogatás:* A szerzők anyagi támogatásban nem részesültek.

*Szerzői munkamegosztás:* Sz. A.: A hipotézisek kidolgozása, a vizsgálat lefolytatása, a kézirat elkészítése, megszövegezése. P. A., B. Á., D. G. Zs.: A hipotézisek kidolgozása, a vizsgálat lefolytatása. N. Z. Zs.: A kézirat szövegezése, korrektúrája. R. M.: A kézirat megszövegezése. A cikk végleges változatát valamennyi szerző elolvasta és jóváhagyta.

*Érdekltségek:* A szerzőknek nincsenek érdekltségeik.

## Irodalom

- [1] *Marsovszky, L.*: History of cataract operations in Hungary. [A hályogoperálás története Magyarországon]. *Orv Hetil.*, 2013, 154(45), 1802–1805. [Hungarian]
- [2] *Miraldi Utz, V., Coussa, R. G., Traboulsi, E. I.*: Surgical management of lens subluxation in Marfan syndrome. *J. AAPOS*, 2014, 18(2), 140–146.
- [3] *Forlini, M., Soliman, W., Bratu, A., et al.*: Long-term follow-up of retropupillary iris-claw intraocular lens implantation: a retrospective analysis. *BMC Ophthalmol.*, 2015, 15, 143.
- [4] *Yalnis-Akkaya, Z., Barcu, A., Uney, G. O., et al.*: Primary and secondary implantation of scleral-fixed posterior chamber intraocular lenses in adult patients. *Middle East Afr. J. Ophthalmol.*, 2014, 21(1), 44–49.
- [5] *Belkin, A., Ofir, S., Kleinmann, G., et al.*: Iris Fixation of Unstable Anterior Chamber Intraocular Lenses. *Cornea*, 2015, 34(12), 1573–1576.
- [6] *Kerényi, Á., Dálnoki, N.*: Secondary implantation of foldable posterior chamber intraocular lenses in the absence of capsular support. [Összehajtható hátsó csarnoki műlencse toktámaszték nélküli másodlagos beültetése]. *Szemészet*, 2002, 139(4), 231–234. [Hungarian]
- [7] *Benayoun, Y., Petitpas, S., Turki, K., et al.*: Sutureless scleral intraocular lens fixation: report of nine cases and literature review. *J. Fr. Ophthalmol.*, 2013, 36(8), 658–668.
- [8] *Scharioth, G. B., Prasad, S., Georgalas, I., et al.*: Intermediate results of sutureless intrascleral posterior chamber intraocular lens fixation. *J. Cataract Refract. Surg.*, 2010, 36(2), 254–259.
- [9] *Gicquel, J. J., Langman, M. E., Dua, H. S.*: Iris claw lenses in aphakia. *Br. J. Ophthalmol.*, 2009, 93(10), 1273–1275.
- [10] *Amar, L.*: Posterior chamber iris claw lens. *J. Cataract Refract. Surg.*, 1980, 6(3), 279.
- [11] *Rijneveld, W. J., Beekhuis, W. H., Hassman, E. F., et al.*: Iris claw lens: anterior and posterior iris surface fixation in the absence of capsular support during penetrating keratoplasty. *J. Refract. Corneal Surg.*, 1994, 10(1), 14–19.
- [12] *Mohr, A., Hengeler, F., Eckardt, C.*: Retropupillary fixation of the iris claw lens in aphakia. 1 year outcome of a new implantation techniques. *Ophthalmologie*, 2002, 99(7), 580–583.
- [13] *Soiberman, U., Pan, Q., Daoud, Y., et al.*: Iris suture fixation of subluxated intraocular lenses. *Am. J. Ophthalmol.*, 2015, 159(2), 353–359.
- [14] *Sekundo, W., Bertelmann, T., Schulze, S.*: Retropupillary iris claw intraocular lens implantation technique for aphakia. *Ophthalmologie*, 2014, 111(4), 315–319.
- [15] *De Silva, S. R., Arun, K., Anandan, M., et al.*: Iris-claw intraocular lenses to correct aphakia in the absence of capsule support. *J. Cataract Refract. Surg.*, 2011, 37(9), 1667–1672.
- [16] *Gonnermann, J., Klamann, M. K., Maier, A. K., et al.*: Visual outcome and complications after posterior iris-claw aphakic intraocular lens implantation. *J. Cataract Refract. Surg.*, 2012, 38(12), 2139–2143.
- [17] *Gonnermann, J., Amiri, S., Klamann, M., et al.*: Endothelial cell loss after retropupillary iris-claw intraocular lens implantation. *Klin. Monbl. Augenheilkd.*, 2014, 231(8), 784–787.
- [18] *Schöpfer, K., Berger, A., Korb, C., et al.*: Position-dependent accommodative shift of retropupillary fixated iris-claw lenses. *Graefes Arch. Clin. Exp. Ophthalmol.*, 2012, 250(12), 1827–1834.
- [19] *Hara, S., Borkenstein, A. F., Ehmer, A., et al.*: Retropupillary fixation of iris-claw intraocular lens versus transscleral suturing fixation for aphakic eyes without capsular support. *J. Refract. Surg.*, 2011, 27(10), 729–735.

(Szabó Antal dr.,  
Budapest, Mária u. 39., 1085  
e-mail: szabo70@gmail.com)