

# Endodontische Schmerzbehandlung an Molaren

**ANWENDERBERICHT** Der primäre Faktor in der endodontischen Schmerzbehandlung ist die Differentialdiagnose von pulpalen und periapikalen Schmerzen. Bei periapikalen Schmerzen müssen die radiologischen und klinischen Symptome von Parodontitis apicalis acuta, Parodontitis apicalis chronica (Granulom, Zyste) sowie akuter und chronischer apikaler Abszesse differenziert werden. In den hier erläuterten Fallbeispielen wurde eine Exazerbation von Parodontitis apicalis chronica (Fall 1) sowie eine irreversible Pulpitis (Fall 2) diagnostiziert. In beiden Fällen war daher eine endodontische Behandlung erforderlich.

Endodontische Behandlungen führe ich seit vielen Jahren in meiner Privatpraxis in Budapest durch. Ich verwende ein maschinelles, reziprokes Aufbereitungssystem (VDW.SILVER® RECIPROC®), mit dem ich die Behandlung schnell und zuverlässig ausführen kann. So ist es in den meisten Fällen möglich, die Trepanation, die Aufbereitung und die finale Wurzelfüllung in einer Sitzung zu erstellen. Da wurzelkanalbehandelte Zähne fragiler sind als vitale, ist es mir wichtig, die Zahnkrone möglichst schnell mit einer entsprechenden Restauration, zum Beispiel Kompositfüllung, Onlay, Stift- oder Überkronung zu versehen.

## Patientenfall 1

- 67-jähriger Patient
- Diagnose: Exazerbation von Parodontitis apicalis chronica (Abszess Regio 46)

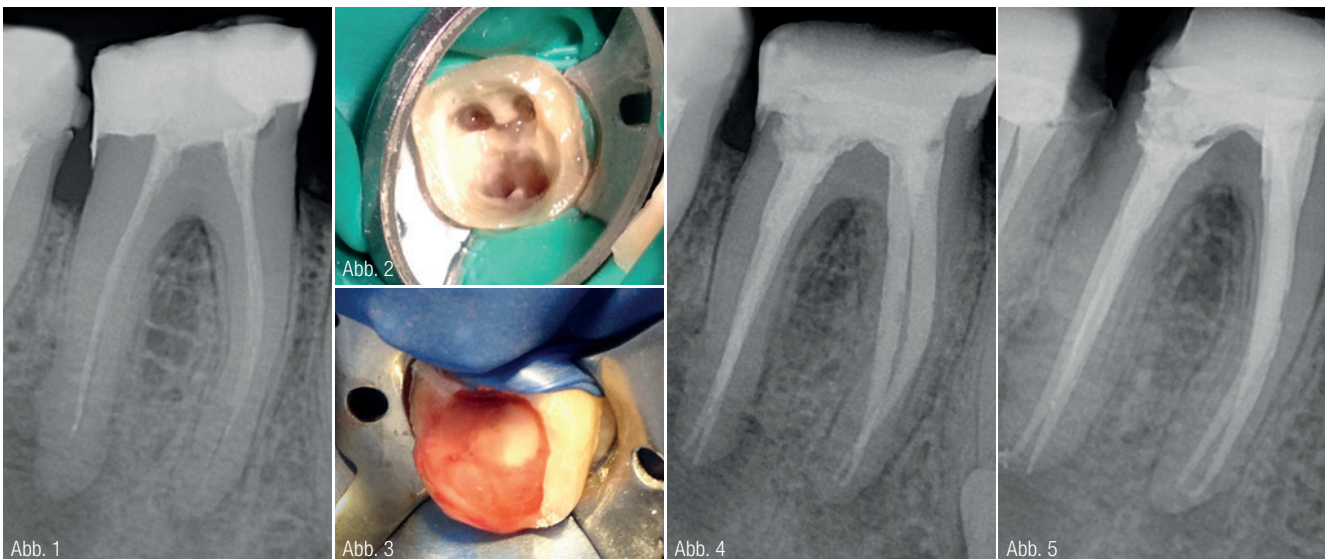
Der 67-jährige Patient stellte sich mit pulsierenden Schmerzen im rechten Unterkiefer vor. Zahn 46 war seit etwa 15 Jahren wurzelgefüllt. Das Röntgenbild zeigte, dass der Wurzelkanal nicht vollständig aufbereitet und gefüllt war (Abb. 1). Um die distalen Wurzelspitzen war eine große periapikale Veränderung sichtbar und in Form einer relativ scharf begrenzten Aufhellung zu erkennen. Chronische Parodontitis ist klinisch oft symptomlos oder nur klopfempfindlich. Dieser Patient hatte jedoch extreme Schmerzen. Eine Revision der alten Wurzelkanalfüllung war daher erforderlich. Ich entfernte die alte Kompositfüllung, lokalisierte vier Wurzelkanaleingänge und entfernte die alte Wurzel-

füllung mit einem R25 RECIPROC-Instrument (Abb. 2).

In der distalen Wurzel wurden zwei Kanäle sichtbar, von denen der disto-linguale Kanal bei der ersten Wurzelkanalbehandlung nicht lokalisiert und gefüllt worden war. Der sehr enge Kanal konnte nur schwer aufbereitet werden und bei Erreichung des Apex floss entzündliches Exsudat über den Kanal aus. Ein akuter Abszess kann sich auf Basis einer Parodontitis apicalis chronica entwickeln (Abb. 3).

Als provisorischer Verschluss der Zugangskavität wurde eine medikamentöse Einlage (Kalziumhydroxidpräparate) und Cavit verwendet. In einer zweiten Sitzung wurde die finale Wur-

Abb. 1: Inkomplette Wurzelfüllung und chronische apikale Parodontitis an allen Wurzelspitzen. Abb. 2: Lokalisierte Wurzelkanaleingänge. Abb. 3: Entzündliches Exsudat. Abb. 4: Finale WF für Zahn 46. Abb. 5: Viermonatige Kontrollaufnahme der Wurzelfüllung für Zahn 46.





JOVIDENT

# 3 in 1 Trays

## Farbcodierte Abdruckklöfel

- Robustes widerstandsfähiges Plastik
- Speziell entwickelte Wände für noch mehr Stabilität
- Qualitativ hochwertiges reißfestes Netz
- Große Occlusionsebene
- Zum Einmalgebrauch
- CE - ISO
- Packungsgrößen:  
Je nach Modell 28, 32, 36 oder 48 Stück/Beutel



Tel.: +49 (203) 60 70 70 · info@jovident.com  
www.jovident.com



Erhältlich in:

- Full Arch (blau)
- Anterior (lila)
- Quadrant (gelb)
- Posterior (grün)
- Sideless (weiß)



zelfüllung mit RECIPROC Guttapercha Stiften und Sealer AH Plus erstellt. Als lang andauernde provisorische Methode wurde der Zahn mit einer Glasionomerzement-Füllung bedeckt (Abb. 4).

**Ergebnis:** Die Symptome klangen nach der Behandlung ab und auf der viermonatigen Kontrollaufnahme ist der Heilungsprozess bereits sichtbar (Abb. 5).

### Patientenfall 2

- 44-jähriger Patient
- Diagnose: Irreversible Pulpitis Zahn 27

Der Patient kam mit starken, ausstrahlenden Schmerzen in meine Praxis. Der obere linke Molar 27 wies eine irreversible Pulpitis auf. In der durchgeführten Wurzelkanalbehandlung wurden drei sehr enge Kanäle freigelegt. Der mesio-bukkale Kanal wies zusätzlich im Bereich der Wurzelspitze eine extrem starke Krümmung auf (Abb. 6). Nach der Gängigkeitsprüfung mit einer C-Pilot-Feile der ISO-Größe 10, gelang die vollständige Aufbereitung mit einem R25 RECIPROC-Instrument.

**Ergebnis:** Der Patient ist seit der Behandlung beschwerdefrei.

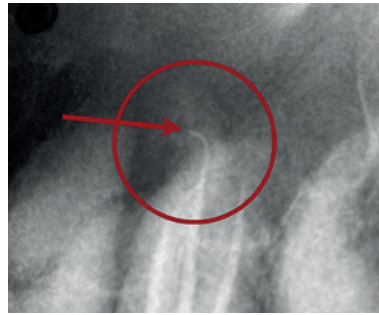


Abb. 6: WF-Kontrollaufnahme Zahn 27.

### INFORMATION

**Dr. David Jelencsics**

Szentkirályi utca 47  
1088 Budapest  
Ungarn  
david.jelencsics@gmail.com

VDW GmbH  
Infos zum Unternehmen




TABELLE 1 | Zuordnung von Schmerzarten und entsprechender Diagnose

	Klinische Symptome	Radiologische Symptome
Irreversible Pulpitis	<i>pulsierend, ausstrahlend, reizüberdauernd, Nachtschmerz</i>	<i>keine</i>
Parodontitis apicalis acuta	<i>starke Schmerzen, Zahnelongation, Schmerzen bei axialer Belastung</i>	<i>Vorbereitung des apikalen Desmodontalspalts</i>
Parodontitis apicalis chronica (Granulome, Zyste)	<i>unauffällig</i>	<i>Erweiterung des Desmodontalspalts und eine variabel große Knochenläsion</i>
Akuter apikaler Abszess	<i>starke Schmerzen, Schmerzen bei Perkussion</i>	<i>apikale Aufhellung</i>
Chronischer apikaler Abszess	<i>Fistelgang, keine Schmerzen</i>	<i>apikale Aufhellung</i>

Quelle: E. Hellwig, J. Klimek, T. Attin, Einführung in die Zahnerhaltung, Urban & Fischer Verlag, München – Jena, 2003, S. 253–268.