

Progresszív kórlefolyást mutató szisztémás mastocytosis

Várkonyi Judit dr.¹ ■ Szombath Gergely dr.¹ ■ Vályi-Nagy Anna dr.¹
 Csomor Judit dr.² ■ Egedi Krisztina dr.² ■ Kovalszky Ilona dr.²
 Tölgyesi Katalin dr.³ ■ Szerafin László dr.³
 Tóth László dr.⁴ ■ Soós Györgyi dr.⁴ ■ Masszi Tamás dr.¹

Semmelweis Egyetem, Általános Orvostudományi Kar,

¹III. Belgyógyászati Klinika, ²I. Patológiai Intézet, Budapest

³Jósa András Oktató Kórház, Hematológiai Osztály és Patológia Osztály, Nyíregyháza

⁴Debreceni Egyetem, Általános Orvostudományi Kar, Patológiai Intézet, Debrecen

A szerzők egy kiterjedt bőrérzékenységgel járó szisztémás mastocytosisban szenvedő férfi beteg esetének bemutatásán keresztül rövid összefoglalót adnak erről a ritka kórformáról. A beteg életminőségét megkeserítő krónikus hasmenés antihisztaminok, a mellkascsapolás után korábban visszatermelődő folyadékgyülem alfa-interferon alkalmazása mellett megszűnt. Mintegy 40 évvel a bőrtünetek jelentkezését követően mind a „B” (30%-nál nagyobb mértékű csontvelő-infiltráció, dismyelopoiesis, triptázszint >20 µg/L, máj- és lépmegegyesítés), mind pedig a „C” tünetek megjelenése (kóros májfunkció, cytopeniák, malabszorpciós tünetek, osteoporosis) jelezte a progressziót, és a beteg 87 éves korában exitált.

A szerzők esetismertetésükkel felhívják a figyelmet erre a ritka betegségre és hangsúlyozzák, hogy a betegek számára tüneti, illetve egyedi méltányossági kérelem útján elérhető szerekkel jobb életminőség érhető el.

Orv Hetil. 2018; 159(5): 192–196.

Kulcsszavak: mastocytosis, mellkasi folyadékgyülem, krónikus hasmenés

Systemic mastocytosis with progressive disease course

Authors report on a case of a male patient of systemic mastocytosis that was associated with extensive cutaneous lesions. Chronic diarrhoea worsening his quality of life was well managed by the administration of antihistamines. The pleural fluid recurrence soon after drainage has been controlled by the administration of alpha interferon.

40 years after the onset of the first skin signs progression has been manifested in the development of “B” (bone marrow infiltration rate >30%, dysmyelopoiesis, serum tryptase >20 µg/L, hepato- and splenomegaly) and “C” symptoms (liver function test abnormalities, cytopenia, malabsorption, osteoporosis). The patient died at age of 87.

The authors’ aim was to attract attention on this rare disease and emphasize that symptomatic therapy with antihistamines and drugs available based on customised rights by the National Health Insurance Fund might provide good quality of life.

Keywords: mastocytosis, pleural fluid, chronic diarrhoea

Várkonyi J, Szombath G, Vályi-Nagy A, Csomor J, Egedi K, Kovalszky I, Tölgyesi K, Szerafin L, Tóth L, Soós Gy, Masszi T. [Systemic mastocytosis with progressive disease course]. Orv Hetil. 2018; 159(5): 192–196.

(Beérkezett: 2017. október 27.; elfogadva: 2017. november 23.)

Rövidítések

ASM = agresszív szisztémás mastocytosis; c-KIT = stem cell factor receptor; DNS = dezoxiribonukleinsav; H1 = hisztamin-1-receptor; H2 = hisztamin-2-receptor; HE = hematoxilin-eozin festés; ISM = indolens szisztémás mastocytosis; MC = mas-

tocyta; PUVA = psoralen + ultraviola „A” sugár; SAP = szérumszén-dioxid; SCF = stem cell factor; SM = szisztémás mastocytosis; SSM = (smoldering systemic mastocytosis) lapangó szisztémás mastocytosis; WHO = World Health Organization

A mastocytosis egy ritka, a hízósejtek kóros mértékű felszaporodásával és/vagy kóros aktiválódásával jellemezhető megbetegedés, melynek hátterében az ún. stem cell factor (SCF) KIT receptorát kódoló *c-KIT* gén mutációja (többnyire a D816V) mutatható ki (1. táblázat). A betegség WHO-klasszifikációja szerint (2. táblázat) megkülönböztetünk csak bőrre terjedő, illetve szisztémás megbetegedés formákat, de létezik a csak hízósejt-aktivációs tünetekkel rendelkező kategória is [1]. Ismert a három forma kombinációja is akár kezdetől, vagy a betegség progressziója során jelentkezve.

A jelátviteli útvonal mutáció következtében bekövetkezett diszregulációja következtében morfológiailag és funkcionálisan is megváltozott hízósejtek mutathatók ki az érintett szervből (ez leginkább a csontvelő) származó szövettani mintában immunhisztokémiai és áramlási citometriás módszerekkel egyaránt [2]. Vérmintából a vérkép, a szérumtriptáz és a szérum alkalikus foszfátáz (SAP) bír prognosztikai jelentőséggel [3]. Mindezek alapján megkülönböztetünk a kórleflyás tekintetében indolens (ISM), lappangó (SSM) vagy agresszív (ASM) formákat [4].

Az ASM esetében a csontvelőt beszűrő hízósejtek orsóformát öltenek, esetenként örvénylő mintázatot mutatnak, gyakorta van jelen eosinophilia. A hízósejt-infil-

ráció máj- és lépmeagnagyobbodást okoz, és a csont érintettsége révén csontsűrűség-csökkenés is igazolható. A betegséget általában jellemző szisztémás tünetek ASM-ben súlyos formában jelentkeznek, gyakoriak a patológiás fracturák [2]. Ritkán bőrtünet nélkül áll fenn, ami nehezíti a felismerést. A laboratóriumi paraméterek is jól tükrözik a súlyos szervi infiltrációt: gyakori a kóros májműködés és a csontvelő-infiltráció következtében kialakuló vérzékenység, mely thrombocitaszám-csökkenésből, alacsony faktorszintből eredhet. A szérumtriptáz-szint mindig magas.

Esetismertetés

A 81 éves férfi beteg anamnéziséből magas vérnyomás, ischaemiás szívbetegség miatti gyógyszeres kezelés, világsosjes veserák miatt bal oldali nephrectomia emelendő ki. A beteg 40 éves kora óta ismertek testszerte megjelenő, viszkető bőrelváltozásai, melyet urticaria pigmentosa nodularis formájaként azonosítottak a dermisben Giemsa-festéssel nagy tömegű mastocytá jelenléte alapján. Akkor psoralen + ultraviola „A” sugár (PUVA)-kezelésben részesült.

2006-ben jelentkezett krónikus hasmenése, mely tenyésztéssel negatívnak bizonyult, és vastagbél-tükrözés során sem lehetett a makroszkópos kép alapján eltérést ennek hátterében kimutatni. A biopsziás anyagon utólag készült triptáz immunhisztokémiai reakció azonban a submucosában jelen levő hízósejteket igazolt (1. ábra). *Helicobacter pylori*- és laktózterhelés vizsgálat eltérést nem igazolt. A hasmenés loperamidra nem reagált.

Egy évvel később (2007) többször történt mellkaspunkció a mindig visszatelődő mellúri folyadék miatt, melynek citológiai vizsgálata során malignitásra utaló elváltozás nem igazolódott.

Klinikánkon első alkalommal 2008 februárjában, 81 éves korában jelentkezett macrocytás anaemia, emelkedett SAP, az életét megkeserítő krónikus hasmenések, főként az esti órákra elviselhetetlenné váló viszketés, panaszt okozó hydrothorax és diffúz csontfájdalmak miatt. Fizikális vizsgálata alapján ekkor kiterjedt bőrmanifestáció és jelentős máj- és lépmeagnagyobbodás volt a szembetűnő (2. ábra).

Vizsgálati eredmények

Az első megjelenéskor vérképe kistokú eosinophiliát, macrocytás anaemiát és thrombocytopeniát jelzett. Az anaemia hátterében vas- vagy vitaminhiány nem állt (3. táblázat).

A magas triptázszint kiterjedt megbetegedésre utalt.

Az emelkedett SAP a máj és a csont részvételét is jelzete. Átéptült csontszerkezet látszott a humerus rtg-felvételén, de a kórleflyás során patológiás fractura nem következett be (3. ábra).

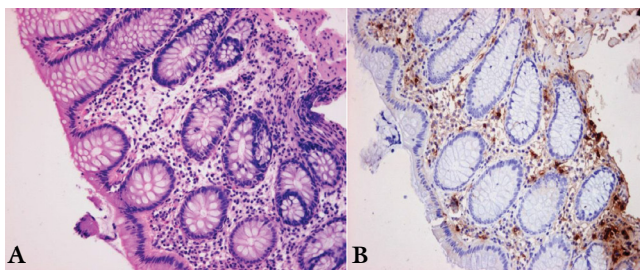
A 2009. áprilisban elvégzett oszteodenzitometria jelentősen csökkent csontsűrűséget, fokozott törésrizikót

1. táblázat | Diagnosztikus kritériumok

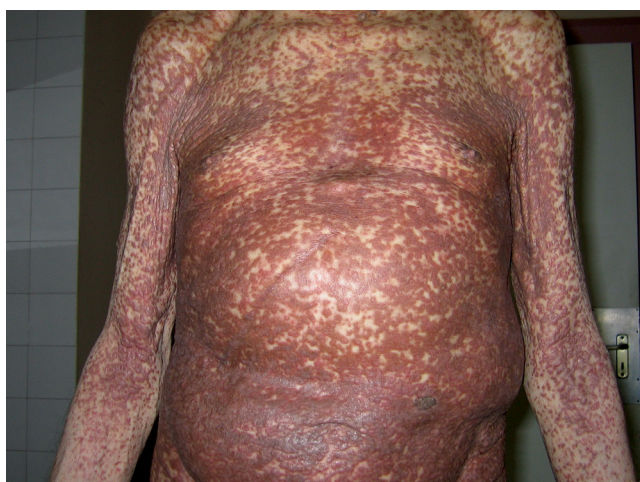A szisztémás mastocytosis diagnosztikus kritériumai
<i>Major</i>
Multifokális mastocytá (MC)-infiltrációk a csontvelőben, vagy más extracutan szervben több mint 15 MC képezte aggregátum
<i>Minor</i>
Az infiltráló MC-k >25 %-ban a normálistól eltérő, orsószzerű morfológiát mutatnak
<i>c-KIT</i> 816 kodon mutációja kimutatható a vérben, a csontvelőben vagy az érintett szervben
A MC-k CD2- és/vagy CD25-koexpressziót mutatnak
A szérumtriptáz >20 µg/L
SM-diagnózis = 1 major + 1 minor kritérium
<i>vagy</i>
SM-diagnózis = 3 minor kritérium

2. táblázat | WHO-klasszifikáció, 2016

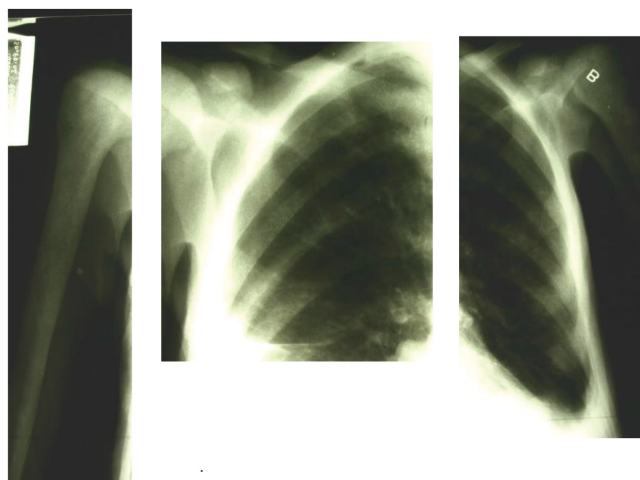
A mastocytosis WHO-osztályozása, 2016
Cutan mastocytosis (CM)
Indolens szisztémás mastocytosis (ISM)
Lappangó (smoldering) szisztémás mastocytosis (SSM)
Szisztémás mastocytosis hematológiai neoplasiával (SM-AHN)
Agresszív szisztémás mastocytosis (ASM)
Hízósejtes leukaemia (MCL)
Hízósejtes sarcoma (MCS)
Extracutan mastocytoma



1. ábra | Vastagbél-nyálkahártya részlete (nagyítás: 200×)
A) HE festés; B) triptáz immunhisztokémiai reakcióval pozitív



2. ábra | Urticaria pigmentosa 40 éves fennállás után



3. ábra | A felkar átépült csontszerkezete látható a röntgenképen

mutatott: Z-score $-1,71$ és T-score $-3,50$ ultradis; Z-score $-1,32$, T-score $-2,92$ /Distal. A femurnyak Z-score $5,21$; T-score $3,14$; L1-L4 Z-score: $+0,30-0,36, -0,02, +0,50$, illetve T-score: $-0,43, -1,24, -0,84, -0,36$.

A crista-biopszia gazdagon granulált, kerekded magvú hízósejtes infiltrátumot írt le.

3. táblázat | Laboratóriumi leletek a megjelenéskor és a progressió időszakában

Laboratóriumi vizsgálatok	Laboratóriumi leletek		Referenciaértékek
	megjelenéskor	a progressió időszakában	
WBC	7,80	11,98	$4,0-10,0 \times 10^9/L$
Neutrophil sejt	74	60	53-75%
Lymphocyt	10	6	25-40%
Monocyt	5	2	2-10%
Eosinophil	12	33	0-5%
RBC	2,46	2,09	$4,50-5,90 \times 10^{12}/L$
Hemoglobin	86	73	140-175 g/L
HCT	0,27	0,21	0,36-0,48 L/L
MCV	109	101	80-96 fl
Thrombocyt	$115 \times 10^9/L$	31	$150-400 \times 10^9/L$
SAP	150 U/L	130	40-129 U/L
Se-folsav	17,5	-	6,0-39,7 nmol/L
Se-B ₁₂ -vitamin	163,9	-	145,0-637,0 pmol/L
Triptáz	611	-	<20 ng/ml

Az áramlási citometria vizsgálat $1,7\%$ CD2-CD25-CD117 hármasszoros koexpressziót mutató, szisztémás mastocytosisnak megfelelő sejtek jelenlétét igazolta.

Génszekvenálással a beteg csontvelőből származó dezoxiribonukleinsav (DNS)-mintájában a *c-KIT* gén 17-es exonján pontmutáció, citozin-timin báziscsere (tranzíció) mutatható ki a 798-as kodonban a 81350-es pozícióban. Ez az ún. csendes, vagyis nem aktiváló mutáció; a c-KIT fehérje aminosavsorrendjében eltérést nem okoz.

Kezelés és kórlefolyás

A kezelés alfa-interferonnal heti 3×3 millió egység adagban szubkután alkalmazásban, hisztamin-1 és -2 (H1 és H2)-receptor-blokkolók és kis adag szteroid kiegészítéssel elkezdődött és két éven át tartott. A fenti kezelés mellett a hasmenés megszűnt és a mellúri folyadék sem telődött vissza. A kínzó viszketés megszűnésével a beteg visszanyerte éjszakai nyugalomát.

A beteg 2010. februárban transzfúziót szükségessé tevő anaemia miatt került ismét felvételre. Az alapbetegség progressiójára utaló 40%-os eosinophilia megjelenése miatt az alfa-interferon-kezelést imatinib napi 50 mg adagjára cseréltük ki. Innentől számítva a transzfúziós igény kéthavonta jelentkezett.

A fulladásos panaszok háttérében ismét visszatelődő hydrothoraxra 2010 szeptemberében derült fény, mely miatt az akkor már fél éve alkalmazott imatinib helyett ismét alfa-interferont kapott. Időközben a thrombocytopenia is fokozódott, melyre a fenntartó dózisonál nagyobb adagú (1 mg/tskg) szteroidkezelés már hatást

4. táblázat | A „B” és „C” tünetek definíciója szisztémás mastocytosisban

„B” tünetek (a szöveti infiltráció mércéje)
>30%-os csontvelőgóc MC infiltrációja vagy a szerumtriptáz >20 µg/L MDS/MPN-jellegű eltérések hisztológiai igazolása SM-AHN fennállása nélkül Organomegalia: hepato-, spleno-, lymphadenomegalia >2 cm (UH, CT) a szerv működéskének megtartásával
„C” tünetek (szervi érintettség eredményezte funkciócsökkenés mércéje)
≥1 cytopenia: abszolút neutrophilszám <1000/µL; hemoglobin <10 g/dl; thrombocytaszám <100 000/µL (a csontvelőfunkció-beszűkülés jeleként) Kóros májenzimértékek, portális hipertensio, ascites (májfunkció-beszűkülés jeleként) Osteoporosis vagy patológiás fracturák (csontérintettségéből adódóan) Hypersplenía (lép kóros funkció) Malabszorpció, krónikus hasmenés, testsúlycsökkenés (bélinfiltrációból eredően)

MC = mastocyt; MDS = myelodysplasticus szindróma; MPN = myeloproliferatív neoplasia; SM-AHN = szisztémás mastocytosis hematológiai neoplasziával

lannak bizonyult. Végül csontfájdalmi miatt morfium bevezetésére volt szükség. 87 éves korában, a bőrmánifestációtól számított 42. évben exitált.

Az eset tanulságai: A felnőttkorban jelentkező, cutan mastocytosis rendszerint szisztémás betegséggel szövődik. A közel 40 éven át csak bőrtünettél élő betegben a betegség valószínűleg indolens, ún. ISM formájában állhatott fenn, mely azután agresszív formába (ASM) progresszívult. A csapolás után is visszatelődő mellúri folyadék, a bőrviszketés és a krónikus hasmenés szisztémás betegség tüneteinek tekinthetők. A szisztémás részvételt igazolja a csontvelő beszűródése, az ún. „B”, „C” tünetek jelenléte (4. táblázat), beleértve a kórosan emelkedett triptázszintet [5]. Tanulságos továbbá, hogy a betegség bélrendszeri részvétele makroszkóposan nem, csak a biopsziával nyert anyag immunhisztokémiai vizsgálatával igazolható. A beteg kórlefolásában szereplő világossejtes veserák – a szakirodalomból származó információk szerint – a mastocytosishoz hasonlóan, a *c-KIT*-mutáció által generált folyamat eredménye lehet [6]. Ezzel függ össze valószínűleg a veserák alfa-interferon-érzékenysége.

A betegek életminőségén tüneti szerekekkel, illetve a már rendelkezésre álló célzott terápiával javítani lehet, a beteg tünet- és panaszmentessé tehető akár több éven át. Az ASM kezelésére a mai tudásunk szerint a cladribin jó hatásokkal alkalmazható [7].

A beteg esetében észlelt C789T báziscsere nem gyakori mutáció szisztémás mastocytosisban. Ilyen esetben az SM kezelésére külön terápiás javaslat nem áll rendelkezésre. Az alfa-interferon átmenetileg hatásosnak bizo-

nyult, azonban a betegség két év után agresszív formába progresszívult. Ilyen esetben a klonális evolúció valószínűsíthető, mely végül a betegség terápia-refrakteritását eredményezte. Sajnálatos, hogy ilyen terápia-refrakter ASM és hízósejtes leukaemia esetekben a cladribin-, illetve a legújabb ajánlások szerint a tirozinkináz-gátló midostraurin azonnali bevezetésére egyelőre nincs lehetőség.

Orphan betegségről lévén szó, ideális esetben a betegek a bőrgyógyásztól hematológushoz kerülnek, majd a csontvelő elemzése, a molekuláris szintű diagnosztika már a centrumokban történik, a minél nagyobb tapasztalatgyűjtés, valamint a betegség célzott terápiájának biztosítása érdekében. Hazánkban az orvosegyetemeken folyik ez a munka. A korai felismerést segíti, ha ezen centrumokban dolgozók a betegség ismertetését széles körben végzik előadások tartása és publikációs tevékenység révén [8, 9].

Az európai mastocytosis-hálózat (European Competence Network on Mastocytosis – ECNM) regiszterébe történő csatlakozással bőveges adat gyűlik fel, mely a betegség jobb megismeréséhez vezet [10].

Anyagi támogatás: A közlemény megírása anyagi támogatásban nem részesült.

Szerzői munkamegosztás: V. J., Sz. G., V.-N. A., M. T.: A kézirat megírása. Cs. J.: A patológiai leletezés és a képanyag elkészítése. E. K., K. I.: Molekuláris vizsgálatok. T. K., Sz. L., T. L., S. Gy.: A kórházukban tárolt adatokkal és szövettani képanyaggal járultak hozzá a kézirat összeállításához. A cikk végleges változatát valamennyi szerző elolvasta és jóváhagyta.

Érdekeltségek: A szerzőknek a cikkel kapcsolatban nincs érdekelttségük.

Irodalom

- [1] Valent P, Akin C, Metcalfe DD. Mastocytosis: 2016 updated WHO classification and novel emerging treatment concepts. *Blood* 2017; 129: 1420–1427.
- [2] Pardanani A, Akin C, Valent P. Pathogenesis, clinical features, and treatment advances in mastocytosis. *Best Pract Res Clin Haematol*. 2006; 19: 595–615.
- [3] Horny HP, Sotlar K, Valent P. Mastocytosis: State of the art. *Pathobiology* 2007; 74: 121–132.
- [4] Valent P, Akin C, Escribano L, et al. Standards and standardization in mastocytosis: consensus statement on diagnostics, treatment recommendations and response criteria. *Eur J Clin Invest*. 2007; 37: 435–453.
- [5] Várkonyi J. Systemic mastocytosis. [Szisztémás mastocytosis.] *Magyar Bel Arch*. 2009; 62: 179–186. [Hungarian]
- [6] Krüger S, Sotlar K, Kausch I, et al. Expression of KIT (CD117) in renal cell carcinoma and renal oncocytoma. *Oncology* 2005; 68: 269–275.
- [7] Kluin-Nelemans HC, Oldhoff JM, Van Doormaal JJ, et al. Cladribine therapy for systemic mastocytosis. *Blood* 2003; 102: 4270–4276.

- [8] Mihalik N, Hidvégi B, Hársing J, et al. Clinical observations in cutan mastocytosis. [Klinikai tapasztalataink cutan mastocytosisban.] Orv Hetil. 2013; 154: 1469–1475. [Hungarian]
- [9] Marton I, Krenács L, Bagdi E, et al. Clinical and molecular diagnostic evaluation of systemic mastocytosis in the South-Eastern Hungarian population between 2001–2013. A single center experience. Pathol Oncol Res. 2016; 22: 293–299.
- [10] Várkonyi J. Report on the Annual Meeting of the European Competence Network on Mastocytosis held in Budapest, No-

vember 7–8, 2008. [Európa Mastocytosis Hálózati Találkozó Budapesten. Kongresszusi beszámoló.] Hematológia-Transzfúziológia 2008; 41: 173–174. [Hungarian]

(Várkonyi Judit dr.,
Budapest, Kútvölgyi út 4., 1125
e-mail: varkonyi.judit@med.semmelweis-univ.hu)

Regöly pályázat – 2018

A Professor Dr. Regöly-Mérei János Alapítvány Kuratóriuma és Szakmai Bizottsága nyolcadik alkalommal hirdeti pályázatát.

A díjazottak kategóriái

1. Klinikai orvostudomány – orvos kategória
2. Kísérletes orvostudomány – orvos kategória
3. Orvostanhallgató kategória

A pályázatok díjazása

Az első helyezést elért **orvosok 150–150 ezer forintot** kapnak.
Az első helyezett **orvostanhallgató 100 ezer forint** díjazásban részesül.

A pályamunkák benyújtási határideje: 2018. május 18. (péntek)

Orvostanhallgató pályázók az alábbi hat témakörből szabadon választhatnak:

1. Képző eljárások
2. Transzplantáció
3. Rákkutatás
4. Minimál invazív sebészet
5. Kísérletes sebészet
6. Genetikai diagnosztika

A pályázat formája: tudományos közlemény elvárásainak megfelelően megírt kézirat.

A pályamű terjedelme – mellékletekkel együtt – ne lépje túl a 25 oldalt.

A pályázó a pályaművét elektronikus formában nyújtsa be.

A pályázatok benyújtásának feltételei

1. A dolgozatot korábban nem publikálták.
2. A dolgozat nem sérti a Helsinkai Deklaráció (1975, revízió 2008) előírásait.
3. A humán vizsgálatok az illetékes etikai bizottság jóváhagyásával történtek.
4. A laboratóriumi állatkísérletek a vonatkozó szabályok figyelembevételével történtek.

Az Orvosi Hetilap Szerkesztősége – a Regöly Alapítvány Kuratóriumának és Szakmai Bizottságának ajánlása után – vállalja, hogy a szakmai kritériumoknak **kiemelkedően megfelelő pályázatok megjelenhetnek az Orvosi Hetilapban.**

Orvosok hazai vagy nemzetközi folyóiratokban 2017-ben megjelent sebészeti tárgyú közleményeikkel pályázhatnak.

További díjazások

A Regöly Alapítvány díjkiosztó ünnepségén a kategóriák nyertesei mellett **különdíjak átadására is sor kerül**, amelyeket az **Akadémiai Kiadó** és a **Semmelweis Kiadó** ajánlott fel. Ezen kívül a legérdemesebb **pályázatiírók részt vehetnek és bemutat-hatják pályázatukat különböző szakmai konferenciákon**, ha a Kuratórium és a Szakmai Bizottság erre azt érdemesnek találja.

A Regöly Alapítvány díjátadására *Semmelweis Napon, 2018. június 29-én, 13 órakor* a Semmelweis Egyetem Nagyvárad téri Elméleti Tömb Dísztermében kerül sor.

Központi e-mail cím: info@regolyalapitvany.hu
További információk: www.regolyalapitvany