

A hepatitis C patológiája

Schaff Zsuzsa dr.¹ ■ Gógl Alíz dr.¹ ■ Dóra Réka dr.¹ ■ Halász Tünde dr.²

¹Semmelweis Egyetem, Általános Orvostudományi Kar, II. Patológiai Intézet, Budapest

²MH Honvéd Kórház, Patológiai Osztály, Budapest

A hepatitis C-vírus a Flavivírusok, ezen belül a Hepacivírus genusba tartozó RNS-vírus. A fertőzöttek több mint 80%-ában krónikus hepatitis, cirrhosis és ennek talaján májrák alakulhat ki. A hepatitis C-vírus okozta hepatitis hisztológiai képe hasonló az egyéb hepatotrop vírusok okozta májgyulladás képéhez, azonban néhány speciális jellegzetesség a szöveti képen megfigyelhető. Így különösen gyakori az intenzív lymphocytás portális infiltráció, a steatosis és az epeúti eltérések. A hepatitis egyéb jellemzői, így a májsejtpusztulás (apoptózis, necrosis), periportális gyulladás, fibrosis a hepatitis C-vírus-fertőzést követően is észlelhetők, amelynek mértékét az úgynevezett hisztológiai aktivitási index segítségével határozhatjuk meg. A hepatitis C-vírus genom- és vírusreplikációs mechanizmusának a megismerése alapozta meg a modern, direkt hatású szerek alkalmazását a krónikus hepatitis C kezelésében. *Orv. Hetil.*, 2015, 156(21), 836–839.

Kulcsszavak: hepatitis C, hisztológia, hisztológiai aktivitási index, biopszia

The pathology of hepatitis C

The hepatitis C virus is an RNA virus, which belongs to the genus Hepaciviruses of the family Flaviviridae. Chronic hepatitis, cirrhosis, and ultimately even liver cancer may develop in over 80% of infected cases. The histological features of hepatitis C and hepatitis caused by other hepatotropic viruses show many similarities, however, certain specific histological characteristics are observable. Accordingly, intense lymphocytic infiltration around the periportal areas, steatosis and biliary alterations are frequent findings. Further characteristics of hepatitis C include liver cell destruction (apoptosis, necrosis), periportal inflammation and fibrosis, the degrees of which can be determined by means of the histology activity index. Our knowledge on the hepatitis C virus genome and the mechanism of replication of the virus have established the use of modern, direct-acting antivirals in the treatment of chronic hepatitis C.

Keywords: hepatitis C, histology, histology activity index, biopsy

Schaff, Zs., Gógl, A., Dóra, R., Halász, T. [The pathology of hepatitis C]. *Orv. Hetil.*, 2015, 156(21), 836–839.

(Beérkezett: 2015. március 25.; elfogadva: 2015. április 14.)

Rövidítések

HAI = hisztológiai aktivitási index; HCV = hepatitis C-vírus; RNS = ribonukleinsav; SRB1 = scavenger receptor B1

A hepatitis C-vírus (HCV) felfedezése 1989-re tehető, amikor igazolták, hogy a vírus ribonukleinsav (RNS) genommal rendelkezik, és bebizonyosodott, hogy a Flavivírusok, ezen belül a Hepacivírus genusba sorolható [1, 2]. A betegséget okozó fertőző ágens felismerése azonban korábban kezdődött. 1979-ben akut és krónikus hepatitisben szenvedő betegek szérumát csimpánzokba vitték át és igazolták, hogy a betegséget fertőző, átvihető ágens okozza. Sem a hepatitises betegek széru-

mában, sem az inokulált állatokban nem sikerült azonban sem az A, sem a B hepatitis vírusmarkereit kimutatni, ezért a fertőzést non-A, non-B hepatitisnek, a kórokozót non-A/non-B ágensnek nevezték el [3]. A továbbiakban állatkísérletek sora és részletes elektronmikroszkópos vizsgálatok igazolták, hogy a fertőzés hatására az állatokban jellegzetes endoplazmatikusretikulum-eltérések és citoplazmatikusmembrán-hálózatból álló „zárvány” mutatkozik, amely feltehetően a vírus szaporodásának a helye [4, 5].

A molekuláris virológia gyors fejlődése, a polimeráz láncreakció (PCR) bevezetése lehetővé tette a HCV genomszerkezetének, a strukturális és nem strukturális gének és az általuk kódolt fehérjék szerepének a felfedé-

sét [6]. Ugyancsak ismertté vált, hogy a kicsiny (50–80 µm átmérőjű), egyszálú RNS-genomot tartalmazó HCV a citoplazmában szaporodik, membránokhoz kötött módon (1. ábra).

Az egyes virális antigének megismerése alapján a vírus-replikáció egyes lépései is ismertté váltak, amelynek alapján új irányú, molekuláris célterápia vált lehetővé. Immunelektronmikroszkópos vizsgálatok igazolták, hogy a HCV core-komponense a lipidekkel igen szoros kapcsolatban áll, amely magyarázatot adott arra, hogy miért észlelhető gyakran steatosis a HCV-fertőzések során [7]. Ezen vizsgálatok azt is igazolták, hogy a core-komponensnek valószínűleg szerepe van a HCV onkogén hatásában [7].

A HCV-fertőzés első lépése a vírusrészecskéknek a hepatocytákhoz való kötődése. Ez több sejtfelszíni receptor közreműködésével valósul meg, amelyek a tight junction fehérjék (claudin-1, occludin), a scavenger receptor B1 (SRB1) és a CD81 [6, 8]. A további lépések során egy 10 domént tartalmazó poliprotein termelődik a virális RNS-templátról az endoplazmatikus reticulumban (≈3000 aminosav), amelyek közül 3 strukturálisfehérje (C, E1, E2) és 7 enzimsajátosságokkal bíró nem strukturális fehérje (p7, NS2, NS3, NS4A, NS4B, NS5A, NS5B). Az utóbbiak közé proteázok és RNS-függő RNS-polimerázok tartoznak. A polipeptidet részben a gazdasejt, részben a virális proteázok kaszkádszerűen egymásra épülve hasítják az aktív fehérjékre.

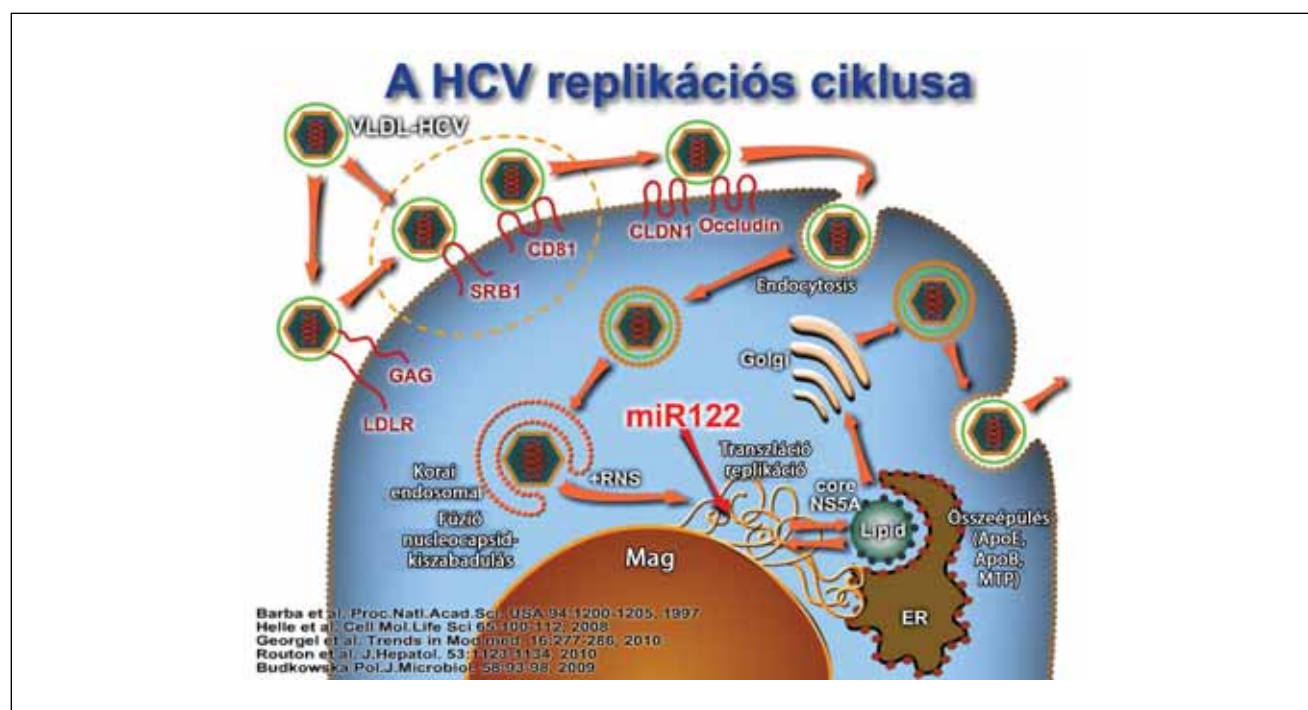
A hét ismert HCV-genotípus közül elsősorban az 1–6 típusal foglalkoztak ezek elterjedtsége miatt [2]. A HCV különösen nagyfokú genetikai variabilitása (úgynevezett kvázispecies), heterogenitása a virális polimeráz

pontatlanságával magyarázható, amelynek következményeként a HCV genombázisainak mutációs rátája igen magas [2].

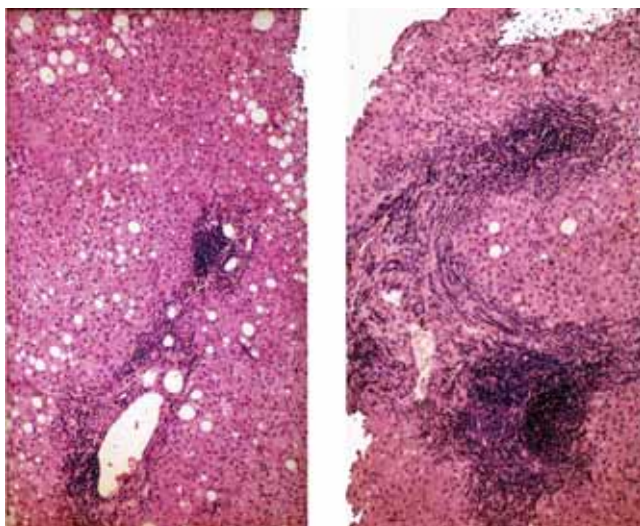
A HCV-fertőzés májgyulladást okoz, egyéb hepatotrop vírusokhoz hasonlóan, és mintegy 170 millió embert érint évente [9]. Az akut hepatitis C *hisztológiai képe* nem különbözik lényegesen egyéb hepatotrop vírus (A, B) okozta akut hepatitis képétől [6]. Jellegzetes portális, acinaris gyulladás, apoptotikus testek, macrophagaktivitás megfigyelhető mint a gazdaszervezet védekezőmechanizmusa, többnyire azonban viszonylag enyhe formában. A vírus-specifikus T-sejtek a fertőzött hepatocyták apoptózisát indukálják, amelyben egyes antivirális citokineknek és a „halálreceptorok”-nak, így a Fas ligand/CD95, a tumornekrózis-faktornak stb. fontos szerepe van [6]. A hepatitis C jellegzetessége azonban, hogy igen nagy arányban, 80% felett, krónikus fertőzés formájában zajlik, azaz krónikus hepatitist, cirrhosist és hepatocellularis carcinomát okozhat [2], ami figyelembe véve, hogy a világ populációjának közel 3%-a érintett, igen magas számot jelent [10].

A krónikus hepatitis C hisztológiai képe sem különbözik alapvetően egyéb kórokú – így A-, B-vírus okozta, autoimmun, toxikus stb. – krónikus hepatitis képétől. *Portális gyulladás, interface hepatitis, egyes-sejt pusztulás* (apoptózis, necrosis, necroptosis) megfigyelhető a *progreddiáló fibrosis* mellett (2., 3. és 4. ábra). Az apoptotikus testek jól láthatók erősen eosinophil, zsugorodott testek formájában, amelyeket hamarosan fagocitálják a macrophagok [11].

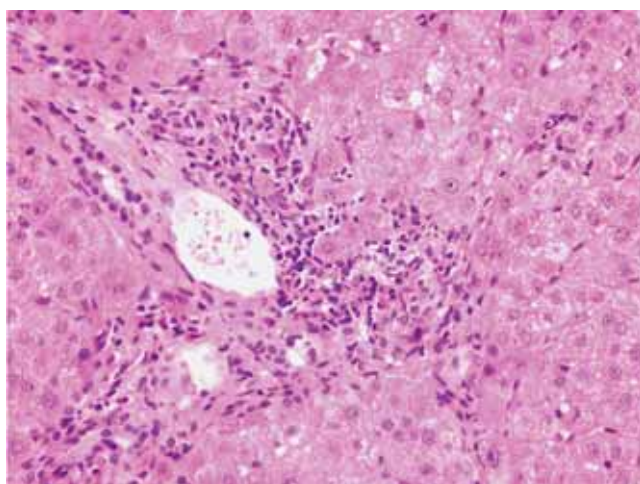
A krónikus hepatitis C osztályozásában sincs eltérés egyéb etiológiai háttérű krónikus hepatitishez viszonyít-



1. ábra | A hepatitis C-vírus (HCV) replikációs ciklusa

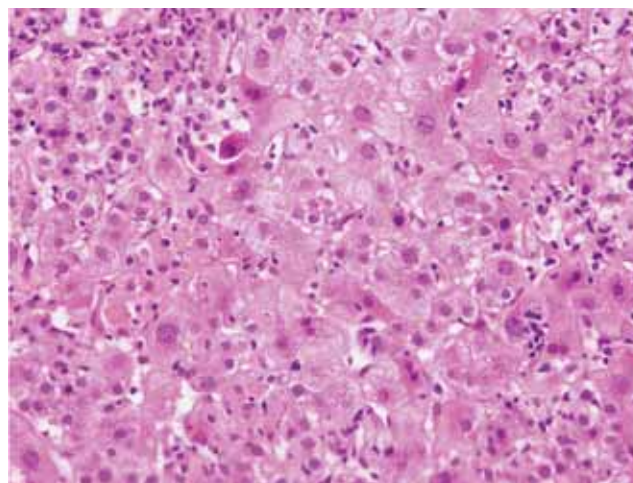


2. ábra | Krónikus hepatitis C-ben szenvedő betegek májbiopszias mintájának hisztológiai képe. Intenzív portalis lymphocytás infiltráció, valamint steatosis látható. HE-festés



3. ábra | Krónikus hepatitisben szenvedő beteg májbiopszias mintájának hisztológiai képe. Viszonylag enyhe fokú gyulladás, valamint a gyulladásos sejtek által áttört határlemez látható (interface hepatitis). HE-festés

va. A necroinflammációt és fibrosist együtt értékelő Knodell szemikvantitatív „hisztológiai aktivitási index” (HAI) mellett, az Ishak-féle osztályozás, valamint a METAVIR klasszifikáció az elterjedt [12]. Az utóbbi F1–F4 csoportba osztja az elváltozásokat a fibrosis mértéke és a szerkezeti átépülés alapján [12, 13]. Az utóbbi két osztályozás külön értékeli a sejtkárosodás és gyulladás mértékét („grade, fokozat”) és a fibrosis, átépülés szerinti stádiumot (1–6, illetve 1–4). Néhány jellegzetességben azonban különbözik a krónikus hepatitis C képe egyéb kórokú krónikus hepatitis szövettani megjelenésétől. Elsősorban a lymphoid infiltráció jellegében, amely a HCV-fertőzés esetén igen kifejezett. Gyakori a lymphoid folliculus képződés, jellegzetes germinatív centrummal a portalis háromszögekben. A gyulladás és sejtpusztulás



4. ábra | Krónikus hepatitisben szenvedő beteg májbiopszias mintájának hisztológiai képe. A pusztuló májsejtek között erősen eosinophil (intenzív vörös szín) apoptotikus sejt látható a portalis terület szomszédságában. HE-festés

viszonylag enyhe, különösen például az autoimmun eredetű krónikus hepatitishez viszonyítva. Nem ritka viszont a steatosis, amelynek megítélésében eltérés található az irodalomban [6, 14, 15]. Egyes szerzők szerint elsősorban a 3. genotípus jár együtt steatosisal. Magunk viszont a Magyarországon leggyakoribb 1-es genotípusban is gyakran észleltünk steatosisat (2. ábra). A krónikus hepatitis C stádiuma és a steatosis fokozata között is jelentős összefüggés mutatkozott, amely a kezelés hatáosságát is befolyásolhatja [14]. Egyesek az epeutak kifejezett károsodását is a krónikus hepatitis C jellegzetességének tartják.

Az előrehaladott, magas stádiumú krónikus hepatitis C-cirrrosis hisztológiai képe alapvetően ugyancsak nem tér el egyéb kórokú elváltozástól. A lymphoid infiltráció többnyire kifejezett, a sejtkárosodás mérsékelt. Amennyiben azonban a HCV-fertőzéshez egyéb májkárosító hatás, különösen alkoholabusus, diabetes, egyéb vírusfertőzés (például HIV) stb. is társul, a betegség progressziója gyorsabb és a szövettani kép is súlyosabb.

Korábban ismételt biopsziával követték nyomon a fibrosis-necroinflammatio folyamatát. A jelenlegi eszköztár azonban – érthető módon – a nem invazív módszereket részesíti előnyben. Változatlanul indokolt azonban a májbiopszia elvégzése, amennyiben a kórkép nem tisztázott, illetve egyéb kóros elváltozás gyanúja is felmerül. Ilyen esetekben a szokványos core-biopszia ajánlott, mivel a vékonytű-biopszias vizsgálat és citológia nem informatív a diffúz májbetegségek többségének a megítélésében.

Számos vizsgálat történt, illetve van folyamatban a „gold standard” májbiopszia és egyéb, nem invazív elváltozások összehasonlítására. Különösen a FibroScan és hisztológia összehasonlítására vonatkozóan születtek értékes megállapítások [13]. Ezen munkák hangsúlyozzák a biopsziás beavatkozás invazív voltát, a mintavétel hibái-

ból („sampling error”) adódó, valamint a vizsgálok közötti eltéréseket [16]. A vélemények megegyeznek azonban abban, hogy kétséges vagy nem tisztázott, szövődményes esetekben a májbiopszia változatlanul értékes módszer a diagnózis felállításában.

Anyagi támogatás: A közlemény megírása anyagi támogatásban nem részesült.

Szerzői munkamegosztás: S. Zs.: A cikk megírása. G. A., D. R.: Irodalmi adatok gyűjtése. H. T.: Irodalmi adatok gyűjtése, a cikk írása. A közlemény végleges változatát valamennyi szerző elolvasta és jóváhagyta.

Érdekltségek: A szerzőknek nincsenek érdekltségeik.

Irodalom

- [1] Choo, Q. L., Kuo, G., Weiner, A. J., et al.: Isolation of a cDNA clone derived from a blood-borne non-A, non-B viral hepatitis genome. *Science*, 1989, 244(4902), 359–362.
- [2] Webster, D. P., Klenerman, P., Dusheiko, G. M.: Hepatitis C. *Lancet*, 2015, 38(9973), 1124–1135.
- [3] Alter, H. J., Purcell, R. H., Holland, P. V., et al.: Transmissible agent in non-A, non-B hepatitis. *Lancet*, 1978, 1(8062), 459–463.
- [4] Schaff, Zs., Tabor, E., Jackson, D. R., et al.: Ultrastructural alterations in serial liver biopsy specimens from chimpanzees experimentally infected with a human non-A, non-B hepatitis agent. *Virchows Arch. B Cell Pathol. Incl. Mol. Pathol.*, 1984, 45(3), 301–312.
- [5] Schaff, Zs., Seto, B., Coleman, W. G., et al.: Morphology, immunohistochemistry, and in situ hybridization of experimental and human non-A, non-B hepatitis. In: Zuckerman, A. J. (ed.): *Viral Hepatitis and Liver Disease*. Alan R. Liss Inc, Alan, R. Liss, Inc. New York, 1988.
- [6] Szabó, E., Lotz, G., Páska, Cs., et al.: Viral hepatitis: new data on hepatitis C infection. *Pathol. Oncol. Res.*, 2003, 9(4), 215–221.
- [7] Barba, G., Harper, F., Harada, T., et al.: Hepatitis C virus core protein shows a cytoplasmic localization and associates to cellular lipid storage droplets. *Proc. Natl. Acad. Sci. USA*, 1997, 94(4), 1200–1205.
- [8] Zádori, G., Gelly, F., Törzsök, P., et al.: Examination of claudin-1 expression in patients undergoing liver transplantation owing to hepatitis C virus cirrhosis. *Transplant. Proc.*, 2011, 43(4), 1267–1271.
- [9] Lim, E. J., El Khobar, K., Chin, R., et al.: Hepatitis C virus-induced hepatocyte cell death and protection by inhibition of apoptosis. *J. Gen. Virol.*, 2014, 95(Pt 10), 2204–2215.
- [10] Sadler, M. D., Lee, S. S.: Revolution in hepatitis C antiviral therapy. *Br. Med. Bull.*, 2015, 113(1), 31–44.
- [11] Jármay, K., Karácsony, G., Oszvár, Z., et al.: Assessment of histological features in chronic hepatitis C. *Hepatogastroenterology*, 2002, 49(43), 239–243.
- [12] Schaff, Zs.: The value of liver biopsy in chronic hepatitis. [A májbiopszia értéke krónikus hepatitisben.] *Orv. Hetil.*, 2011, 152(22), 856–858. [Hungarian]
- [13] Degos, F., Perez, P., Roche, B., et al.: Diagnostic accuracy of FibroScan and comparison to liver fibrosis biomarkers in chronic viral hepatitis: a multicenter prospective study (the FIBROSTIC study). *J. Hepatol.*, 2010, 53(6), 1013–1021.
- [14] Werling, K., Schaff, Zs., Dinya, E., et al.: Effect of liver steatosis on therapeutic response in chronic hepatitis C virus genotype 1 infected patients in Hungary. *Pathol. Oncol. Res.*, 2010, 16(2), 149–157.
- [15] Jármay, K., Karácsony, G., Nagy, A., et al.: Changes in lipid metabolism in chronic hepatitis C. *World J. Gastroenterol.*, 2005, 11(41), 6422–6428.
- [16] Afidhal, N. H., Bacon, B. R., Patel, K., et al.: Accuracy of fibroscan, compared with histology, in analysis of liver fibrosis in patients with hepatitis B or C: a United States multicenter study. *Clin. Gastroenterol. Hepatol.*, 2015, 13(4), 772–779.e3.

(Schaff Zsuzsa dr.,
Budapest, Üllői út 93., 1091
e-mail: schaff.zsuzsa@med.semmelweis-univ.hu)

Az *Orvosi Hetilap* egyes számai megvásárolhatók a Mediprint Orvosi Könyvesboltban.

Cím: Budapest V., Múzeum krt. 17. – Telefon: 317-4948