

# Az alsó bölcsességfogak műtéti eltávolítását követő késői posztoperatív gyulladás (delayed-onset infection) vizsgálata

Kaposvári István dr. ■ Körmöczi Kinga dr. ■ Horváth Ferenc dr.  
Buglyó Alida ■ Turai Adrienn Réka ■ Joób-Fancsaly Árpád dr.

Semmelweis Egyetem, Fogorvos-tudományi Kar, Arc-, Állcsont-, Szájsebészeti és Fogászati Klinika, Budapest

*Bevezetés és célkitűzés:* Az alsó bölcsességfogak műtéti eltávolítását követő késői komplikációkról ritkán olvashatunk a szakirodalomban. A korábban már gyógyultnak hitt, nem várt gyulladással visszatérő páciensek arcduzzanattal, szájzárattal, gyakran gennyképződéssel járó, 7 napon túl jelentkező sebfertőzésének előfordulását, hajlamosító tényezőit vizsgáljuk.

*Anyag és módszer:* A vizsgálati anyagot a budapesti Arc-, Állcsont-, Szájsebészeti és Fogászati Klinika két szakorvosának a 2013 januárjától 2017 augusztusáig terjedő időszakban, összesen 731 betegén végzett 851 bölcsességfog-eltávolítás alkotja. A 26 évnél fiatalabbak körében 150 fő bevonásával retrospektív, a szövődmény előfordulására vonatkozóan eset-kontroll módszerrel kutatjuk a komplikációra hajlamosító tényezőket.

*Eredmények:* A szövődmény 10 páciensnél (az összes beteg 1,17%-ánál) lépett fel. Kialakulásáig átlagosan 30 nap telt el. Eset-kontroll vizsgálatunk szignifikánsan igazolta, hogy teljes nyálkahártya-fedettség, a második moláris és a ramus mandibulae közötti helyhiány (Pell–Gregory-féle III-as osztály), mélyebb impactio (Pell–Gregory szerinti B, C), mesioangularis tengelyállás, valamint nagyobb mértékű csontfedettség esetén gyakrabban fordul elő késői posztoperatív gyulladás ( $p < 0,05$ ). Hajlamosító tényezőnek tűnik a fiatalkor és a női nem.

*Következtetések:* Ajánljuk a rizikópáciensek hosszabban tartó posztoperatív obszervációját, a fokozott szájhigiéniá fenntartását. Hívjuk fel pácienseink figyelmét, hogy varratszedés után is fokozott figyelemmel tisztítsák a műtéti területet, panasz esetén pedig azonnal jelentkezzenek. Javasoljuk és tervezzük a téma további kutatását, annak klinikai jelentősége miatt.

Orv Hetil. 2018; 159(31): 1278–1283.

**Kulcsszavak:** bölcsességfog, sebgyógyulás, gyulladás

## Incidence and case-control study of delayed-onset infection after lower third molar surgery

*Introduction and aim:* Delayed-onset infection was defined as an infectious swelling and trismus accompanied by pain or the presence of suppuration starting after the discharge of the patient, generally a week after surgery. Our aim was to describe incidence and possible risk factors of delayed-onset infection after lower wisdom tooth removal.

*Material and methods:* Retrospective study of 851 lower third molar surgeries, performed between January 2013 and August 2017 at Semmelweis University Faculty of Dentistry, Department of Oro-Maxillofacial Surgery and Stomatology, has been done. The teeth were removed by 2 surgeons. Under age of 26, a case-control study comprising a total of 150 lower third molar surgeries were done to identify possible risk factors.

*Results:* 10 delayed-onset wound infections were recorded after suture removal (1.17% of the patients). The mean time elapsing from surgery to delayed-onset infection was 30 days. Lower third molars with total soft tissue coverage, a bigger amount of bone coverage, a lack of distal space (Pell–Gregory class III), deeper impaction (Pell–Gregory classes B, C) or mesioangular tilt are associated with the development of this complication ( $p < 0.05$ ). Female sex and young age seem to be risk factors, too.

*Conclusion:* Patients with risk factors should be warned that infection may still occur several weeks after surgery. The clinicians should observe these patients longer and emphasize keeping their wound clean for a prolonged period.

**Keywords:** third molar, wound-healing, infection, delayed-onset infection, complication

Kaposvári I, Körmöczy K, Horváth F, Buglyó A, Turai AR, Joób-Fancsaly Á. [Incidence and case-control study of delayed-onset infection after lower third molar surgery]. *Orv Hetil.* 2018; 159(31): 1278–1283.

(Beérkezett: 2018. február 28.; elfogadva: 2018. március 18.)

Klinikánkon évről évre több, áttöréshöz visszamaradt fog eltávolítására kerül sor. Ezek legnagyobb részét az alsó bölcsességfogak alkotják. A műtéti fogeltávolítás után természetesen a normális gyógyulást kísérő, pár napig tartó utópanaszok. A beavatkozást követően fájdalommal, arcduzzanattal és szájnityási korlátozottsággal – a műtét időtartamától, a fog anatómiai helyzetétől és egyéb tényezőktől függően – különböző mértékben találkozunk [1, 2]. Alsó bölcsességfog eltávolítása után viszonylag nagy valószínűséggel lép fel a műtét területén sebgyógyulási zavar (0,8–7,8%). A leggyakrabban alveolitis, illetve gennyképződéssel járó fertőzés (surgical site infection) jelentkezik [2–4]. A műtétet követő, korai időszakban kialakuló panaszokat széles körben vizsgálták már, valamint leírták azok hajlamosító tényezőit. A klinikai vizsgálatok többsége azonban csupán a varratszedésig tartó gyulladással járó szövődéseket kutatja, ezután nem követik a pácienseket [5].

A már gyógyultnak gondolt páciensek körében a műtéti területen hetek elteltével is jelentkezhetnek panaszok. A késői posztoperatív gyulladás (delayed-onset infection) arcduzzanattal, szájnityási korlátozottsággal és mérsékelt fájdalommal jelentkezik, továbbá pus képződésével, valamint lázzal járhat. A tünetek rendszerint a műtétet követő 3–4 hét elteltével jelentkeznek [1, 5–8].

Vizsgálatunk céljával a késői posztoperatív gyulladás gyakoriságának és hajlamosító tényezőinek meghatározását tűztük ki.

## Módszer

Kutatásunkban a Semmelweis Egyetem Arc-, Állcsont-, Szájsebészeti és Fogászati Klinikájának összesen 731 betegének 851 alsó bölcsességfog műtéti eltávolítását követő sebgyógyulását vizsgáltuk. A beavatkozásokra 2013 januárja és 2017 augusztusa között került sor. A műtétet a Klinikán alkalmazott protokoll szerint, azonos gyakorlattal rendelkező sebészek végezték el (K. K., J.-F. Á.). A beavatkozásra minden alkalommal helyi érzéstelenítésben, L alakú lebennyel történő feltárásból, buccalis csonteltávolítással került sor. A lebenyszél felfrissítése után a sebszéleket primer módon, 3.0-s vagy 4.0-s Supramid (B. Braun) fonallal, három egyszerű csomós öltéssel és egy horizontális matracöltéssel egyesítették. Az orvosok fájdalomcsillapítóval (diklofenák 50 mg, maximális dózis 3 × 1) és indokolt esetben posztoperatív antibiotikummal (klindamicin 300 mg 4 × 1 vagy amoxicillin-klavulánsav 1000 mg 2 × 1) látták el betegeiket.

A varratszedés a műtét utáni hetedik napon történt. A betegek figyelmét felhívták, hogy panasz előfordulásakor Klinikánkon jelentkezzenek.

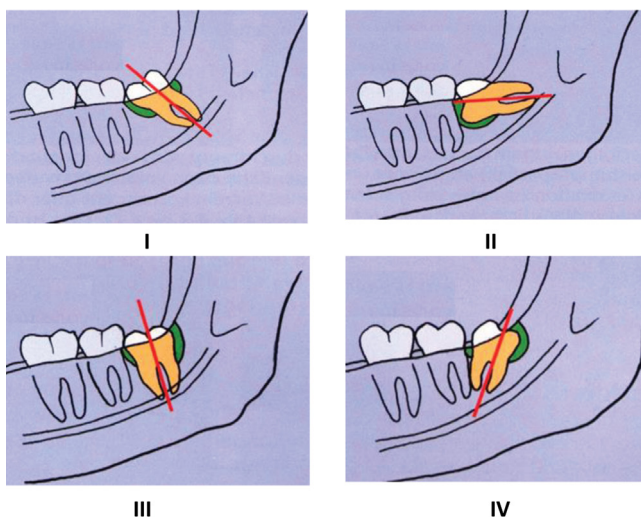
A késői gyulladás kritériuma, hogy az addig szövődésmenyesen gyógyuló pácienseknél a beavatkozást legalább 7 nappal követően lép fel a periostitis. Arcduzzanat, szájjár, mérsékelt fájdalom, esetenként láz jelentkezik. A vizsgálatba bevont összes beteg dokumentációját áttekintve kerestük ennek a szövődésnek az előfordulását. Meghatároztuk gyakoriságát, életkor szerinti eloszlását.

150 beteg bevonásával retrospektív eset-kontroll vizsgálatot végeztünk. Mivel a vizsgált szövődés – kutatásunkban és a korábbi publikációkban is – általában fiatalok körében fordul elő, a random módon kiválasztott pácienseket a 26 év alatti korosztályból választottuk [1, 5]. Szisztémás betegség nem állt fenn, és nem dohányoztak. Páciensenként csak 1 alsó bölcsességfog került be a kutatásunkba. A kontrollcsoport esetén – amennyiben mindkét alsó bölcsességfog eltávolították, úgy – a korábban műtött fog sebgyógyulását vizsgáltuk. Esetcsoportunkat 10 páciens alkotta, akiknél a korábban részletezett késői gyulladás jelentkezett. A kontrollcsoportot 140, randomizált módon kiválasztott, 26 éven aluli, szövődésmenyesen gyógyuló beteg képezte. A kontrollcsoport tizennégyszer több beteget tartalmazott. Ezáltal a vizsgálat statisztikai értékét kívántuk növelni.

Eset-kontroll vizsgálatunk szempontjai az alábbiak voltak: nem, életkor, a fog tengelyállása (Winter-klasszifikáció; 1. *ábra*), az impactio mélysége (Pell–Gregory-klasszifikáció; 2. *ábra*), a fog viszonya a mandibula ramusához (Pell–Gregory-klasszifikáció), a fog nyálkahártyafedtségének mértéke (nem fedi, részlegesen fedi, vagy teljesen fedi), a fog csontfedtségének mértéke (nem fedi, részlegesen fedi, vagy teljesen fedi), továbbá posztoperatív antibiotikum alkalmazása [9–11].

Amennyiben késői posztoperatív gyulladás jelentkezett, a következőket regisztráltuk: a műtét és a panaszok jelentkezése között eltelt idő; a gyógyulás során elegendő volt-e az antibiotikumterápia, esetleg drén alkalmazása; szükséges volt-e a műtéti terület excochleatiója. Az eltávolított fog anatómiai viszonyait az adatbázisban tárolt panorámaröntgen segítségével írtuk le.

A statisztikai vizsgálatok keresztábrák elemzésekként történtek (statisztikai teszt: Fisher-egzakt próba, IBM SPSS Statistics 24-es program). Vizsgálatunk tervét az illetékes etikai bizottság jóváhagyta (ügyiratszám: 6428-1/2018/EKU).



Winter-osztály [10]	Eset	Kontroll
Horizontális	20% (n = 2)	12,1% (n = 17)
Mesioangularis	80% (n = 8)	44,3% (n = 62)
Vertikális	0% (n = 0)	35,7% (n = 50)
Distoangularis	0% (n = 0)	7,9% (n = 11)

(p = 0,036, Fisher-egzakt teszt)

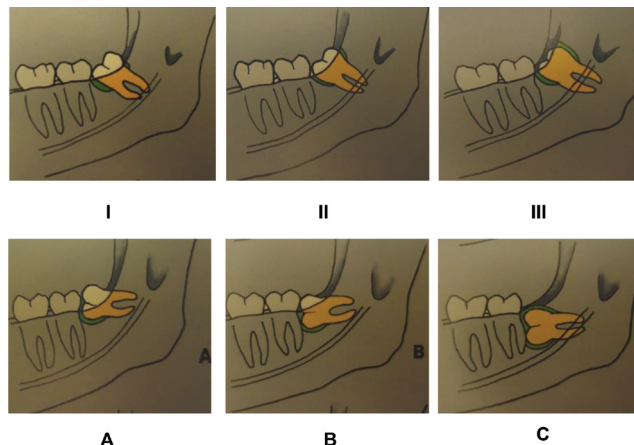
1. ábra Winter-klasszifikáció. I: mesioangularis, II: horizontális, III: vertikális, IV: distoangularis [9, 10], valamint az eset-kontroll vizsgálat eredményei

## Eredmények

A szövődmény 10 páciensnél (az összes beteg 1,17%-ánál) lépett fel. Kialakulásáig átlagosan 30 nap telt el. Jelentkezése minimum 20, maximum 80 nappal követte a műtétet. A legfiatalabb beteg, akinél a szövődmény kialakult, 15 éves, a legidősebb 22 éves volt (3. ábra). Életkoruk átlagosan 18,6 év (szórás: 2,1) volt. A szövődménnyel járó összes esetben a páciens a műtét után antibiotikumot kapott (*per os* amoxicillin-klavulánsav 1000 mg 2 × 1 vagy klindamicin 300 mg 4 × 1). A gyulladás kezelésekor nyolc esetben elegendőnek bizonyult az antibiotikumterápia (amoxicillin-klavulánsav 1000 mg 2 × 1 vagy klindamicin 300 mg 4 × 1). Purulens duzzanat esetén incisio, jodoformos drenázs történt. Két esetben a panaszok 7 napon túl történő fennállása miatt a korábbi műtéti terület feltárására, excochleatiójára volt szükség.

A 26 éven aluli korosztályon belül végzett eset-kontroll vizsgálat során a kontrollcsoportban a legfiatalabb beteg 15 éves, a legidősebb 25 éves volt. Átlagéletkoruk 21,1 év (szórás: 2,8) volt (3. ábra).

Az esetcsoportban 80%, míg a kontrollcsoportban 68,8% volt a nők aránya. Statisztikailag szignifikáns eltérést nem találtunk a nemekre vonatkozóan. A szövődmény előfordulásakor a bölcsességfog minden esetben (10/10) teljesen a nyálkahártya alatt helyezkedett el. A kontrollok 35,7%-ánál (50/140) teljesen, 55,7%-ánál



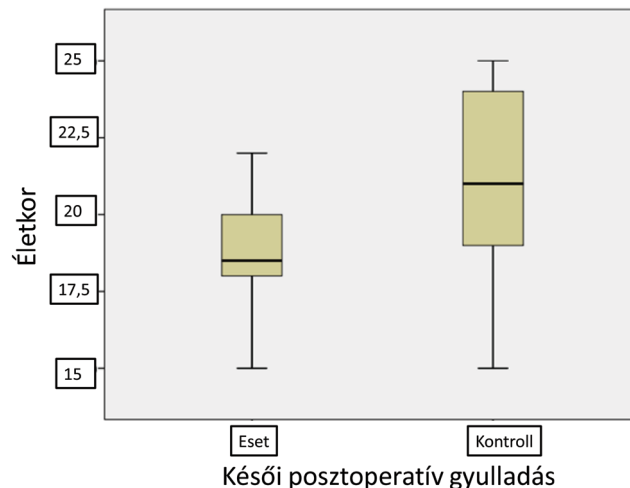
Ramusviszony	Eset	Kontroll
I.	0% (n = 0)	55,7% (n = 78)
II.	20% (n = 2)	40,7% (n = 57)
III.	80% (n = 8)	3,6% (n = 5)

(p = 0,000, Fisher-egzakt teszt)

Impactio mélysége	Eset	Kontroll
A	20% (n = 2)	64,3% (n = 90)
B	80% (n = 8)	35,0% (n = 49)
C	0% (n = 0)	0,7% (n = 1)

(p = 0,017, Fisher-egzakt teszt)

2. ábra Pell-Gregory-klasszifikáció. Alapja a trigonum retromolare hosszúsága, a fog okklúziós síkjához viszonyított helyzete, valamint az impactio mértéke [9]. Az eset-kontroll vizsgálat eredménye



3. ábra Az eset-kontroll vizsgálat korelációja

(78/140) részlegesen, 8,6%-ánál (12/140) pedig egyáltalán nem borította nyálkahártya a bölcsességfog (4. ábra).

Teljes nyálkahártya-borítottság esetén gyakrabban fordult elő a szövődmény (p = 0,000, Fisher-egzakt teszt). Teljesen (3/10), illetve részben (7/10) csonttal borított

Nyálkahártya-borítottság	Eset	Kontroll
Nem fedi	0% (n = 0)	8,6% (n = 12)
Részben	0% (n = 0)	55,7% (n = 78)
Teljesen	100% (n = 10)	35,7% (n = 50)
(p = 0,000, Fisher-egzakt teszt)		
Csontfedettség	Eset	Kontroll
Nem fedi	0% (n = 0)	25,0% (n = 35)
Részben	70% (n = 7)	72,1% (n = 101)
Teljesen	30% (n = 3)	2,9% (n = 4)
(p = 0,002, Fisher-egzakt teszt)		

4. ábra | A nyálkahártya-borítottság és a csontfedettség mértéke

bölcsességfogak eltávolításakor fordult elő a komplikáció. A kontrollcsoport 2,9%-ában (4/140) teljes, 72,1%-ában (101/140) pedig részleges csontfedettséggel találkoztunk, míg 25%-ában (35/140) teljesen előtört fogat távolítottak el (4. ábra). A fog teljes csontfedettségével a szövődmenyes esetek között gyakrabban találkoztunk (p = 0,002, Fisher-egzakt teszt). A tengelyállást tekintve a 10 szövődmenyes eset 20%-át horizontálisnak, 80%-át mesioangularisnak találtuk. A kontrollcsoport 12,1%-át (17/140) horizontális, 44,3%-át (62/140) mesioangularis, 35,7%-át (50/140) vertikális, 7,9%-át (11/140) pedig distoangularis tengelyállású fogak alkották (1. ábra). Mesioangularis tengelyállás esetén gyakrabban fordult elő a szövődmenyes (p = 0,036, Fisher-egzakt teszt).

Az esetscsoportban 20%-ban (2/10) II-es, 80%-ban (8/10) III-as Pell–Gregory-osztályú fogakkal találkoztunk. A kontrollok között 55,7%-ban (78/140) I-es, 40,7%-ban (57/140) II-es, 3,6%-ban (5/140) III-as osztályú fogakat távolítottak el (2. ábra). A Pell–Gregory-féle III-as osztály esetén gyakrabban alakult ki a szövődmenyes (p = 0,000, Fisher-egzakt teszt).

A szövődmennyel járó esetek 80%-a (8/10), míg a véletlenszerűen kiválasztott kontrollpáciensek 35%-a (49/140) esett a mélyebb impactiót jelentő Pell–Gregory-féle B csoportba. A besorolás szerinti A osztályú fogak az esetscsoport 20%-át (2/10), míg a kontrollcsoport 64,3%-át (90/140) alkották (2. ábra). Az ugyanezen besorolás szerinti, legmélyebb impactiót jelentő C osztályú foggal csak a kontrollcsoportban találkoztunk, mindössze egy esetben. A szövődmenyes esetek között gyakrabban fordult elő a mélyebb impactiót jelentő B osztály (p = 0,017, Fisher-egzakt teszt).

Az esetscsoport mindegyik páciense a műtét után antibiotikumot kapott (klindamicin 300 mg 4 × 1 négy napon keresztül vagy amoxicillin-klavulánsav 1000 mg 2 × 1 egy héten keresztül).

A kontrollcsoport 120 páciense kapott a feljebb leírt módon posztoperatív antibiotikumot. A műtét után adott antibiotikum tekintetében az elvégzett keresztábrás elemzés nem mutatott szignifikáns eltérést az eset- és kontrollcsoport között.

## Megbeszélés

A bölcsességfog-eltávolításon áteső páciensek átlagéletkora egyre csökken, ugyanis gyakrabban kerül sor profilaktikus beavatkozásra. A cél általában a nehezített fogátörés tüneteinek, valamint a későbbi fogtorlódásnak a megelőzése [2].

Az áttörésében visszamaradt bölcsességfogak sebészetét illetően napjainkban új irányvonalak is körvonalazódnak. Ezek közül egyre gyakrabban kerül sor a fog csíráalapotában való eltávolítására, valamint a – korábban csak érdekességként említett, mára azonban teljesen elfogadott szájszészeti eljárásá vált – coronectomiára [1, 12].

A bölcsességfogak fejlődése 20–25 éves korban fejeződik be. A fogak ekkorra érik el végleges pozíciójukat. Fejlődésük korábbi időszakában a mandibula felhágó ágában mélyebben, distalisabban helyezkednek el [9]. Amennyiben ilyenkor távolítják el azokat, az anatómiai elhelyezkedésből kifolyólag a műtétet követő gyógyulás körülményei kedvezőtlenebbek, a seb tisztíthatósága komplikáltabb. Ez azonban érdekes módon nem a műtétet követő korai időszakban jelent problémát [1, 5–8].

Monaco és mtsai 134 alsó bölcsességfogcsírá eltávolítása után vizsgálták a betegek gyógyulását. A fiatal betegek csupán 0,9%-ánál fordult elő gyulladásozó szövődmenyes műtétet követő egy héten belül. A vizsgálat során meglepően nagy arányban, 9,2%-ban találkoztak a varratszedés utáni, a műtétet 3–4 héttel követő gyulladással [1].

A szerzők szerint a korai posztoperatív szövődmenyes alacsony előfordulása a sebészeti technika tökéletesítésének, valamint az adott esetben javallott antibiotikumprofilaxisnak, antiszeptikumok használatának tulajdonítható [1, 13]. Mindezek azonban több hét elteltével már nem hatásosak a seb fertőzésének megakadályozásában [1]. Felmerül, hogy a perioperatív szisztémás és lokális antibakteriális terápia elősegíti a késői oportunist fertőzések kialakulását [6]. Piecuch és mtsai a bölcsességfog-eltávolítás utáni fertőzéseket vizsgálták. Perioperatív antibiotikum alkalmazásakor 2,58%-ban, míg annak hiányában ritkábban, 1,2%-ban találkoztak késői fertőzéssel [14]. Ezek alapján nagy valószínűséggel kijelenthetjük, hogy a perioperatív farmakológiai terápia nem meghatározó a késői fertőzés kialakulása szempontjából. Vizsgálatunkban a posztoperatív antibiotikumot illetően az eset- és a kontrollcsoportunk között szignifikáns különbséget nem találtunk.

Fontosnak tartjuk megjegyezni, hogy a műtét előtt indított antibiotikum az irodalmi adatok szerint jelentősebb redukciós hatással bír a korai gyulladásozó szövődmenyesekre, mint a csak posztoperatív alkalmazott.

A gyógyszeres terápia szükségességéről azonban sokszor csak a műtét közben vagy az után tudunk döntést hozni [13].

A megbetegedés etiológiáját tekintve az anatómiai tényezők tűnnek kulcsfontosságúnak [1, 5–8]. Germectomia esetén a fog teljes egészében csonttal fedetten helyezkedik el. A sebész ilyen esetekben a sebet általában

*per primam* zárja. A második moláris fog és a felhágó ág közötti helyhiány miatt azonban a seb nehezen tisztítható. A sebbe kerülő ételmaradék – mint a baktériumok táptalaja – amolyan 'egyirányú ajtón' átjutva kerül a nyálkahártya alá, viszont távozni onnan már nem tud. A korábbi műtėti területen így 'ételimpactio' hatására gyulladás alakulhat ki [15, 16].

*Figueiredo és mtsai* négy alkalommal publikáltak ebben a témában. Megállapították, hogy a szövődmény bár ritkán (1,5%-ban) fordul elő, mégis fontos a páciensek felvilágosítása arról, hogy a műtét után több héttel is kialakulhatnak nem várt panaszok. 33 késői típusú gyulladás kezelésének a vizsgálata során az antibiotikus terápiát az esetek többségében elegendőnek találták. Amennyiben a páciens panaszai 7 nap elteltével sem csökkennek, szükségessé válik a korábbi műtėti terület sebészi revíziója [5–8].

12 késői típusú gyulladásból vett bakteriológiai minta alapján a szövődmény kezelésére a klindamicint javasolják, amennyiben perioperatív amoxicillint alkalmaztak. A feltételezett kórokozók (*Fusobacterium* sp., *Prevotella* sp., *Peptostreptococcus* sp.) leginkább erre érzékenyek, miközben az amoxicillin-klavulánsav kevésbé hatékonyak, az önálló amoxicillin pedig a legtöbb esetben hatástalannak bizonyult [7, 8]. Retrospektív eset-kontroll vizsgálatokban a kutatók arra jutottak, hogy a fog anatómiai helyzete döntő tényezője a szövődmény kialakulásának. A teljes nyálkahártya-fedettséget, a vertikális/mesioangularis tengelyállást, valamint a bölcsességfog mögötti helyhiányt, a mi vizsgálatunkkal megegyezően, hajlamosító tényezőknek találták [5, 6].

Célunk a keveset kutatott, késői posztoperatív gyulladásról az eddigi szakirodalomból megszerzett információk felülvizsgálata, illetve gyarapítása volt. Leszögezhetjük, hogy helyes a megállapítás, amelynek értelmében a szövődmény fiatalokra jellemző. Legidősebb páciensünk, akinél ilyen panaszok jelentkeztek, 22 éves volt. Kutatásunkban a szövődmény 1,17%-os előfordulása közel áll a *Figueiredo és mtsai* által megadott 1,5%-os értékhez, azonban jóval alatta marad a *Monaco és mtsai* által megfigyelt 9,17%-os incidenciának. Ennek magyarázata az lehet, hogy az utóbbi szerző vizsgálatában csak fogcsíreltávolítások szerepeltek, amely esetekben nagyobb a késői gyulladás kockázata.

Kutatásunkban a szövődmény kialakulásáig átlagosan 30 nap telt el, ami megfelel a korábbi publikációkban megadott 25–34 napnak. Vizsgálatunkban a gyulladás kezelésekor 80%-ban az antibiotikumterápia – purulens duzzanat esetén incisio, jodoformos drenázs – elegendőnek bizonyult. 20%-ban a panaszok 7 napon túl történő fennállása miatt a korábbi műtėti terület feltárására, excochleatiójára volt szükség. Korábbi publikációk hasonló arányban (10–33%) tartották szükségesnek a gyulladt terület sebészi revízióját [1, 5, 8].

A 26 éven aluli korosztályban végzett eset-kontroll vizsgálatunkban igazoltuk, hogy a fog elhelyezkedésének meghatározó szerepe van. Az anatómiai viszonyokat te-

kintve teljes nyálkahártya-fedettség, nagyobb mértékű csontfedettség, mesioangularis tengelyállás, mélyebb impactio (Pell–Gregory-féle B), a második moláris fog és a mandibula felhágó ága közötti helyhiány (Pell–Gregory szerinti II-es és III-as osztály) esetén szignifikánsan gyakrabban jelentkezett a komplikáció. Tekintettel arra, hogy az összes szövődményes esetünk bonyolultabb műtétnek tekinthető, a pácienseket perioperatív antibiotikumprofilaxisban részesítettük, ezért ennek hatását a késői posztoperatív gyulladásra nem volt lehetőségünk vizsgálni.

## Következtetés

Egy műtét várható szövődményeinek ismerete mind a kezelőorvos, mind pedig a páciens számára fontos. Különösen igaz ez az olyan kórképekre, amelyek kialakulása fokozott odafigyeléssel csökkenthető. Ezek közé sorolható az alsó bölcsességfog eltávolítását követő késői posztoperatív gyulladás. Ajánljuk a rizikópáciensek hosszabban tartó obszervációját, a fokozott szájhigiéniá fenntartását. Hívjuk fel pácienseink figyelmét, hogy varratszedés után is fokozott figyelemmel tisztítsák a műtėti területet, panasz esetén pedig azonnal jelentkezzenek.

Javasoljuk és tervezzük a téma további kutatását, annak klinikai jelentősége miatt.

*Anyagi támogatás:* A közlemény megírása anyagi támogatásban nem részesült.

*Szerzői munkamegosztás:* K. I., K. K., H. F., B. A., T. A. R., J.-F. Á. a vizsgálatokat, K. K. és J.-F. Á. a műtétet végezték. Statisztikai elemzések: H. F. és K. I. A cikk végleges változatát valamennyi szerző elolvasta és jóváhagyta.

*Érdekltségek:* A szerzőknek nincsenek érdekltségeik.

## Köszönetnyilvánítás

Kaposvári István köszöni a családjának és a Semmelweis Egyetem, FOK, Arc-, Állcsont-, Szájsebészeti és Fogászati Klinika összes dolgozójának segítségét.

## Irodalom

- [1] Monaco G, Cecchini S, Gatto MR, et al. Delayed onset infections after lower third molar germectomy could be related to the space distal to the second molar. *Int J Oral Maxillofac Surg.* 2017; 46: 373–378.
- [2] Joób-Fancsaly Á. (ed.) The role of wisdom teeth in dentistry. [A bölcsességfogak szerepe a fogászat különböző szakterületein.] Semmelweis Kiadó, Budapest, 2010. [Hungarian]
- [3] Andersson L, Kahnberg KE, Pogrel MA. (eds.) Oral and maxillofacial surgery. Wiley-Blackwell, Hoboken, NJ, 2010.
- [4] Divinyi T. The management of partially erupted and unerupted teeth (impacted and retained teeth). In: Szabó Gy. (ed.) Oral and maxillofacial surgery. [Áttörésben visszamaradt fogak sebészi el-látása (impaktált, retineált fogak). In: Szabó Gy. (szerk.) Száj-

- sebészet, maxillofacialis sebészet.] Semmelweis Kiadó, Budapest, 2001; pp. 69–78. [Hungarian]
- [5] Figueiredo R, Valmaseda-Castellón E, Berini-Aytés L, et al. Incidence and clinical features of delayed-onset infections after extraction of lower third molars. *Oral Surg Oral Med Oral Pathol Oral Radiol Endod.* 2005; 99: 265–269.
- [6] Figueiredo R, Valmaseda-Castellón E, Berini-Aytés L, et al. Delayed-onset infections after lower third molar extraction: a case-control study. *J Oral Maxillofac Surg.* 2007; 65: 97–102.
- [7] Figueiredo R, Valmaseda-Castellón E, Formoso-Senande MF, et al. Delayed-onset infections after impacted lower third molar extraction: involved bacteria and sensitivity profiles to commonly used antibiotics. *Oral Surg Oral Med Oral Pathol Oral Radiol.* 2012; 114: 43–48.
- [8] Figueiredo R, Valmaseda-Castellón E, Laskin DM, et al. Treatment of delayed-onset infections after impacted lower third molar extraction. *J Oral Maxillofac Surg.* 2008; 66: 943–947.
- [9] Korbendau JM, Korbendau X. (eds.) *Clinical success in impacted third molar extraction.* Quintessence Publishing, Paris, 2002.
- [10] Winter GB. *Principles of exodontia as applied to the impacted mandibular third molar: a complete treatise on the operative technic with clinical diagnoses and radiographic interpretations.* American Medical Book Company, St. Louis, MO, 1926.
- [11] Pell GJ, Gregory GT. Impacted mandibular third molars (classification and modified technique for removal). *Dent Digest.* 1933; 39: 330–338.
- [12] Szalma J, Lempel E. Protecting the inferior alveolar nerve: coronectomy of lower third molars. [A nervus alveolaris inferior védelmében: alsó bölcsességfogak coronectomiája.] *Orv Hetil.* 2017; 158: 1787–1793. [Hungarian]
- [13] Kaposvári I, Körmöczy K, László ZsB, et al. Prospective randomized study regarding the effect of the preoperative antibiotic and chlorhexidine rinse on wound healing after mandibular third molar surgery. [A preoperatív antibiotikus és antiszeptikus kezelés hatása a műtéti úton eltávolított alsó bölcsességfogak sebgyógyulására – prospektív randomizált vizsgálat.] *Orv Hetil.* 2017; 158: 13–19. [Hungarian]
- [14] Piecuch JF, Arzadon J, Lieblich SE. Prophylactic antibiotics for third molar surgery: a supportive opinion. *J Oral Maxillofac Surg.* 1995; 53: 53–60.
- [15] Goldberg MH, Nemarich AN, Marco WP 2nd. Complications after mandibular third molar surgery: a statistical analysis of 500 consecutive procedures in private practice. *J Am Dent Assoc.* 1985; 111: 277–279.
- [16] Pasqualini D, Cocero N, Castella A, et al. Primary and secondary closure of the surgical wound after removal of impacted mandibular third molars: a comparative study. *Int J Oral Maxillofac Surg.* 2005; 34: 52–57.

(Kaposvári István dr.,  
Budapest, Mária u. 52., 1085  
e-mail: kaposvari.isti@gmail.com)

## NOTA

### Új fejlesztés az egészségügyben dolgozók, tanulók részére!

#### A magyar nyelvű szakirodalmi keresőszolgáltatás

##### Mi a NOTA?

Napivizit Orvosi Tudástár Alkalmazás

##### Mit tud a NOTA portál?

Megkönnyíti a magyar nyelvű szakirodalmi források keresését.

Eszköztől függetlenül, akár okostelefonról, a betegágy mellett állva is használható.

##### Miben kereshet a NOTA-val?

Az Akadémiai Kiadó folyóirataiban: *Orvosi Hetilap, Magyar Sebészet, Mentálhigiéné és Pszichoszomatika.*

Más kiadók magyar nyelvű szakfolyóirataiban: pl. *Lege Artis Medicinae, Hypertonia és Nephrologia, Ideggyógyászati Szemle.*

A hatályos szakmai irányelvekben.

Magyar nyelvű kérdésekre adott angol nyelvű találatokban, a PubMeden.

**nota.hu**

Amennyiben további információra lenne szüksége, keressen minket elérhetőségeinken:  
[journals@akademai.hu](mailto:journals@akademai.hu) / [hirdetes@akademai.hu](mailto:hirdetes@akademai.hu)

#### Akadémiai Kiadó

A Wolters Kluwer Csoport tagja

1117 Budapest, Prielle Kornélia u. 21-35. / Telefon: (1) 464-8246  
[www.akademai.hu](http://www.akademai.hu) / [www.akademai.com](http://www.akademai.com)



AKADÉMIAI KIADÓ



A cikk a Creative Commons Attribution-NonCommercial 4.0 International License (<https://creativecommons.org/licenses/by-nc/4.0>) feltételei szerint publikált Open Access közlemény, melynek szellemében a cikk nem kereskedelmi célból bármilyen médiumban szabadon felhasználható, megosztható és újraközölhető, feltéve, hogy az eredeti szerző és a közlés helye, illetve a CC License linkje és az esetlegesen végrehajtott módosítások feltüntetésre kerülnek.