A csontpótlás klinikai és kísérletes vizsgálata

Doktori tézisek

Dr. Szalay Krisztián

Semmelweis Egyetem
Klinikai orvostudományok Doktori Iskola

Témavezető: Dr. Szendrői Miklós, az MTA doktora, egyetemi tanár

Hivatalos bírálók: Dr. Pánics Gergely, Ph.D., egyetemi adjunktus
Dr. Böröcz István, Ph.D., osztályvezető főorvos

Szigorlati bizottság elnöke:
Dr. Lakatos Péter, az MTA doktora, egyetemi tanár
Szigorlati bizottság tagjai:
Dr. Pap Károly, Ph.D., egyetemi adjunktus
Dr. Klára Tamás, Ph.D., főorvos

Budapest
2017

1. Bevezetés

A masszív csontdefektusok a mai napig komoly problémát jelentenek a rekonstruktív sebészet számára. Az autológ spongióza használata maradt az egyedül igazán hatékony módszer csontdefektusok kitöltésére. Komoly probléma azonban ezzel a módszerrel, hogy csak korlátozott mennyiségben áll rendelkezésre a felhasználható spongiózus csont, a csontvétel helyén pedig gyakran alakul ki szövődmény (Arrington és mtsai 1996). Ennek megfelelően a szövetmérnökség, szövetépítés (tissue engineering) egyik legintenzívebben kutatott területe a csontgyógyulás és a csontpótlás. A szövetépítés alappillérei: a scaffoldok, a sejtek és a növekedési faktorok.

A biokerámiák a csontpótlás ígéretes lehetőségei, mert háromdimenziós teret biztosítva lehetővé teszik a sejtek proliferációját, differenciációját, és ezáltal biztosítják az új csont képződésének a lehetőségét. Ma már sokféle felszívódó és oszteokonduktív tulajdonságú csontpótló anyag érhető el, számos közülük a klinikai gyakorlatban is használt (Petite és mtsai 2000). A kálcium-hiányos hidroxiapatit kerámia (CDHA) az új generációs, nagy specifikus felületű (high-SSA) kerámiák közé tartozik a maga 20–80 m^2/g specifikus felületével, megközelítve ezzel a normál csontszövet 80 m^2/g specifikus felület értékét. A sejtek sokkal könnyebben tapadnak meg a nagy specifikus felületű kerámiákon, mint a kis specifikus felületűeken.

Az oszteogén potenciál növelése érdekében a scaffoldok kombinálhatóak mezenchimális őssejtekkel (MSC) és növekedési faktorokkal. A mezenchimális őssejtek multipotens sejtek és egyaránt tudnak oszteoblaszt, kondrocita, adipocita, tenocita és myoblast irányba differenciálódni (Prockop és mtsai 1997). A mezenchimális őssejtek csontvelő aspirátumból könnyen izolálhatóak, és in vitro körülmények között tenyészthetőek. Számos preklinikai állatkísérlet igazolja, hogy in vitro expandált mezenchimális őssejtek csontpótló anyagokkal kombinálva kritikus méretű csontdefektusok gyógyulásában pozitív hatással bírnak (Petite és mtsai 2000, Quarto és mtsai 2001).

A növekedési faktorok befolyásolják a kemotaxist, a differenciációt, a proliferációt és a csontsejtek szintetikus aktivitását, ezáltal szabályozva a fiziológiás remodellinget és a törésgyógyulást. A trombocitában gazdag vérplazma ezeket a

növekedési faktorokat (PDGF, TGF-β1, TGF-β2, IGF, EGF, ECGF) természetes összetételükben tartalmazza (Kiuru és mtsai 1991).

Jelenleg a küretázst követő csontcement kitöltés az elfogadott operatív eljárás a teherviselő ízületek közelében elhelyezkedő nagy cisztikus elváltozások esetén, mint az óriássejtes csonttumor, az aneurizmás csontciszta és a kondroblasztoma (Labs és mtsai 2001). Teherviselő ízület közelében elhelyezkedő csontdefektusok rekonstrukciójában csontcement felhasználás után a biomechanikai változásokkal összefüggő degeneratív elváltozásokat figyelték meg állatmodellen. Más tanulmányok kiváló eredményekről számoltak be a szubkondrális autogén csontgraftok beültetését követően, mellyel próbálták normál állapotba visszaállítani a szubkondrális csontszerkezetet és a biomechanikai funkciót.

2. Célkitűzések

Kísérletes munkánk első felében egy mindennapos klinikai probléma ismertetésén keresztül szeretnénk felhívni a figyelmet a modern csontpótló anyagok fejlesztésének szükségességére. Munkánk első felében ismertetett retrospektív vizsgálatunk célja az volt, hogy megfigyeljük és összehasonlítsuk a szubkondrálisan elhelyezkedő óriássejtes csonttumorok kikaparása után a kialakult üreg kitöltésére használt eltérő sebészi technikákat, valamint a zömített csontforgács és csontcement hatását az alsó végtagi teherviselő ízületekben kialakuló szekunder degeneratív elváltozásokra.

Tudomásunk szerint csak szórványos ismeretek vannak a trombocitában gazdag plazma esetleges felhasználásának lehetőségeiről a kritikus méretű csontdefektusok gyógyításában. Ezért úgy döntöttünk, hogy munkánk második felében megvizsgáljuk a PRP hatását a kritikus méretű csontdefektus gyógyulására autológ mezenchimális őssejtekkel és a fent említett nagy specifikus felületű CDHA kerámiával kombinálva. Vizsgálatunkhoz egy új-zélandi fehér nőstény nyúl radiusán kialakított kritikus méretű diafizeális csontdefektus-modellt választottunk. A főbb vizsgált paraméterek pedig a csontosodást követő biomechanikai stabilitás, az újonnan képződött csont mennyisége és a beültetett kerámia felszívódásának mértéke voltak, melyeket négy pontos nem destruktív hajlításos vizsgálattal, mikro-CT vizsgálattal és szövettani vizsgálattal határoztunk meg.

3. Módszerek

3.1 Beteganyagunk klinikai vizsgálata

Retrospektív vizsgálatunkba a Semmelweis Egyetem Ortopédiai Klinikáján korábban általunk kezelt, az intézményben működő Csonttumor Regiszterben nyilvántartott, illetve rendszeresen ellenőrzött óriássejtes csonttumoros betegeket vontuk be. 1970 és 2006 között 199 beteg került műtéti ellátásra végtagi lokalizációjú óriássejtes csonttumor miatt. A vizsgálatunkban szubkondrálisan elhelyezkedő, az alsó végtag teherviselő ízületeiben előforduló, a proximális femurt, a disztális femurt, proximális tibiát és a disztális tibiát érintő, szubkondrálisan elhelyezkedő, intralézionális küretázzsal kezelt óriássejtes csonttumorokra fókuszáltunk. Hogy képet kaphassunk a szekunder artrózis kialakulásának dinamikájáról, a vizsgálatunkba csak olyan beteget vontunk be, akit legalább 50 hónapig tudtunk utánkövetni. A vizsgálatokból kizártuk azokat a betegeket, akiknek lokális recidívája, szeptikus szövődménye vagy intraartikuláris patológiás törése volt.

Rendelkezésünkre állt a betegek kórtörténete, műtéti leírása, röntgen és esetenként CT felvételei, szövettani metszetei, valamint paraffin blokkba ágyazott műtéti minták. A betegek a nemzetközileg is elfogadott trendnek megfelelő sűrűséggel jártak kontroll vizsgálatra, az első 2 évben 3 havonta, utána 3 évig félévente. A betegeket azonos vizsgálati protokoll szerint követtük: minden alkalommal fizikális vizsgálatot követően 2 irányú konvencionális röntgen képet készítettünk, és képeket összevetettük az előző vizsgálat képeivel. Minden esetben figyeltük továbbá az adott ízületben jelentkező degeneratív elváltozásokat.

Az óriássejtes csonttumorok stádiumbeosztásánál a Campanacci szerinti radiomorfológiai, valamint az Enneking féle sebészeti kritériumokat összevontan, egymásnak megfeleltetve használtuk, azonban az Enneking szerinti III. stádiumot agresszív, de benignus tumornak tartottuk (Enneking 1987). A fentiek alapján 3 stádiumot különböztettünk meg: I. stádium: a defektus körül a csont alakja és kortikálisának vastagsága megtartott, II. stádium: az érintett csont kiszélesedett, a kortikális elvékonyodott, de a tumor nem tört át a környező lágyrészekbe, III. stádium: a tumor a kortikálist áttörte, és a környező lágyrészekbe terjedt.

A szubkondrális csont érintettségéről akkor beszélünk, ha az anteroposterior vagy oldalsó radiológiai felvételeken a tumor és az ízületi porc távolsága kisebb volt, mint 3 mm. A tumor szubkondrális méretének meghatározása Chen és munkatársai által leírt módszert használtuk (2005).

A degeneráció mértékének megítélése céljából minden alkalommal az érintett, operált ízületről, és az ellenoldali, egészséges ízületről kétirányú, álló röntgen felvételt készítettünk.

3.2 Kísérleti állatok

Kísérleteinkhez hat-kilenc hónapos korú új-zélandi nőstény nyulakat használtunk, melyek növekedése már lezárult. A következő csoportokat hasonlítottuk össze munkánk során: a kritikus méretű defektust CDHA kerámiával, autológ mezenchimális őssejtekkel bevont CDHA kerámiával, PRP-vel bevont CDHA kerámiával és PRP+MSC kombinációjával bevont CDHA kerámiával töltöttük ki. Kontroll csoportként üresen hagyott defektust, és autológ spongiózával kitöltött defektust használtunk, ahol a nyúl csípőlapátjából vettük az autológ csontot. Minden csoportban hat állat volt. Az állatokat a Heidelbergi Ruprecht Karl Egyetem ‘‘In the care and use of animals’’ protokollja szerint tartottuk és kezeltük. Munkánkat a Heidelbergi Ruprecht Karl Egyetem Állatkísérletekkel Foglalkozó Etikai Bizottsága engedélyezte és felügyelte.

3.3 A kerámia

A kálcium deficiens hidroxiapatit kerámia cilinderek 15 mm hosszúak és 4 mm átmérőjűek voltak (Robert Mathys Foundation, Bettlach, Svájc), melyeket emulgeációs eljárás segítségével állítottak elő (Bohner 2000). A kerámiákat egyesével, sterilen csomagolták. Összporozitásuk 85 térfogatszázalék volt, 54 térfogatszázalék volt a makropórusok aránya (0,2-0,6 mm) és 31 térfogatszázalék a mikropórusok aránya (<5 μm). Az általunk használt CDHA kerámia specifikus felülete 48 m^2/g volt.

3.4 PRP előállítása

A PRP előállításához 17 ml vért vettünk hat darab hat hónapos új-zélandi fehér nyúl fülartériájából. A protokollt Yamada és munkatársai dolgozták ki (Yamada és mtsai 2004). A vért heparin tartalmú csövekben gyűjtöttük. Ezután két centrifugálási lépés következett: először 209 x g sebességgel 16 percig 20 °C-on centrifugáltuk a mintákat, hogy eltávolítsuk a vörösvértesteket, majd 1500 x g sebességgel 12 percig 20 °C-on, hogy kicsapódjanak a vérlemezkék is. A második centrifugálás után a sejtüledéket újra szuszpendáltuk trombocitában szegény plazmában úgy, hogy az átlagos trombocitaszám 10.05×10^8/ml legyen. A hat donor nyúlból származó PRP-t ezután összekevertük és felhasználásig -80 °C-on tároltuk. Ennek megfelelően csak allogén, kevert PRP-t használtunk minden esetben.

3.5 Mezenchimális eredetű őssejtek izolálása

Két héttel a csontdefektus létrehozása előtt minden állattól csontvelőt vettünk. Protokollunk szerint minden állat később a saját, tenyésztett mezenchimális őssejtjeit kapta vissza a CDHA+MSC és a CDHA+MSC+PRP csoportban. A sebészi technika a következő volt: a nyulakat általános anesztéziában operáltuk. A proximális tibia felett szikével egy 2 cm-es metszést vezettünk, és a tibia velőüregét megnyitottuk egy 3 mm átmérőjű steril csontvelő-aspirációs tűvel. Az aspirált csontvelőt egy 15 ml-es Falcon csőben 5 ml előemésztő folyadékkal és 4 ml Verfaillie médiummal kevertük össze. Miután az emésztést 10 ml foszfáttal pufferált sóoldat hozzáadásával leállítottuk, az előemésztett csontvelőt 40 μm-es szűrő segítségével átszűrtük. Ezután a sejteket megszámoltuk, és 25 négyzetcentiméteres sejttenyésztő flaskákban szélesztettük 5 ml modifikált Verfaillie tenyésztőfolyadékban. Ezek után a tenyésztő médiumot 2 naponta cseréltük.

3.6 Sejtek felvitele a CDHA kerámia felszínére és a PRP használata

Minden kerámiát a beültetés előtti éjszaka 4° C-on 40 μg/ml-es PBS-ben feloldott fibronektin oldatban inkubáltunk, hogy a sejtek adhézióját elősegítsük a kerámiához, és mert ismert a fibronektin pozitív hatása az új csont képződésére (Vogel és mtsai 2006). A tenyésztő flaskák felszínéről a sejteket tripszinnel leválasztottuk, majd megszámoltuk. Ötmillió sejtet reszuszpendáltunk 3 ml Verfaille tenyésztő folyadékban, és egy 5 ml-es steril csőbe tettük. A fibronektinnel előkezelt kerámiákat belehelyeztük a sejteket tartalmazó 5 ml-es csőbe. Ezután másfél órán keresztül a kerámiákat és a sejteket tartalmazó csöveket 4° C-on 35 1/min-es fordulatszámon forgattuk. Forgatást követően a sejteket tartalmazó kerámiákat egy 6 lyukú steril tárolólemezre raktuk. A CDHA+PRP és a CDHA+MSC+PRP csoportokban a beültetés előtt közvetlenül először 40 μl frissen felolvasztott PRP-t fecskendeztünk közvetlenül a kerámiákra, majd ezután 10 μl thrombin és kálcium-klorid oldatok keverékét.

3.7 A műtét

Vizsgálataink során a Wittbjer és munkatársai által kidolgozott állatmodellt használtuk (1982), amikor is egy 15 mm-es unilaterális, kritikus méretű csontdefektust hoztunk létre a nyúl disztális radius diafízisén. A nyulakat általános anesztéziában operáltuk. A csontot mediálisan, a disztális radius felett vezetett 3 cm-es metszésből, egyszerhasználatos szikével a lágyrészeket átvágva, az izmokat finoman elhúzva tártuk fel. Oszcillációs fűrésszel 15 mm-es segmentális, diafizeális darabot vágtunk ki a radiusból és a defektusba press fit módon behelyeztük az adott csoportnak megfelelő kerámiát (vagy spongiózus csontot vagy szabadon hagytuk). A defektus felett gondosan, csomós öltésekkel zártuk az izmot, a fasciát és a bőrt. A spongiózus csontot a csípőlapát hátsó részéből nyertük. A műtét után 16 héttel a nyulakat elaltattuk hat milliliter intravénásan beadott Narcoren segítségével. Egyszer használatos szikével a könyökízületben a nyúl mindkét alkarját exartikuláltuk és a lágyrészektől alaposan megtisztítottuk. Azonnali mechanikai vizsgálatok után az alkari preparátumokat 70 %-os etanolba helyeztük.

3.8 Biomechanikai vizsgálat

Négy pontos, nem destruktív hajlításos vizsgálatot használtunk a biomechanikai stabilitás megítélése céljából. Az állatok leölése után közvetlenül friss mintákon végeztük a vizsgálatokat Mattila és munkatársai által leírt modellt adaptálva (Mattila és mtsai 1999). Vizsgálatainkhoz a 1387 típusú Zwick készüléket használtuk. Az alkart alaposan megtisztítottuk a lágyrészektől úgy, hogy a defektus területe, a beültetett kerámia és a csont se sérüljön. A négy pontos hajlítás során az ulnaris oldalt nyomtuk egymástól 40 mm-es távolságban, hogy a radius defektusát kitöltő kerámia véletlenül se sérüljön meg. A két alátámasztási pont a két nyomási ponttól 12 mm-es távolságban volt úgy, hogy az mindig a nyomási pont defektustól távolabbi oldalán helyezkedjen el. A preparátumokat úgy helyeztük el, hogy a radiuson elhelyezkedő defektus mindig a nyomó és az alátámasztó fejek közepére essen. Mind a nyomó, mind az alátámasztó pontok 2 mm átmérőjű, lekerekített felszínek voltak, megelőzve ezzel, hogy terhelés közben belevágjanak a csontba és eltörjék azt. A vizsgálat mozgáskontrollált volt, a vizsgálófej 0.08 mm/s-os sebességgel mozgott. Az erő-elmozdulás adatait az anyagvizsgáló gép folyamatosan és automatikusan egy hozzá csatlakoztatott számítógépre juttatta és raktározta. Az erő-elmozdulás görbéknek (N/mm) volt egy lineáris - az elasztikus deformációra jellemző -, és egy nem lineáris - a plasztikus deformitásra jellemző – szakasza. A görbe lineáris, elasztikus szakaszának meredeksége segítségével meghatároztuk a rendszer merevségét (Young modulus). Hogy kiküszöböljük az egyéni különbségekből (egyéni csontminőség, csontátmérő) adódó hibákat az operált végtagok eredményeit normalizáltuk az kontralaterális, nem operált végtag merevségi adataival (így az eredményeket százalékosan tudtuk megadni).

3.9 Mikro-CT vizsgálat

Biomechanikai vizsgálatok után a preparátumokat, melyek a 1,5 cm-es szegmentális defektus mellett tartalmaztak még fél-fél centiméter kortikális csontot proximális és disztális irányba, 70 százalékos alkoholban fixáltunk. Mindegyik csontblokkot mikro-CT vizsgálat alá vontunk. A mikro-CT berendezés röntgensugárforrás mikrofókusza 7 μm volt, az alkalmazott legnagyobb feszültség pedig

36 kV. A kép mátrixa 1024 x 1024 pixelt tartalmazott. A mintákat speciális vizet tartalmazó tárolóedényben, függőlegesen helyeztük el a gépben úgy, hogy a tároló edény és a minta hossztengelye párhuzamos legyen. Nagy felbontású protokollt használtunk vizsgálatunkhoz (120 μm-es szelettávolság és 60 μm-es felbontás). A preparátum hosszától függően körülbelül 180 képszelet készült preparátumonként, azon függőlegesen haladva.

Ahhoz, hogy az újonnan képződött csont és a felszívódott kerámia mennyiségét meg tudjuk határozni a 8 bites képeken, meg kellett határozni a szürke skálán (0-255) a kerámiához és az újonnan képződött csonthoz tartozó szürke érték intervallumot. Ez a folyamat a szegmentáció, melynek során vizuálisan választjuk ki és állítjuk be az adott szövethez tartozó szürke értékeket. A CDHA kerámiához a szürke skálán 160 ± 15 értéket rendeltük, míg az újonnan képződött csonthoz 60 ± 15 értéket. A vizuálisan beállított küszöb, mely elkülönítette a CDHA kerámiát az újonnan képződött csonttól, 100 volt, mely megbízható különbségtételt tett lehetővé a kétféle szövetféleség között. Végezetül pedig identikus síkban készített szövettani metszettel is összevetettük a mikro-CT képet, ezzel is mintegy hitelesítve az általunk választott, a két szövetféleséget elkülönítő vizuális kritériumokat. A digitalizált mikro-CT képeket a VG Studio Max 1.2.1 program segítségével analizáltuk, és kiszámoltuk az újonnan képződött csont mennyiségét (az újonnan képződött csont voxeleinek számát osztottuk a teljes defektus területére eső voxelek számával). A felszívódott kerámia mennyiségét úgy határoztuk meg, hogy a 16 hét után jelen lévő kerámia voxel számát elosztottuk három nem beültetett, de mikro-CT vizsgálat alá vont kerámia átlagos voxel számával.

3.10 Szövettani analízis

A biomechanikai és mikro-CT vizsgálatok után a nem dekalcinált mintákat dehidráltuk és műgyantába ágyaztuk (Technovit). A beágyazás standardizált radius és ulna pozicionálással történt, hogy a későbbi metszések során identikus metszetek készülhessenek a különböző állatokból származó mintákból. A műanyag blokkok elkészülte után vágásos és csiszolásos módszerrel 50 μm vastag koronális síkú, a radiust és az ulnát párhuzamosan tartalmazó metszeteket készítettünk. Beágyazás után a műanyag teljesen kiszáradt, a műanyagba ágyazott preparátumokat először fűrésszel

vágtuk, majd a metszeteket speciális csiszoló-berendezéssel készítettük el. Minden állatból két metszet készült. Az egyiket Goldner féle trichrom módszerrel, másikat toluidinnel kiegészített Giemsa féle módszerrel festettük meg. A metszeteket fénymikroszkóp segítségével vizsgáltuk, fényképeztük, digitalizáltuk. Vizsgálataink során a vizsgáló által eltérőnek minősített szövetféleségekhez eltérő színeket rendeltünk, melyek területét pontosan meg tudtuk határozni. Így pontosan le tudtuk mérni az újonnan képződött csont területét, a kötőszövettel borított és a kerámiával borított terület nagyságát. A kapott értékeket a teljes defektus méretével elosztottuk, így normalizált százalékos értéket kaptunk. Megmértük továbbá a csonttal fedett régió nagyságát a radius oszteotomizált végei mellett fekvő 3x4 mm-es interface területen, valamint a radiális defektus ulnáris felén lévő területen is. Ezeket az eredményeket is normalizáltuk és százalékosan adtuk meg.

3.11 Statisztikai analízis

A statisztikai analízist a SPSS for Windows 15.0 (SPSS Inc., Chicago, IL, USA) programmal végeztük. Minden esetben kiszámoltuk az átlagértéket és a szórást. A főbb vizsgált paraméterek a biomechanikai vizsgálattal meghatározott merevség, az újonnan képződött csont mennyisége és a mikro-CT-vel mért kerámiafelszívódás voltak. Ezeket a paramétereket többváltozós varianciaanalízissel vizsgáltuk (ANOVA). A független változók közötti különbséget post-hoc teszt segítségével vizsgáltuk (Tukey). Az interface régió és az ulnaris régió csontosodásának mértékét, valamint a teljes defektus csontosodási mértékét a Wilcoxon párosított teszt segítségével hasonlítottuk össze. Az artrózis mentes túlélési időt a Kaplan-Meier módszerrel írtuk le és a csoportok közötti különbséget Log-Rank teszttel értékeltük. Az artrózismentes túlélést befolyásoló esetleges tényezőket logisztikus regressziós analízissel vizsgáltuk (Cox-modell). Vizsgálataink során $p < 0.05$ értéket tekintettük szignifikánsnak. Az általunk használt próbák mind kétmintás próbák voltak.

4. Eredmények

4.1 Beteganyagunk klinikai utánkövetésének eredményei

Az 199 óriássejtes csonttumoros beteg közül 129-nek volt alsóvégtagi teherviselő csontban elhelyezkedő óriássejtes csonttumora. Hetven betegnél más lokalizációban fordult elő az elváltozás (felsővégtag, medence). Anyagunkban nem szerepel szakrális, illetve csigolyát érintő elváltozás, ennek oka részben az, hogy e területeken az óriássejtes csonttumorok csak ritkán fordulnak elő, illetve hogy ezek a betegek más intézményben kerültek ellátásra. A 129 alsó végtagi lokalizációjú betegnél szubkondrális elhelyezkedésű daganat 109 esetben fordult elő (84 %). Adjuváns terápiaként 85 esetben használtunk fenolt, 44 esetben fenolos öblítés nem történt. 17 fenollal kezelt betegnél fordult elő a tumor helyi kiújulása (20 %), míg a fenollal nem kezelt betegek esetében a lokális kiújulás 16 esetben (36 %) fordult elő.

A vizsgálatokból 49 beteget zártunk ki lokális recidíva, szeptikus szövődmény vagy intraartikuláris patológiás törés miatt. Így 80 beteg vett részt a retrospektív tanulmányunkban, az átlagos utánkövetési idő pedig 84 hónap (50-148 hónap) volt. A betegek átlagéletkora 32,4 év (14-69 év) volt. A proximális femur 5, disztális femur 45, proximális tibia 19 és disztális tibia 11 beteg esetén volt érintett. A Campanacci–Enneking szerinti radiomorfológiai stádiumbeosztás szerint 80 primer óriássejtes csonttumoros beteg közül 3 beteg tartozott az egyes, 45 beteg a kettes, míg 32 beteg a hármas stádiumba. Az átlagos szubkondrális tumorérintettség Chen által kidolgozott módszer szerint mérve 27,5 százalék (15-89 %) volt.

Küretázst és csont graft beültetést 44 esetben végeztünk, míg 36 esetben a kikaparást követően cementes kitöltést alkalmaztunk. 24 hónappal a műtét után hat esetben (13,6 %) találtunk degeneratív ízületi elváltozásokat a csontforgáccsal kitöltött csoportban és három esetben (8,3 %) cementes kitöltés után. 50 hónappal a műtét után azonban ez az arány megfordult, hét esetben (15,9 %) volt látható degeneratív elváltozás a csontforgáccsal kitöltött csoportban és hét esetben (19,4 %) a cement kitöltés után. Ez a tendencia azt jelenti, hogy az első, csontforgáccsal kitöltött csoportban a második vizsgálati időszakban csak egy új artrózisos beteg jelent meg, míg a második, egyébként kisebb, csontcementtel kitöltött csoportban 4 új artrózisos eset is megjelent. A 24 hónapos

posztoperatív vizsgálat során szignifikánsan kevesebb degeneratív változás volt tapasztalható a cementes kitöltés után a csont graft beültetéshez képest (p <0,05). Az 50 hónapos utánkövetés után, valamint később sem (50-148 hónap) volt szignifikáns különbség a két csoport között (p>0,05). Ezen eredmények azt mutatják, hogy 24 hónap elteltével felgyorsultak a degeneratív folyamatok a cementtel kitöltött defektusok környezetében elhelyezkedő ízületekben. A kezdeti csoportok közti különbségek tehát kiegyenlítődtek az évek során (1. ábra). A Campanacci–Enneking szerinti radiomorfológiai stádiumbeosztás és az ízületben megjelent degeneratív elváltozások gyakorisága között nem találtunk szignifikáns összefüggést egyik vizsgálati időpontban sem (p>0,05). Szignifikánsan több szekunder artrózist találtunk viszont az 50 százaléknál nagyobb szubkondrális kiterjedésű daganat esetén mindkét vizsgálati időpontban (p <0,05).

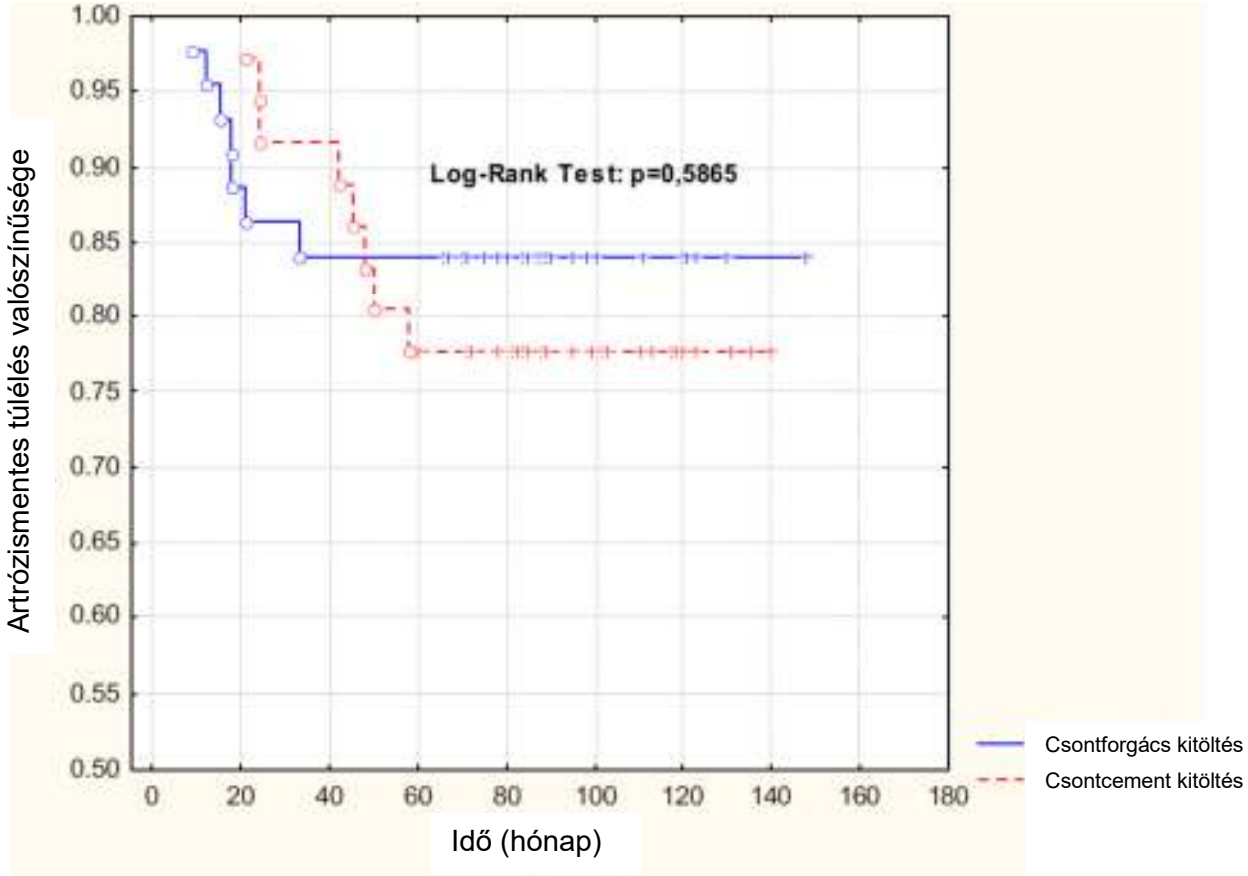

1. ábra

Artrózismentes túlélés valószínűsége különböző csontpótlási eljárások esetén

4.2 Biomechanikai eredmények

A relatív merevség szignifikánsan magasabb volt a CDHA, CDHA+MSC, CDHA+PRP és a CDHA+MSC+PRP csoportokban, mint az üresen hagyott defektussal rendelkező csoportban ($p<0,05$). Az autológ spongiózával kitöltött csoportban szignifikánsan magasabb értékeket találtunk, mint a CDHA, CDHA+MSC és a CDHA+MSC+PRP csoportban ($p<0,05$). A különbség a CDHA, CDHA+MSC, CDHA+PRP és a CDHA+MSC+PRP csoportok között nem volt szignifikáns. Minden operált alkar merevsége kisebb volt az érintetlen, ellenoldali alkarhoz képest.

4.3 Csont térfogat és CDHA kerámia rezorpció mikro-CT-vel mérve

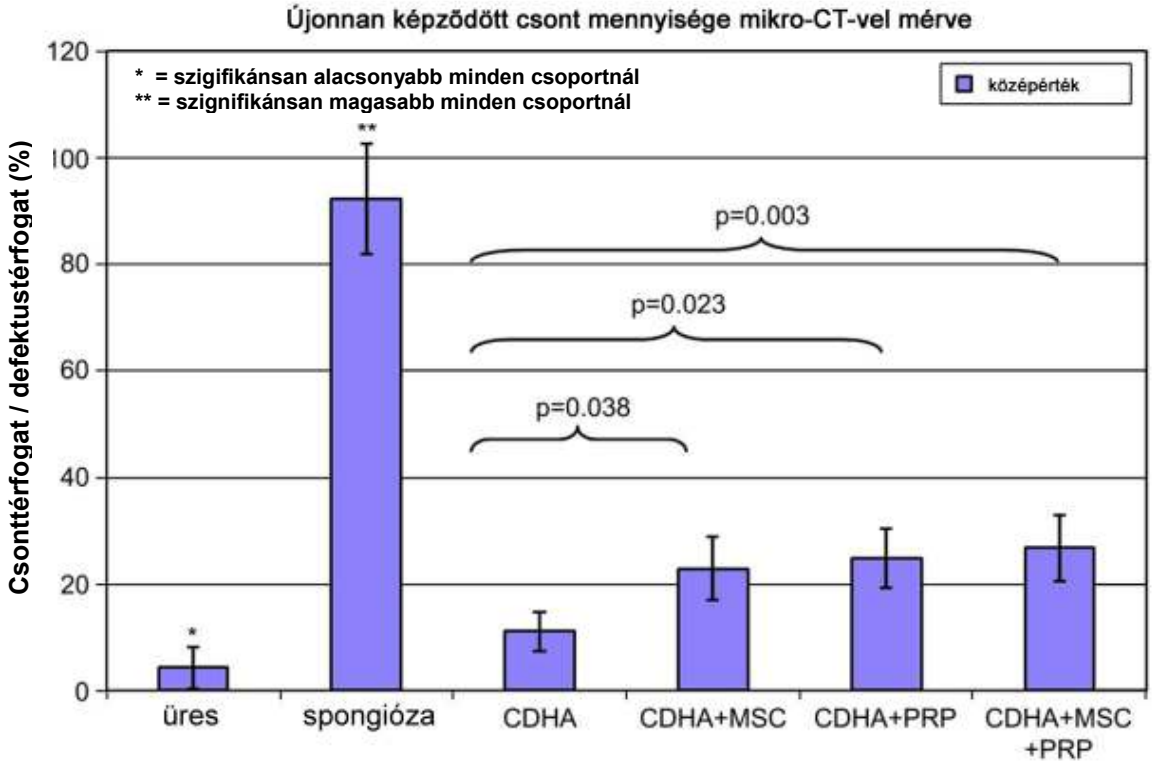

2. ábra

MSC és/vagy PRP hozzáadása a kerámiához fokozta a csontosodást az üres CDHA kerámiához képest. Nem volt szignifikáns különbség a CDHA+MSC, CDHA+PRP és a CDHA+PRP+MSC csoportok között.

Az újonnan képződött csont mennyisége a CDHA+MSC, a CDHA+PRP és a CDHA+MSC+PRP csoportban szignifikánsan magasabb volt, mint ahol csak a CDHA kerámiát üresen tettünk be a defektusba ($p<0.05$). Az autológ spongiózával kezelt defektusok teljesen meggyógyultak. Az új csont képződése minimális volt az üresen hagyott defektusok esetén, és ez az eredmény nem különbözött szignifikánsan az üres CDHA kerámiával kitöltött defektusokétól. Nem volt továbbá szignifikáns különbség az újonnan képződött csont mennyiségében a CDHA+PRP, a CDHA+MSC és a CDHA+MSC+PRP csoportok között (2. ábra). A CDHA kerámia reziduális térfogata szignifikánsan alacsonyabb volt a CDHA+MSC, a CDHA+PRP és a CDHA+MSC+PRP csoportokban, mint az üres CDHA kerámia csoportban ($p<0.05$). Nem volt szignifikáns különbség a reziduális CDHA kerámia szempontjából a CDHA+PRP, a CDHA+MSC és a CDHA+MSC+PRP csoportok között.

4.4 Szövettani eredmények

A szövettani eredmények megfeleltek a mikro-CT-vel mért és a röntgeneken látható eredményeknek. Az üresen hagyott defektusokban érdemi csontképződést nem tudtunk megfigyelni. Az autológ átültetett csont integrálódott a lokális csonthoz proximálisan és disztálisan is. Az újonnan képződött csontos terület nagyobb volt a CDHA+MSC-vel és a CDHA+MSC+PRP-vel kitöltött defektusok esetén, mint az üres CDHA kerámiával kitöltött defektusok esetén ($p<0.05$). A csontdefektus ulnaris fele ($p = 0.0005$) és az interface területe ($p = 0.006$) szignifikánsan több csontot tartalmazott, mint a totális defektus a CDHA+MSC, CDHA+PRP és a CDHA+MSC+PRP csoportokban. A csont szinte mindig a CDHA scaffold pórusainak perifériás részén képződött úgy, hogy a csont és a kerámia között nem volt megfigyelhető egy fibrózus réteg. Az interface régióban a kerámiapórusok szinte teljes egészében csonttal voltak kitöltve. Ez a két utóbbi megfigyelés a CDHA kerámia oszteokonduktív tulajdonságának bizonyítéka.

5. Következtetések

1. Szubkondrálisan elhelyezkedő óriássejtes csonttumorok kikaparása után gyakran alakul ki artrózis az első két postoperatív évben, ha csontforgácsot használunk a defektus kitöltésére, később azonban a csontos átépülés lezárulta után további degeneratív elváltozás nem várható. A cementtel kezelt csoportban ennek a fordítottja igaz: az artrózis kialakulásának valószínűsége alacsony volt az első két évben, majd az idő múlásával egyre több artrózis megjelenésével kell számolni.
2. Tanulmányunk másik eredménye az az összefüggés, mely leírja, hogy a szubkondrális csont érintettsége egyértelműen összefügg a későbbi ízületi szekunder degeneratív elváltozások kialakulásával. Szignifikánsan több szekunder artrózist találtunk az 50 százaléknál nagyobb szubkondrális kiterjedésű daganat esetén mindkét vizsgálati időpontban.
3. A PRP fokozott csontképződést produkál (melyet szövettani és mikro-CT vizsgálatokkal is kimutattunk) CDHA kerámiákon nyulak kritikus méretű csontdefektusában 16 hét után.
4. Biomechanikai különbséget nem találtunk az üresen hagyott és a PRP-vel kezelt CDHA kerámiával kitöltött csoportok között.
5. A mezenchimális őssejtek szintén fokozták a csontképződést CDHA kerámia felszínén, de a PRP és MSC együttes alkalmazása esetén nem tudtunk további additív hatást megfigyelni. A jövőben tehát nem szükséges MSC adása a PRP-hez az általunk használt nyúl-modellben.
6. Megfigyeltük továbbá, hogy a CDHA kerámia felszívódása fokozódott a PRP, MSC és PRP/MSC alkalmazása esetén, de a csoportok között különbség nem volt. Összességében elmondhatjuk tehát, hogy a trombocitában gazdag plazma fokozza a csontosodást nyúl diafizeális defektusmodelljében CDHA kerámia felszínén.
7. Eredményeink továbbá felvetik az allogén PRP használatának lehetőségét humán csontdefektusok és álízületek kezelésében.

6. Irodalomjegyzék

Arrington ED, Smith WJ, Chambers HG, Bucknell AL, Davino NA. (1996) Complications of iliac crest bone graft harvesting. Clin Orthop, 329: 300-9.

Bohner, M. (2001) Calcium phosphate emulsions: Possible applications. Key Eng Mater, 192-195: 765-768.

Chen TH, Su YP, Chen WM. (2005) Giant cell tumors of the knee: subchondral bone integrity affects the outcome. Int Orthop, 29: 30-4.

Enneking WF. (1987) Muscoloskeletal tumor surgery. New York, Churchill Livingstone.

Kiuru J, Viinikka L, Myllyla G, Personen K, Perheentupa J. (1991) Cytoskeleton-dependent release of human platelet epidermal growth factor. Life Sci, 49: 1997-2003.

Labs K, Perka C, Schmidt RG. (2001) Treatment of stages 2 and 3 giant-cell tumor. Arch Orthop Trauma Surg, 121: 83-86.

Mattila P, Knuuttila M, Kovanen V, Svanberg M. (1999) Improved bone biomechanical properties in rats after oral xylitol administration. Calcif Tissue Int 64(4): 340-4.

Petite H, Viateau V, Bensaid W, Meunier A, de Pollak C, Bourguignon M. (2000) Tissue-engineered bone regeneration. Nat Biotechnol, 18(9): 959-63.

Prockop DJ. (1997) Marrow stromal cells as stem cells for nonhematopoetic tissues. Science, 276: 71-4.

Quarto R, Mastrogiacomo M, Cancedda R, Kutepov SM, Mukhachev V, Lavroukov A. (2001) Repair of large bone defects with the use of autologous bone marrow stromal cells. N Eng J Med, 344: 385-6.

Vogel JP, Szalay K, Geiger F, Kramer M, Richter W, Kasten P. (2006) Platelet-rich plasma improves expansion of human mesenchymal stem cells and retains differentiation capacity and in vivo bone formation in calcium phosphate ceramics. Platelets, 17(7): 462-9.

Wittbjer J, Palmer B, Thorngren KG. (1982) Osteogenetic properties of reimplanted decalcified and undecalcified autologous bone in the rabbit radius. Scand J Plast Reconstr Surg, 16(3): 239-44.

Yamada Y, Ueda M, Naiki T, Takahashi M, Hata K, Nagasaka T. (2004) Autogenous injectable bone for regeneration with mesenchymal stem cells and plateletrich plasma: tissue-engineered bone regeneration. Tissue Eng, 10(5-6): 955-64.

Az értekezés témájában megjelent eredeti közlemények

Niemeyer P, **Szalay K,** Luginbühl R, Südkamp NP, Kasten P. (2010) Transplantation of human mesenchymal stem cells in a non-autogenous setting for bone regeneration in a rabbit critical-size defect model. Acta Biomater, 6(3):900-8.
IF:4,824

Kasten P, Vogel J, Geiger F, Niemeyer P, Luginbühl R, **Szalay K**. (2008) The effect of platelet-rich plasma on healing in critical-size long-bone defects. Biomaterials, 29(29):3983-92.
IF:6,646

Geiger F, Lorenz H, Xu W, **Szalay K**, Kasten P, Claes L, Augat P, Richter W. (2007) VEGF producing bone marrow stromal cells (BMSC) enhance vascularization and resorption of a natural coral bone substitute. Bone, 41(4):516-22.
IF:3,966

Szalay K, Antal I, Kiss J, Szendroi M. (2006) Comparison of the degenerative changes in weight-bearing joints following cementing or grafting techniques in giant cell tumour patients: medium-term results. Int Orthop, 30(6):505-9.
IF:0,977

Vogel JP, **Szalay K**, Geiger F, Kramer M, Richter W, Kasten P. (2006) Platelet-rich plasma improves expansion of human mesenchymal stem cells and retains differentiation

capacity and in vivo bone formation in calcium phosphate ceramics. Platelets, 17(7):462-9.
IF:1,679

Egyéb – nem az értekezés témájában megjelent - eredeti közlemények

Antal I, Kiss J, Perlaky T, **Szalay K**, Vancsó P, Oláh Z, Sápi Z, Pápai Z, Szendrői M. (2014) Resection and reconstruction in cases of musculosceletal soft tissue sarcomas. Magy Onkol, 58(1):32-6.

Kiss J, Antal I, Perlaky T, **Szalay K**, Oláh Z, Vancsó P, Révész Z, Rahóty P, Lestár B, Entz L, Szendrői M. (2014) Limb saving surgery in cases of bone sarcomas. Magy Onkol, 58(1):37-46.

Szendrői M, Antal I, Kiss J, Perlaky T**, Szalay K.** (2014) Contemporary management of bone tumors at Semmelweis University. Magy Onkol, 58(2):88-93.

Antal I, Szokoly M, **Szalay K**, Skaliczki G, Szél T, Szendrői M. (2013) Metrimed és Protetim cementezett csípőprotézisek túlélési eredményei 10 évet meghaladó utánkövetéses vizsgálatunk alapján. Magyar Traumatológia Ortopédia Kézsebészet Plasztikai Sebészet, 56:(4) pp. 273-282.

Holnapy G, **K Szalay**, Szendrői M. (2012) A csípő arthroplasztika tribológiai vonatkozásai. Magyar Traumatológia Ortopédia Kézsebészet Plasztikai Sebészet, 55:(3) pp. 185-194.

Antal I, **Szalay K**, Kiss J, Sápi Z, Szendrői M. (2009) DNS-tartalom és proliferációs index mint az óriássejtes csonttumorok prognosztikus tényezői
Magyar Traumatológia Ortopédia Kézsebészet Plasztikai Sebészet, 52:(2) pp. 139-147.

Skaliczki G, Antal I, Kiss J, **Szalay K**, Skaliczki J, Szendroi M. (2005) Functional outcome and life quality after endoprosthetic reconstruction following malignant tumours around the knee. Int Orthop, 29(3):174-8.
IF:0,676

Skaliczki G, Antal I, Kiss J, **Szalay K**, Szendrői M. (2005) Középtávú életminőség vizsgálat és funkcionális eredmények térdízületi tumor endoprotézis beültetés után. Magyar Traumatológia Ortopédia Kézsebészet Plasztikai Sebészet, 48:(1) pp. 43-51.