

Fusarium és *Sarocladium* okozta fertőzések szemészeti vonatkozásai és azok kezelése

Czakó Cecília dr.¹ ■ Sándor Gábor dr.¹ ■ Popper-Sachetti Andrea dr.¹
 Horváth Hajnalka dr.¹ ■ Kovács Illés dr.¹ ■ Imre László dr.¹
 Tóth Jeannette dr.² ■ Birinyi Péter dr.³ ■ Nagy Zoltán Zsolt dr.¹
 Simon Gyula dr.⁴ ■ Szentmáry Nóra dr.^{1, 5}

¹Semmelweis Egyetem, Általános Orvostudományi Kar, Szemészeti Klinika, Budapest

²Semmelweis Egyetem Általános Orvostudományi Kar, Patológiai Intézet, Budapest

³Mikszáth Gyógyszertár, Budapest

⁴Mikromikomed Kft., Budapest

⁵Klinik für Augenheilkunde, Universitätsklinikum des Saarlandes, Homburg/Saar, Németország

A *Fusarium*-, *Acremonium*- és *Sarocladium*-gombafajok nevezéktana 2017-ben megváltozott. A morfológiailag homogén, de filogenetikailag heterogén fajokat, illetve fajkomplexeket ma már nukleinsav-összetételük szerint a MALDI-TOF MS-vizsgálat segítségével el lehet különíteni. Ez indokolta a taxonómiai besorolás módosítását. Közleményünkben a *Fusarium*- és *Sarocladium*-fajok okozta szaruhártya-gyulladás (keratitis) klinikai lefolyását ismertetjük, összefoglaljuk a diagnosztikus és kezelési lehetőségeket. Mindezek jelentős kihívást jelentenek a szemorvos számára. Súlyos szövődményekhez vezet a késői felismerés és kezelés, a folyamat gyors progressziója, a kórokozó átjutása a Descemet-membránon, a gombaellenes terápia korlátozott hozzáférhetősége és penetrációja, valamint a gyakori terápiarezisztencia. A diagnózis felállításához az anamnézisben szereplő trauma vagy kontaktlencse-viselés, PCR és MALDI-TOF MS-vizsgálat, konfokális mikroszkópia, a minta mikrobiológiai tenyésztése és a gyulladás területéből vett citológiai minta mikroszkópos vizsgálata vezet. A primeren választandó konzervatív terápia a lokálisan alkalmazott 5%-os natamicin, illetve esetenként érzékenység meghatározását követően az 1%-os vorikonazol vagy 0,15–0,25%-os amfotericin B szemcsepp, ezenkívül a 0,02%-os polihexametilén-biguanid (PHMB) szemcsepp használatának sikeréről is beszámoltak. *Fusarium* okozta keratitisben napi 2 × 200 mg vorikonazol tablettá adása is javasolt lehet. Terápiarezisztens esetekben korai, széles átmérőjű perforáló keratoplasztika (PKP) végzendő, éppen történő trepanációval. Megkésett diagnózis és specifikus kezelés esetén a gombafonalaknak a Descemet-membránon történt átjutásával az esetek mintegy negyedében a látás elvesztése és a szemgolyó eltávolítása következik be. Jelen közleményünk öt, *Fusarium*- és *Sarocladium*-fajok okozta keratitis klinikai lefolyásának változatosságát is bemutatja. Orv Hetil. 2019; 160(1): 2–11.

Kulcsszavak: *Fusarium*, *Sarocladium*, *Acremonium*, keratitis, perforáló keratoplasztika

Ocular manifestations and management of *Fusarium* and *Sarocladium* infections

Since 2017, the nomenclature of *Fusarium*, *Acremonium* and *Sarocladium* species have changed, as these morphologically homogeneous, but phylogenetically heterogeneous species and species complexes may be differentiated using MALDI-TOF MS examination, analyzing nucleotic sequences. This resulted in taxonomical changes. We summarize the clinical course, diagnostic and therapeutic options of keratitis caused by *Fusarium* and *Sarocladium*. The challenge of *Fusarium* and *Sarocladium* keratitis management for an ophthalmologist lies in delayed diagnosis and therapy, fulminant progression and penetration of the Descemet's membrane, restricted availability, poor penetration of antifungal agents and therapy resistance. The diagnosis is based on the clinical history of corneal trauma or contact lens wear, PCR and MALDI-TOF MS, confocal microscopic examination, microbiological culture and light-microscopic analysis of corneal scrapings. As primary conservative treatment, 5% natamycin eye drops have to be used and with results of an antimycogram, topical 1% voriconazole or 0.15–0.25% amphotericin B, in some cases 0.02% polyhexamethylene-biguanide (PHMB) may be applied. *Fusarium* keratitis may benefit from additional 2 × 200 mg oral voriconazole treatment, daily. In therapy resistant cases, early, large diameter penetrating keratoplasty (PKP) has to

be performed, with complete removal of the infected area. With late diagnosis, delayed specific treatment and surgery, mycotic hyphae may penetrate the Descemet's membrane, leading to the loss of vision and enucleation in about every fourth patient. In our paper, we also present the heterogeneous clinical history of five *Fusarium* and *Sarocladium* keratitis cases.

Keywords: *Fusarium*, *Sarocladium*, *Acremonium*, keratitis, penetrating keratoplasty

Czakó C, Sándor G, Popper-Sachetti A, Horváth H, Kovács I, Imre L, Tóth J, Birinyi P, Nagy ZZs, Simon Gy, Szentmáry N. [Ocular manifestations and management of *Fusarium* and *Sarocladium* infections]. *Orv Hetil.* 2019; 160(1): 2–11.

Beérkezett: 2018. július 24.; elfogadva: 2018. augusztus 15.)

Rövidítések

BA = (blood agar) véres agar; CXL = (corneal crosslinking) crosslinking kezelés; CzDA = Czapek–Dox-agar; DNS = deoxiribonukleinsav; GMS = (Grocott–Gömöri methenamine silver) Grocott–Gömöri-festés; KOH = kálium-hidroxid; MALDI–TOF MS = matrix-assisted laser desorption/ionization–time-of-flight mass spectrometry; MUTT = mycotic ulcer treatment trial; OCT = (optical coherence tomography) optikaikoherencia-tomográfia; PAS = (periodic acid–Schiff) perjód-sav–Schiff; PCR = (polymerase chain reaction) polimeráz-lánreakció; PDA = burgonya-dextróz agar; PHMB = polihexametilén-biguanid; PKP = (penetrating keratoplasty) perforáló keratoplasztika; SDA = (Sabouraud dextrose agar) Sabouraud-dextróz agar; UVA = ultraibolya A

Fusarium és *Sarocladium*

Fusarium

A *Fusarium* név a latin „fusus” szóból származik, melynek jelentése orsó. A fonalas (köznapi néven: penész-) gombák közé tartozó *Fusarium* gombanemzetségbe hozzávetőlegesen ezer faj sorolható. Mivel filogenetikai szempontból heterogén, morfológiai szempontból többé-kevésbé homogén gombák csoportja, ma már „fajkomplexről” beszélünk. A talaj normálfloója részeként és növényi patogénként (leginkább gabonaféléken) található meg világszerte. Számos ártalmatlan species ismert, bizonyos csoportjaik azonban növényeket, állatokat és embereket egyaránt súlyosan megbetegíthetnek [1].

A *Fusarium*-speciések burgonya-dextróz (PDA), Czapek–Dox (CzDA)-, véres (BA) és Sabouraud-dextróz (SDA) agaron jó növekedést mutatnak. Különböző fajok PDA-n fehér, levendulalila, lazacrózsaszín vagy szürkés kolóniákat képezhetnek, és a kolóniák változtatják a színüket. Mikroszkópban vizsgálva a *Fusarium* szerkezete az *Aspergillus*-ra emlékeztet, a filamentumok 3–8 µm átmérőjűek, átlátszóak (hyalin jellegűek, ez adja a hyalohyphomycosis elnevezést), és septumképződést mutatnak.

A *Fusarium*ok pontos azonosítása a 'matrix-assisted laser desorption/ionization–time-of-flight mass spectrometry' (MALDI–TOF MS) vizsgálat segítségével végezhető, mely a különféle fajkomplexekeket nukleinsav-össze-

tételük szerint különíti el. A MALDI szóösszetételt először 1985-ben használták, a TOF MS kifejezés a spektrométer típusára ('time-of-flight mass spectrometry') utal. A MALDI–TOF MS-vizsgálat ionizációs technikával dolgozik, mely első lépésben lézereenergia segítségével a mátrix eltávolítását végzi, elősegítve az így minimális fragmentálódással nagy molekulákból keletkező ionok azonosítását. Biomolekulák, mint például a deoxiribonukleinsav elemzésére használják [2].

A *Fusarium* gombanemzetségbe tartozó gombák jellegzetesen macroconidiumot és microconidiumot is termelnek. A *Fusarium*ot a *Sarocladium*tól ívelt, több sejtet tartalmazó macroconidiuma segítségével különböztethetjük meg. A különféle *Fusarium*-speciések pontos identifikálási módját Nelson és mtsai írták le [3].

Fusariosis

A *Fusarium*-speciések okozta humán fertőzések viszonylag ritkák, a leggyakrabban a *Fusarium solani* (50%) és a *Fusarium oxysporum* (20%) okoz megbetegedést. Ezek lehetnek felszínes (keratitis, onychomycosis), lokálisan invazív és disszeminált fertőzések. Immunkompetens személyeknél a *Fusarium*-speciések allergiás megbetegedést (sinusitis) okozhatnak, és *Fusarium*mal fertőzött élelmiszer fogyasztását követően mycotoxicosis jelentkezhet. Gyengült immunrendszerű betegeknél nő a fusariosis kockázata, és gyorsan disszeminálttá válhat a fertőzés. A fertőzés a conidium belélegzésével szerezhető, de felszíni sérülésekhez (bőr) is kapcsolódhat, vagy fertőzött vizekből kerülhet az emberi szervezetbe. A disszeminált fertőzés az aspergillosist utánozhatja, hirtelen jelentkező láz, sinusitis, fájdalmas ecthyma gangrenosumhoz hasonló bőrlaesiók, tüdőérintettség és izomfájdalom formájában [4].

Sarocladium

A fonalas gombák közé tartozó *Sarocladium* gombanemzetségbe több mint száz species tartozik. Korábban a filogenetikailag összetett *Acremonium*-csoportba sorolták őket, 2017 óta azonban a MALDI–TOF MS-vizsgálatnak köszönhetően bebizonyosodott, hogy a *Sarocladium*

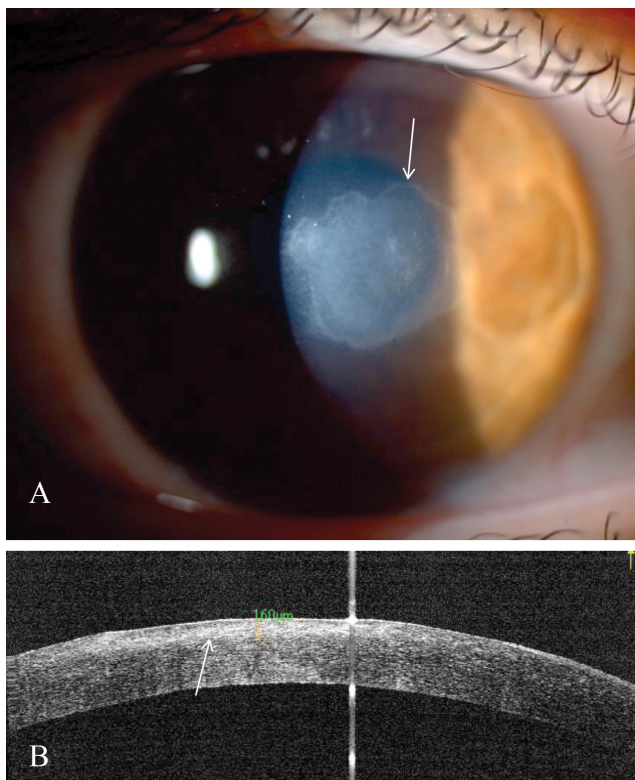
külön csoportot képez [5]. Az ezt megelőző nevezéktanban *Cephalosporum*ként voltak ismertek, mivel a β -laktám-csoportba tartozó cephalosporinokat termelik.

A *Sarcocladium*-fajok kedvelik a vizet és a nedvességet, talajban és elpusztult növényi részeken található meg világszerte, de jelen lehetnek a levegőben, légkondicionáló berendezésekben vagy építési törmelékeken is. Többségük betegséget általában nem okoz, néhány species azonban növényi, állati és emberi megbetegedést okozhat. Opportunista fertőzőként jelentkezhet eumycetoma, onychomycosis és hyalohyphomycosis formájában [6].

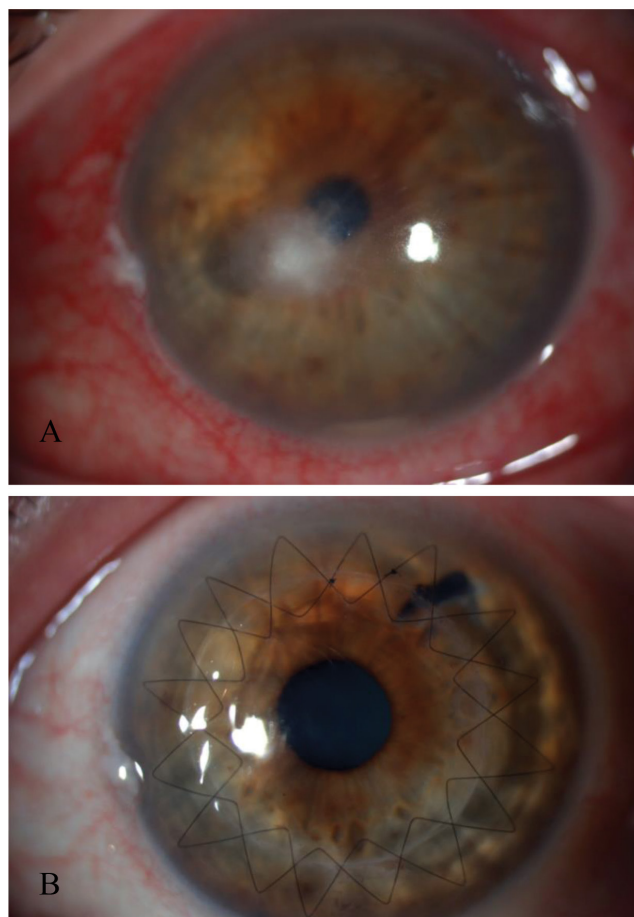
Fusarium és *Sarcocladium* okozta szembetegségek és azok epidemiológiája

Fusarium és *Sarcocladium* okozta blepharitis és conjunctivitis nem került leírásra az irodalomban, humán esetek tekintetében. *Fusarium* és *Sarcocladium* okozta fertőzés következtében elsősorban keratitis figyelhető meg (1–5. ábra), amennyiben azonban a gombás fertőzés a szem hátsó szegmentumába terjed, endophthalmitis, illetve panophthalmitis alakulhat ki.

A gombás keratitisek előfordulása a mérsékelt égöv alatt 6–20%, míg a trópusi éghajlaton az 50%-ot is elér-



1. ábra (A) *Sarcocladium strictum* okozta, konzervatív terápiát követően gyógyult keratitis éles szélű, a centrumot elérő szaruhártyahegy (nyíl). (B) Korábbi, gyulladással járó szakban készült elülsőszegmens-OCT-vizsgálatnál a corneastroma felső részében található az infiltrátum, a mély stromát nem éri el (nyíl) (1. beteg)
OCT = optikai koherencia-tomográfia

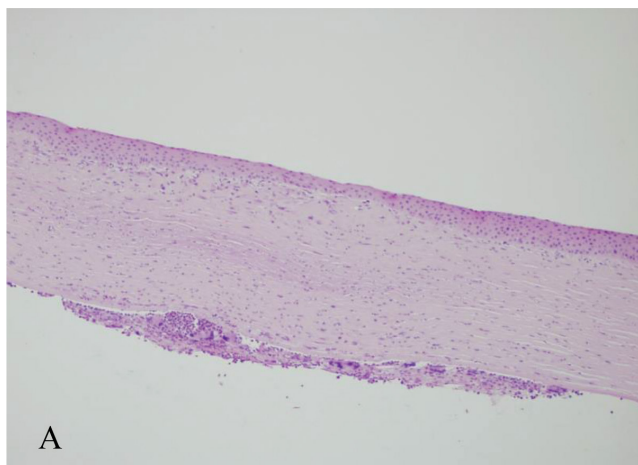


2. ábra *Fusarium* okozta keratitis mély szaruhártya-infiltrátummal és az elülső csarnok alján hypopyonnal (A), majd sürgősséggel végzett ('à chaud') centrális perforáló szaruhártya-átültetést követően, varratszedés előtt (B) (2. beteg)

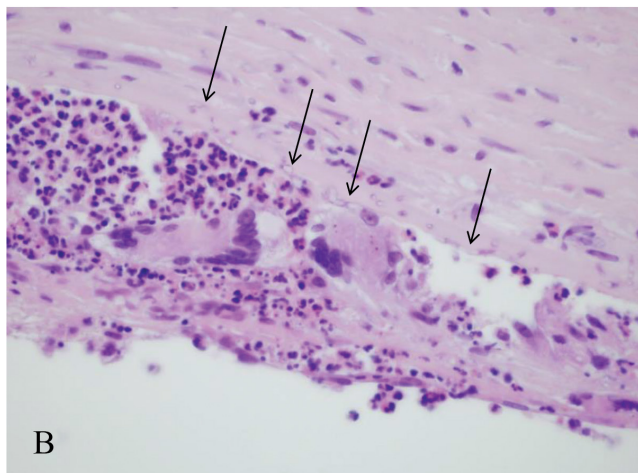
heti a fertőző szaruhártya-gyulladások körében [7]. A háttérben álló leggyakoribb kórokozók a fonalas gombák közül a *Fusarium*, az *Aspergillus* és a *Sarcocladium*, míg a sarjadzó gombák közül a *Candida*-fajok. Európában a leggyakoribb a *Candida*- (32%), majd ezt követően az *Aspergillus*- és a *Fusarium*- (14%) keratitisek előfordulása [8].

A *Fusarium* okozta keratitisek incidenciája kontinensenként eltérő. Kínában a gombás keratitises esetek 65%-át, az egyesült államokbeli Floridában 63%-át, Dél-Indiában 47%-át, Franciaországban 21%-át teszik ki [9–11]. Hazánkban *Fusarium*-keratitis témakörben csak esetleírások születtek [12, 13], incidenciáról nincsen adatunk. A *Sarcocladium* okozta keratitis előfordulásával kapcsolatos adatokat a nemzetközi irodalom nem közöl.

2006-ban a *Fusarium*-keratitisek gyakorisága robbanásszerűen megnőtt a Bausch and Lomb cég által gyártott ReNu With MoistureLoc tárolófolyadékot használók körében. Az Egyesült Államokban közel 200, Szingapúrban 66, Kínában, Indiában és Európában pedig néhány esetet regisztráltak [14]. A járvány kialakulásához hozzájárulhatott a készítmény nem kontrollált tárolási és szállítási hőmérséklete, valamint a *Fusarium* biofilmképző tulajdonsága [15].



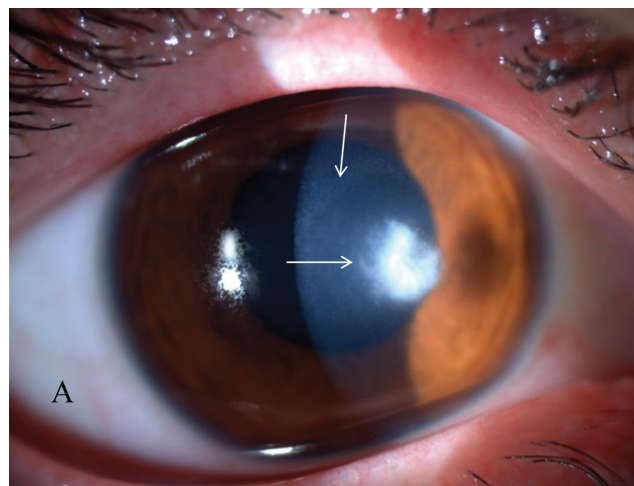
A



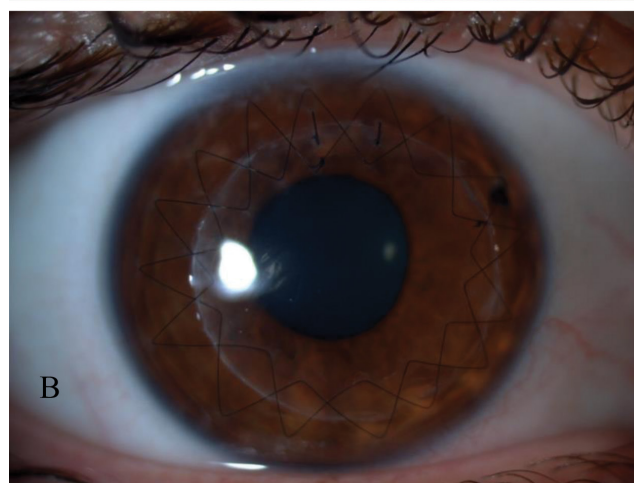
B

3. ábra

Perforáló szaruhártya-átültetést követően az explantált szaruhártyakorongban hematoxilin-eozin (HE) festéssel a Descemet-membrán környezetében granulomatosus gyulladás látható (eredeti nagyítás 10×) (A), a gombafonalak a Descemet-membránt áttörik (nyilak), és óriássejtek vannak jelen (eredeti nagyítás 60×) (B) (2. beteg)



A



B

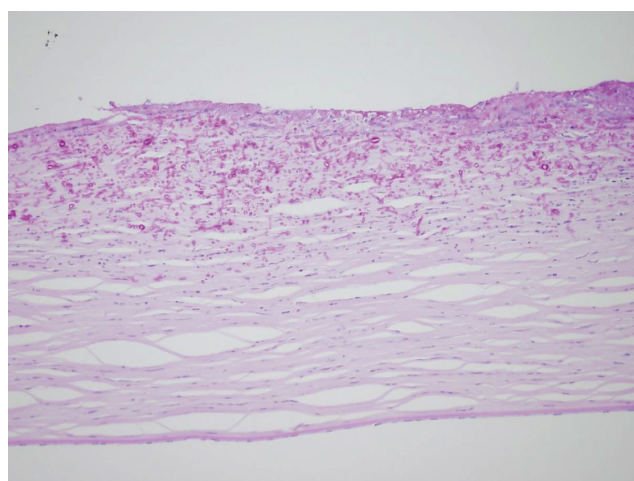
4. ábra

Sarocladium kiliense okozta keratitis Wessely-gyűrűvel (függőleges nyíl) (A), majd 'à chaud' excentrikus perforáló szaruhártya-átültetést követően, varratszedés előtt (B) (3. beteg). Az infiltrátum szélén a finom nyúlványok jól láthatók (vízszintes nyíl) (A)

A mikroorganizmusok az intakt corneaepitheliumon nem jutnak át, a betegség kialakulásának leggyakoribb predisponáló faktora a gyulladást megelőző okuláris trauma (főleg növényi eredetű vagy földdel szennyezett idegen test által), de további rizikófaktorok a kontaktlencse-viselés (a szaruhártyahám sérülése és kontaktusa fertőzött vízzel), a megelőző szemészeti műtét, a szemfelszíni betegség, valamint a kortikoszteroidterápia (szisztémás és lokális) [16].

A *Fusarium* és *Sarocladium* okozta keratitis tünetei és klinikai képe

A *Fusarium*- és *Sarocladium*-keratitis jellemzője a gyors kialakulás, a hirtelen jelentkező fájdalom, a könnyezés, a fényérzékenység (fotofóbia) és a látáscsökkenés. Réslámpás vizsgálattal tömött, fehéres, életlen szélű szaruhártyahomály figyelhető meg (beszűrődés, infiltrátum) (2/A, 4/A és 6/A ábra), melynek széleiből apró fehéres finom rövid nyúlványok indulnak ki (4/A és 6/A ábra).



5. ábra

Perforáló szaruhártya-átültetést követően az explantált szaruhártyakorongban PAS-festéssel a középső stromáig terjedő gombafonalak és gyulladásos sejtek láthatók – eredeti nagyítás 20× (3. beteg)

PAS = perjódsvav-Schiff-reagens

1. táblázat | A *Fusarium* és *Sarocladium* okozta keratitisek diagnosztikai módszerei, szenzitivitásuk szerinti sorrendjükben

Vizsgálati módszer (szenzitivitás, specificitás)	Mit vizsgálunk?	Előny	Hátrány
PCR-vizsgálat (Sz: 90–100%, Sp: 97–100%) [18]	Gomba-DNS kimutatása	Gyors, magas szenzitivitás	Invazív
MALDI-TOF MS (Sz: 98,6%, Sp: 100%) [19]	Gombanukleinsav kimutatása	Gyors, magas szenzitivitás	Invazív Szűk adatbázis
Konfokális mikroszkópia (Sz: 89–94%, Sp: 78–97%) [20]	Gombafonalak <i>in vivo</i> kimutatása	Gyors, noninvazív, magas szenzitivitás Terápiás követésre alkalmas	Tapasztalt vizsgálat igényel Kooperáció szükséges Denz infiltrátum/heg takarhat
Mikrobiológiai tenyésztés (Sz: 40–59%, Sp: 33–78%) [18, 21]	Gombatelepek <i>in vitro</i> vizsgálata PDA, CzDA, BA, SDA agar	Könnyen elérhető, egyszerű kivitelezés <i>A gomba érzékenysége antimikotikumokra meghatározható</i>	Invazív Tapasztalt vizsgálat igényel Lassú eredmény
Citológiai és szövettani vizsgálat (Sz: 20–70%, Sp: 18–35%) [18]	Gombafonalak <i>in vitro</i> kimutatása Gram-, Giemsa-, PAS-, GMS-, KOH-festés	Könnyen elérhető, relatíve gyors	Invazív Tapasztalt vizsgálat igényel
Elülsőszegmentum-OCT (N/A)	Infiltrátum mélységének megítélése	Gyors, noninvazív, nonkontakt Terápiás követésre alkalmas	Nemspecifikus, kiegészítő vizsgálat

BA = véres agar; CzDA = Czapek–Dox-agar; DNS = dezoxiribonukleinsav; GMS = Grocott–Gömöri-festés; KOH = kálium-hidroxid; N/A = nem elérhető; OCT = optikaikoherencia-tomográfia; PAS = perjódsva–Schiff; PCR = polimeráz-láncreakció; PDA = burgonya-dextróz agar; SDA = Saboraud-dextróz agar

Az infiltrátum felett a szaruhártya jellemzően hámfosztott. Esetenként az infiltrált terület körül Wessely-immungyűrű jelenhet meg (4/A ábra). Emellett a gomba mélyebb rétegekbe történő bejutását követően adaptált immunmediált gyulladási reakció indul be, melynek következménye a környezetben kialakuló kisebb-nagyobb fokú szövetnecrosis. Amennyiben a specifikus kezelés késik, a gombafonalak elérik, majd áttörnek a Descemet-membránra (2/A és 6/A ábra), és a csarnokban gyulladási izzadmány (hypopyon) jelenik meg. Ha a gombafonalak a csarnokba jutnak, a gyulladás továbbterjedhet a szem hátsó szegmentumára is, és gombás endophthalmitis alakulhat ki, mely nem uralható esetekben a szemgolyó elvesztésével jár [17].

Diagnosztika

A *Fusarium*- és *Sarocladium*-fajok okozta keratitisek diagnosztikájában használatos módszereket az 1. táblázat mutatja be [18–21]. Más keratitisekhez hasonlóan csak a megfelelő diagnózis időben történő felállításával lehet a specifikus terápia késlekedését és annak súlyos következményeit elkerülni [22]. Éppen ezért a szaruhártya-gyulladással küzdő beteg a háziorvosi ellátásból rögtön szemész szakorvoshoz kell, hogy kerüljön, illetve terápia-rezisztencia esetén (2–3 nap!) a szemorvos hármas ellátási szintű intézménybe köteles irányítani a beteget.

A helyes diagnózis felállításához elengedhetetlen a megfelelő *anamnézis felvétele*, hiszen a növényi anyaggal történt szennyeződés és a kontaktlencse-viselés hazánkban a legfontosabb kockázati tényezők. E mellett a *klinikai kép* is segíthet a diagnózis felállításában, hiszen a *Fu-*

sarium és *Sarocladium* okozta infiltrátumok széle jellemzően nyúlványos (4/A és 6/A ábra).

A *konfokális mikroszkópia* gyors és noninvazív képalkotó módszer, mely lehetővé teszi a cornea különböző rétegeiben elhelyezkedő gombafonalak *in vivo* kimutatását, és segíti a diagnózis megerősítését [23]. A módszer hátránya, hogy tapasztalt vizsgálat szükséges a helyes diagnózis felállításához [24].

Az infiltrátumból vett szaruhártya-kaparek polimeráz-láncreakciót (PCR) és MALDI-TOF MS-módszert használva vizsgálható. Ilyenkor 4–8 óra alatt, magas szenzitivitással és specificitással határozható meg a gomba jelenléte és nemzetsége, a módszer azonban a hazai szemészeti gyakorlatban nem terjedt el [25], mivel a Nemzeti Egészségbiztosítási Alapkezelő ennek költségeit nem fedezi. Az Intézetünkbe kerülő betegeknek MALDI-TOF MS-vizsgálat indokolt esetekben (szaruhártyabetegségekkel foglalkozó szemész szakorvos javaslata szerint) végezhető.

A gombafonalak jelenlétét az infiltrátumból vett kaparek Gram-, Giemsa-, perjódsva–Schiff (PAS)-, Grocott–Gömöri (GMS)-festésével és kálium-hidroxid (KOH)-preparátum segítségével, direkt *mikroszkópos vizsgálattal* is megerősíthetjük.

Az *in vivo*, noninvazív konfokális mikroszkópia és az *in vitro* invazív direkt mikroszkópos, a PCR-, valamint a MALDI-TOF MS-vizsgálatok is alkalmasak a gombafonalak igazolására, jelentős hátrányuk azonban, hogy az adott species antimikotikumokkal szembeni érzékenysége ezen módszerekkel nem vizsgálható. A PCR-, a MALDI-TOF MS- és a direkt mikroszkópos vizsgálatok esetén azonban a gombanemzetség azonosítható, így

ezek a vizsgálatok segítenek a primeren választandó kezelés meghatározásában [26].

Éppen ezért elengedhetetlen a mikrobiológiai leoltás és az azt követő *mikrobiológiai tenyésztés*, noha ennek a vizsgálati technikának a szenzitivitása a fenti módszerek-nél alacsonyabb. Esetenként a fertőzött terület leoltópál-cával történő érintése is pozitív eredményhez vezet, azonban kis mennyiségű fertőzött szövet eltávolítása, mikrobiológiai leoltása és tenyésztése jelentősen növeli a mikrobiológiai munka sikerét, különösen amennyiben lassan növekvő gomba tenyésztését végzik [27]. A mikrobiológiai tenyésztés PDA, CzDA, BA és SDA agaron történik, és legalább 48–72 órát vesz igénybe, de sokszor néhány hétre is szükség van pozitív eredményhez. Gombás fertőzöttség tekintetében negatív eredmény a legkorábban két hét után adható ki.

Amennyiben az itt felsorolt módszerek segítségével nem kapunk helyes diagnózist, a fertőzött terület egy 10–20 µm vastag területének sebészi kimetszésével (keratectomia) és az ezt követő szövettani vizsgálat segítségével kaphatunk diagnózist. Ezt a módszert azonban csak a diagnózis hiánya és terápiarezisztencia esetén alkalmazzuk [28].

A fenti módszerek mellett az elmúlt években az *előlső-szegmentum-OCT*-vizsgálat bevezetése és elterjedése könnyítette meg a szaruhártyával foglalkozó szakemberek munkáját. Ezzel a módszerrel objektív módon határozhatjuk meg a fertőzött terület kiterjedését és időbeli változását [29].

Terápia

A *Fusarium* és *Sarocladium* okozta szaruhártya-gyulladásban javasolt konzervatív és sebészi kezelési módot a 2. táblázat tartalmazza.

A fertőzéses szaruhártya-gyulladások közül a legnagyobb kihívással a gombás keratitisek terápiaja jár, a diagnózis jellemzően késői felállítása, a gombaellenes szerek korlátozott hozzáférhetősége, rossz penetrációs képessége, valamint a kórokozók gyakori terápiarezisztenciája miatt. Emellett a *Fusarium* és *Sarocladium* okozta keratitisek konzervatív kezelése még kifejezetten kihívást jelent, a gyakran multirezisztens törzsek miatt.

Amennyiben *Fusarium* vagy *Sarocladium* jelenléte igazolódik a szaruhártyában, a primeren választandó *konzervatív kezelés* (az érzékenység ismeretének hiányában) az 5%-os natamicin szemcsepp, melynek elérhetősége a magas költsége miatt hazánkban korlátozott. Fontos kiemelni azonban, hogy jelenleg hazánkban mind a bentfekvő, mind az ambuláns ellátásban elérhető az 5%-os natamicin szemcsepp, és a Nemzeti Egészségbiztosítási Alapkezelő felé benyújtott kérvény pozitív elbírálása esetén költsége térítésre kerül.

A natamicin első bevezetésére 1960-ban került sor, azóta más antimikotikus szemcsepp nem került forgalomba a világon. Az érzékenységi spektrum ismeretében a kon-

zervatív kezelés a későbbiekben módosítható, óránként adható 1%-os vorikonazol vagy 0,15–0,25%-os amfotericin B szemcsepp [30].

Gombaellenes szemcseppek alkalmazása esetén elengedhetetlen a szaruhártyahám (rendszeres) eltávolítása, hiszen csak így biztosítható a viszonylagosan nagy molekulású hatóanyag bejutása a szaruhártyastromába [31].

A 2,5 µg/0,1 ml amfotericin B és az 50 µg/0,1 ml vorikonazol intrastromalisan is alkalmazható, segítségükkel a szaruhártyastromában nagyobb gyógyszer-koncentráció és így a gyógyulási idő lerövidülése érhető el [32, 33]. Szintén kedvező eredményeket írtak le hypopyonnal járó fertőzésekben csarnoköblítés és intracamerális 5 µg/0,1 ml amfotericin B vagy 10–50 µg/0,1 ml vorikonazol alkalmazása esetén [34, 35]. Natamicin a nagy molekulamérete miatt intracamerális nem adható.

Az utóbbi években több közlemény számolt be a 0,02%-os PHMB jótékony hatásáról antifungális terápia-rezisztens *Fusarium*-keratitisben. A PHMB alkalmazása sok intézetben eredményesen bevezetésre került az antimikotikus szerek mellett a klinikai gyakorlatban [36]. Emellett *in vitro* tanulmány számolt be az 1%-os ezüst-nitrát gombaölő hatásáról, amfotericin B-, flukonazol- és ketokonazolrezisztens *Fusarium*-species esetén [37].

Fusarium és *Sarocladium* okozta keratitisben kortikoszteroidtartalmú szemcsepp adása kontraindikált. Súlyos gyulladáshoz vezető formákban gyulladáscsökkentő hatásának eredményességéről, a lokális antimikotikus kezelés kiegészítéseként, nem számolnak be tanulmányok az irodalomban.

Sarocladium okozta keratitisben nem egyértelmű az álláspont, hogy szükséges-e orális vagy intravénás antimikotikumok alkalmazása. A 'MUTT 2' tanulmányban a lokálisan alkalmazott antifungális szemcseppek mellett a betegek napi 2 × 200 mg vorikonazoltablettában részesültek. A 'MUTT 2' tanulmány *Fusarium* okozta keratitisek esetén kevesebb perforációval járó esetet és az infiltrátum méretének jelentősebb csökkenését írta le, szisztémás terápiában is részesülő betegek esetén. Emiatt *Fusarium* okozta keratitisben, noha a gombafonalak a Descemet-membránt még nem penetrálták, szisztémás vorikonazolkezelés adását a 'MUTT 2' javallja. Ugyanakkor, a szisztémás gombaellenes kezelés mellett megjelent mellékhatások miatt vorikonazoltabletták használata nem egyértelműen ajánlott a tanulmány szerint. Intravénás vorikonazolterápia, rendkívül magas költsége miatt, nem került használatba a gyakorlatban [38].

Fusarium és *Sarocladium* okozta keratitisben jellemzően nem a szaruhártya perforációja jelenti a *műtéti* indikációt. Amennyiben a konzervatív terápia mellett a fertőzött terület mérete növekszik, vagy ha multirezisztens kórokozóval állunk szemben, sürgősséggel PKP végzendő. Ilyenkor mindenképpen az épben kell, hogy történjen a kimetszés (nagy méretű PKP), ellenkező esetben a betegség visszatér. Emellett nagyon fontos, hogy a PKP-ra ilyen esetekben a gombafonalak Descemet-

2. táblázat | *Fusarium* és *Sarocladium* okozta keratitisek konzervatív és sebészi kezelési módjai

Konzervatív terápia		
Szemcsepp	Natamicin 5%	<i>Fusarium</i> és <i>Sarocladium</i> esetén az első választandó szer! – Rossz penetráció – Drága, nehezen elérhető
	Vorikonazol 1%	<i>Fusarium</i> és <i>Candida</i> ellen is hatásos szer + Jó penetráció
	Amfotericin B 0,15–0,25%	+ Olcsó, könnyen beszerezhető – Rossz penetráció – Epitheltoxicitás
	PHMB 0,002%	Antifungális szerekre nem reagáló esetekben – Rossz penetráció
	Ezüst-nitrát 1%	Antifungális szerekre nem reagáló esetekben – Csak <i>in vitro</i> tanulmány
Tabletta	Vorikonazol 2 × 200 mg/die (2 × 200 mg)	<i>Fusarium</i> -keratitis esetén adható, a fertőzés cornealis penetrációja nélkül is! Egyéb fonalgombáknál penetráció, endophthalmitis esetén javasolt
Intrastromalis injekció	Vorikonazol 50 µg/0,1 ml	Szemcseppre nem reagáló esetekben Nagyobb koncentráció a fertőzés helyén
	Amfotericin B 2,5 µg/0,1 ml	Szemcseppre nem reagáló esetekben Nagyobb koncentráció a fertőzés helyén
Intracamerális injekció	Vorikonazol 10–50 µg/0,1 ml	Hypopyonnal járó esetekben
	Amfotericin B 5 µg/0,1 ml	Hypopyonnal járó esetekben
Intravitrealis injekció	Vorikonazol 10–50 µg/0,1 ml	Endophthalmitis esetén
	Amfotericin B 5–10 µg/0,1 ml	Endophthalmitis esetén
Műtéti terápia		
Perforáló keratoplasztika	PKP	Súlyos, konzervatív terápiára nem reagáló, gyorsan progrediáló gyulladás esetén Épben történő kimetszés!
Fotodinámiai terápia (PDT)	Crosslinking (Riboflavin szemcsepp + UVA sugárzás)	Súlyos, konzervatív terápiára nem reagáló, a cornea beolvadásával járó gyulladás esetén, amennyiben PKP nem jön szóba + Antimikrobiális hatás (oxigén-szabadgyökök) + A cornea rigiditásának következtében a gombák penetrációja akadályozott lehet
	Bengálvörös PDT (Bengálvörös cseppek + 518 nm sugárzás)	Súlyos, konzervatív terápiára és CXL-re nem reagáló, a cornea beolvadásával járó gyulladás esetén, amennyiben PKP nem jön szóba + Antimikrobiális hatás (oxigén-szabadgyökök)

CXL = crosslinking kezelés; PDT = fotodinámiai terápia; PKP = perforáló keratoplasztika; UVA = ultraibolya A; + = előny; – = hátrány

3. táblázat | *Fusarium*- és *Sarocladium*-keratitises eseteink

	Életkor, nem	Anamnézis	Kezdeti V	Gomba	Terápia (konzervatív)	Terápia (műtét)	Jelen V
1. beteg (1. ábra)	28 éves nő	KL	0,5	<i>Sarocladium strictum</i> (É: natamicin)	5% Natamicin + 0,02% PHMB szemcsepp	–	1,0
2. beteg (2. és 3. ábra)	67 éves nő	Trauma (dióhéj)	0,3	<i>Fusarium</i> sp. (É: vorikonazol)	1% Vorikonazol + 0,02% PHMB szemcsepp	PKP	0,3
3. beteg (4. és 5. ábra)	27 éves nő	KL	0,4	<i>Sarocladium kiliense</i> (É: natamicin, M: vorikonazol)	1% Vorikonazol + 1% Ezüst-nitrát szemcsepp	PKP	1,0
4. beteg	44 éves nő	KL	0,5	<i>Fusarium oxysporum complex</i> (É: natamicin, vorikonazol)	5% Natamicin + 0,02% PHMB szemcsepp	PKP	0,7
5. beteg (6. ábra)	63 éves férfi	KL	kml	<i>Fusarium oxysporum complex</i> (R: multirezisztens)	0,25% Amfotericin B, majd 5% natamicin szemcsepp + 2 × 100 mg Itraconazol tableta	3 × PKP, Enucleatio	–

É = érzékeny; KL = kontaktlencse; kml = kézmozgáslátás; M = mérsékelten érzékeny; PHMB = polihexametilén-biguanid; PKP = perforáló keratoplasztika; R = rezisztens; sp = species; V = legjobb korrigált látóélesség

membránon történő penetrációja – és így a fertőzés elülső csarnokba jutása – előtt kerüljön sor [39]. A gombás fertőzés mélységének objektív megítélésére elülsőszegetum-OCT-t használunk [29]. Amennyiben a *Fusarium* mégis az elülső csarnokba jut, irodalmi adatok szerint a betegek mintegy 24%-ában kerül sor a későbbiekben enucleatióra [40]. A műtét végén ilyenkor is javasolt minden esetben az elülső csarnokba amfotericin B-t vagy vorikonazolzt juttatni.

Elülső lamelláris keratoplasztika *Fusarium* és *Sarocladium* okozta keratitisben kontraindikált, a fertőzés gyakori recidívája miatt [41].

Terápiarezisztens fertőzések keratitisben fotodinámias terápia bevezetésére is több esetben sor került. Ennek egyik módja a crosslinking (CXL) kezelés [42]. Ilyenkor az oxigén-szabadgyökök antimikrobiális hatásának kihasználása történik. Emellett a fotoszenzibilizáló szerként használt riboflavin és az UVA besugárzás hatására a szaruhártya-gyulladás következtében zajló litikus folyamatok is lassíthatók/megállíthatók [43] (2. táblázat).

Fusarium okozta keratitis sikeres kezeléséről CXL segítségével néhány esetben már beszámoltak, *Sarocladium* okozta keratitis eredményes kezeléséről azonban ez idáig még nem született leírás az irodalomban [44, 45]. *Fusarium* okozta keratitisben bengálvörös és 518 nm hullámhosszú fény alkalmazása is sikert ért el [46].

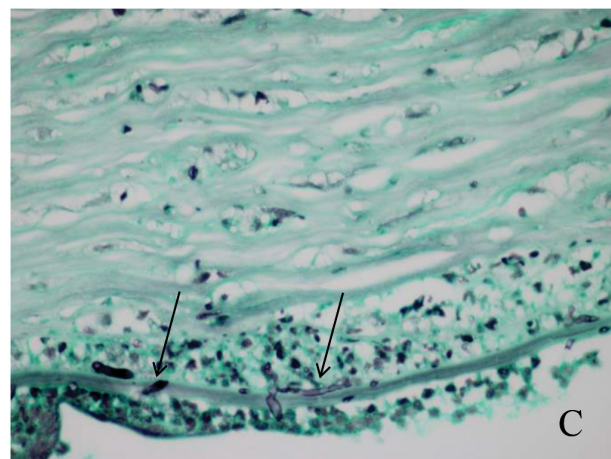
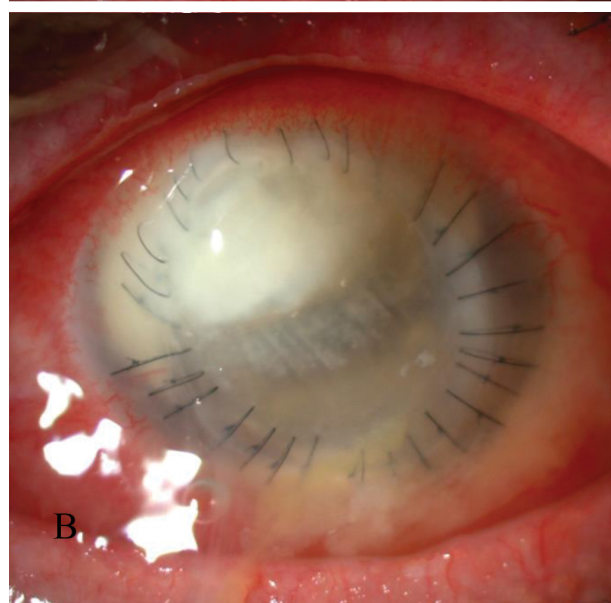
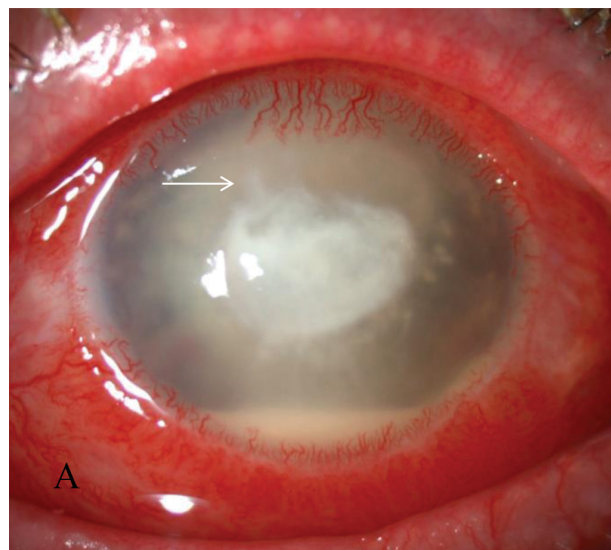
Eseteink

2015 és 2018 júniusa között 5, *Fusarium* vagy *Sarocladium* okozta keratitist diagnosztizáltunk Klinikánkon. A betegek adatait a 3. táblázat szemlélteti.

Az egyes esetekben az első panaszok megjelenése és a helyes diagnózis felállítása között eltelt idő sorban 4 hét, 5 hét, 3 és fél hét, 3 és fél hét, illetve 5 hét volt. Egy esetben az anamnézisben a szem sérülése szerepelt, négy beteg viselt lágy kontaktlencsét (a kontaktlencsék pontos típusát illetően nem állnak rendelkezésünkre adatok). A fonalas gombák három esetben natamicinérzékenyek, három esetben vorikonazolérzékenyek, egy esetben multirezisztensnek bizonyultak.

Egy esetben a gyulladás 5%-os natamicin szemcsepp segítségével gyógyult (5 hónapos kezelés), a beteg látóélessége teljes maradt (1. eset; 1. ábra).

Három esetben (2–4. eset; 2–5. ábra) láttunk progressziót az érzékenységnek megfelelő lokális kezelés mellett (3–4 nap eltelté után), amely miatt PKP mellett döntöttünk (5–7 nappal az érzékenységnek megfelelő kezelés megkezdése után). Ezekben az esetekben a követési idő alatt keratitisrecidívát nem észleltünk. A lokális antimikotikus kezelést a 2. esetben a PKP után 5 hónapon át folytattuk. Az 1. és a 4. esetben a szövettan igazolta a fertőzött terület épsben történt kimetszését, ezért lokális gombaellenes kezelést a hisztológiai eredményt követően nem alkalmaztunk. A PKP-val operált betegek közül jelenleg a 2. eset látóélessége nem teljes, corticonuclearis



6. ábra

Multirezisztens *Fusarium oxysporum* okozta súlyos keratitis képe centrális szaruhártya-infiltrátummal és hypopyonnal (A), majd a perforáló szaruhártya-átültetést három és fél héttel követően a donorkorongban ismét visszatérő infiltrátummal (B) (5. beteg). Az infiltrátum szélén a finom nyúlványok jól láthatók (vízszintes nyíl) (A). Grocott–Gömöri (GMS)-festés (C) igazolta a Descemet-membránon átérő gombafonalakat (függőleges nyilak) (eredeti nagyítás 60×)

cataracta miatt műtétje már tervezett. Szövetani vizsgálat segítségével a 2. és az 5. esetben a gombafonalak Descemet-membránon történt penetrációja volt igazolható (3. és 6. ábra), a többi esetben *Fusarium* vagy *Sarocladium* a Descemet-membránon nem jutott át (5. ábra). Ötödik esetünkben multirezisztens *Fusarium* miatt összesen 3 alkalommal végeztünk PKP-t. A *Fusarium oxysporum* Descemet-membránon történt átjutása már az első PKP esetén igazolható volt, a többszöri műtét ellenére a szemet nem tudtuk megmenteni, enucleatióra került sor (5. eset; 6. ábra). Ötödik esetünkben az enucleatio időpontjáig, a helyes diagnózis felállítását követő 9 hónapon át alkalmaztunk lokális és szisztémás gombaellenes kezelést.

Következtetés

A fertőzéses eredetű szaruhártya-gyulladások közül a *Fusarium*- és a *Sarocladium*-keratitis jelentős diagnosztikai és terápiás kihívást jelent. Ennek oka a gyors progresszió, a késői diagnózis, a mélyebb rétegekbe történő penetrációs hajlam, a gombaellenes terápia korlátozott hozzáférhetősége, valamint a gyakori terápiaerezisztencia. Primeren 5%-os natamicin szemcsepp adandó, és a terápia napi 2 × 200 mg vorikonazoltablettával szisztémás adásával egészíthető ki *Fusarium*-keratitis esetén. Közleményünk célja, hogy felhívjuk a figyelmet a kontaktlencse-viselők körében is egyre gyakrabban előforduló *Fusarium*- és *Sarocladium*-keratitisre, melyek késői felismerése a gombafonalak Descemet-membránon történő átjutásával az esetek mintegy negyedében a látás és a szemgolyó elvesztésével jár.

Anyagi támogatás: A közlemény megírása, illetve a kapcsolódó kutatómunka anyagi támogatásban nem részesült.

Szerzői munkamegosztás: Sz. N., C. C., I. L., N. Z. Zs.: A vizsgálat tervezése. Sz. N., C. C., I. L., T. J., S. G., H. H., P.-S. A., K. I., B. P., S. Gy.: A vizsgálatok elvégzése. C. C., Sz. N.: A közlemény megírása. S. G., H. H., P.-S. A., K. I., I. L., T. J., B. P., S. Gy., N. Z. Zs., Sz. N.: A közlemény kritikai revíziója. A cikk végleges változatát valamennyi szerző elolvasta és jóváhagyta.

Érdekeltségek: A szerzőknek nincsenek érdekeltségeik.

Irodalom

- [1] Nucci M, Anaissie E. *Fusarium* infections in immunocompromised patients. Clin Microbiol Rev. 2007; 20: 695–704.
- [2] Sanguinetti M, Posteraro B. Identification of molds by matrix-assisted laser desorption ionization–time of flight mass spectrometry. J Clin Microbiol. 2017; 55: 369–379.
- [3] Nelson PE, Dignani MC, Anaissie EJ, et al. Taxonomy, biology and clinical aspects of *Fusarium* species. Clin Microbiol Rev. 1994; 7: 479–504.
- [4] McCarthy MW, Katragkou A, Iosifidis E, et al. Recent advances in the treatment of scedosporiosis and Fusariosis. J Fungi (Basel) 2018; 4: pii: E73.
- [5] Summerbell RC, Gueidan C, Schroers HJ, et al. *Acremonium* phylogenetic overview and revision of *Gliomastix*, *Sarocladium*, and *Trichothecium*. Stud Mycol. 2011; 68: 139–162.
- [6] Tortorano AM, Richardson M, Roilides E, et al. ESCMID and ECMM joint guidelines on diagnosis and management of hyalohyphomycosis: *Fusarium* spp., *Scedosporium* spp. and others. Clin Microbiol Infect. 2014; 20(Suppl 3): 27–46.
- [7] Jurkunas U, Behlau I, Colby K, et al. Fungal keratitis: changing pathogens and risk factors. Cornea 2009; 28: 638–643.
- [8] Ho JW, Fernandez MM, Rebong RA, et al. Microbiological profiles of fungal keratitis: a 10-year study at a tertiary referral center. J Ophthalmic Inflamm Infect. 2016; 6: 5.
- [9] Wang L, Zhang Y, Wang Y, et al. Spectrum of mycotic keratitis in China. Zhonghua Yan Ke Za Zhi 2000; 36: 138–140.
- [10] Srinivasan M, Gonzales CA, George C, et al. Epidemiology and aetiological diagnosis of corneal ulceration in Madurai, South India. Br J Ophthalmol. 1997; 81: 965–971.
- [11] Rondeau N, Bourcier T, Chaumil C, et al. Fungal keratitis at the Centre Hospitalier National d’Ophtalmologie des Quinze-Vingts: retrospective study of 19 cases. J Fr Ophtalmol. 2002; 25: 890–896. [French]
- [12] Dóczi I, Gyetvai T, Kredics L, et al. Involvement of *Fusarium* spp. in fungal keratitis. Clin Microbiol Infect. 2004; 10: 773–776.
- [13] Füst Á, Imre L, Simon Gy, et al. Mycotic infection of the cornea. [A szaruhártya gombás eredetű gyulladása.] Szemészet 2015; 152: 159–171. [Hungarian]
- [14] Epstein AB. In the aftermath of the *Fusarium* keratitis outbreak: what have we learned? Clin Ophthalmol. 2007; 1: 355–366.
- [15] Mukherjee PK, Chandra J, Yu C, et al. Characterization of *Fusarium* keratitis outbreak isolates: contribution of biofilms to antimicrobial resistance and pathogenesis. Invest Ophthalmol Vis Sci. 2012; 53: 4450–4457.
- [16] Keay LJ, Gower EW, Iovieno A, et al. Clinical and microbiological characteristics of fungal keratitis in the United States, 2001–2007: a multicenter study. Ophthalmology 2011; 118: 920–926.
- [17] Henry CR, Flynn HW Jr, Miller D, et al. Infectious keratitis progressing to endophthalmitis. A 15-year-study of microbiology, associated factors, and clinical outcomes. Ophthalmology 2012; 119: 2443–2449.
- [18] Stone D, Tan JF. Fungal keratitis: update for 2014. Curr Ophthalmol Rep. 2014; 2: 129–136.
- [19] Alanio A, Beretti JL, Dauphin B, et al. Matrix-assisted laser desorption ionization time-of-flight mass spectrometry for fast and accurate identification of clinically relevant *Aspergillus* species. Clin Microbiol Infect. 2011; 17: 750–755.
- [20] Villani E, Baudouin C, Efron N, et al. *In vivo* confocal microscopy of the ocular surface: from bench to bedside. Curr Eye Res. 2014; 39: 213–231.
- [21] Sharma A, Mohan K, Chander J, et al. Comment on: is inclusion of Sabouraud dextrose agar essential for the laboratory diagnosis of fungal keratitis? Indian J Ophthalmol. 2011; 59: 260–261.
- [22] Matoba AY. Fungal keratitis responsive to moxifloxacin monotherapy. Cornea 2012; 31: 1206–1209.
- [23] Erie JC, McLaren JW, Patel SV, et al. Confocal microscopy in ophthalmology. Am J Ophthalmol. 2009; 148: 639–646.
- [24] Vaddavalli PK, Garg P, Sharma S, et al. Role of confocal microscopy in the diagnosis of fungal and acanthamoeba keratitis. Ophthalmology 2011; 118: 29–35.
- [25] Ferrer C, Alió JL. Evaluation of molecular diagnosis in fungal keratitis. Ten years of experience. J Ophthalmic Inflamm Infect. 2011; 1: 15–22.
- [26] Sun S, Lui Q, Han L, et al. Identification and characterization of *Fusarium proliferatum*, a new species of fungi that cause fungal keratitis. Sci Rep. 2018; 8: 4859.

- [27] McGrath LA, Lee GA. Corneal epithelial debridement for diagnosis and therapy of ocular surface disease. *Clin Exp Optom.* 2015; 98: 155–159.
- [28] Lee P, Green WR. Corneal biopsy. Indications, techniques and a report of a series of 87 cases. *Ophthalmology* 1990; 97: 718–721.
- [29] Abbouda A, Estrada AV, Rodriguez AE, et al. Anterior segment optical coherence tomography in evaluation of severe fungal keratitis infections treated by corneal crosslinking. *Eur J Ophthalmol.* 2014; 24: 320–324.
- [30] Prajna NV, Krishnan T, Mascarenhas J, et al. The mycotic ulcer treatment trial: a randomized trial comparing natamycin vs. voriconazole. *JAMA Ophthalmol.* 2013; 131: 422–429.
- [31] Wang JY, Wang DQ, Qi XL, et al. Modified ulcer debridement in the treatment of the superficial fungal infection of the cornea. *Int J Ophthalmol.* 2018; 11: 223–229.
- [32] Sun Y, Sun Z, Chen Y, et al. Corneal debridement combined with intrastromal voriconazole for recalcitrant fungal keratitis. *J Ophthalmol.* 2018; 2018: 1875627.
- [33] Hu J, Zhang J, Li Y, et al. A combination of intrastromal and intracameral injections of amphotericin B in the treatment of severe fungal keratitis. *J Ophthalmol.* 2016; 2016: 3436415.
- [34] Yoon KC, Jeong IY, Im SK, et al. Therapeutic effect of intracameral amphotericin B injection in the treatment of fungal keratitis. *Cornea* 2007; 26: 814–818.
- [35] Haddad RS, El-Mollayess GM. Combination of intracameral and intrastromal voriconazole in the treatment of recalcitrant *Acremonium* fungal keratitis. *Middle East Afr J Ophthalmol.* 2012; 19: 265–268.
- [36] Behrens-Baumann W, Seibold M, Hofmüller W, et al. Benefit of polyhexamethylene biguanide in *Fusarium* keratitis. *Ophthalmic Res.* 2012; 48: 171–176.
- [37] Xu Y, Pang GR, Gao CW, et al. Comparison of the activities of silver nitrate with those of three antifungal agents against ocular pathogenic fungi *in vitro*. *Zhonghua Yan Ke Za Zhi* 2009; 45: 730–735.
- [38] Prajna NV, Krishnan T, Rajaraman R, et al. Adjunctive oral voriconazole treatment of *Fusarium* keratitis. A secondary analysis from the Mycotic Ulcer Treatment Trial II. *JAMA Ophthalmol.* 2017; 135: 520–525.
- [39] Xie L, Dong X, Shi W, et al. Treatment of fungal keratitis by penetrating keratoplasty. *Br J Ophthalmol.* 2001; 85: 1070–1074.
- [40] Wykoff CC, Flynn HW Jr, Miller D, et al. Exogenous fungal endophthalmitis: microbiology and clinical outcomes. *Ophthalmology* 2008; 115: 1501–1507.e2.
- [41] Wang Z, Tan XJ, Zhai HL, et al. Etiology and failure analysis of anterior lamellar keratoplasty. *Int J Ophthalmol.* 2018; 11: 786–790.
- [42] Gyenes A, Szentmáry, N, Tóth G, et al. Impact of crosslinking on corneal epithelial healing. [Crosslinking kezelés hatása a szaruhártya hámosodására.] *Orv Hetil.* 2017; 158: 376–379. [Hungarian]
- [43] Alshehri JM, Caballero-Lima D, Hillarby C, et al. Evaluation of corneal cross-linking for treatment of fungal keratitis: using confocal laser scanning microscopy on an *ex vivo* human corneal model. *Invest Ophthalmol Vis Sci.* 2016; 57: 6367–6373.
- [44] Igal V, Pikkél Igal YS, Pikkél YY. Corneal cross-linking as a treatment for fungal keratitis associated with corneal melting. *Case Rep Ophthalmol.* 2017; 8: 148–151.
- [45] Szentmáry N, Módos L, Imre L, et al. Diagnostics and treatment of infectious keratitis. [Fertőzéses keratitisek diagnosztikája és kezelése.] *Orv Hetil.* 2017; 158: 1203–1212. [Hungarian]
- [46] Arboleda A, Miller D, Cabot F, et al. Assessment of rose bengal versus riboflavin photodynamic therapy for inhibition of fungal keratitis isolates. *Am J Ophthalmol.* 2014; 158: 64–70.e2.

(Czakó Cecília dr.,
Budapest, Üllői út 26., 1085
e-mail: cecilia.czako@gmail.com)

„*Cornix cornici nunquam confodit ocellum.*”
(Lám a szemét sose vájja ki más hollónak a holló.)