

Chirurgische Periimplantitistherapie von Implantatoberflächen

Kombination mit Air-Polishing und Verbreiterung der keratinisierten Gingiva mit e-CTG

Autoren: Dr. Júlia Gángó, Dr. Fanni Simon, Dr. Orsolya Németh, Dr. Márton Kivovics

Entzündungsprozesse in der Umgebung von Zahnimplantaten führen zu schwerwiegenden Konsequenzen, die den Verlust des Implantats nach sich ziehen können, wenn sie nicht rechtzeitig behandelt werden. Die beiden folgenden Fallberichte untersuchen die Wirksamkeit einer chirurgischen Behandlung der Implantatoberfläche bei drei Periimplantitisläsionen in Kombination mit Air-Polishing.

Werden Implantate nicht regelmäßig und gründlich gereinigt, kommt es – wie bei den eigenen Zähnen – zu Entzündungen. Die Symptome einer Periimplantitis müssen dabei von der periimplantären Mukositis unterschieden werden. Letztere ist eine reversible Inflammation des das Weichgewebe umgebenden Implantats, deren Symptome Blutung auf Sondieren (BOP) und eine leichte Schwellung des Zahnfleischrands sind.¹ Neueren Studien zufolge tritt bei 80 Prozent der beobachteten Patienten eine periimplantäre Mukositis auf.² Im Gegensatz dazu ist die Periimplantitis eine irreversible Entzündung des Weichgewebes um Zahnimplantate, bei der ein radiologischer Knochenverlust nachweisbar ist (PPD > 4 mm) und in der klinischen Untersuchung Blutungen mit oder ohne Eiterung bei der Sondierung auftreten. Dies betrifft sowohl Weich- als auch Hartgewebe, die das osseointegrierte Zahnimplantat stützen, dies kann zum Verlust des Implantats führen.³ Im Falle der Mobilität von enossealen Implantaten bleibt keine andere Wahl, als dieses zu entfernen, da keine ord-

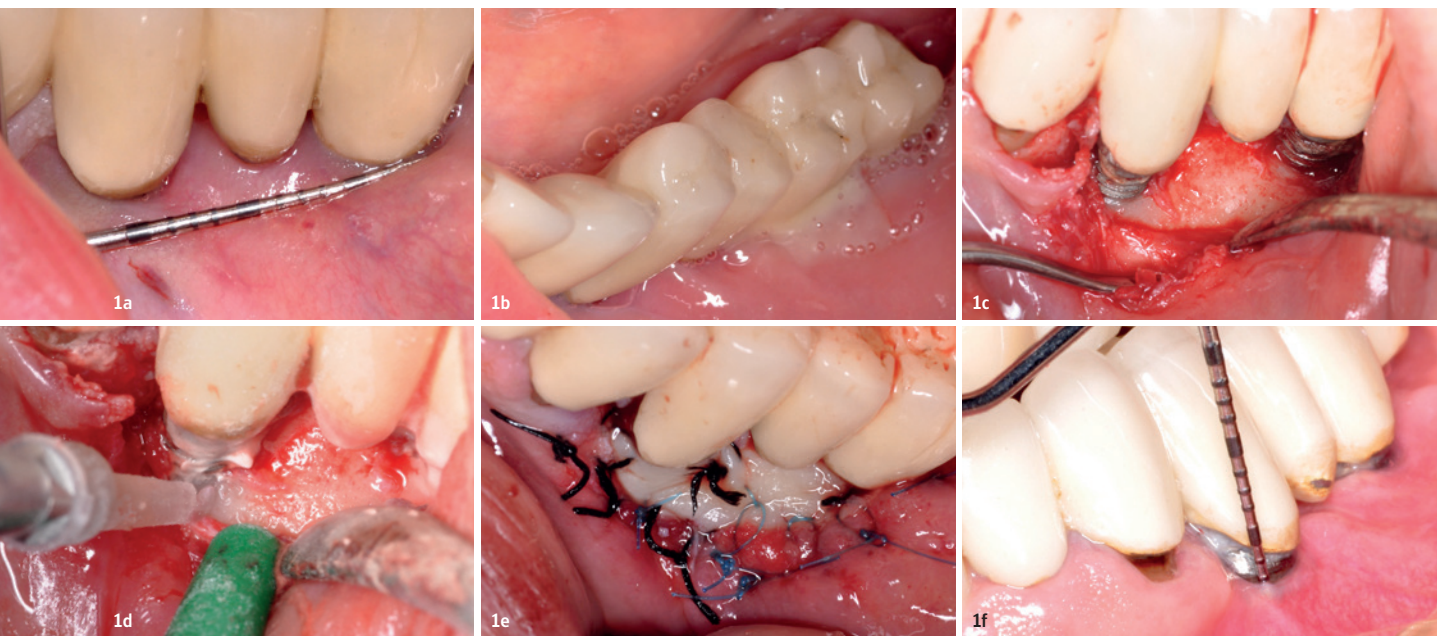
nungsgemäße Osseointegration vorliegt.¹ Periimplantitis trat bei 28 Prozent und mehr als 56 Prozent der in jüngsten Studien beobachteten Personen auf.²

Abgesehen von den frühen Implantatversagen, die hauptsächlich auf traumatische Operationen, Überhitzung des umgebenden Knochens, unzureichende Primärstabilität oder bakterielle Kontamination während der Operation zurückzuführen sind, gibt es mehrere Ursachen, die zu einer destruktiven periimplantären Entzündung führen können. Mögliche Risikofaktoren sind schlechte individuelle oder professionelle Mundhygiene und Plaquekontrolle, Parodontitis in der Anamnese, eine übermäßige Menge an parodontalen Mikroorganismen, Rauchen, okklusale Überlastung, Diabetes, genetische Merkmale, Alkoholkonsum, Geometrie und Oberflächeneigenschaften der Implantatschrauben sowie das Fehlen von keratinisiertem Zahnfleisch um die Implantate.³⁻⁷

Die Behandlung der Periimplantitis kann konservativ und chirurgisch erfolgen. Eine nicht-chirurgische Behandlung als ursachenbezo-

gene Therapie kann in moderaten Fällen zu einer Verringerung der Entzündung führen, jedoch auch bei der Vorbereitung chirurgischer Eingriffe wirksam sein.⁸

Da der wichtigste ätiologische Faktor die Bildung und Reifung von Biofilmen auf der Implantatoberfläche ist, basieren die Behandlungsmethoden für Periimplantitis darauf, diese zu eliminieren. In der Anfangsphase erscheint ein dünnes Häutchen aus Glykoproteinen und Lipiden sowohl auf der Implantatoberfläche als auch auf den umgebenden Zähnen.⁹ Bei teilbezahnten Patienten wird der ursprüngliche periimplantäre Biofilm innerhalb von 30 Minuten nach dem Einsetzen des enossealen Implantats von grampositiven Kokken und Stäbchen sowie einer geringen Menge von gramnegativen anaeroben Stäbchen besiedelt.⁹ Bei einer Periimplantitis treten auf der Implantatoberfläche und im umgebenden Gewebe die gleichen Bakterien auf wie bei einer Parodontitis: *Porphyromonas gingivalis*, *Treponema denticola*, *Tannerella forsythia*, *Prevotella intermedia*, *Fusobacterium nucleatum* sowie nach



Fall 1 – Abb. 1a und b: Grundlinienstatus: das Fehlen von angehefteter keratinisierter Gingiva und die Eiterung um die Implantate 34 und 36. **Abb. 1c:** Intraop: Lappen in voller Dicke, bukkaler Defekt und subgingivaler Plaque auf den Implantatfäden. **Abb. 1d:** Intraop: Reinigen der Fäden mit einem Air-Polishing-Gerät und Spülen mit physiologischer Kochsalzlösung. **Abb. 1e:** Das platzierte palatinal e-CTG und die zweilagigen Nähte. **Abb. 1f:** Sechs Monate nach der Operation: BOP negativ, PPD = 2 mm und dünn an der bukkalen Seite der Implantate befestigter Zahnfleischkragen.

früheren Studien *Actinomyces actinomycetemcomitans* und *Candida albicans*. Zudem sind enterale Stäbchen und *Staphylococcus aureus* in der Struktur eines reifen periimplantären Biofilms aggregiert.^{10–12}

Eine ordnungsgemäße Reinigung und Dekontamination von Schraubengewinden ist schwierig zu erreichen. Antimikrobielle Mittel, Ultraschallgeräte, Gracey-Küretten, Er:YAG-Laser und Air-Polishing-Geräte können mit variabler Wirksamkeit eingesetzt werden.¹³ Untersuchungen zufolge scheinen Gracey-Stahlküretten und Ultraschallscaler mit universellen Spitzen die Morphologie der Implantatoberfläche zu verändern, indem sie raue Spuren hinterlassen.^{14,15} Plastikküretten erreichen nicht die Makro- und Mikroporosität der Implantatfäden, und Ultraschallscaler mit weichen Plastikspitzen können Kunststoffreste erzeugen, welche die Wundheilung beeinträchtigen können.^{14,16} In-vitro-Studien zufolge zeigte das Air-Polishing-Gerät signifikant bessere Ergebnisse als Gracey-Kürette oder Ultraschallscaler¹⁷, die Ergebnisse wurden auch mit dem Strukturgleichungsmodell (SEM) ausgewertet. Bei der Behandlung mit Glycinpulver zeigten sich keine Oberflächenveränderungen. Auch die Reinigungswirkung war am höchsten, da 95 Prozent der Implantatoberfläche auf diese Weise erreicht wurden.¹⁷

Eine angemessene Breite der keratinisierten Gingiva um enosseale Zahnimplantate könnte die Lebensdauer der Implantate verlängern. Gemäß neueren Studien wurde eine negative Korrelation zwischen keratinisierter Schleimhautbreite, Schleimhautrezession und parodontalem Ansatzniveau gefunden.^{6,18} Während der chirurgischen Behandlung zeigten

autogene Gingivatransplantate, die am Gaumen entnommen und um das Zahnimplantat gelegt wurden, bessere Ergebnisse als die Verwendung eines azellulären Hauttransplantats.¹⁸ Das Ziel dieser Studie war es, die klinischen Ergebnisse des Air-Polishings während der chirurgischen Periimplantitistherapie zu bewerten und die Bedeutung der erforderlichen Breite und Dicke der keratinisierten Gingiva um Zahnimplantate zu betonen.

Materialien und Methoden

Zwei gesunde Patientinnen mit drei enossealen Implantaten wurden untersucht. Die klinischen Parameter wie Blutungen auf Sondieren (BOP), Taschensondentiefe (PPD), Gingivarezession (GR) registriert, der klinische Attachmentverlust (CAL) berechnet ($CAL = PPD + GR$) sowie die Breite und Dicke der bukkalen keratinisierten Gingiva wurden aufgenommen. Diese Parameter wurden zum Zeitpunkt der Operationen und der zwei- und sechsmonatigen Nachoperation an sechs Punkten jedes Implantats in Periocharts registriert.

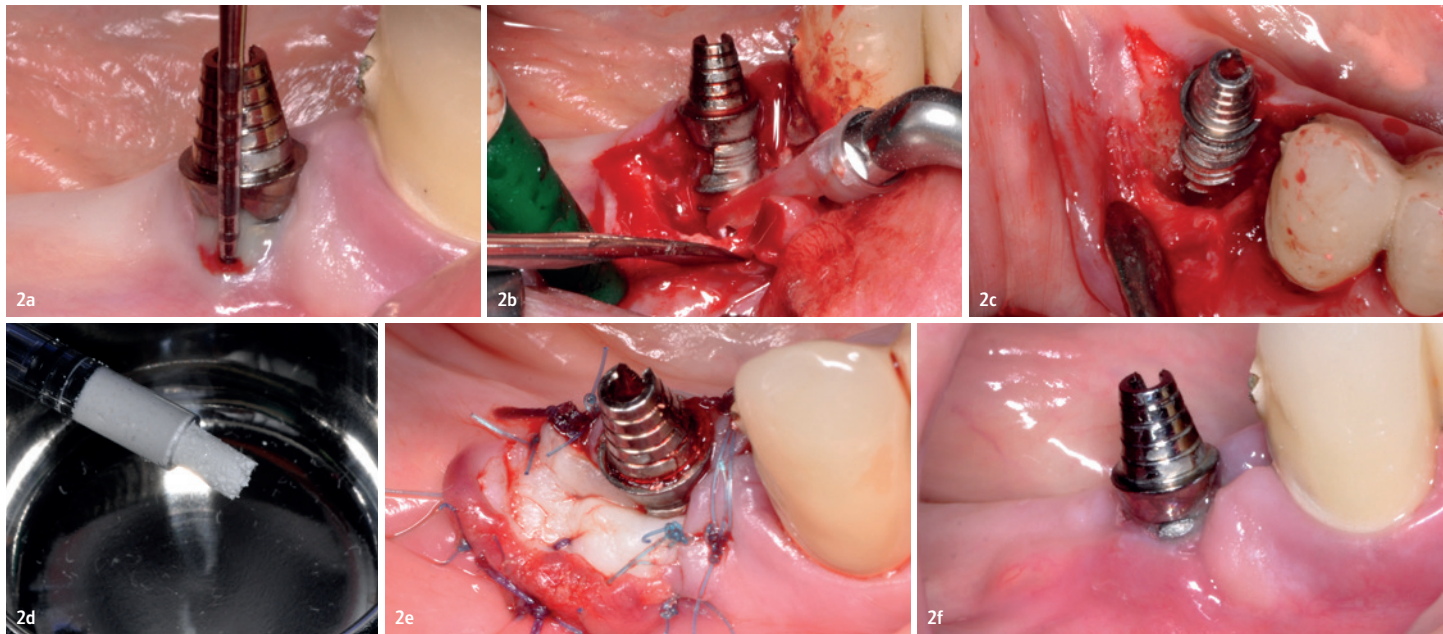
Beschreibung des klinischen Verfahrens

Die Operationen umfassten die Entfernung von Granulationsgewebe sowie die Konturierung des Zahnfleischs und Knochens. Die

Implantatoberflächen wurden mit einem Air-Polishing-Gerät mit Kunststoffspitze (Varios Combi Pro, NSK) gereinigt und mit physiologischer Kochsalzlösung gespült. In beiden Fällen war die Breite der keratinisierten Gingiva unzureichend, sodass die bukkalen Oberflächen der Implantate mit epithelisierendem Bindegewebestransplantat bedeckt wurden. In Fall 2 handelte es sich bei der Läsion um einen dreiwandigen intraalveolären Defekt. Daher wurde zur Augmentation ein synthetisches Knochenstransplantat (In'Oss Putty, Biomatlante) verwendet. Die klinischen Parameter (BOP, PPD, GR) wurden zum Zeitpunkt der Operationen und der sechsmonatigen Termine nach der Operation registriert. Beide Patientinnen erhielten ein individuelles Mundhygienetraining, das sie auch während der Studie durchführten.

Fall 1

Die 59-jährige Patientin hatte keine systemischen Erkrankungen. Ihre zwei problematischen Zahnimplantate befanden sich in der linken Unterkieferregion, Position 34 und 36. Während der ersten Untersuchung mit einer Parodontalsonde floss eine übermäßige Menge eitriger Exsudation aus dem Gingivasulkus. Die durchschnittlichen Taschentiefen (PPD) betrugen am Implantat 34 auf bukkaler Seite 4,67 mm und auf lingualer 3,00 mm, an Implantat 36 auf bukkaler Seite 4,67 mm und



Fall 2 – Abb. 2a: Ausgangszustand: Blutung und Eiterung bei Sondierung, PPD = 7 mm, Fehlen der anhaftenden keratinisierten Gingiva. **Abb. 2b:** Intraop: mit einem Luftschleifgerät und mit physiologischer Kochsalzlösung spülen, um die Implantatfäden zu reinigen. **Abb. 2c:** Dreiwandiger bukkaler intrabonymer Defekt. **Abb. 2d:** Formbares synthetisches Knochentransplantat (Biomatlante). **Abb. 2e:** Das platzierte palatinal e-CTG und die zweilagigen Stiche. **Abb. 2f:** Zwei Monate nach der Operation: Bildung von keratinisiertem Zahnfleisch und keine Anzeichen einer Entzündung.

Fall 2

Die 65-jährige Patientin hatte keine systemischen Erkrankungen. Das behandelte Zahnimplantat befand sich in der rechten Unterkieferregion, Position 43. Auf dem Röntgenbild war ein untertassenförmiger Knochenverlust nachweisbar. Während der klinischen Untersuchung traten Blutungen und Eiterungen beim Sondieren auf. Es wurden durchschnittliche PPDs von 5,33 mm bukkal und 2,00 mm lingual gemessen. Es gab nur freie Alveolarschleimhaut, welche die Schraube von bukkal bedeckte.

Die Mundhygiene und chirurgische Behandlung erfolgten mit den gleichen Materialien und der gleichen Methode wie in Fall 1, aber zusätzlich wurde ein synthetisches Knochen- transplantat (In'Oss Putty, Biomatlante) verwendet, um den bukkalen dreiwandigen Knocheninnendefekt zu füllen sowie die Knochenregeneration durch Stabilisierung des Koagulates zu verbessern. Der höchste PPD- Wert wurde auf mediobukkalen Seite des Im- plantats registriert, PPD = 7 mm (Abb. 2a bis f).

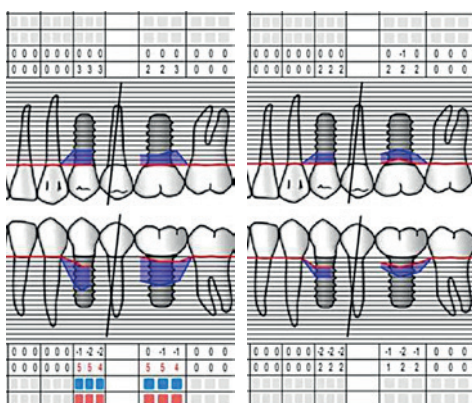
Ergebnisse

Während des Heilungsprozesses wurden die behandelten Bereiche jeden zweiten Tag kontrolliert, dies beinhaltete auch eine sanfte Rei- nigung mit 3-prozentiger Wasserstoffperoxid- lösung. Die Nähte wurden nach zwei Wochen entfernt. Die e-CTG-Transplantate wurden in

auf lingualer 2,33 mm. An der bukkalen Seite der Implantate befand sich zudem keine keratinisierte Gingiva, sondern nur die freie Alveolarschleimhaut. Die professionelle Mundhygienebehandlung und das individuelle Training wurden aufrechterhalten. Zudem wurde empfohlen, zweimal täglich mit 0,2-prozentiger Chlorhexidindigluconat-Lösung zu spülen.

Die Operation wurde unter örtlicher Betäubung durchgeführt. Ein Lappen mit voller Dicke wurde hergestellt und nach dem Anheben des Periosts alle Granulationsgewebe entfernt, der umgebende Knochen war leicht konturiert. Die oberen Gewinde der Implantatschraube waren mit Zahnstein und Plaque bedeckt. Diese wurden mit einem Air-Polishing-Gerät (Varios Combi Pro, NSK) unter Verwendung von Perio-Mate-Pulver (NSK, Pulver auf Glycin- basis) und Kunststoffspitzen im Ultraschall- modus vorsichtig entfernt. Der Bereich wurde gründlich mit physiologischer Kochsalzlösung gespült. Nach dem Reinigen wurde ein epithe- lisiertes Bindegewebs- transplantat (e-CTG) aus dem Gaumen entnommen und auf der bukkalen Seite beider Implantate über dem Periost platziert (Abb. 1a bis f). Die Nähte wurden in zwei Schichten hergestellt: Periost- und Schleimhautstiche. Während der zweiwöchigen Heilungsperiode wurde der Patient an jedem zweiten Tag kontrolliert, der OP-Bereich wurde bei jedem Termin mit 3-prozentiger Wasserstoffperoxidlösung gereinigt. Das Zähne- putzen in diesem Bereich wurde untersagt, es wurde empfohlen, mit 0,2-prozentiger Chlor- hexidindigluconat-Lösung zu spülen. Nach zwei Wochen wurden die Nähte entfernt.

Abb. 3a (links) und b (rechts): Ausgangs- und Kontroll- Periochart Fall 1: GR-, PPD-, PI- (blau) und BOP-Werte (rot), ge- messen an drei Punkten auf der Zunge (oben) und drei Punkten auf der bukkalen (unteren) Seite des Implantats.



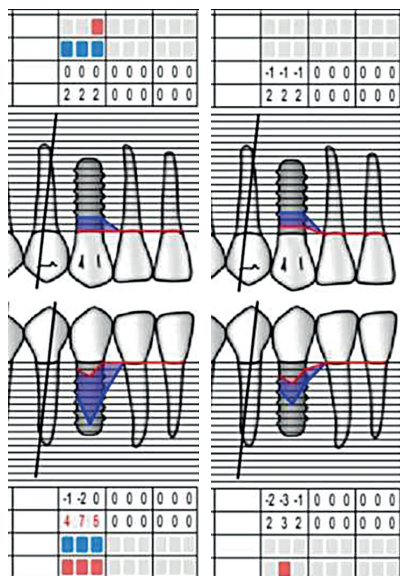


Abb. 4a (links) und b (rechts): Ausgangs- und Kontroll-Periochart von Fall 2: GR-, PPD-, PI- (blau) und BOP-Werte (rot), gemessen an drei Punkten auf der lingualen (oben) und drei Punkten auf der bukkalen (unteren) Seite des Implantats.

beiden Fällen (Fall 1 und 2) inkorporiert und die klinischen Parameter nach einer zweimonatigen Heilungsperiode erneut gemessen.

Fall 1

BOP und Eiterung gingen zu 100 Prozent zurück. Bei Implantat 34 betrug die durchschnittliche PPD-Reduktion 1,00 mm (von 3,00 mm auf 2,00 mm) auf der lingualen Seite und 2,67 mm (von 4,67 mm auf 2,00 mm) auf der bukkalen. Bei Implantat 36 betrug die durchschnittliche PPD-Reduktion 0,3 mm (von 2,33 mm auf 2,00 mm) lingual und 3,00 mm (von 4,67 mm auf 1,67 mm) bukkal. Die mittlere CAL verringerte sich bei Implantat 34 lingual auf 1,00 mm (von 3,00 mm auf 2,00 mm) und bukkal auf 2,33 mm (von 6,33 mm auf 4,00 mm). Bei Implantat 36 ging der mittlere CAL auf 0,00 mm (2,33 mm) lingual und 2,67 mm (5,67 mm bis 3,00 mm) bukkal zurück. Tabelle 1 (Seite 20) zeigt eine Übersicht der Werte. Bei der Messung der höchsten PPD-Werte betrug die Reduktion der Sondierungstiefe bei beiden Implantaten 3 mm. Bei

der sechsmonatigen postoperativen Kontrolle erhöhte sich die Breite der keratinisierten Gingiva im Ansatz auf 1 mm. (Abb. 3a und b).

Fall 2

Die BOP zeigte eine Reduktion von 83 Prozent, die Eiterung verschwand. Der durchschnittliche PPD-Rückgang betrug 0,00 mm (2,00 mm) auf der lingualen Seite und 3,00 mm (von 5,33 mm bis 2,33 mm) auf der bukkalen. Die mittleren CAL-Werte stiegen lingual um 1,00 mm (von 2,00 mm auf 3,00 mm) und sanken bukkal um 2,00 mm (von 6,33 mm auf 4,33 mm). Unter Berücksichtigung des höchsten PPD-Werts betrug die Verringerung der Sondierungstiefe 4,00 mm (Abb. 4a und b). Die Breite der keratinisierten Gingiva vergrößerte sich auf 3 mm (Abb. 5a bis d). In beiden Fällen sind aufgrund der leichten gingivalen Rezession als Nebenwirkung nicht nur PPD-, sondern auch CAL-Werte aussagekräftig. Der Zahnfleischrand und die Sondierungstiefen werden voraussichtlich innerhalb von zwölf Monaten nach der Nachuntersu-

ANZEIGE

Zahnezwischenraumreinigung leicht gemacht
Individuelle Lösungen für ALLE



GUM® - wir lieben JEDE Lücke

Für ein selbstbewusstes Lächeln



SUNSTAR

Sunstar Deutschland GmbH
Aiterfeld 1 · 79677 Schönau
Tel. +49 7673 885 10855 · service@de.sunstar.com

professional.sunstargum.com/de

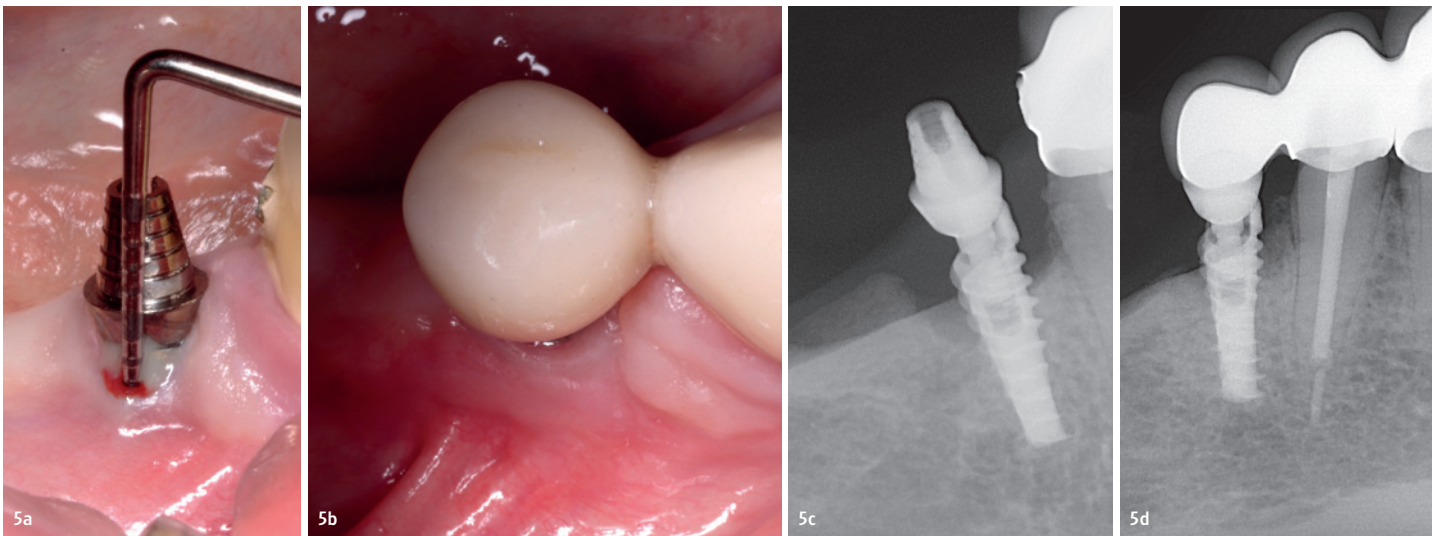


Abb. 5a: Keine keratinisierte Gingiva an der bukkalen Seite des Zahnimplantats, Basis-PPD = 7 mm. **Abb. 5b:** Sichtbarer mukogingivaler Übergang, die Breite der keratinisierten Gingiva beträgt 3 mm. **Abb. 5c:** Radiologischer Knochenverlust in Form einer Untertasse. **Abb. 5d:** Die radiologische Knochenfüllung nach sechsmonatiger Heilung.

chung ihre endgültige Form und endgültigen Werte erreichen.

Diskussion

Beide Fälle zeigten eine ordnungsgemäße Wundheilung, die klinischen Symptome einer Periimplantitis verschwanden innerhalb der sechsmonatigen Heilungsperiode. Klinische Parameter werden nach zwölfmonatigen Kontrollterminen erneut erhoben. Das verwendete Air-Polishing-Gerät hat sich als effektive Methode zur Entfernung von sub- und supragingivalen Biofilmen von Implantatoberflächen erwiesen. Jüngsten Studien zufolge ist bekannt, dass die Verwendung von Glycinpulver die Implantatoberfläche weniger belastet als Natriumbicarbonatpulver.¹⁹ Die platzierten autogenen epithelisierten Bindegewebestransplantate schei-

nen dabei zu helfen, ein gesundes und entzündungsfreies Umfeld für Periimplantate zu erhalten. In diesen beiden vorgestellten Fällen erwies sich die Air-Polishing-Methode mit offenem Lappenzugang in Kombination mit der Verbreiterung der keratinisierten Gingiva als wirksam bei der Behandlung der Periimplantitis.

Interessenkonflikt

Die Autoren erklären, dass kein Interessenkonflikt bezüglich der Veröffentlichung dieses Papiers besteht. Die Fallberichte wurden vor regionalen und institutionellen ungarischen Ethikkomitees für Wissenschaft und Forschung geprüft sowie vom ungarischen Office of Health Authorization and Administrativ Procedures genehmigt und gemäß der Erklärung von Helsinki durchgeführt.



Literatur



NSK Europe
[Infos zum Unternehmen]

KONTAKT

Dr. Fanni Simon, DMD
Dr. Júlia Gángó, DMD
Semmelweis Universität
Fakultät für Zahnmedizin
Poliklinik für Zahn-, Mund- und Kieferchirurgie
Szentkirályi u. 40
1088 Budapest, Ungarn
Tel.: +36 209829527
simon.fanni@sent.semmelweis-univ.hu
juliagango@gmail.com

Tabelle 1 – Änderung der durchschnittlichen PPD-Werte in beiden Fällen

		BASIS LINIE		SECHS MONATE FOLLOW-UP	
		Durchschnitt PPD (mm)		Durchschnitt PPD (mm)	
		bukkal	lingual	bukkal	lingual
Fall 1	<i>Implantat 1</i>	4,67	3,00	2,00	2,00
	<i>Implantat 2</i>	4,67	2,33	1,67	2,00
Fall 2		5,33	2,00	2,33	2,00

Dr. F. Simon
[Infos zur Autorin]



Dr. J. Gángó
[Infos zur Autorin]

