

Percutan transhepaticus fémstent behelyezésével kezelt májkapuvéna-szűkületek májátültetés után

DOROS ATTILA DR. ■ NEMES BALÁZS DR. ■ FEHÉRVÁRI IMRE DR.
GÖRÖG DÉNES DR. ■ GERLEI ZSUZSA DR. ■ NÉMETH ANDREA DR.
HARTMANN ERIKA DR. ■ DEÁK PÁL ÁKOS DR. ■ FAZAKAS JÁNOS DR.
TÓTH SZABOLCS DR. ■ KÓBORI LÁSZLÓ DR.

Semmelweis Egyetem, Általános Orvostudományi Kar, Transzplantációs és Sebészeti Klinika, Budapest

A májátültetés rutinszerűen, jó eredménnyel alkalmazott eljárás a végstádiumú májelégtelenség kezelésében. A transzplantáció után kialakuló éreredetű szövődmények közül a legkritikább a májkapuér-szűkület. Ennek intervenciós radiológiai megoldását mutatjuk be három eset kapcsán. *Célkitűzés:* A portalis véna szűkületének sebészi kezelése kockázatos, különösen a korai poszttranszplantációs időszakban. Az intervenciós radiológiai beavatkozások általában kis megterheléssel, kevés szövődménnyel alkalmazhatók. Célunk bemutatni a percutan transhepaticus fémstentbehelyezés biztonságosságát, eredményességét. *Módszer:* Háromszázkilencvenhat májátültetés után összesen három esetben (0,07%) észleltük az anasztomózis korai beszűkülését. Ezekben az esetekben ultrahangvezérelt percutan transhepaticus venoportae-punkciót végeztünk vékony tűvel, majd koaxiális tágitókatétert alkalmazva stent behelyezésére alkalmas introducert vezetünk át a májszöveten. A szűk anasztomózisba nitinol (2 esetben), illetve acél (1 esetben) öntáguló fémstentet helyeztünk. Az introducer eltávolítása közben a parenchymás járatot egy alkalommal embolizációs spirállal, egyszer pedig sebészi szivacsrészcéskékkel embolizáltuk. A harmadik esetben embolizáció nem történt. *Eredmények:* A kezelés mindhárom esetben sikeres volt. A beavatkozással kapcsolatban szövődményt nem észleltünk. Két esetben az indikációt jelentő hasi folyadék mennyiségének csökkenése, egy esetben a nyelőcső-varicositas visszafejlődése jelentette a klinikai kép javulását. Mindhárom esetben ultrahangos és komputeres rétegvizsgálat is igazolta a szűkületek sikeres kezelését. Két beteg a beavatkozás után 10, illetve 39 hónappal jól van. Egy beteget a beavatkozás után egy hónappal többszervi elégtelenség miatt elvesztettünk. *Következtetés:* A venoportae-anasztomózis szűkületeinek kezelésére a percutan transhepaticus kanülálás és öntáguló fémstent behelyezése biztonságosan és sikeresen alkalmazható.

Kulcsszavak: májátültetés, portalis hipertonia, intervenciós radiológia, öntáguló fémstent

Percutaneous transhepatic metallic stent placement for the treatment of post-transplantation portal vein stenosis

Liver transplantation is a routinely used therapeutic choice in the treatment of end stage liver disease. Portal vein stenosis is a rare vascular complication after liver transplantation. We report the interventional radiological management of three cases of portal vein stenosis. *Aim:* The surgical management of portal vein stenosis can be hazardous for the patient and the transplanted liver in the early post-transplantation period. In general, interventional radiological methods are tolerable for patients and can be safely performed with high success rate. The aim of this report is to analyze the feasibility, the risks and the efficacy of the percutaneous transhepatic self expanding metallic stent placement into the portal vein. *Method:* Three of the 396 liver transplantations cases in Budapest developed significant portal vein stenosis. In these cases, ultrasound guided percutaneous transhepatic portal vein puncture with fine needle was performed. The tract was dilated with a coaxial dilator set, and an adequately sized sheath introducer was inserted into the liver parenchyma. Two nitinol and one stainless steel self expanding metallic stent were implanted at the stenotic portal vein anastomoses. The tract was embolized with gelfoam particles (1 case), or coils (1case). In the third patient no tract embolization was performed. *Result:* All treatments were technically successful, without minor or major complications. In two

cases the amount of free abdominal fluid decreased significantly, and in the third case the esophageal varicosity regressed. The morphological success was documented with ultrasound and computed tomography examination. Two patients are alive and well after 10 and 39 months of follow up, while the third patient died after one month in multi organ failure. *Conclusion:* Percutaneous transhepatic metallic stent placement for the treatment of post-transplantation portal vein stenosis is a safe and effective method.

Keywords: liver transplantation, portal hypertension, interventional radiology, self expanding metallic stents

(Beérkezett: 2009. március 2.; elfogadva: 2009. május 6.)

A végstádiumú májelégtelenség kezelésében a májátültetés rutinszerűen, jó eredménnyel alkalmazott eljárás [1, 2]. A bővülő indikációs körrel a donorok száma nem tud lépést tartani, ezért több sikeresen alkalmazott új módszer, mint például az élő donoros átültetés és a split (kettéosztott kadáver donorból származó máj) beültetése terjedtek el [3]. A transzplantáció után számos szövődmenytípus kialakulásával kell számolni, ezek közül az érképleteken kialakuló szövődmenyek ritkábbak [4, 5]. A legkevésbé gyakori a vena portae szűkülete, amelynek oka a korai poszttranszplantációs szakban elsősorban a műtéti technikában keresendő. Későbbi időszakban, főleg élő donoros átültetés után írtak le olyan venaportae-szűkületet, amelyet elsősorban hegesedés okoz [6, 7]. Mint minden vascularis szövődmenynél, a kezdetekben leggyakrabban alkalmazott terápiás lehetőség ezekben az esetekben is a sebészi volt, amely mellett fokozatosan tért nyertek a minimálisan invazív intervenciós radiológiai technikák [8, 9]. A májkapuérbe percutan transhepaticusan és transjugularisan jutva egyaránt végezhetőek intervenciók, ballonos tágítás, thrombolysis és stentbehelyezés. Mindezek a módszerek sikeresen alkalmazhatók májátültetés után is [10].

Célkitűzés

A portalis véna szűkületének sebészi kezelése kockázatos és megterhelő a korai poszttranszplantációs időszakban. Az intervenciós radiológiai beavatkozások általában kis megterheléssel, kevés szövődmennyel alkalmazhatók. A percutan transhepaticus kanülálás technikáját korábban már alkalmaztuk szigetsejt-beültetés, májsejtbeültetés és preoperatív venaportae-embolizáció kapcsán [11, 12]. Célunk a jelen tanulmánnyal az, hogy elemezzük az ezen az úton végzett öntáguló fémstent behelyezésének biztonságosságát, eredményességét májátültetett betegek venaportae-szűkületeinek kezelésében.

Módszer

A Budapesten 1995 óta végzett 396 májátültetés során összesen három esetben (0,07%, 49 éves nő, 29 éves nő és 47 éves férfi recipiens) volt kimutatható az anasztomó-

mózis korai beszűkülése. Mindhárom esetben kadáver donorból történt a szervátültetés (a donorok átlagéletkora 31 év volt). A diagnózist klinikai gyanú (két esetben növekvő ascites, illetve egy esetben súlyosbodó nyelőcső-varicositas, illetve -vérzés) mellett képalkotó vizsgálatok, színes-Doppler-ultrahang és komputeres tomográfia (CT) erősítették meg (1. ábra). Mindhárom esetben az anasztomózis megcsavarodása volt a szűkület feltételezhető oka. A morfológiai kép ismeretében, a májtranszplantációs munkacsoport döntése alapján került sor az intervenciós radiológiai beavatkozásra 29, 28 és 22 nappal a májátültetés után. Minden esetben ultrahangvezérelt percutan transhepaticus venaportae-punkciót végeztünk vékony tűvel (21–22 Gauge), majd koaxiális tágítókatétert alkalmazva stent behelyezésére alkalmas 2 mm (6 F) átmérőjű introducert vezetünk át a májszöveten. Szelektív angiográfiás katéterrel és hidrofíli vezetődróttal kanüláltuk a szűk anasztomózist, majd ballonos előtágítás nélkül 2 esetben nitinol (10 mm átmérőjű, 40 mm hosszú), 1 esetben acél (11 mm átmérőjű, 38 mm hosszú) öntáguló fémstentet helyeztünk be. A szűkületekben a stentek jól expandáltak (2. ábra). Egy esetben volt lehetőség katéteres nyomásgradiens mérésére, amely a stentbehelyezés előtt 15 Hgmm volt. Az introducer eltávolítása közben a parenchymás járatot egy alkalommal embolizációs spirállal, egyszer pedig sebészi szivacsrészcsekkel embolizáltuk. A harmadik esetben embolizáció nem történt.

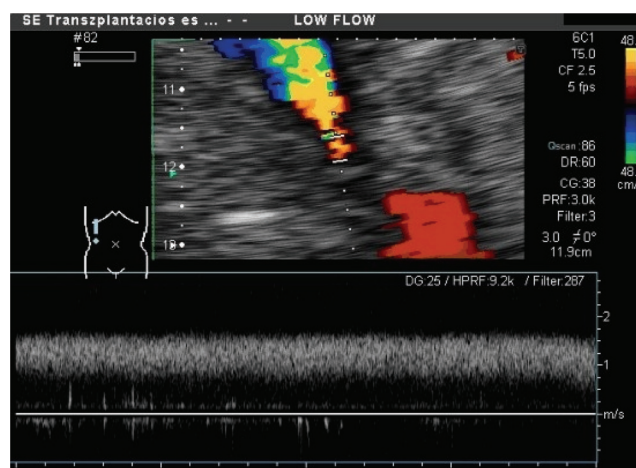
Eredmények

A kezelés mindhárom esetben sikeres volt. A stentek expandálása után a kontrasztanyag akadálytalanul áramlott a máj felé. Az egy esetben végzett nyomásmérés során a stent behelyezése után mért gradiens 15 Hgmm-ről 3 Hgmm-re csökkent. A beavatkozással kapcsolatban szövődmenyt nem észleltünk. Két esetben az indikációt jelentő hasi folyadék mennyiségének csökkenése, egy esetben a nyelőcső-varicositas visszafejlődése jelezte a klinikai kép javulását. Mindhárom esetben ultrahangos és komputeres rétegvizsgálat is igazolta a szűkületek sikeres kezelését (3. ábra). Ultrahangvizsgálattal a szűk szakaszban felgyorsult keringés normalizálódását észlel-

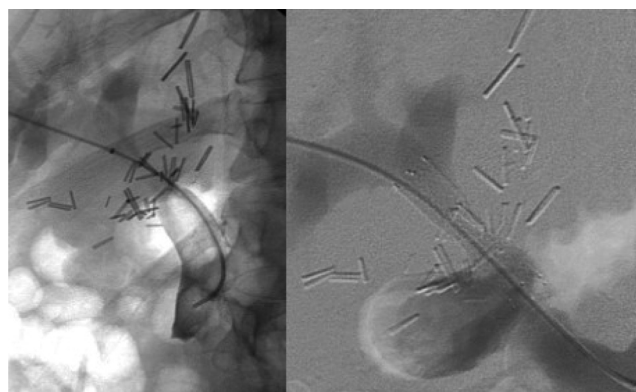
tük a stentbehelyezés után. Két beteg a beavatkozás után 10, illetve 39 hónappal jól van. Egy beteget a beavatkozás után egy hónappal elvesztettünk többszervi elégtelenség miatt, amely nem hozható összefüggésbe a beavatkozással.

Megbeszélés

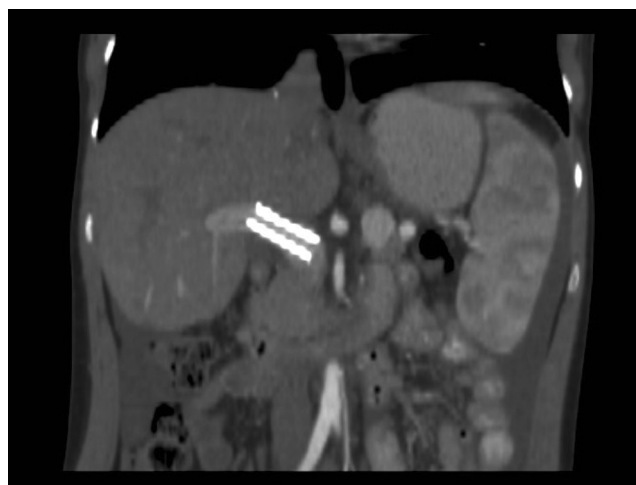A venoportae-anasztomózis szűkülete a májátültetés ritka szövődményei közé tartozik. Kialakulásának elsődleges oka az anasztomózis elkészítése után a szerv nem tökéletes pozicionálása, amelynek során az anasztomózis szintjében az ér tengelyirányban megcsavarodik, ezáltal beszűkül. Az így kialakult szűkület az úgynevezett rugalmas szűkületek csoportjába tartozik, amelyeknek közös jellemzője, hogy a ballonos tágitásra rosszul reagálnak, gyakorlatilag azonnali visszaszűkülés lép fel, emiatt fémstent behelyezésére van szükség [13, 14, 15, 16]. A transzplantáció után lassan visszafejlődő portalis hypertóniás tünetek mellett klinikailag nehéz egy esetleges szűkület diagnózisa. A májon belül a rendszeresen végzett ultrahangvizsgálatokkal általában megtartott portalis keringés észlelhető, mivel a máj hozzájut a portalis vérhez, így a posztoperatív szakban a májfunkciós paraméterek sem nyújtanak biztos támpontot ennek a szövődménynek a diagnosztizálásához. Eseteinkben a klinikai gyanút a kezdetben nem csökkenő, majd lassan növekvő mennyiségű ascites, illetve a korábban nem jelentkezett varixvérzés megjelenése alapozta meg. A képalkotó diagnosztika lehetőségeit korlátozza, hogy a májátültetés utáni első napokban elsősorban az intrahepaticus keringés vizsgálható jól, az extrahepaticusan elhelyezkedő anasztomózisok gyakran nem hozhatók látóterbe [17, 18]. Mindez magyarázatot ad arra, hogy miért csak átlagosan 26 nap elteltével került sor a beavatkozásra, illetve miért volt szükség 2–3 hétre a diagnózis felállításához. A meglévő diagnózis alapján – ismerve az intervenciós radiológia lehetőségeit – a májtranszplantációs munkacsoport döntött a beteg számára alig megterhelő, minimálisan invazív terápiás megoldás mellett. A percutan transhepaticus venoportae-kanülálás technikája ismert, és biztonságosan alkalmazott módszer portalis thrombolysis, preoperatív venoportae-embolizáció és újabban szigetsejt-, illetve májsejtbeültetés kivitelezésében [19, 20, 21]. A módszer fő veszélye a vérzés a szúrásatornából, ez azonban csak akkor jelent valódi kockázatot, ha többszörös, részben sikertelen punkció történik, nagyobb átmérőjű tűvel. Az epeúti beavatkozásokra kidolgozott ajánlás viszonylag atraumatikus módszert javasol, amelyet a vena portae kanülálására is alkalmazni lehet [22]. A módszer alapja a vékony tűvel (21–22 Gauge) végzett ultrahangvezérelt punkció, amely után vékony vezetődróton koaxiális tágitókatéterekkel a parenchymás járat fokozatos feltágítása történik. Az így kialakított járat már alkalmas terápiás eszközök, ballonkatéterek, stentek, embolizációs eszközök bevezetésére. Az ultrahangkép folyamatos követésének segítsé-



1. ábra | Pulzushullámú Doppler-ultrahangvizsgálattal igazolt felgyorsult keringés az anasztomózis-szűkületben



2. ábra | Percutan transhepaticus úton kanülált szűkület és expandált fémstent angiográfiai felvételen



3. ábra | Kontroll-CT-vizsgálat coronalis síkú rekonstrukcióján látható a jól expandált stent a vena portae-ban

gével elkerülhetők a nagyobb erek, a pulzus, és színes Doppler használatával elkülöníthetők és megóvhatók az artériák is.

Az itt bemutatott három eset igazolja, hogy a májátültetés után ritkán kialakuló korai venoportae-szűkület kezelésére a percutan transhepaticus kanülálás és öntáguló fémstent behelyezése biztonságosan és sikeresen alkalmazható. Fokozott figyelmet kell fordítani a korai ultrahangos diagnosztizálásra, amely mielőbbi kezelést tesz lehetővé.

Irodalom

- [1] Starzl, T. E., Porter, K. A., Putnam, C. W. és mtsai: Orthotopic liver transplantation in ninety-three patients. Surg. Gynecol. Obstet., 1976, 142, 49–53.
- [2] Nemes B., Sárváry E., Kóbori L. és mtsai: A hazai májátültetési program demográfiai, perioperatív, és mortalitási adatai. Orv. Hetil., 2005, 146, 1423–1432.
- [3] Adam, R., McMaster, P., O'Grady, J. G. és mtsai: Evolution of liver transplantation in Europe: report of the European Liver Transplant Registry. Liver Transpl., 2003, 9, 1231–1243.
- [4] Lallier, M., St. Vil, D., Dubois, J. és mtsai: Vascular complications after pediatric liver transplantation. J. Pediatr. Surg., 1995, 30, 1122–1126.
- [5] Pawlak, J., Grodzicki, M., Leowska, E. és mtsai: Vascular complications after liver transplantation. Transplant Proc., 2003, 35, 2313–2315.
- [6] Buell, J. F., Funaki, B., Cronin, D. C. és mtsai: Long term venous complications after full size and segmental pediatric liver transplantation. Ann. Surg., 2002, 236, 658–666.
- [7] Kóbori L., Máthé Z., Fazakas J. és mtsai: A gyermekkori májátültetés sebészeti alapjai. Az élődonor-program első lépései Magyarországon. Orv. Hetil., 2008, 149, 1271–1275.
- [8] Azoulay, D., Castaing, D., Abchong, K. és mtsai: A minimally invasive approach to the treatment of stenosis of the portal vein after hepatic transplantation. Surg. Gynecol. Obst., 1993, 176, 599–601.
- [9] Alfidja, A., Abergel, A., Chabrot, P. és mtsai: Portal vein stenosis and occlusion stenting after liver transplantation in two adults. Acta Radiologica, 2006, 47, 130–134.
- [10] Glanemann, M., Settmacher, U., Langrehr, J. M. és mtsai: Portal vein angioplasty using a transjugular, intrahepatic approach for treatment of extrahepatic portal vein stenosis after liver transplantation. Transpl. Int., 2001, 14, 48–51.
- [11] Langer, R. M., Máthé, Z., Doros, A. és mtsai: Successful islet after kidney transplantations in a distance over 1000 kilometres: Preliminary results of the Budapest–Geneva collaboration. Transplant. Proc., 2004, 36, 3113–3115.
- [12] Doros A., Weszelits V., Puhl M. és mtsai: Percután vena portae embolizáció májreszekció előtt. Magy. Seb., 2003, 56, 39–44.
- [13] Kovalik, E. C., Newman, G. E., Subocki, P. és mtsai: Correction of central venous stenoses: use of angioplasty and vascular Wall-stents. Kidney Int., 1994, 45, 1177–1181.
- [14] Wang, J. F., Zhai, R. Y., Wei, B. J. és mtsai: Percutaneous intravascular stents for treatment of portal venous stenosis after liver transplantation: Midterm Results. Transplant. Proc., 2006, 38, 1461–1462.
- [15] Godoy, M. A., Camunez, F., Echenagusia, A. és mtsai: Percutaneous treatment of benign portal vein stenosis after liver transplantation. J. Vasc. Interv. Radiol., 1996, 7, 273–276.
- [16] Park, K. B., Choo, S. W., Do, Y. S. és mtsai: Percutaneous angioplasty of portal vein stenosis that complicates liver transplantation: the mid-term therapeutic results. Korean Journal of Radiology, 2005, 6, 161–166.
- [17] Kok, T., Slooff, M. J., Thijn, C. J. és mtsai: Routine Doppler ultrasound for the detection of clinically unsuspected vascular complications in the early postoperative phase after orthotopic liver transplantation. Transpl. Int., 1998, 11, 272–276.
- [18] Weszelits, V., Doros, A., Puhl, M. és mtsai: 3D CT angiography in patients before and after liver transplantation. Transplant. Proc., 2001, 33, 1372–1376.
- [19] Zern, M. A.: Cell transplantation to replace whole liver transplantation. Gastroenterology. 2009 Jan 21. [Epub ahead of print]
- [20] Radeleff, B., Schawo, S., Hoffmann, K. és mtsai: Efficacy and safety of percutaneous transhepatic portal embolization before right liver resection using an ethibloc/lipiodol mixture: a single-center experience. Dig. Surg., 2008, 25, 52–59.
- [21] Oğuzkurt, P., Tercan, F., Ince, E. és mtsai: A percutaneous treatment of portal vein thrombosis in a child who has undergone splenectomy. J. Pediatr. Surg., 2008, 43, 29–32.
- [22] Burke, D. R., Lewis, C. A., Cardella, J. F. és mtsai: Quality improvement guidelines for percutaneous transhepatic cholangiography and biliary drainage. J. Vasc. Interv. Radiol., 2003, 14, 243–246.

(Doros Attila dr.,
Budapest, Baross u. 23., 1082
e-mail: dorattila@yahoo.com)

**A Semmelweis Egyetem Pszichiátriai és Pszichoterápiás Klinika
és a Magyar Viselkedéstanulmányi és Kognitív Terápiás Egyesület (VIKOTE)
közös szervezésében és bonyolításában
2009. szeptemberében pszichoterápiás képzés indul.**

A képzésre azon **pszichológusok és orvosok** jelentkezését várjuk, akik szeretnék részletesebben megismerkedni a viselkedés- és kognitív terápiás módszerrel. Az érdeklődők részére többszintű programkínálatunk van, a rövid tréningprogramoktól, egészen a pszichoterapeuta szakvizsgára való felkészítésig. Külön felnőtt és gyermek-pszichoterapeuta képzési programmal várjuk a téma iránt érdeklődő kollégákat.

A képzés kötelezően választható jelleggel akkreditált, értéke: 50 pont.

További információk a www.vikote.sote.hu honlapon.

Jelentkezés írásban a vikote@psych.sote e-mail címen.