

**SEMMELWEIS EGYETEM
DOKTORI ISKOLA**

Ph.D. értekezések

2531.

PATAI BERNADETT BETTINA

A vérkeringési rendszer normális és kóros működésének mechanizmusai
című program

Programvezető: Dr. Benyó Zoltán, egyetemi tanár

Témavezetők: Dr. Nádasy György, egyetemi docens

Dr. Hetthéssy Judit Réka, klinikai szakorvos

Dr. Monos Emil†, professor emeritus

**Végtagvénák biomechanikai tulajdonságainak változásai
angiogenetikus folyamatok során:
Lábvarikozitás betegség tüneteinek létrehozása patkány modellen**

Doktori (PhD) értekezés

Dr. Patai Bernadett Bettina

Semmelweis Egyetem

Elméleti és Transzlációs Orvostudományok Doktori Iskola



Témavezetők:

Dr. Nádasy György, habil., egyetemi docens
Dr. Monos Emil †, professor emeritus
Dr. Hetthéssy Judit, PhD, egyetemi adjunktus

Hivatalos bírálók:

Prof. Dr. Németh Norbert, egyetemi tanár
Dr. Banga Péter, PhD, egyetemi adjunktus

Szigorlati bizottság elnöke:

ifj. Dr. Sótonyi Péter, habil., egyetemi tanár

Szigorlati bizottság tagjai:

Dr. Kökény Gábor, PhD, egyetemi docens
Dr. Debreczeni Béla, PhD, főorvos

Budapest

2021

Tartalomjegyzék

Rövidítések jegyzéke.....	5
I. Bevezetés, előzmények	8
I.1. A humán lábvarikozitás betegség jelentősége	8
I.2. A humán láb vénák	8
I.2.1. Anatómiája.....	8
I.2.2. Hemodinamikája.....	11
I.3. A humán lábvarikozitás betegség epidemiológiája.....	14
I.4. A humán lábvarikozitás betegség patológiája.....	15
I.4.1. Patomechanizmus	15
I.4.2. Hemodinamika.....	21
I.4.3. Kórélettan.....	24
I.4.4. Szövettan.....	26
I.4.5. Pók-és seprűvénák, retikuláris vénák, „feeder” vénák, inkompetens perforánsok, törzsvénák és azok oldalágai	30
I.5. A humán lábvarikozitás betegség okai	35
I.5.1. Gravitációs terhelés hatásai	35
I.5.2. Öröklődési tényezők	35
I.5.3. Kötőszöveti tényezők (elasztikus rostok, fibrózis)	37
I.5.4. Simaizom	38
I.5.5. Vénás endotél.....	40
I.5.6. Trombózis	42
I.6. A humán lábvarikozitás betegség	43
I.6.1. Klinikum	43
I.6.2. Stádiumok	47
I.7. Diagnosztika	48
I.7.1. Ultrahangos eszközök a diagnosztikában	48
I.7.2. Optikai (lézeres és near infrared) eszközök a diagnosztikában	50
I.8. Kezelési lehetőségek.....	51
I.8.1. Konzervatív kezelés.....	51
I.8.2. Sebészi kezelés	55

I.8.3. Intravaszkuláris intervenciók	57
II. Célkitűzések	61
III. Módszerek	64
III.1. Műtéti beavatkozásaink általános áttekintése	64
III.2. Áloperált állatok	66
III.3. Mikrosebészeti szűkítések.....	66
III.3.1. A vena saphena magna szűkítése.....	66
III.3.2. A vena femoralis profunda szűkítése.....	67
III.4. Ferde ketreces tartás	70
III.5. Videómikroszkópia	71
III.6. Batson-öntvények.....	71
III.6.1. Vena saphena magna parciális okklúziójának és retrográd módon vezető kollaterálisok demonstrálása	71
III.6.2. Vena femoralis profunda parciális okklúzió előkísérlete	72
III.7. Hemodinamika	73
III.8. Szövettan. Kvantitatív analízis.....	73
III.8.1. Vena saphena magna parciális okklúziójának szövettani elemzéséhez használt anyagok (resorcin-fuchsin, siamizom aktin, Ki67 monoklonális antitest, cluster of differentiation 68)	73
III.8.2. Vena femoralis profunda parciális okklúziójának szövettani elemzése (resorcin-fuchsin, picro-sirius, siamizom aktin).....	74
III.8.3. Statisztikai módszerek	75
IV. Eredmények.....	77
IV.1. Saphena magna véna szűkítése	77
IV.1.1. Kollaterálisok morfológiája, retikuláris vénák	77
IV.1.2. Kollaterálisok fejlődése	79
IV.1.3. Kollaterálisok szövettana.....	80
IV.2. Saphena magna véna szűkítés és gravitációs terhelés.....	85
IV.2.1. Kollaterálisok morfológiája: lokális tágulatok, unduláló lefutás... 85	
IV.2.2. Kollaterálisok szövettana.....	87
IV.3. Femoralis profunda véna szűkítés. Retikuláris vénás plakkok, pókvénák, inkompetens perforánsok, „feeder” vénák. Morfológia	90

IV.3.1.	Kialakult hálózatok hisztopatológiája.....	92
V.	Megbeszélés.....	94
V.1.	Állatkísérletesen előállított retikuláris vénás hálózatok.....	95
V.2.	Állatkísérletesen előállított pókvénák.....	98
V.3.	Állatkísérletesen előállított „feeder” vénák.....	98
V.4.	Állatkísérletesen előállított inkompetens perforánsok.....	99
V.5.	Simaizom.....	99
V.6.	Kötőszövet.....	101
V.7.	Nyomás szerepe.....	102
V.8.	Áramlás szerepe, kollaterális keringés.....	103
V.9.	Az egyidejű áramlás és nyomásterhelés jelentősége.....	106
VI.	Következtetések.....	109
VII.	Összefoglalás.....	112
VIII.	Summary.....	113
IX.	Irodalomjegyzék.....	114
X.	Saját publikációk jegyzéke.....	129
X.1.	A disszertációhoz kapcsolódó publikációk.....	129
X.2.	A disszertációtól független publikációk.....	129
XI.	Köszönetnyilvánítás.....	130

Rövidítések jegyzéke

ANOVA=analysis of variance, varianciaanalízis

bFGF= basic fibroblast growth factor, fibroblast növekedési faktor

CD= color Doppler, színes Doppler

CAE= cyanoacrylate embolization, cianoakrilát embolizáció

CD68= cluster of differentiation 68

CEAP= visszerek beosztása klinikai megjelenés (C), etiológia (E), anatómia (A), patológiai eltérés (P) alapján

CVD= chronic venous disease, krónikus vénás betegség

CVI= chronic venous insufficiency, krónikus vénás elégtelenség

DAB= diamino-bezidin

D-dimer, FDP= fibrin degradation product, fibrin degradációs molekula

DUS= Doppler ultrasound, Doppler ultrahang

ECM= extracellular matrix, extracelluláris mátrix

EMA= endovenous microwave ablation, endovénás mikrohullámú abláció

EVLA= endovenous laser ablation, endovénás lézeres abláció

HRP= horseradish peroxidase, tormaperoxidáz

H₂O₂= hidrogén-peroxid

ICAM-1= intercellular adhesion molecule-1, intercelluláris adhéziós molekula-1

IL= interleukin

IPC= intermittent pneumatic compression, intermittáló pneumatikus kompresszió

χ^2 = Pearson-féle khi-négyzet próba

Ki67= Kiel (német város, ahol az antitestet előállították) 67 (eredeti klón száma)

KOH= kálium-hidroxid

LTBP-2=TGF-béta-kötő fehérje

MCP-1= monocyte chemotactic protein-1, monocyta kemotaktikus fehérje-1

MMP= matrix metalloproteinase, mátrix metalloproteináz

MOCA= mechanochemical endovenous ablation, mechanokémiai endovénás abláció

MPFF= micronized purified flavonoid fraction, mikronizált tisztított flavonoidfrakció

MVT= mélyvénás trombózis

NIH= National Institute of Health

NIR= near infrared, közel infravörös

PDGF= platelet derived growth factor, vérlemezke eredetű növekedési faktor

PS= picro-sirius

PWD= pulsed-wave Doppler, pulzushullámú Doppler

QuPath= Quantitative Pathology and Bioimage Analysis

RGB= Red, Green, Blue; vörös, zöld, kék fény komponens

RF= resorcin-fuchsin

RFA=radio-frequency ablation, radiofrekvenciás abláció

SEM= standard error of mean, az átlagértékek normáltól való eltérése

SEPS= subfascial endoscopic perforator surgery, subfascialis endoszkópos perforáns behasítás

SFJ= sapheno-femoralis junkció, sapheno-femoralis beszájadzás

SMA= smooth muscle actin, simaizom aktin

SVS= steam vein sclerosis, gőz alapú szklerózis

TGF- β_1 = transforming growth factor β_1 , transzformáló növekedési faktor β_1

TIMP= tissue inhibitor of metalloproteinase, metalloproteináz szöveti gátló

VAD= veno-active drugs, venoaktív gyógyszerek

VCAM-1= vascular cell adhesion protein-1, vaszkuláris sejtadhéziós molekula-1

VCI= vena cava inferior

VFC= vena femoralis communis

VFP= vena femoralis profunda

VSM= vena saphena magna

VSP= vena saphena parva

VVT= vörösvértest

I. Bevezetés, előzmények

I.1. A humán lábvarikozitás betegség jelentősége

A humán lábvarikozitás betegség a magyar lakosság, mintegy egynegyedét érintő klinikai kórkép (Bihari és mtsai 2002), mely előfordulási aránya évről-évre nő, így napjainkban már népbetegségként is említhetjük. Egyre gyakrabban jelenik meg az elválkozás 30 évnél fiatalabbak körében is, tekintettel az életstílus, munkakörülmények változására és a testmozgás hiányára. A 60 év feletti betegeknél súlyosabb megjelenésekkel találkozhatunk, mely akár az életet is veszélyeztető állapotot idézhet elő.

A várható élettartam növekedésével a kardiovaszkuláris megbetegedések aránya is rohamosan nő, mely az ér-és szívsebészetre is egyre nagyobb munkát ró. Tekintettel arra, hogy az intervenciós terápiákban a vénák, donor szervként funkcionálnak; a patológiásan átépült visszerek a műtétek sikerességét is nagymértékben determinálhatják.

A vénás betegség - progresszív jellegéből adódóan – az idő múlásával egyre nagyobb terhelést jelent a társadalom számára, ezért kiemelt jelentősége van a vénás rendszer fiziológiai és patofiziológiai működés feltárásának. A kórkép, tehát nem csak esztétikai, hanem súlyos funkcionális problémát is okoz az idő előrehaladtával, melyre még nem létezik hatásos terápia; eddigi ismereteink alapján csupán a primer és szekunder prevenció enyhítheti vagy legalábbis lassíthatja a folyamatot.

I.2. A humán láb vénák

I.2.1. Anatómiája

Az alsó végtagi vénák két fő rendszerből állnak. Megkülönböztetjük a felületes és a mélyvénás rendszert. A felületes visszerek a vena saphena magnába (VSM) és a vena saphena parvába (VSP) szedődnek össze. A mélyvénák négy részből (cruralis, poplitealis, femoralis és iliacalis) állnak össze és alkotnak egy tengelyt. A felületes és mély rendszerek közötti összeköttetést a perforáns (izom fasciát átfűrő) vénák látják el, melyeknek száma csaknem százra tehető. A perforáns vénák gyakran kettősek, lumenükben mindig van

billentyű (kivéve az anatómiai értelemben vett láb vénáit) (Dodd et al 1976). Communicans vénák, azok az összekötő vénák, melyek az izom fasciát nem fúrnak át (Acsády 1986). A kollaterális vénák normál körülmények között nem észlelhetők, bár az anatómiai névvel jelölt visszerek is betölthetnek kollaterális funkciót. Izompumpa vénáknak a lábszár-izmokon belül (soleus és gastrocnemius vénák) és az izmok között levő mélyvénákat nevezzük. Az alsó végtag ép vénás keringését fenntartó és támogató izompumpa rendszer átmeneti tárolója a vénaöböl-rendszer, amelybe a vér beáramlik, majd az izmok préselése segítségével kiürül. A rendszer működésére elsősorban függőleges testhelyzetben van szükség (Weber et al 1990). A billentyűk, a végtag vénák fontos, egyenirányító funkciót betöltő képződményei. Gyakoriságuk és elhelyezkedésük nem állandó. Fellelhetőségükre, két alapelv jellemző. Az egyik, hogy négy végtagon terhelve, vízszintesen lévő testrészekben nem volt szükség rájuk (például vena cava inferiorban=VCI), ezért ott nem is fejlődtek ki. A másik alapelv, hogy a végtagok distalisabb véna szakaszaiban több a billentyű, mint a proximalisokban. Így tehát az első billentyű a Poupart-szalag alatt a vena femoralisban található, de distal felé haladva, számuk egyre nő; a legsűrűbb elrendeződést a lábszár vénákban mutatják. Minden perforáns véna és a felületes rendszer is tartalmaz billentyűt (Weber et al 1990).

A felületes vénarendszerben nem mindig van áramlás; ha igen, lassúbb, mint a mélyvénákban. Lekötése vagy műtéti eltávolítása nem okoz keringészavart a végtagban. A mélyvénák hiányában pótolhatják azok működését és elvezethetik a végtag vénás vérét.

A nagyobbik felületes véna törzs a vena saphena magna (VSM), melyet a subcutan szövetben levő fascia hüvelyez be; fala, sokkal izmosabb és rugalmasabb, mint a többi vénáé. A medialis boka előtt ered és a végtag medialis oldalán halad proximalis irányba. A lábujjak háti oldaláról, a lábhátról és a láb medialis oldaláról szedi össze a vért. A lábszár felső harmadában veszi fel a lábszár elülső és hátsó feléről jövő oldalágait. A VSM értörzs a comb felső harmadában fogadja a comb medialis és lateralis oldalágát, melyeket vena saphena magna accessoria névvel is jelölnek. Az értörzs a lágyékhajlatban ömlik be a vena femoralisba. A beömlés előtt a vena epigastrica inferior superficialis, a vena pudenda externa és a vena circumflexa ilei superficialis oldalágakat veszi fel. A lágyéki beömlésnél az izompólyán széles fascia nyílás van, a hiatus saphenus; mely a ligamentum inguinale alatt kb 3 cm-rel található. A ligamentum inguinale és a lágyéki bőrhajlat nem egymás felett helyezkedik el és az idő előrehaladtával (a bőr megereszkedésével) egyre distalisabb irányba

tolódik, melynek műtéttechnikai jelentősége van (Bihari 1982, Kubik et al 1986, May et al 1973, Weber et al 1990).

A vena saphena parva (VSP) az alsó végtag másik nagy felületes véna törzse. A külboka mögött ered, a lábszár hajlító felén halad proximalis irányba. A középső és felső harmad határán az izom fascia alá kerül és itt halad a térdhajlati beömlésig (Weber et al 1990).

A mélyvéna rendszer szállítja a felületes vénákból is összegyűjtött alsó végtag vénás vérét a szív felé. Ezekben az erekben állandó, lassú áramlás van, mely a környező izmok összehúzódására gyorsul. A mélyvénás áramlás megállása, esetleges trombózis kapcsán, súlyos végtagkeringési zavart okoz.

A digitalis vénákkal kezdődik az alsó végtag mélyvéna rendszere. Minden lábujj vénás vérét négy digitalis véna vezet el; a dorsalisak a felszíni rendszerekbe (saphena hálózat) vagy a vena tibialis anterioresbe, illetve vena peroneába ömlenek; a plantarisokat a mély plantaris véna ív szedi össze, mely a vena tibialis posteriorba torkollik. A láb véna rendszerére a bőséges véna ellátottság és a számos összeköttetés jellemző.

A plantaris ív és a cruralis mélyvénák (vena tibialis anterior, vena tibialis posterior, vena peronea) duplán vannak jelen és az azonos nevű artériákat követik. A vena popliteától proximalisabban általában a vénák már nem párosak. A vena tibialis anteriorok a membrana interosseán, a mély extensor izmok alatt futnak. Proximalisan haladva a membránt átfúrják, majd egyesülnek a többi cruralis mélyvénával. A mély flexor izmokon futnak a vena tibialis posteriorok; hozzájuk közel, a fibula közvetlen közelében vannak a peronealis mélyvénák.

A vena poplitea a három cruralis ér, illetve érpár egyesüléséből alakul ki. Ezt a nevet viseli az adductor csatornába való belépéséig, ahol vena femoralis superficialis néven halad felfelé és a lábszár vénás vérét szállítja.

A vena femoralis profundát a lágyéktájéon veszi fel, mely a combot átfúrja. A vena femoralis communis, a vena femoralis superficialis és vena femoralis profunda egyesüléséből alakul ki. A Poupart-szalagtól proximalisan már vena iliaca externa, majd vena iliaca communisként (a vena iliaca internát felvéve, mely a kismedencei zsigerek vénás vérét hozza, nem vesz részt az alsó végtag vénás keringésében) halad a vena cava inferiorba (Acsády 1986, Dodd et al 1976, Kubik et al 1986, Weber et al 1990).

A vena cava inferior gyakran billentyű nélküli. A végtagok körülbelül 70%-ban van billentyű a sapheno-femoralis junkció (SFJ) vena femoralis communisba való beszájadásánál, hogy védje a saphena ágat az ismétlődő intraabdominalis nyomásfokozásoktól (Caggiati et al 2005, Mühlberger et al 2008). A vena femoralis 3, a poplitealis véna 1-3 billentyűvel rendelkezik. Az alsó végtag mélyvénás rendszerében sokkal több billentyű található: 8-19 billentyű a vena tibialis posteriorban, 8-11 billentyű a vena tibialis anteriorban és a peronealis vénákban (Caggiati 2013, Banjo 1987, Gottlob et al 1986). A billentyűk száma 1-5 közé esik a perforáló régiókban; a billentyű nélküli perforáló vénák leginkább a lábon, kézen és alkaron helyezkednek el (Caggiati 2013). Körülbelül 7 billentyű található a VSM teljes hosszában (Cotton 1961). Lényegesen kevesebb billentyű van a varikózus saphena vénákban, az ép saphena vénákhoz viszonyítva (Sales et al 1998). 1987-es adatok alapján az afrikai lakosság körében a vénákban a billentyűk száma magasabb, így a varikozitás betegség prevalenciája is mindössze 1-2 %; szemben a kaukázusiakkal, ahol a kevesebb vénás billentyű nagyobb (10-18%) prevalenciát jelent a visszeresség tekintetében (Banjo 1987).

I.2.2. Hemodinamikája

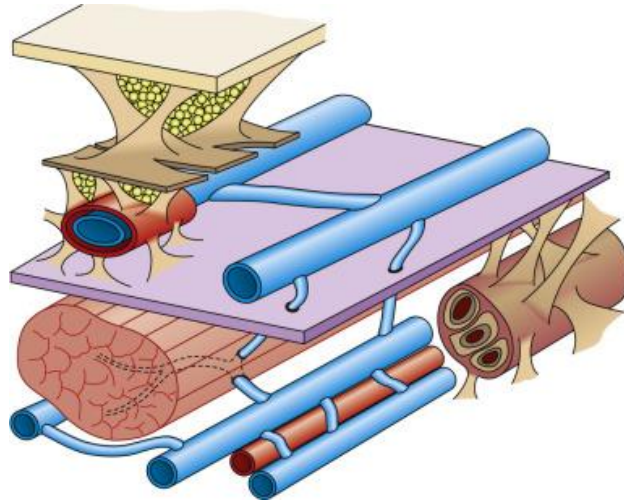
A vénás keringés nyomkövetéséhez a nyomást, a volument és az áramlást vizsgáljuk. A vénák a vérkör alacsony nyomású részét alkotják, ahol fekvő helyzetben alig néhány Hgmm-es, álló helyzetű emberben a bokánál akár 90 Hgmm-es nyomás is mérhető, mely járáskor 30 Hgmm-re vagy ez alá csökken. A szív szintje felett szívóhatás érvényesül (Moreno et al 1970). A vénás áramlás segítésében vagy akadályozásában mind a testhelyzetnek, mind a légvételnek fontos szerepe van.

Tekintettel arra, hogy a felső végtagban nincs primer varikozitás betegség, illetve fekvő testhelyzetben alsó végtagi keringésromlás (stasis kivételével) nem fordul elő, és állatoknál csaknem ismeretlen a visszerbetegség természetes körülmények között; kijelenthető, hogy az alsó végtag vénái a két lábon járás következtében lettek túlterhelve. A felegyenesedés következtében a láb és a szív szintje között levő több mint egyméternyi folyadékoszlop súlya az alsó végtag ereinek falára nehezedett és folyamatosan feszítik azokat. Felálláskor egy-egy alsó végtagba kb. 250-250 ml vér folyik be a helyzetváltoztatás

során. A természet billentyűk beépítésével gondoskodott arról, hogy a magas véroszlop súlya ne jelentsen túlzott terhet a függőleges helyzetű végtagokra. Ugyanakkor az alsó végtag vénarendszere nincs felkészülve a vér tárolására úgy, ahogy a splanchnicus rendszer; azaz nem képes megfelelő pillanatban a szisztémás keringés rendelkezésére bocsátani az itt felhalmozódott volument. Ehhez ugyanis a végtag vénák fejlettebb simaizom rendszerére és jobb beidegződésére lenne szükség (Monos 1999).

Továbbá, a hasúri nyomásnak is meghatározó szerepe van az alsó végtagi vénák kiürülésében és teltségében. Légvételkor a rekesz leszáll, mely miatt a hasúri nyomás emelkedik; ennek következtében a vena cava inferior összenyomódik és a benne levő vért a szív irányába tereli (ellenirányú áramlást a láb vénái felé a billentyűk akadályozzák). A vénák, az artériákkal szemben vékony, rugalmatlan fallal rendelkeznek, mely miatt falaik teljesen össze is fekdhetnek. Kilégzéskor, a rekesz megemelkedik, a hasúri nyomás csökkenésével a vena cava inferior összepréselése szűnik, így az alsó végtagi vénás vér elvezetése megindulhat az irányába (Hetényi 1986).

A vénás keringés elősegítésében a mozgásnak van a legjelentősebb szerepe. Leginkább a lábszár izmai hajtják a vért a szív felé (Weber et al 1990, White et al 1996) Az izmok, összehúzódásukkor megrövidülnek és vastagabbak lesznek, így az izomhüvelyen belül megemelkedik a nyomás, mely akár 250 Hgmm-t is elérhet, így a vénákból kipréseli a vért. Az izmok ellazulásával ezek a vénaöblök és az elvezető vénák ismét fel tudnak telődni. Az izompumpának nemcsak a mély, hanem a felületes vénahálózatra is hatása van. A superficialis rendszerből a perforánsokon keresztül tud a lábszár mélyvénáiba áramlani a vér. Az izompumpa így segíti az alsó végtagban rekedt vér keringését járaskor (**1.sz. ábra**).



1.sz. ábra (Partsch et al 2011)

A felületes vénákat az izom fascia (lila) választja el a mélyektől. A két rendszert perforáns ágak kötik össze. Izomösszehúzódáskor, a felület felől a mélybe ürül a vénás vér, melyet az utóbbi rendszer a szív felé vezet el.

Az izompumpát, perifériás szívnek is nevezik. A felületes vénarendszer, a pitvarnak; az izom, a kamra falának; és a perforáns vénák, valamint azok billentyűi a pitvar-kamrai átmenetnek felelnek meg (Browse et al 1999).

Tekintettel, hogy a mélyvénák az artériákkal közös kötőszöveti hüvelyben futnak, a pulzushullám irányával ellentétesen a vénákból a szív felé terelődik a vér; ugyanis az artériák térfogatának növekedésével, a vénákból kiszorult volumen csak proximal felé ürülhet a billentyűk miatt.

Hideg hatására is összehúzódnak a vénák, így a vénás keringés a mélybe terelődik, ezáltal a hőleadás csökken.

A vénák teltségében tehát részben a gravitáció, részben a környező struktúrák kompressziója és további, kisebb részben a vénák saját simaizomzata játszik szerepet. A vénák simaizmai szimpatikus adrenerg beidegzés alatt állnak; mely különböző ingerek (fájdalom, mély belégzés, Valsalva manőver, hiperventilláció, izommozgás, hideg és egyes emóciók) hatására működésbe lépnek (Summer 1984, Monos 1999).

I.3. A humán lábvarikozitás betegség epidemiológiája

A varikozitás betegség előfordulását világszerte vizsgálják évtizedek óta. Az eredmények széles szórást mutatnak, elsősorban földrajzi elhelyezkedés szerint, de nem ritkán ugyanazon országon belül is. A rosszabb társadalmi-gazdasági helyzetben élő népeknél a visszeresség ritkábban jelenik meg (0,1-6,8%). Azonban a varikozitás betegség gyakorisága különböző népek körében széles határok között (0,1-68%) változott már 20 évvel ezelőtt is. Ekkor, az európai országokban a visszer betegséget a férfiak körében 37-45%, nők esetében 53-68% közé tették. Hazánkban a humán lábvarikozitás betegség gyakoriságát az európai átlagnak, felnőttek körében több mint 50%-nak (férfiak esetében 45%, nők esetében 64%) feleltették meg (Abenhaim et al 1999).

2013-as adatok is arról számolnak be, hogy a földrajzi elhelyezkedésnek és egyes etnikai csoportoknak megfelelően változik a betegség százalékos megoszlása világszerte. A rendelkezésre álló epidemiológiai szakirodalom összefoglalásában (Joann et al 2013) számszerűsítették az egyszerű, nem komplikált varikozitások előfordulását, mely 2-56% között változott férfiak és 1-73% között nők esetében. A krónikus vénás elégtelenség prevalenciája is megoszlást mutat a két nem (1-17% férfiak és 1-40% nők esetében) között. A prevalencia nagy eltéréseit a vizsgált populációknak tudták be. Általánosságban elmondható, a prevalencia aránya sokkal magasabb a nyugati, fejlett országokban és egyes etnikai csoportokban. Az afrikai és ázsiai rasszoknál alacsonyabb az előfordulás, mint az európai, ún. kaukázusi rassznál. Ennek hátterében azonban nem a földrajzi környezet áll, hanem más okok: a rasszbeli hovatartozás, a tevékenység, illetve az ennek során felvett testhelyzet, továbbá a szocioekonomikus környezet. Prediszponáló tényezőnek számít a huzamosabb állás, az intenzív fizikai megerőltetés, az obesitas és a dohányzás is a genetikai hajlam mellett (Robertson et al 2008, Fukaya et al 2018).

Legfrissebb, 2018-as adatok alapján is a varikozitás prevalenciája 22, 35 és 41% volt a 40, 50 és 60 évesek körében (DePopas et al 2018).

A tanulmányok egyértelműen igazolják, hogy a nők fokozott kockázatnak vannak kitéve a visszeresség megjelenése tekintetében. Az öröklődés, jelentős szerepet játszik a betegség kialakulásában. Olyan egyéneknél, ahol mindkét szülő érintett, a betegség megjelenésének valószínűsége a 90%-ot is elérheti (Cornu-Thenard et al 1994, Cornu-

Thénard et al 1999). Továbbá, a nők fokozott érintettségének okaként a várandósság hidrosztatikus és hormonális hatásait is számontartják. Áldott állapotban az új (általában reverzibilis) visszerek megjelenése akár a 28%-ot is elérheti (Stansby 2000). Az ösztrogén hormonnak (lásd I.4.1. fejezetet) a varikozitás betegség kifejlődésében és progressziójában is meghatározó szerepe van (García-Honduvilla et al 2018, Zhao et al. 2020).

I.4. A humán lábvarikozitás betegség patológiája

I.4.1. Patomechanizmus

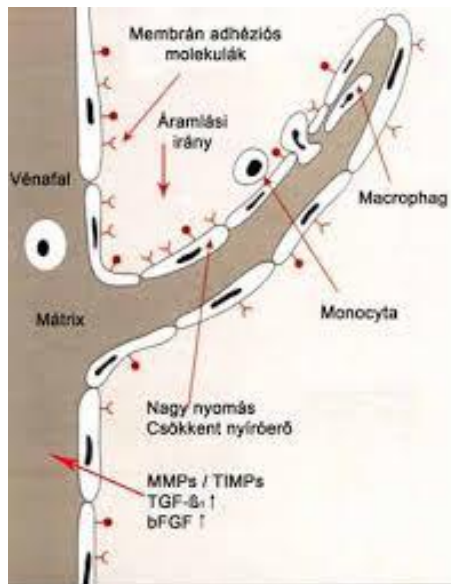
A varikozitás, a visszérrendszer egy-egy szakaszának túltágulása. A betegség okának sokáig a megemelkedett vénás nyomást tartották.

A vénafal nyomás által indukált, hosszú távú adaptív mechanizmus révén kialakult szöveti átépülése (mely a vénafal meggyengülését okozza), megváltozott biomechanikai viselkedést eredményez. Ez utóbbi, circulus vitiosusként, a kóros adaptív folyamat (remodeling) fenntartásában, illetve további változásában: a vénák kitágulásában, megnyúlásában, kanyargóssá válásában, azaz a varikozitás kialakulásában játszik szerepet(Parra et al 1998, Rose et al 1986).

Az új szövettani, ultrastrukturális és molekuláris kutatási eredmények arra utalnak, hogy a nagy vénás nyomás mellett a biokémiai változások sorozata is a billentyűelégtelenséget és a vénafal átépülését okozza. A varikózus vénák kialakulásához egy progresszív gyulladós folyamat vezet (Bergan et al 2006, Sándor 2007, Jacobs et al 2017).

A folyamat, vénás pangással indul, mely következtében a vénák endotél sejtjeiben hypoxia lép fel. Az oxigénhiány, a feszülés és a megemelkedett nyomás hatására az endotél sejtekből hormonszerű anyagok (adhéziós molekulák, szelektinek) szabadulnak fel, melyek a fehérvérsejtek kitapadását indukálják. A leukocyták, kiesve a keringésből, mintegy csapdába esnek („fehérvérsejt csapda”). Ha hosszabb ideig tart a stasis, a fehérvérsejtek nem tudnak visszakerülni a keringésbe. Ezt követően, integrin molekulák kifejeződése, a fehérvérsejtek endotélen való átlépését idézik elő; mely következtében belépnek a billentyűk és a vénák falába (Ono et al 1998).

A degradálódó fehérvérsejtek proteolitikus enzimei és a belőlük felszabaduló szabadgyökök, irreverzibilis roncsolást okoznak a vénák falát felépítő extracelluláris mátrixban (ECM). A mátrixmetalloproteinázok (MMPs), a mátrixmetalloproteináz szöveti inhibitorok (TIMPs) és a szabadgyökök megváltozott aránya; valamint növekedési faktorok és citokinek (transzformáló növekedési faktor- β_1 =TGF- β_1 , fibroblast növekedési faktor=bFGF) emelkedett szintje játszik fontos szerepet a komplex gyulladásos folyamatban (**2.sz. ábra**).



2.sz. ábra (Sándor 2007)

A fehérvérsejtek, a felszabadult adhéziós molekulák hatására kitapadnak az endotélre. Hosszabb pangás esetén integrinek közvetítésével a billentyűbe és vénafalba jutnak, ahol destrukciót okoznak proteolitikus enzimekkel és a felszabadult szabad gyökökkel.

A MMP családba több mint 24 altípusú enzim sorolható, melyek az ECM fehérjéit bontják. Ez a folyamat egyensúlyi helyzetben egy jól kontrollált fiziológias állapot, úgy mint az angiogenezis vagy a sebgyógyulás. A túlzott MMP aktivitás autoimmun betegségekhez, kardiovaszkuláris elváltozásokhoz, daganatos kórképekhez és varikozitáshoz is vezethet (Yan et al 2007).

Egyes szerzők eredményei szerint MMP1,-2,-3,-9 és -13 expressziója egyértelmű növekedést mutat visszeres betegekben. Az ECM komponenseinek fokozott lebontásának

okaként a MMP és a TIMP egyensúlyának megbomlását feltételezik, mely háttérben genetikai polimorfizmus is állhat (Gillespie et al 2002, Kowalewski et al 2004).

Naik és munkatársai indiai populációt vizsgálva, varikózus betegek esetében az érfal mindhárom rétegében MMP-1, valamint az intima és adventitia rétegeiben MMP-9 értékek szignifikáns emelkedését találták; mely a visszereség kifejlődésére gyakorolt meghatározó szerepére utalhat. Jelen kutatásban TIMP-1 értékben változás nem igazolódott a visszeres csoportban (Naik et al 2016).

Kunt és munkatársai 63 visszeres és 70 visszérrel nem rendelkező betegben a MMP-9 és TIMP-2 értékeket vizsgálták, hogy a varikozitással kapcsolatban összefüggést keressenek. Ebben a tanulmányban MMP-9 értékekkel szignifikáns összefüggést nem sikerült találni.

A szöveti inhibitorok tekintetében TIMP-2 C alléllal rendelkező genotípust a visszerekben, TIMP-2 GG genotípust azonban a kontroll csoportban regisztrálták. Kísérleteikből azt a következtetést vonták le, hogy a C allél visszereségre hajlamosíthat, GG genotípus azonban alacsonyabb rizikót jelent a kórképre (Kunt et al 2015).

Xu és munkatársai, a visszeres saphena szegmentek vizsgálatakor egyértelműen megállapították a következőket: a proliferáció, a migráció, az adhézió, és az öregedő sejtek száma a media/simaizom rétegében szignifikánsan magasabb volt, a kontroll vénákhoz képest. A MMP-1,2, valamint a TIMP-1,2 mRNS expressziója és fehérjetartalma egyértelműen nőtt a visszeres csoportokban (Xu et al 2017). Következtetésképp leírták, hogy a visszerekből származó simaizom sejtek fokozott proliferációs és szintetikus kapacitást mutatnak. Ezek az eredmények a visszeres simaizom sejt rétegének fenotípusos és funkcionális különbségére utalnak az ép oldalakhoz képest. A simaizom sejtek fenotípusos és funkcionális rendellenességei pedig összefüggésben lehetnek a saphena vénában kialakuló visszereséssel.

Egy kínai kutatócsoport, egyértelmű ösztrogén receptor expresszió növekedést regisztrált a visszerekben. A tanulmány a vénás endotélre és simaizom rétegre gyakorolt ösztrogén és ösztrogén receptor hatását vizsgálta. Bizonyították, hogy magas ösztrogén szint jelenlétében a simaizom sejt száma jelentősen megemelkedhet (2005-ben írt tanulmány is felvetette már az ösztrogén receptor simaizom sejt proliferációra gyakorolt hatását (Knaapen et al 2005)) és migrálódhat. Továbbá, megállapították, hogy ösztrogén jelenlétében a MMP-

2 és a MMP-9 expresszió is emelkedik. Kísérleteikben, ösztrogén receptor gátló (tamoxifen) jelenléte mind a simaizom sejt migrációját, mind a MMP-2 és a MMP-9 expresszóját képes volt meggátolni (Zhao et al 2020).

Egy amerikai állatkísérletes tanulmány arra világít rá, hogy az ösztrogén és az ösztrogén receptor hatás, vénás relaxációs útvonalon keresztül dilatációt is kialakíthat (nőstény patkányok esetében alkalmazott szimpatomimetikus szerek alkalmazása a vénás érösszehúzódást csökkentette, a hím patkányokkal ellentétben), mely következményes varikozitást eredményezhet (Raffetto et al 2010).

Számos humán tanulmány leírja az ösztrogén szint és a visszeresség lehetséges kapcsolatát.

Asciutto és munkatársai medencei vénás elégtelenségben találtak szignifikánsan magasabb ösztrogén értékeket. A vérmintákat minden esetben a vena saphena magnából nyerték. A tanulmány ugyancsak az emelkedett ösztrogén szint és a visszeresség közötti összefüggést írja le, bár a kísérletben részt vevő alanyok; gyógyszer szedési szokásaikra, ösztrogéntartalmú fogamzásgátló kezelésre, menstruációs periódusukra és esetleges endokrin kórképekre nem voltak kikérdezve (Asciutto et al 2010).

Kedler és munkatársai férfiak esetében igazolta a nemi hormon szint és a visszeresség közötti összefüggést. Férfiak varikózus saphena vénáiban szignifikáns emelkedést találtak a szérum tesztoszteron és ösztradiol, valamint csökkenést a szteroid hormon metabolizmusában részt vevő enzimek és hormon receptorok szintjében, szemben a kontroll csoportokkal (Kedler et al 2010).

Egy török tanulmány a férfiak vérben megemelkedett ösztrogén/szabad tesztoszteron szint hányados emelkedésének visszerekre gyakorolt hatását bizonyította. Özcan és munkatársai 50 év alatti férfiakat vizsgált. A kutatásba, emelkedett ösztrogén/szabad tesztoszteron hányadossal (A csoport) és endokrin problémával nem rendelkező (B csoport) alanyokat vontak be. 5 éves nyomon követés során az A csoportba tartozó alanyok esetében a szignifikánsan magasabb szérum ösztrogén/tesztoszteron hányados; a varikozitás kiújulása mellett, az elváltozások súlyosabb formáinak kifejlődését idézte elő, a B csoporttal összehasonlítva (Özcan et al 2015).

Újabb spanyol kutatás is igazolja a megemelkedett nemi hormonok visszerekre gyakorolt hatását (melyet már 1999-ben is gyanítottak, ugyanis vizsgált varikózus szegmensekben magasabb ösztrogén receptor kifejeződést azonosítottak, azonban

progeszteron receptor szintben csak a kontroll oldalak mutattak emelkedést (Mashiah et al. 1999). García-Honduvilla és munkatársainak a nők varikózus ereinek mindhárom rétegében az ösztrogén és progeszteron receptorok kifejeződésének magasabb értékét is sikerült kimutatnia. Az androgén receptor expressziója a nők visszereinek neointima rétegében szignifikáns emelkedést mutatott, szemben a kontroll csoporttal (ahol csupán az adventitiára lokalizálódott az előfordulásuk). Kutatásukban, a férfiak visszereiben az androgén receptor gén kifejeződése szignifikánsan alacsonyabb volt a kontroll csoporthoz képest. A tanulmány alapján, arra a következtetésre jutottak, hogy az ösztrogén, a progeszteron és az androgén receptor számának növekedése és elhelyezkedésének megváltozása nők esetében egyértelmű varikózus malformációk kialakulását eredményezi (García-Honduvilla et al 2018).

A visszerekre, a szabadgyök és antioxidáns megoszlás is jelentős hatást gyakorol. Akar és munkatársai a szabadgyök és antioxidáns szinteket vizsgálták visszeres és visszérrel nem rendelkező betegcsoportokban. Arra a következtetésre jutottak, hogy a varikózus csoportban szignifikánsan magasabb szabadgyök és alacsonyabb antioxidáns értékek regisztrálhatók, szemben a kontroll csoporttal (Akar et al 2018).

Horecka és munkatársai is károsodott antioxidáns mechanizmust találtak visszerek falában, valamint a visszerekből vett vér vörösvértestjeiben. A vizsgált mintákban az antioxidáns szintek jelentős csökkenését, a reaktív gyökök szignifikáns emelkedését, valamint a szuperoxid-dizmutáz (azaz a szervezet által termelt egyik legfontosabb antioxidáns enzim) kompenzatorikus megnövekedését írták le. A teljes antioxidáns státusz, valamint a szuperoxid-dizmutáz mérése a visszernesség progresszióját határozhatja meg (Horecka et al 2018).

Egy 2019-es török tanulmány is megerősítette a magas oxidatív stressz, valamint az antioxidáns enzim kompenzatorikus emelkedését varikozitásban (Saribal et al 2019). Az új tanulmányok arra engednek következtetni, hogy az endotél károsodásához az oxidatív és az antioxidáns mechanizmusok örökölt vagy szerzett egyensúlyvesztése nagymértékben hozzájárulhat. A fokozott szabadgyök felszabadulásnak tehát kiemelkedő szerepe lehet a varikozitás betegség kifejlődésében és progressziójában.

A komplex gyulladási folyamatban a visszerekben megjelenő emelkedett gyulladási markerek szintje is károsan hat a kórképre. Poredos és munkatársai 50 primer varikozitásban

szenvedő beteg visszérből nyert vérét hasonlították össze a szisztémás vér összetételével (vena cubitalisból nyerték). A visszerekből nyert vér C-Reactive Protein, interleukin (IL)-6, von Willebrand factor és fibrin degradációs molekula (D-dimer) értékei szignifikáns emelkedést mutattak a szisztémás vérmintákhoz képest. Arra a következtetésre jutottak, hogy a visszerekben megemelkedő gyulladásos markerek és prokoaguláns faktorok a véna fal progrediáló károsodásáért és az esetleges trombotikus komponensekért tehetők felelőssé (Poredos et al 2015).

Egy angol kutatócsoport is alátámasztja a gyulladásos biomarkerek visszerekre gyakorolt hatását. Lattimer és munkatársai azonban az IL-8 és a Monocyte Chemotactic Protein-1 (MCP-1) gyulladásos markerek specifikusságát hangsúlyozzák varikozitásban. Kutatásuk során 12 gyulladásos (IL-1 α , IL-1 β , IL-2, IL-4, IL-6, IL-8, IL-10, vaszkuláris endotéliális növekedési faktor, interferon gamma, tumor nekrosis faktor α , MCP-1) komponenst vizsgáltak 24 visszérrel rendelkező, valamint 24 visszérrel nem rendelkező alany esetében. A vérmintákat minden esetben alsó varikózus és nem varikózus, valamint felső nem varikózus érszakaszokból vették. Vizsgálataikból a visszeres betegek vérének IL-6, IL-8 és MCP-1 szignifikáns növekedését emelték ki. Tekintettel arra, hogy IL-6 növekedés a vénás nyomás emelkedésével és az öregedéssel is összefüggésben lehet; IL-8 és MCP-1 markereket specifikusabbnak értékelték. Ezen eltérések nyomonkövetése hasznos lehet az egyes kezelések hatásosságának megítélésében (Lattimer et al 2016).

A gyulladásos kaszkád megindulása és az endotél funkció károsodása mellett az adventitia kollagénszaporulata, a simaizomsejtek és az elasztin rostok szabályos elrendeződésének a felbomlása következik be; mely billentyűkárosodást, valamint a vénafal fibrózisát és hipertrófiáját idézi elő (Nicolaidis 2005, Michiels et al 2002, Naik et al 2016). A károsodás hatására a vénafal és a billentyűk mechanikai ellenálló képessége meggyengül. A vénára nehezedő nyomás hatására, az érintett ér kitágul, a billentyű megereszkedik, elégtelenné válik. A károsodás következtében, hosszabb véna szakaszban pangás jelenik meg, amely az érfal kitágulásához és varikozitás kialakulásához vezet (Hach et al 1997, Bergan 1998, Bergan et al 2000, Reeder et al 2013).

A hypoxia, apoptózishoz és extracellularis változásokhoz vezet; a mikrocirkuláció károsodik és a bőr vazomotor aktivitása megváltozik (Labropoulos 2019).

A krónikus vénás betegség (CVD) egy gyulladással kaszkáddal van tehát kapcsolatban. Egyre inkább bizonyítható, hogy a CVD és a varixok kialakulását két tényező okozza: a vénás áramlási zavar és a krónikus gyulladás (Sándor 2010).

A krónikus vénás elégtelenség klinikai jelei és tünetei különböző utakon haladhatnak, a háttérben húzódó különböző kockázati tényezőknek megfelelően. A progresszió egyes kockázati tényezői módosíthatók, míg többük nem. Az öregedés, a vénás elégtelenség progressziójának egy erős és elkerülhetetlen rizikófaktora. Az öregedéssel a vénafal általános megvastagodása jelentkezik, még reflux vagy vénás hipertónia jelenléte nélkül is (Labropoulos et al 2017). A vénafalban a platelet derived growth factor (PDGF) inhomogén termelése az egyik fontos oka az idős vénákra jellemző geometriai szabálytalanságoknak (Xiao-Ping et al 2009). A krónikus vénás hipertónia számos patofiziológiai változást indít el a vénás falban és a környező szövetekben; beleértve a gyulladást, az endotélium fokozott permeabilitását, így a fibrin és a hemosziderin felhalmozódását a szövetben, ami elősegíti a további gyulladást és az endotél permeabilitásának további növekedését, valamint a fibroblast indukálta kollagén szintézis fokozódását; ami a vénafal megvastagodásához és átalakulásához vezet.

I.4.2. Hemodinamika

A kórosan magas vénás nyomás leggyakoribb forrásai: a véroszlop súlya, a hasúri nyomás emelkedése és az elfolyás akadályozottsága.

A varikozitás kialakulásának több elmélete is ismert, ezekben közös a kórosan magas nyomás és a következményes pangás, mint fontos kiváltó ok megjelölése (Monos 2010).

Két egymással összefüggő lényeges fogalomról van szó, egyrészt a magas vénás, transzmurális nyomásról, amely a vénás betegségek egyik közvetlen okozója; másrészt a kóros vénás áramlási viszonyokról, amelyek kiváltják a magas vénás nyomást és akadályozzák annak elfolyását.

A kóros nyomásviszonyok háttérében a szívtől távolodó irányú vénás áramlás (reflux) és/vagy a vénás vér kiürülésének nehézsége (pangás) áll. Ezek létrejöttében, a már említett, billentyűhiánynak, a billentyűk károsodásának, illetve kóros működésének vagy a véna okklúziójának van szerepe.

Az alsó végtagi kóros vénás áramlás egyik fontos kiváltó oka az izompumpa működésének csökkenése. A másik patogenetikai tényező a hasúri nyomás emelkedése. A megnövekedett intraabdominalis nyomás (belégzés, várandósság, térfoglaló folyamatok hatására) a vena cava inferiort összenyomja. Ezek gátolják a vénás vér visszaáramlását a végtagok felől (Hetényi 1986).

A transzmurális vénás nyomás két fontos tényezője: a véroszlop magassága által kialakuló hidrosztatikai nyomás és a kapillárisok felől származó reziduális nyomás. A hidrosztatikai nyomást, a billentyűk felfogják, a többi billentyű a véroszlopot szakaszokra osztja. Billentyűelégtelenség következtében a hidrosztatikai nyomást adó véroszlop ezen szakaszolása, dinamikus frakcionálása, nem következik be.

Az izompumpa összehúzódása során (szisztolében) a billentyűk kinyílnak, a vénás vér szív felé áramlását engedik; azonban az izomrelaxáció fázisában (diasztolében) a billentyűzáródási elégtelenség miatt a visszaáramlást is megengedik, ezáltal a vénafalra nehezedő transzmurális nyomás megnő vagy legalábbis nem csökken. A hemodinamikai koncepció szerint a varixok kialakulása, ennek az emelkedett transzmurális nyomásnak a következménye, tünete (Jacobs et al 2017).

Krónikus okklúzióban (általában poszttrombotikus állapotok kapcsán) viszont a kiáramlási akadály miatt, a reziduális nyomás emelkedése okozza a transzmurális vénás nyomásemelkedést.

A kóros nyomásértékeket tehát, a rendellenes áramlási viszonyok hozzák létre (Bihari et al 2016/2.).

A krónikus vénás betegség gyakori, de a vénás reflux előfordulása, mely ennek az állapotnak a prekurzora, nem ismert. Robertson és társai vizsgálták a vénás reflux előfordulását és a hozzá kapcsolódó kockázati tényezőket, valamint megnézték a vénás reflux és a CVD előfordulása közötti összefüggést. Az edinburghi vénatanulmányban randomszerűen kiválasztott 1566 18 év feletti férfit és nőt vizsgáltak. Ezen alanyok közül mintegy 880 főt 13 éven keresztül követtek nyomon és egy olyan vizsgálatnak vetették alá őket, amely magában foglalta a CVD klinikai osztályozását, valamint a mély és felszíni rendszerek duplex scannelését a vénás reflux >0,5 s mérésére. A reflux 13 éves előfordulási gyakorisága 12,7% volt, ami megfelel 0,9% éves incidenciának. Az izolált superficialis, az izolált profundus és a kombinált mély és felszíni reflux 13 éves előfordulása 8,8%; 2,6% és

1,3%. Legmagasabb incidenciát (8,1%) a comb alsó felében a vena saphena magnában találtak. Nem voltak életkori és nemi különbségek. A reflux kialakulásának kockázata a túlsúlyhoz és a mélyvénás trombózis (MVT) kórtörténetéhez kapcsolódott. Az alanyokat minden évben nyomon követték, a felnőttek mintegy 1 %-ban fejlődött ki vénás reflux. Az esetek kétharmadában a felületes rendszert érintette. A vénás reflux növelte a visszerek kialakulásának kockázatát, különösen akkor, ha kombinált mély és felszíni reflux volt jelen (Robertson et al 2014).

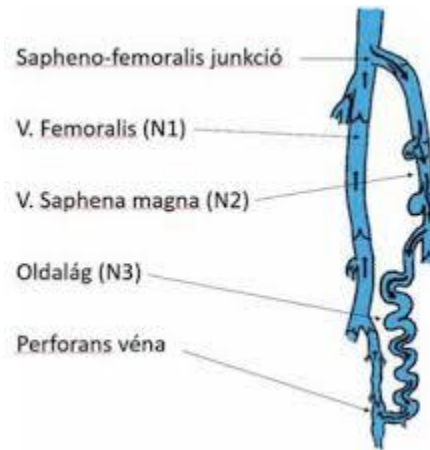
I.4.3. Kórélettan

A krónikus vénás betegség egy legyengítő állapot, mely prevalenciája 60-70% (Raffetto et al 2014). A betegség patofiziológiája összetett; genetikai és környezeti tényezőket foglal magába. Az érintetteknél látható teleangiectasiák, retikuláris és varikózus vénák fejlődnek ki. A betegeknek, jelentős alsó végtagi fájdalmaik, duzzanatuk, bőrelváltozásaik vannak és a vénás fekély kialakulásának is fennáll a veszélye. Krónikus vénás elégtelenségben vénás hipertónia áll fenn (Jacobs et al 2017). CVD-ben a megfigyelt klinikai tünetek jelzik, hogy a vénás nyomásemelkedés miatt, különböző aktiválódó útvonalakon másodlagos gyulladás alakul ki **(lásd I.4.1. fejezetben)**.

Korábbi kutatásban a varikózus VSM billentyűt vizsgálva, arra a következtetésre jutottak, hogy a billentyűk környezetében állandó, nagy, saccularis tasakok alakulnak ki a vénák falában (Cotton 1961). Ezeket a „kiboltosulásokat” plasztik öntvényekkel szemléltették. A tanulmányban a vena saphena magnában levő 51 db billentyűt vizsgáltak meg, mely közül 31-ben lokális dilatációt figyeltek meg. Nem találtak olyan tágulatot, amely nem kapcsolódott billentyűhöz.

A krónikus vénás elégtelenségnek (CVI), patofiziológiai szempontból, négy formája különböztethető meg (Sándor 2004, Meskó 2002, Sándor et al 2006).

- Az epifascialis vénás károsodás a saphenofemorális junctio billentyűjének elégtelenségével indul. A kialakult refluxos áramlás a mélyvénák felé terelődik az első perforáns vénán keresztül. Amikor az elégtelen billentyűhöz ér a szív felé áramló vér, ennek egy része ismét az epifascialis saphena vénába kerül, mely során „saját keringés” alakul ki. A lefelé áramló többlet vérmennyiség („blow down”) a felületi vénákat kitágítja, így a distalisabban levő billentyűk is elégtelenné válnak; mely során a feltételezett primer varikozitás jön létre **(3.sz. ábra)**.



3.sz. ábra (Bihari et al 2016/2.)

A VSM varikozitás sémás ábrája.

A láb perifériás részéből a mélyvénák pumpálása eredményeként a vér, a saphena magna beömlésig jut. Itt, a saphena billentyű insufficienciája miatt ismét a felületes varixokba kerül. Ezután a reflux miatt a végtag perifériás vénáiba jut. A periférián egy perforánson keresztül ismét a mélyvénába torkollik. Az a kör, a visszerrendszer „saját keringése”, azaz veno-venosus shunt alakul ki, melynek során a rövidzár nem engedi a vért a szívhez feljutni. N=network, hálózat; N1-mélyvénák rendszere; N2- intracompartmentalis törzsvénák (fascia kettőzetben futó felületes vénák); N3-epifasciális (subcutan) ágak.

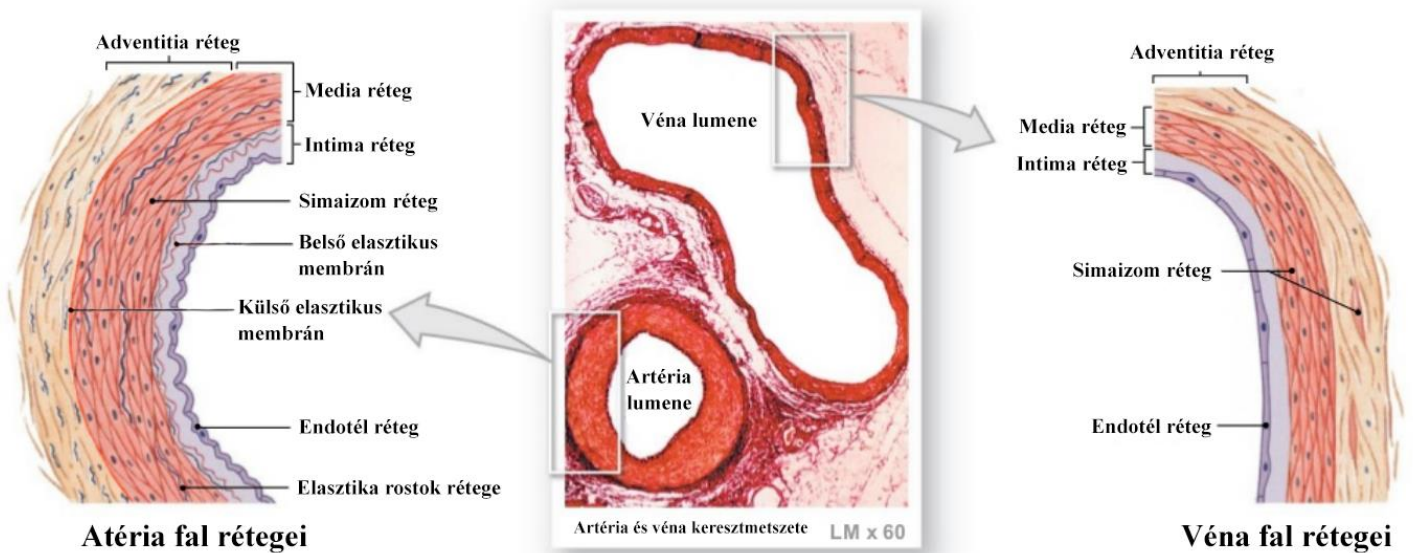
- A subfascialis vénás elégtelenség esetében akadály, obstrukció van jelen a mélyvénákban (ez a forma a mélyvénás trombózis rekanalizációja után jön létre a leggyakrabban, de az elzáródást okozhatja még tumor, arterivenosus fistula, fejlődési rendellenesség-angiodysplasia is). Ebben az esetben billentyűk károsodnak és a véna fala merev csővé alakul át. A vér, az elzáródás alatt, a felületi vénákba terelődik a perforánsokon keresztül. A superficiális vénákat kitégítve szekunder varikozitást okoz (Dodd et al 1976, Radó 1986, Browse et al 1999).
- Transfascialis (perforáns) vénás elégtelenség is kialakulhat, többnyire másodlagosan. Ennek két fő oka van: egyrészt a primer varikozitás miatt létrejött fokozott áramlás, másrészt a mélyvénás trombózis kapcsán megjelenő kóros áramlás. A felület felé terelődő nagy nyomás miatt a bőrön gombszerű elődomborodások, „blow outok” alakulnak ki. Itt a bőr elvékonyodik és romlik a mikrocirkuláció. A boka körül megjelenő perforáns

károsodás bőrelváltozásokat, lábszárfekélyt okozhat. A combon és a lábszár felső harmadában kialakult perforáns elégtelenség a varixok megjelenését idézi elő (Weber et al 1990).

- A három rendszer elégtelensége azonban legtöbbször együtt jelenik meg, melyet kevert vénás elégtelenségnek nevezünk a gyakorlatban.

I.4.4. Szövettan

A varikózus vénafal felépítése is különbözik a normál vénafal szerkezetétől. Az ép vénafalat ugyanis jól elhatárolható három rétegben (adventitia, media, intima), meghatározott mennyiségben vannak jelen a különböző kötőszöveti (kollagén) elemek, a simaizom és endotél sejtréteg (4.sz. ábra).



4. sz. ábra (Meg 2013)

A vénák és artériák falában egyaránt jól elkülöníthető a három réteg: az intima (endotél), a media (simaizom) és az adventitia (kollagén). A megkülönböztetés alapját, elsősorban a vastagságuk adja (a véna, media réteg sokkal keskenyebb, mint az artériáké).

Az adventitiát, elsősorban kollagén rostok alkotják, melyek feladata az ér rögzítése a környező szövetekhez, továbbá ezek a rostok adják a vénafal erejét, valamint az érfal túlnyúlásának megakadályozásban vesznek részt. Nagyobb erek adventitia rétegében van jelen a vasa vasorum és nervosum. Fiziológias körülmények között a vénák több kollagént (47%) tartalmaznak, mint elasztint (7%) (Svejar et al 1962). Egészséges vénákban az elaszticitásért felelős III. típusú kollagén dominál. Az ép vénák falában a kollagén rostok nagyobb részt hosszanti elrendeződésűek.

A vénák media rétege keskenyebb, mint az artériáké, de vastagabb, mint a nyirokereké. Keresztszeti képük ovális, lapos. Ebben a rétegben jelenik meg a simaizomréteg (melyek nyalábokba rendeződnek körkörösén vagy hosszában), illetve egyes kötőszöveti elemek. A simaizom mennyiségének aránya distalis irányba és a felszín (hőregulációban játszhat szerepet) felé nő, legtöbbit a láb vénáiban lehet találni (Rose et al 1986, Monos 1999). A membrana elastica interna és externa (belső és külső elasztikus membrán) kevésbé kifejezett a vénákban. A membrana elastica externa gyakrabban hiányzik, főleg idős korban; amikor a vénák összes elasztikus eleme jelentősen lecsökken vagy fragmentálódik (Caggiati et al 1998).

Az intima réteg legfontosabb alkotóeleme a basalis laminán levő endotél sejtréteg. Kevés szubendotélialis kötőszövet található a nagyobb vénákban. Idős korra, itt, több kollagén rost szaporodik fel, mely fibrotikus plakk (lábszáron kifejezettebb mint a combon) képeben jelenik meg (Caggiati et al 1998).

A vénákban előforduló billentyű lemezek, látszólag gyenge, hártás felépítésűek, azonban olyan intima kettőzetek, melyek vázát erős kollagén rostok alkotják.

A varikózus vénafalban szembeűnő a kötőszöveti elemek felszaporodása (Fan 2005). Azonban a varikózus vénákban nemcsak mennyiségileg több, hanem más típusú kollagén jelenik meg, mint az ép vénában (Lethias et al 1996). A varikózus véna falában az értéktelen extracelluláris mátrix anyagok és kollagén rost töredékek szaporodnak fel. Ennek hátterében genetikai, epigenetikai és környezeti tényezők is szerepet játszhatnak **(lásd még I.4. és I.5. fejezeteket)**.

A kollagén és rosttöredékek felhalmozódása a simaizom és elasztikus elemek csökkenéséhez vezet. Továbbá, a simaizom elemek is távolodnak egymástól a kollagén és elasztin töredékek felhalmozódása miatt (Parra et al 1998, Naik et al 2016).

A visszérbetegség gyakori kórkép, azonban a saphena véna kitágulására, megnyúlására és tortuózus lefutására hajlamosító tényezők aktív vizsgálatok tárgyát képezik jelenleg is.

Aunapuu és munkatársai a nagy saphena vénában a morfológiai változásokat, a laminin és adhézions molekulák expresszióját vizsgálták. 26 betegüket 2 csoportra osztották (I. csoport: 26-35 év, II. csoport: 36-45 év). A betegekből nyert patológias vénákat fény-és elektronmikroszkóppal vizsgálták, valamint immunhisztológiai vizsgálatoknak vetették alá. A betegeknél nagyon változó falvastagságot találtak. Az intima, a media és az adventitia alkotta vénafal háromrétegű szerkezete az esetek 78%-ban megváltozott. A legtöbb esetben az endotélium sérült vagy hiányzott. Ezeken a területeken trombusképződést figyeltek meg, melyre az erythrocyta felhalmozódás volt jellemző.

A media és adventitia rétegben a simaizomsejtek megsemmisültek vagy morfológiájuk megváltozott; a kötőszövet mennyisége megnőtt; a kollagén rostok rendszertelen szerveződésével és a simaizom sejt kötegek körüli rugalmas hálózat megszakadásával együtt. A laminin, az intercelluláris adhézions molekula-1 (ICAM-1) és a vaszkuláris sejtadhézions molekula-1 (VCAM-1) expressziója megnőtt a varikózus erek falában, különösen a második korcsoportban. Továbbá, ICAM-1 és VCAM-1 expresszió kifejezettebb volt a nők esetében. Tanulmányukból azt a következtetést vonták le, hogy a visszerek morfológiai elváltozásai az öregedéssel egyre hangsúlyosabbá válnak és a laminin, ICAM-1 és VCAM-1 expressziója összefügg a károsodás súlyosságával és az életkorral (Aunapuu et al 2005).

Egy másik tanulmány a varikozitást vizsgálva, a vénafal elasztikus komponenseinek szintézisében és lebomlásában bekövetkező lehetséges változásokat vizsgálta (Bujan et al 2002). Az egészséges és visszeres saphena ereket immunhisztokémiai elemzéseknek vetették alá anti-elasztin, anti-fibrillin-1, anti-elasztáz, anti-TGF- β_1 és anti-látens TGF-béta-kötő fehérje (LTBP)-2 monoklonális antitestek alkalmazásával. In situ hibridizációt a tropoelasztin és a fibrillin-1 specifikus próbáival hajtottak végre. Egészséges vénákban az elasztin és a fibrillin-1 egyenletes, egymást átfedő eloszlási mintázatot mutatott, jelezve az intima és média bőséges ellátottságát. A tropoelasztin és a fibrillin-1 expressziója magas volt a rugalmas rétegeket határoló simaizomsejtekben. A varikózus szegmensekben az elasztin, a fibrillin-1, valamint a fibrillin-1-et és tropoelasztin mRNS-t expresszáló sejtek foltos

rendezetlen mintázatot mutattak, különösen az 50 év alatti betegek esetében. Idősebb betegeknél megnövekedett elasztáz aktivitást figyeltek meg mind a visszeres mind a kontroll csoport mintáiban. A visszérminták nagyobb LTBP-2 és TGF expressziót mutattak. Mindkét molekulát kimutatták a szubendotéliumban és a táptalajban, különösen a jelentős sérüléssel rendelkező területeken. Bujan és társai eredményei azt sugallják, hogy a visszeres állapot kialakulása magába foglalja a vénafal rugalmas komponenseinek átalakulását, mely oka lehet az izomréteg sejteiben bekövetkező transzkripciós változások.

Kockx és munkatársai a hasonló korosztályú betegek varikózus vénáinak (n=29; átlag életkor 52+/-12 év) és a kontroll csoportba tartozó ép saphena vénák (n=17; átlagéletkor 51+/-12 év) hisztopatológiai aspektusait írták le (Kockx et al 1998). Fény-és elektronmikroszkóppal vizsgálták a vénás falakat. Félkvantitatív osztályozási rendszert alkalmaztak a simaizomsejtek hipertófiájának és az elasztin mintázatban bekövetkező változások értékelésére. Megmérték a simaizomsejt és a kollagén térfogatsűrűségét, valamint a simaizomsejt átmérőjét és megszámozták a simaizomsejt meghatározott területre jutó magjait. A visszérfal a hipertrófiás simaizom réteg és a rendezetlen elasztin mintázat jelenlétével különbözött az ép saphena vénáktól. Korrelációt találtak a hipertrófiás simaizom réteg és a rendellenes elasztin mintázat között. Ultrastrukturálisan a simaizomsejtekben mikroherniációk és vezikulák igazolódtak, melyek a sejtekből eredtek. Az elasztin szálak megszakadtak. A visszerek simaizomsejt-átmérője nagyobb és adott területre jutó magok száma kevesebb volt az ép oldalakhoz képest.

Arra a következtetésre jutottak, hogy a simaizomsejtek hipertrófiája a visszérben kialakuló mikroherniációk, a simaizomsejthez kapcsolódó elasztin rostok megszakadásának alapját jelentik. A simaizom sejt és az elasztin rostok közötti megszakadt kapcsolatok a visszérbetegségben megfigyelt vénás fal gyengeségét idézték elő.

Porto és munkatársai is felhívták a figyelmet az intima megvastagodására, mely egyre nagyobb mennyiségű rugalmas elemet tartalmaz. Ez a rugalmas hálózat a simaizomsejt kötegek körül megszakad (Porto et al 2002).

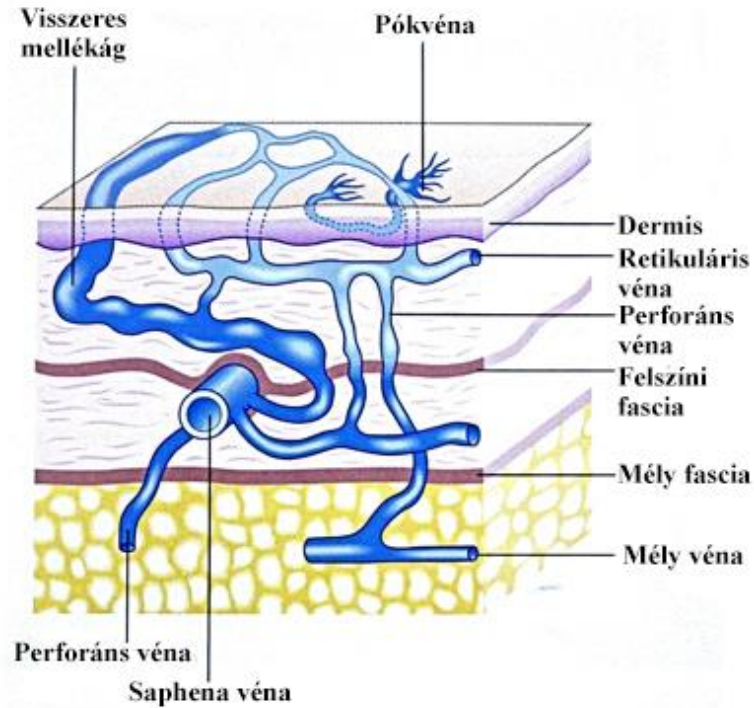
Naik és munkatársai is beszámolnak a varikózus erek egyértelmű intima megvastagodásról, a média réteg kiszélesedéséről, valamint az elasztin rostok károsodásáról (Naik et al 2016).

Wali és munkatársai a visszérszakaszokban a hypoxia indukálta kollagénrost növekedés következtében fellépő lumen tágulását és a fal, elsősorban az intima réteg, hipertrófiáját (neointima) találták (Wali et al 2002a). Ez a markáns rostos “beszivárgás” megzavarta az intima és a simaizom réteg szabályos, lapszerinti, elrendeződését. A kollagénrostok elvesztették szabályos mintázatukat és rendellenes formákat mutattak. Az elastikus szálak elvesztették a szokásos, lamináris elrendezésüket és szétszórt töredékeket képeztek. Vizsgálatuk, egyértelműen bizonyította, hogy a visszerekben fokozott kollagenózis és a rugalmas elemek torzulása mutatkozik. A kóros kollagén/elasztin arány jelenléte és a vénás fal szabályos kollagén/elasztikus rácsának elvesztése nagy szerepet játszhat a visszér patogenezisében.

Másik tanulmányukban a visszerek lumen átmérőjének növekedését, a fal hipertrófiáját, valamint az intima réteg szabálytalanná válását találták (Wali et al 2002b). Az endotél sejtek összenyomódtak, meghosszabbodtak és elvékonyodtak. A sejtek progresszív degenerációt mutattak, a bazális réteg maradt, mely luminalis felületet alakított ki. Ezt követően a thrombocyták és vörösvértestek kapcsolódtak az intima réteghez. Ez képezheti a felületes thrombophlebitis klinikai állapotának alapját, mely néha bonyolítja a visszér eseteit. Összegzésként elmondták, hogy a visszerekben megnő a lumen átmérő, bekövetkezik az intima réteg hipertrófiája, meggyúlása és invaginációja; következményes endotél sejt degenerációval és endotél réteg irregularitással.

I.4.5. Pók-és seprűvénák, retikuláris vénák, „feeder” vénák, inkompetens perforánsok, törzsvénák és azok oldalágai

Különböző típusú varikozitások a bőr és a subcutan réteg különböző szintjeiben helyezkednek el (**5. sz. ábra**).

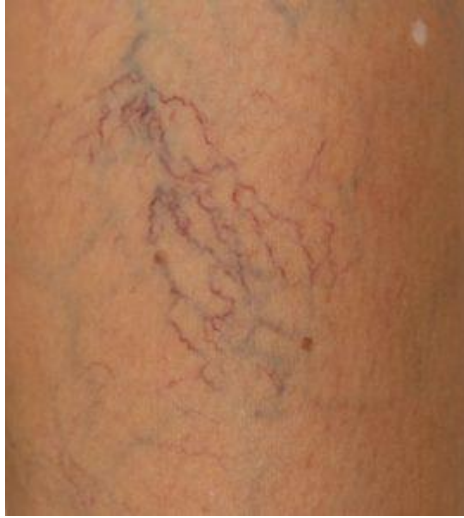

5.sz. ábra (Advanced Laser Vein Care)

A felületes visszerek több típusból állnak. Vannak törzsvénák (VSM), ennél általában felületesebben futnak az oldalágak. Közvetlenül a bőr alatt található kis visszerek a retikuláris vénák, majd szinte a bőrben futó kapillárisok, amelyek normális körülmények között nem látszanak, de kitágulva ezekből lesznek a hajszálerek.

Ezek a varikozitások egymással gyakran szövődnek. Legfelületesebben a pók-és seprűvénák; felületesen a retikuláris vénák; mélyebben, az előbbieket tápláló „feeder” vénák és inkompetens perforáns ágak találhatóak; melyek a törzsvénákból és azok oldalágaiból indulnak ki.

A pók-és seprűvénák, más néven intracutan venectasia a legfelületesebb varix típus, mely közvetlen az irha alatt vagy irhában fut (**6.sz. ábra**).

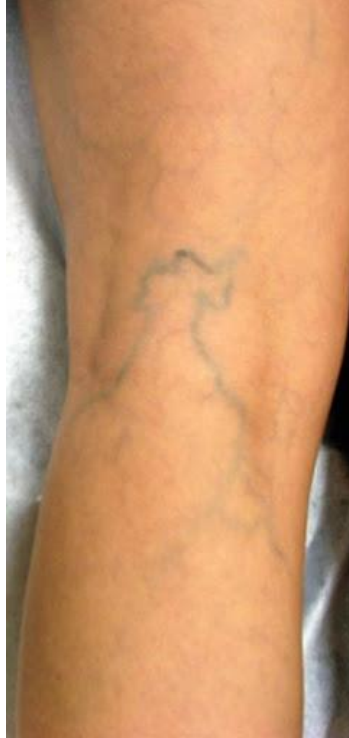

6.sz. ábra (MEDICOVER)

Pókvéna, seprűvéna. Leggyakrabban a comb külső és a boka belső oldalán elhelyezkedő vékony pirosas-lilás, szerteágazó hajszálértágulatok.

Más az epidemiológiája, gyakrabban fordul elő olyan rasszoknál, amelyeknél a többi visszértípus ritkán jelenik meg. Gyakran szövődik retikuláris varikozitással. Csoportokban vagy foltokban mutatkozik. Az apró ágak összeköttetésben vannak egymással. Jellegzetes megjelenési helyei: a comb külső oldalán kerékküllő vagy seprűszerű, a perforánsok felett pók vagy seprű formájúak lehetnek (Bihari 1996). Kialakulása háttérben az öröklődés egyértelműbb, mint a szokványos varikozitásban. Továbbá, a nemi hormonoknak is szerepük van a megjelenésükben (Bihari 1996).

A retikuláris vénák is kisebbek, elhelyezkedésük ugyancsak felületes (**7.sz. ábra**). A hálózatot alkotó véna szakaszok rövidek, átmérőjük, kitágulva is csak 2-4 mm.



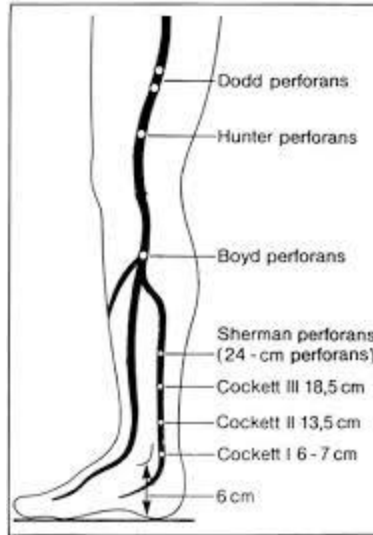
7.sz. ábra (Visszér Ambulancia)

Retikuláris varikozitás. A lábszár és a comb hátsó, külső felszínén jelennek meg. Körülbelül 2-4 mm vastag kékes értágulatok.

A retikuláris véna lehet önálló, de gyakran a nála nagyobb oldalágakkal vagy a kisebb pókvénákkal együtt láthatók.

A „feeder vénák”, olyan retikuláris vénák, melyek ugyancsak a bőr felszíne alatt haladnak és csatlakoznak a felületi pókvénák csoportjaihoz. „Tápláló érként” regionális nyomásnövekedést okoznak, a pókvénáknak folyamatos vérellátást biztosítanak. Azonban ezek a vénák általában szabad szemmel nem láthatók.

A perforáns véna eredetű varikozitás klinikai képe nagy változatosságot mutat a forrás perforáns elhelyezkedésétől és a feltelődő vénaszakasztól függően. Egy-egy alsó végtagon kb. száz-száz perforáns véna van. Közülük alig néhány válik rendszeresen elégtelenné, vagyis billentyűje nem zár, ezért belülről kifelé irányuló áramlást enged meg. Bármelyik elégtelenné váló perforáns véna forrása lehet a varikozitás kiindulásának. A gyakran insufficiens perforáns vénákat szerzői nevekkkel jelölik, ahogy az alábbi ábra is mutatja (**8.sz. ábra**).



8.sz. ábra (Bihari 1999/2.)

Gyakran elégtelenné váló perforáns vénák (szerzői neveikkel jelölik) az alsó végtag medialis oldalán. A jelölt távolságok, közelítő értékek, a calcaneustól mérve.

A perforáns elégtelenség fellépésében szerepe lehet a törzsvéna varikozitásnak, ugyanis gyakran a kialakult törzsvéna reflux a perforáns vénáig tart, ahol a mélyvénába csatolódik vissza, így alakul ki az **I.4.3. fejezetben** már részletezett „saját köre”. Ekkor tehát egy tágult, de megfelelő irányú áramlást mutató perforáns véna látható.

A törzsvéna varikozításoknak két típusát különítjük el.

Gyakoribb a VSM varikozitása. Ilyenkor a saphena beömlő szakaszában elégtelen a billentyű, így a saphena magna egy rövidebb-hosszabb szakasza enyhén kitágul, benne reflux jelenik meg, de a törzs további szakasza distalis irányba ép, esetleg alig fellelhető. Az oldalágak egyike azonban kitágul és az jól látható a combon és a lábszáron, a törzssel össze is téveszthető (Ricci et al 1999/1, Ricci et al 1999/2).

A VSP varikozitás nagyságrendekkel ritkábban fordul elő. Beömlési pontja nem olyan standard, mint a VSM-nak; leggyakoribb előfordulási helye a térdhajlat. Az elégtelen VSP, csak a lábszár középső harmadában válik láthatóvá, ugyanis ennél proximalisabb szakasza az izom fascia alatt fut. A parvának is lehetnek oldalágai, amelyek a beömléshez érkeznek, ezek végig a subcutan rétegben futnak.

I.5. A humán lábvarikozitás betegség okai

I.5.1. Gravitációs terhelés hatásai

Az **I.2.2. és I.4. fejezetekben** már részletezett okok értelmében a tartós gravitációs terhelés is elindíthat patológiás átépülést a vénák falában, mely a billentyűk insufficienciáját idézheti elő.

Mind a huzamos állás, mind a tartós ülés vénás pangást okoz. Bonyhádi és munkatársai az ülő és álló munkakört nem is különítette el egymástól (Bihari és mtsai 2002). Továbbá, megfigyelték azt is, hogy a billentyűk záródásában napszaki ingadozás van; reggel szorosan zárnak, estére enyhe elégtelenség mutatható ki.

A földön ülés során nincs pangó véroszlop az alsó végtagban. Ez látható a rosszabb társadalmi-gazdasági helyzetben élő népeknél (**lásd még I.3. fejezetet**).

A civilizált országokban gyakran találkozunk krónikus vénás betegségekkel. Nyugat-Európában (Franciaország, Németország) a varikozitás nőknél 25–33%-ban, férfiakon 10–20%-ban található (Rabe et al 2003, Carpentier et al 2004). Magyarországon a varikozitás prevalenciája már évtizedekkel ezelőtt is megközelítette az 50%-ot (Bihari et al 2002). A felmérések szerint 100 közül 1 emberen alakul ki lábszárfekély életének valamelyik szakaszában.

Tuchsen és munkatársai 3 éven keresztül vizsgálták a folyamatos álló életmódot folytató, varikozitás miatt hospitalizációra szoruló 20-59 éves korosztályt. Azt a következtetést vonták le, hogy a tartós alsó végtagi gravitációs terhelésnek kitett személyek /akár nő, akár férfi/ kórházi kezelése szignifikánsan nőtt, melyre a kialakult progresszív visszeresség miatt volt szükség (Tuchsen et al 2000).

I.5.2. Öröklődési tényezők

Az öröklődés meghatározó szerepet játszik a varikozitás megjelenésében. Számos cikk számol be arról, hogy a genetikai tényezőnek nagy hatása van a varikózus vénák kialakulására.

Epidemiológiai kutatások alátámasztották a varikozitás betegség családi halmozódását.

Egy Japánban végzett tanulmány kimutatta, hogy a varikozításban szenvedő nők 42%-a pozitív családi anamnézistről számolt be, szemben a betegség nélküli 14%-kal (Hirai et al 1990).

Egy másik, az Egyesült Királyságban végzett esetkontroll-vizsgálatban Scott és munkatársai pozitív családi halmozódást talált a varikozításban szenvedő betegek 85%-nál, míg a kórelváltozást nem mutatók esetében a családi előfordulás mindössze 22% volt (Scott et al 1995). A szerzők arról is írtak, hogy a varikozitás betegségben szenvedőknél 21,5-szer nagyobb valószínűséggel jelentettek pozitív családi anamnézist, mint a kontroll személyeknél.

Egy finnországi 4903 alanyban részt vevő populációalapú kohorsz-vizsgálatban az alanyokat felkérték, hogy töltsék ki a kérdőívet a felvételtkor, majd öt év elteltével a családtagok varikozításra centrált anamnézisééről. A tanulmány becslése szerint a varikozitás prevalenciája a családban 0,14-ről 6-ra változott; attól függően, hogy az alanyok milyen módon számoltak be a varikozításról az első és a második felmérésben. Ez arra enged következtetni, hogy a visszernesség családi halmozódásának felismerése kissé szubjektív (Ahti et al 2010).

Kevés olyan tanulmányról lehet olvasni, amelyben az egészségügyi szakemberek mind a vizsgálati alanyokat, mind családtagjaikat professzionálisan megvizsgálták a varikozitás betegség jelenlétének meghatározása céljából. Azonban egy tanulmányban bizonyították, hogy 134 francia családot megvizsgálva; abban a családban, ahol mindkét szülő varikozitás betegségben szenvedett, a gyermekeiknél is csaknem biztosan (90%) megjelent ez a kórkép (Cornu-Thenard et al 1994).

Egy másik francia közlemény, 46 ikerpárt (24 egypetéjű, 22 kétpetéjű) vizsgált. Arra a következtetésre jutottak, hogy ikrek esetében, az örökölhetőség 90%. Így kijelenthető, hogy a vénás fizikai funkció, amely a fal öröklött tényezőjéből fakad, egyértelműen genetikai tényezőktől függ (Brinsuk et al 2004). Az öröklés szerepére utalhat az az indirekt magyar-olasz megfigyelés is, mely szerint mono- és dizigóta ikerpárok in vivo véna-elaszticitási korrelációinak összehasonlítása kb. 50%-os öröklődést igazolt (Molnar et al 2013).

I.5.3. Kötőszöveti tényezők (elasztikus rostok, fibrózis)

A visszerek falában szembeötlő a kötőszöveti elemek felszaporodása. Vizsgálatok során kiderült, hogy a varikózus vénákban nemcsak mennyiségileg van több kollagén, hanem más a típusuk is (Lethias et al 1996), mint az ép vénákban előfordulók (**lásd I.4.4. fejezetben**).

Kirsch és mtsai kimutatták, hogy varikozításban látható a IV. típusú kollagén és a laminin számának jelentős felszaporodása, a kontroll vénákhoz képest (Kirsch et al 2000). Néhány vizsgálat azonban a III. típusú kollagén csökkenésére utalt ugyanebben a betegségben (Sansilvestri-Morel et al 2003). Egységes álláspont, mely szerint az I. és a III. típusú kollagén szintézisének egyensúlyhiánya befolyásolhatja a vénafal működését, amint azt a „gyenge fal hipotézis” ismerteti.

A vénás hipertónia által indukált gyulladáshoz vezető folyamat következménye a merevebb I. típusú kollagén szintézisének túlsúlya, továbbá a III. típusú kollagén, valamint a laminin és az elasztin mennyiségének csökkenése (Sansilvestri-Morel et al 2001, Sansilvestri-Morel et al 2005). A véna falában a lebontás hiánya miatt értéktelen extracelluláris mátrix anyagok, kollagén rost töredékek halmozódnak fel, amelyet szövettani és ultramikroszkópos vizsgálatok igazoltak. Számos biokémiai vizsgálatot végeztek, valamely kémiai anyag hiányának vizsgálatára, amely felelőssé tehető a felszaporodott kötőszöveti elemek eltakarításának hiányáért. A kollagén rosttöredékek és az I. típusú kollagén felhalmozódása, rigid tulajdonsága mellett, a simaizom és elasztikus elemek csökkenéséhez vezet, valamint a simaizomsejtek szeparációja révén is tovább csökkenti a vénák kontraktilitását (Travers et al 1996, Raffetto et al 2008).

A III. típusú kollagéntartalom csökkenésének hátterében az extracelluláris mátrixban történő fokozottabb lebontás feltételezhető. A kollagén lebontását, a gyulladáshoz vezető faktorok és a simaizomsejtek által aktivált MMP-ok végzik (**részletesen lásd I.4.1. fejezetben**). A III. típusú kollagén szerkezete, transzkripciója, transzportja, illetve szekréciója nem szenved károsodást (Sansilvestri-Morel et al 2005).

Egy 2010-es lengyel tanulmányban Krasinski és munkatársai a humán fiziológiás saphena és femoralis vénák, valamint a refluxos saphena vénák biomechanikai tulajdonságait

vizsgálták in vitro, hogy későbbiekben a coronaria bypass műtétekhez a legmegfelelőbb véna szegmenst használhassák fel (Krasinski et al 2010). Tekintettel arra, hogy a nyugati populációban nő a várható élettartam; gyanítható, hogy mind a krónikus vénás elégtelenségben, mind a kardiovaszkuláris betegségben szenvedők aránya tovább nő (Goldman et al 1994, Labropoulos et al 2004). Így meghatározó jelentősége van annak, hogy mind a koszorúereknél, mind a perifériás artériáknál a véna bypass graft biomechanikai tulajdonságai a legelőnyösebbek legyenek a hosszútávú túlélés és a megfelelő életminőség fenntartása céljából.

Az ép és a már patológiásan átépült, refluxos vénákat immunhisztokémiai vizsgálatoknak vetették alá. Az I., III., IV. típusú kollagének arányát, az elasztin jelenlétének mennyiségét, valamint az elasztin/kollagén hányadát vizsgálták.

Kísérleteik során azt találták, hogy az inkompetens saphena vénák falában szignifikánsan megnőtt az I. típusú kollagén, az elasztin fragmentumok mennyisége és következményképpen az kollagén/elasztin aránya is. A kötőszöveti átépülés kapcsán ezen vénák sokkal merevebbé váltak, mely a nagyobb nyomásviszonyokhoz való alkalmazkodóképességüket nagymértékben csökkentették, így a remodeling nagyobb rizikót jelentett az arteriovenosus shuntök elzáródásában.

A morfometriai elemzés eredményei alapján, nem a kollagén vagy elasztin mennyisége, hanem a kollagén típusa és az kollagén/elasztin aránya, ami meghatározza a vénafal tágulékonyágát.

Következésképpen elmondható, hogy a vénafal elasztikus komponensei, illetve ezen típusok arányainak megváltozása befolyásolja a tágulékonyágot, így a véna falának ellenállóképességét.

I.5.4. Simaizom

A vénák média rétege fontos szerepet játszik tónusuk fenntartásában. Ezek az erek az artériákhoz képest jelentősebb körfogat csökkenésre képesek. A kisebb (1-2 mm) vénák akár lumenmentessé is össze tudnak húzódn.

Fiziológiás körülmények között a vénák tunica media rétege rendezett simaizomsejt csoportokból és kötőszöveti, elsősorban kollagén, rostokból áll. A vénák simaizom elemei

nyalábokba rendeződnek, amelyek vagy körkörösen (pl.: VSM) vagy hosszanti elrendezésben (pl.: VCI) találhatóak. A vénák falának simaizomtömege függ a vénában uralkodó nyomástól: emberben a kis-lábvénák fala jóval vastagabbnak és a simaizom miozinban gazdagabbnak bizonyult, mint a hasonló lumenátmérőjű nyaki vénákban (Gősi et al 2014).

A VSM-ban a média réteg jelentős mennyiségű simaizmot tartalmaz, melynek meghatározó szerepe van az ér spontán tónusának fenntartásában.

Az alsó végtagi mélyvénákban azonban inkább a kollagén dominál, amely erőssé, de egyben rigidebbé is teszi a falukat.

Proximális irányban haladva a médiában egyre kevesebb a simaizom, a femoralis, iliaca, ill. subclavia és axillaris vénákban már alig figyelhető meg. A vena cava superior és inferior mediájában szinte már csak kötőszövet van (Bergan 2007).

Visszerességben a simaizom sejtek szabályos elrendeződésüket és alakjukat elveszítik, degenerálódnak, vakuolumok alakulnak ki bennük, így más simaizom sejtet is fagocitálhatnak. A szabályos rendezettségüket a kötőszöveti remodeling; új típusú (dominánsan I. típusú) kollagén szaporulat vagy a korábbi (III. típusú) kollagén fragmentumok darabolják fel. A simaizom sejtek száma nem csökken, de a szeparálás kapcsán funkciójuk súlyos zavart szenved.

Visszerekből vett mintákból a simaizom sejtek kultúrájában szignifikánsan emelkedett proliferációt, migrációt és kollagén szintézist fedeztek fel. Ezek az elváltozások a vénák tágulásához, relaxációjához és a vénás tónus elvesztéséhez vezetnek. Ezen elváltozások nem csak az egyértelműen varikózus vénák szakaszán, hanem tőlük távol is megfigyelhetők voltak (Perrin et al 2011, Wali et al 2001, Xiao et al 2009).

Porto és munkatársai is arra jutottak kutatásuk során, hogy az intima réteg hipertrofizálása mellett, nagyobb mennyiségű rugalmas elemet tartalmaz, amely korábban simaizom sejtekhez társult. A simaizom sejt körüli korábbi rugalmas hálózat megszakad és a közeg szklerotikussá válik (Porto et al 2002).

Egy másik tanulmányban Wali és munkatársai is leírták, hogy a visszeres vena saphenák intima rétege hipertrofizált, a megnövekedett mennyiségű kollagén rost miatt, mely következményes lumen táguláshoz vezetett (Wali et al 2002a).

Újabb kutatások is egyértelműen alátámasztják a visszeres erek media rétegének hipertrófiáját (Naik et al 2016).

Következésképpen elmondható, hogy a varikózus erekben a simaizomsejtek szeparálódnak, megnövekedett proliferációs és szintetikus képességet mutatnak, az ép vénákból származó simaizomsejtekkel összehasonlítva. Ezek a tulajdonságok is hozzájárulhatnak a vénás fal átalakításához, mely következtében nyomásellenes képességük károsodást szenved, gyengül; mely a visszereség patomechanizmusában nagy szerepet játszhat.

I.5.5. Vénás endotél

Az intimának két rétege van, a basalis laminán nyugvó endotél sejtréteg és a nagyobb vénákban fiziológiásan is megtalálható egy vékony szubendotélialis kötőszövetes réteg. Az vénás endotél sejtek szekréciós granulumokban gazdagabbak, mint az artériák. Ezek a szekréciós granulumok jellegzetesen szivar alakúak, elektromikroszkóposan csöves szerkezetűek (Weibel-Palade granulumok) és a véralvadásban fontos szabályozó fehérjét a von Willebrandt faktort tartalmazzák. Kísérleti állatokban kimutatható ezen granulumok fokozott ürülése gravitációs terhelésre (Raffai et al 2005). A gravitációval való kapcsolatukat az is igazolja, hogy alakjuk eltérő a láb és a felső testfél kis vénáiban (Gősi et al 2015).

Az endotél szerepe összetett, ugyanis az elsődleges barrier funkció mellett (amely a vér és az interstitialis tér között, a sejtes elemek és a makromolekulák átjutását korlátozza) aktív biokémiai tevékenységet végeznek, melyek közvetítésével élettani és kórélettani folyamatokban is aktívan részt vesznek **(lásd I.4. fejezetet)**.

Az endotél sejtek között intercelluláris transzport, a sejten keresztül eltérő mechanizmusokkal transzcelluláris szállítás megy végbe. A sejten keresztüli transzport nagyrészt vesiculumokkal történik. Az endotél felszínén számos receptor található, amelyek mind az áramlás- mind a nyomásváltozásokra érzékenyek lehetnek. A hemodinamikai információ mechanotranszdukció vagy mechanotranszmisszió útján az endotélsejtbe jut, amelyek különböző válaszreakciókat indíthatnak el (Michel 1996, Chien 2007).

Az artériákhoz képest gyakrabban tapadnak ki fehérvérsejtek az endotél felszínéhez, a kis vénák területén a fehérvérsejtek elgördülnek a felszínen, ezt a jelenséget „rolling” -nak hívják.

Az endotél sejtek különböző ágenseket termelnek, melyeket egy ideig tárolnak, majd általában a lumen felé ürítik azokat (Zupancic et al 2002).

A billentyűket, kettős endotélréteg borítja, amelyek között egy vékony kötőszövetes váz található. A nagyobb vénákban az intima külső rétege a lamina elastica interna, amely elasztikus rostok rétegeiből áll. Ez a réteg közepes vénáknál inkomplett, a kis vénáknál már hiányzik.

Mai felfogás szerint a billentyűk anatómiai károsodását a felületükön felszaporodott, majd azokba behatoló leukocyták okozzák. A folyamatot a vénás pangás indítja be, mely hatására hypoxia lép fel endotél sejtekben. A hypoxia és a feszülés, hormonszerű anyagok felszabadulását és adhéziós molekulák kiválasztódását indítja be. A szelektinek a nem túl szoros kitapadást; az integrinek, az endotélen való átlépést mediálják. A korábban **(lásd I.4.1. fejezetben)** már részletezett „fehérvérsejt csapda” állandósul, ha a pangás hosszabb ideig fennáll. Így, a billentyűbe és a vénafalba belépve progresszív destrukciókat idéznek elő, majd szétesve, a proteolitikus enzimeik és szabad gyökeik tovább károsítják a vénafal rétegeit és a billentyűket (Ono et al 1998, Michiels et al 2002)

Az endotélium szabályozza az ér tónusát, és számos pro- és antiinflammatorikus tényezőt szintetizál. Egy iráni tanulmányban, többek között, arra kerestek bizonyítékokat, hogy az endotélium, mennyire tehető felelőssé a varikozitás betegség kialakulásáért (Ghaderian et al 2012). A tanulmány eredményei beszámoltak az intima változásairól is, melyben dominált az intima integritásának megromlása és az endotélium lecsökkenése. Továbbá, a varikozus véna falak intima rétegeinek kötőszövetes komponensei között az I., III. és IV. típusú kollagén eloszlásának a megváltozásáról írtak. Ezek az eredmények is azt bizonyítják, hogy a vénás fal remodelingje minden szinten károsítja a rétegek funkcióit és sebezhetővé teszi azokat különböző behatásokkal szemben.

I.5.6. Trombózis

A mélyvénás trombózis akut szakaszában a vénák még tágabbak, a krónikus szakban azonban az egészséges vénákhoz képest, kisebb átmérőt és compliance-t mutatnak (Hertzberg et al 1997, Tullis et al 1997).

A mélyvénás trombózis akut és krónikus szakaszában is kialakulhat vénabillentyű-elégtelenség (Markel et al 1992). A funkciózavar kialakulásának hátterében domináló kórokként inkább a trombus direkt, illetve indirekt billentyűroncsoló hatását feltételezik; de az akut trombusképződés (mely hipertóniát okoz) is közreműködhet a vénadilatáció révén a billentyűelégtelenség megjelenésében (Tullis et al 1997). A trombus mérete és az inkompetens vénabillentyűk száma között egyenes arányosság volt fellelhető (van Ramshort et al 1994). A trombus indirekt, hosszú távú vénakárosító hatását a billentyűelégtelenség bizonyítja. A mélyvénás trombózist követően nagyobb arányban jelenik meg billentyűelégtelenség a folyamat krónikus szakaszában, akár a trombózis helyétől távolabbi ponton is (Markel et al 1992, Caps et al 1995).

Az akut mélyvénás trombózis folyamata egyben gyulladós folyamat is, amely a többi szerv aszeptikus gyulladásához hasonlóan, a gyulladós plazmaösszetevők átmeneti megemelkedésével jár (Reiter et al 2003).

Feltételezhető, hogy a krónikus szakban kialakult billentyűelégtelenség patogenezisében jelentős szerepe van a trombus által indirekt módon indukált gyulladós folyamatnak, amely a vénafal remodelingje, azaz fibrotikus átalakulása révén vénás hipertóniához vezet. A trombus által indukált gyulladós folyamat eredményeként csökken a III. típusú kollagén és az elasztin mennyisége, a vénafal fibrotikusan átalakul, ami magyarázatot adhat a mélyvénás trombózis krónikus szakaszában megfigyelt csökkent vénaátmérőre. A varikózus vénákban végbemenő remodelinghez hasonlóan, a mélyvénák fibrotikus átalakulása során is csökken a III. típusú kollagén és az elasztin mennyisége (Wakefield et al 2005).

Patkánymodellben vizsgálva, mélyvénás trombózis után a gyulladás által indukált remodeling, illetve fibrózis, megelőzhető az egyes, gyulladásban részt vevő lépések gátlásával (Thanaporn et al 2003).

Fiatal, mélyvénás trombózist elszenvedett egyének vénás tágulékonysága jelentősen csökkent a trombózissal ellentétes oldali vénákon is, ami alapján feltételezhető a trombózis által indukált gyulladásos folyamat generalizált jellege (Molnár et al 2006).

Mélyvénás trombózis esetén a végtag fő elvezető ere elzáródik, ezért kollaterális erek tágulnak ki, melyek elsősorban a felületes visszérrendszer részei, tehát ennek varikózus kitágulását jelentik. Átmenetileg a felületes rendszerben áramlik a vér a szív felé, a felületes véna rendszer billentyűi túltágulnak (Dodd et al 1976, Radó 1986), a trombózis helyén levők pedig a vérröggel együtt, idővel, felszívódnak vagy a trombus felszívódásával párhuzamosan degenerálódnak és alkalmatlanná válnak eredeti funkciójukra (Radó 1986).

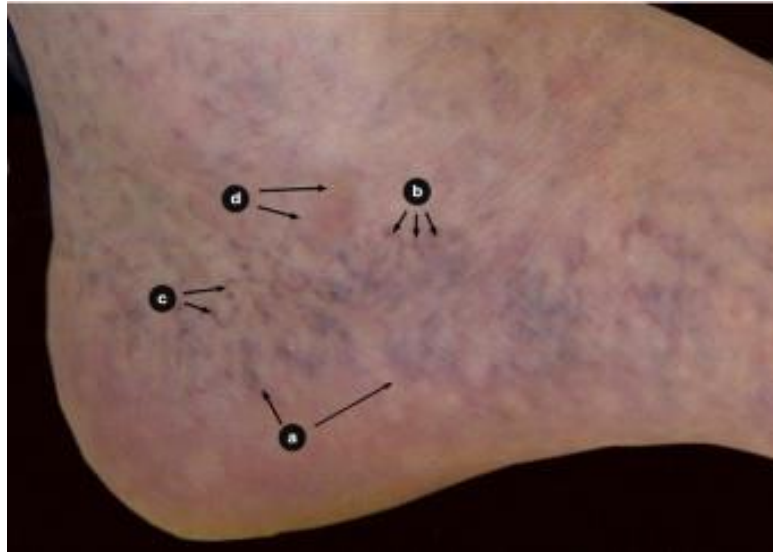I.6. A humán lábvarikozitás betegség

I.6.1. Klinikum

A krónikus vénás elégtelenség, egy gyűjtőfogalom, mely azon kóros elváltozásokat tartalmazza, amelyek a hosszú időn keresztül fennálló vénás nyomás, vagyis az elégtelen vénás elfolyás következtében lépnek fel.

Ezek, a bőr és a bőr alatti szövetek elváltozásai, mely legsúlyosabb formája a lábszárfekély. A vénás vér elszállítás csökkenésének leggyakoribb oka a billentyűelégtelenség fennállása. A vénás vér elszállításának hiányát mélyvéna elzáródás okozhatja. A másodlagos elváltozások azonos képet mutatnak, függetlenül attól, hogy a vénás elfolyás zavara varikozitás (epifascialis elégtelenség) vagy korábbi trombózis (subfascialis elégtelenség) következtében alakult ki. Hosszú időn keresztül úgy gondolták, hogy csak a trombózis vált ki másodlagos bőrelváltozásokat, ezért korábban poszttrombotikus szindróma gyűjtőnévvel jelölték a kórképet; azonban a kivizsgálások alatt kiderült, hogy az esetek felében nem is volt megelőző trombózisa a betegnek (Bihari 2004).

A vénás nyomásemelkedés és pangás következtében a vénák tágulata jelenik meg először. A krónikus nyomásemelkedésre, a belső talpél vénahálózata a legérzékenyebb, emiatt tűnik elő a varikózus hajszáleres mintázat, a corona phlebectatica paraplantaris (**9.sz. ábra**).

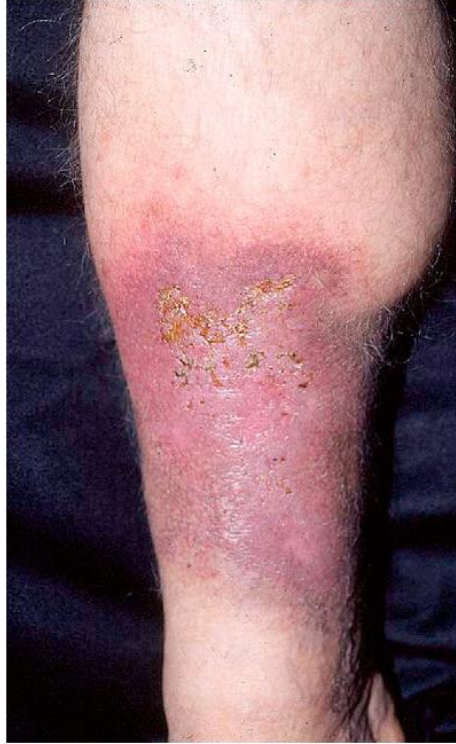

9.sz. ábra (Jean-Francois et al 2012)

Corona phlebectatica paraplantaris. A húzamos ideje fennálló vénás elfolyási zavar következtében a belső talpélen tágult vénák jelennek meg. a., vénás öblök; b., kék telangiectasia (intradermális vénák), c., piros telangiectasia (felületi vénák), d., stasis foltok (kapillárisok)

A subcutan ödéma kialakulásának oka, a nem megfelelő visszaszívódás a kapillárisok vénás szárában a magas vénás nyomás miatt.

A vénás nyomás további emelkedése következtében vörösvértestek préselődnek ki a kapillárisokon az extravasalis térbe. A kilépett vörösvértestek itt szétesnek, hemosziderint hagynak maguk után, melyek a pigmentációt okozzák (**10.sz. ábra**).



10.sz. ábra (Semantic Scholar)

Magas vénás nyomás miatt a kapillárisokban a visszaszívódás nehezített, az interstitialis térbe vörösvértestek (VVT) is kikerülnek, amelyek szétesve hemosziderint hagynak vissza maguk után.

A vénás keringési zavar következtében az ekcéma megjelenése is gyakori, mely oka lehet: enyhébb esetben a tágult véna felett jelentkező viszkető bőrelváltozás, amely az elégtelen vénás elfolyás következtében vagy esetleges megváltozott baktérium flóra miatt alakul ki. Súlyosabb formában, a kifekélyesedett terület körül észlelhető a bőrelváltozás; mely a megtelepedett baktérium törzsek következtében fellépő túlérzékenység miatt vagy a leggyakrabban alkalmazott gyógyszeres készítmények (pl.: peru balzsam) következtében lép fel (Bihari 2004).

A huzamos időn keresztül fennálló vénás elfolyási zavar következménye, a krónikus vénás elégtelenség, mely miatt kialakult bőrelváltozás legsúlyosabb formája, a lábszárfekély. Ulcus crurisnak nevezzük a hat héten belül nem gyógyuló (akár évtizedekig/élethossziglan fennálló) lábszár-boka sebet.

Legismertebb oka egy lezajlott mélyvénás trombózis. Trombózis után a mélyvénákból az alvadék felszívódik, ezzel együtt a véna billentyűk is eltűnnek, hegesednek,

roncsolódnak, kitapadnak vagy megrövidülnek; tehát zárásképtelenné válnak. Amennyiben ez az elzáródás hosszabb szakaszt érint, több billentyű károsodik, így az izom-pumpa által felnyomott vér visszazuhan a perifériára; mely magas vénás nyomást eredményez.

Az utóbbi évtizedek felismerései döbentették rá a phlebológusokat arra, hogy nemcsak mélyvéna trombózis után alakulhat ki lábszárfekély, hanem a felületes vénák túlzott kitágulása, azaz a varikozitás következtében is. Ebben az esetben is működésképtelenné válnak a billentyűk a roncsolódás vagy túltágulás miatt, következményképpen, nem tudják megtartani a véroszlop súlyát.

Mindkettőnek az a következménye, hogy a bokatáján állandósult magas nyomás fog kialakulni, mely rontja bőr mikrokeringését (Vértes 2000). A terület gyulladt lesz, tekintettel az oxigén-és tápanyagcsere romlására. A keringéskárosodás következtében a bőr sérülékennyé válik a legkisebb ütéssel szemben is. Amennyiben a seb befertőződik és a későbbiekben elhanyagolják azt, a seb mérete és súlyossági foka növekszik, mely segítség nélkül nem tud begyógyulni.

Kezelt esetekben a gyulladás csökken, így szöveti hegesedés indulhat meg. Ezt a gyulladt-heges elváltozást hívjuk lipo-dermato-sclerosisnak.

Amennyiben ebben a régióban az eredeti bőr és subcutis nem ismerhető fel, csak a heg látható, akkor az elváltozást atrophie blanchenak nevezzük.

Egy edinburghi tanulmány 1566 (699 férfi, 867 nő) 18-64 éves kor közötti embereket randomizáltan vizsgált, akiktől az alábbi következtetéseket vonták le: több nő jelentett alsó végtagi tüneteket (nehéz lábérzés, feszülés, duzzanat, fájdalom, “nyugtalan lábak”, görcs, viszketés), mint férfi társaik; a tünetek gyakorisága az idő előrehaladtával mindkét nemnél nőtt (Bradbury et al 1999). Férfiaknál csak a viszketés volt szignifikáns összefüggésben a varikozitás súlyosságával. A nőknél, a vénás betegséggel való szignifikáns összefüggések a viszketés mellett, a fájdalomban is megnyilvánultak. A tünetek hátterében azonban nem mindig volt vénás ok. A crossectomia nem enyhítette az ilyenfajta tüneteket a betegek többségében.

I.6.2. Stádiumok

Az alsó végtagi diszkomfort érzetben és a mozgáskorlátozottságban sajnos meghatározó szerepet játszhat a krónikus vénás elégtelenség, mely világszerte a lakosság jelentős százalékánál jelen van. A kórkép diagnosztizálására és mérésére gyorsan kifejlesztett módszerek segítségével ma már könnyen klasszifikálhatók az elváltozások súlyossága. A vénás betegségek leírására szolgáló követelményrendszer, klinikai megállapításokon alapszik, melyet 1988-ban az Érsebészeti Társaság és a Nemzetközi Kardiovaszkuláris Sebészeti Társaság dolgozott ki. Ez az osztályozás hozzájárult a diagnózisok és eredmények egységesített megjelenítéséhez.

Habár a krónikus vénás betegségről szerzett ismereteink bővülésével szükségessé vált a definíció kiterjesztése, hogy azok lefedjenek minél több aspektust, ideértve az anatómiai elhelyezkedést és etiológiát. A követelményrendszer célja az, hogy bemutasson egy még pontosabb osztályozást a krónikus vénás elégtelenségekről, amely elég egyértelmű ahhoz hogy ösztönzőleg hasson az egyetemes kiterjesztésre. A szabványos osztályozás elfogadása alapot nyújt az egységességhez (Beebe et al 1996).

A visszerek klinikai megjelenése, anatómiája, patológiája, szövődményei, stb. szerint különféle osztályozások készültek.

A CEAP klasszifikáció (**1.sz. táblázat**), mindezeket egységes rendszerbe foglalja. Jelöli a klinikai képet (C), az etiológiát (E), az anatómiai helyet (A) és a patológiai eltérést (P) (Hetényi 1996, Nicolaidis 2000, Porter et al 1995).

1.sz. táblázat

(A visszerek beosztása CEAP /klinikai megjelenés (C), etiológia (E), anatómia (A), patológiai eltérés (P)/ klasszifikáció szerint) (Járαι et al 2006/4).

C Jelölés	Elváltozás	As Jelölés	Felületes vénák
		As 1	Pókvéna, retikuláris varikozitás
C0	Tünetmentes	As 2	Saphena magna varikozitás a térd fölött
C1	Pókvéna, retikuláris varikozitás	As 3	Saphena magna varikozitás a térd alatt
C2	Szokványos varikózus véna	As 4	Saphena parva varikozitás
C3	Ödéma	As5	Nem saphena varikozitás

C Jelölés	Elváltozás	Ad Jelölés	Mély vénák
C4	Bőrelváltozások:dermato-sclerosis, ekcéma, pigmentáció stb.	Ad 6	Vena cava inferior
		Ad 7	Vena iliaca communis
C5	Bőrelváltozások és ulcus cruris hege	Ad 8	Vena iliaca interna
C6	Bőrelváltozások és nyílt ulcus cruris	Ad 9	Vena iliaca extema
	Klinikai tünet megléte	Ad 10	Medencei véna
A	Panaszmentes	Ad 11	Vena femoralis communis
S	Panaszos	Ad 12	Vena femoralis profunda
E Jelölés	Etiológia	Ad 13	Vena femoralis superficialis
Ec	Kongenitális	Ad 14	Vena poplitea
Ep	Primer	Ad 15	Lábszár vénák (tibialis anterior, -posterior, peronea)
Es	Szekunder	Ad 16	Izom vénák (gastrocnemius, soleus stb.)
P Jelölés	Patofiziológia	Ap Jelölés	Perforáns vénák
Pr	Reflux	Ap 17	Comb perforáns
Po	Obstrukció		
Pr+0	Reflux és obstrukció	Ap 18	Lábszár perforáns

I.7. Diagnosztika

I.7.1. Ultrahangos eszközök a diagnosztikában

A vénás áramlás vizsgálatához elengedhetetlen az ultrahang, melyhez szürkeárnyalatos képalkotás, pulzushullámú Doppler (PWD) és lineáris 7,5-10 MHz transzdúcer szükséges. Ezek megtalálhatók a legtöbb ma elérhető Doppler ultrahang (DUS) készülékekben.

A Color Doppler (CD) felgyorsíthatná az értékelést. A reflux gyors megerősítése vagy kizárása céljából, nagy haszna lenne, de sok esetben túl-vagy alábecsülhetik annak súlyosságát. A PWD sokkal megbízhatóbb és reprodukálhatóbb eszköz a reflux demonstrálására (Khilnani et al 2005).

A Doppler ultrahang vizsgálat célja az összes inkompetens törzsvéna azonosítása és értékelése annak, hogy felelőssé tehető-e a beteg manifesztálódott problémáiért.

A betegvizsgálatot, patofiziológiai szempontból álló helyzetben kell végezni. A vizsgálat a SFJ indul, majd a vena femoralis communis (VFC) értékelésével folytatódik. Az obstrukció és a reflux megléte a kérdés minden esetben. A vena saphena magnát követve vizsgálják tovább az esetleges leágazódott patológias vénákat, mellékágakat.

Azokat a vénás szegmenseket, melyeknél feltehetően reflux alakult ki, méretük (7 mm-nél nagyobb átmérőjű saphena vénákban magas a reflux előfordulási arány) vagy varikózus vénával való kapcsolatuk alapján, pulzushullámú Dopplerrel értékelik, hogy közvetlenül megjeleníthessék az áramlás irányát.

A reflux könnyen dokumentálható az anterográd áramlás követésével, amit retrográd áramlás követhet a vena saphena magnára gyakorolt gyors, határozott kompresszióval.

Refluxról akkor beszélhetünk, ha a retrográd áramlás eléri a kritikus 0,5 s körüli értéket. Néhány másodpercnyi retrográd áramlás figyelhető meg az inkompetens vénákkal rendelkező páciensek esetében.

A vizsgálat a saphena véna kisebb ágainak, a mélyvénákkal és a perforánsok értékelésével folytatódik, hasonlóan a vena saphane magnához.

Ha a beteg kórtörténetében nem szerepel mélyvénás trombózis; a femoralis és a poplitealis vénák vizsgálata a saphena junkciók környékén elégséges a mélyvénás obstrukció és esetleges retrográd áramlás megerősítése vagy kizárása céljából.

Nagyon kevés esetben, de látható álnegatív törzsvéna varikozitás is, mely inkább multiparákban, pudendális és gluteális véna insufficienciában mutatkozik meg; mely jelentősége abban áll, hogy pudendalis eredet esetén gondolni kell a következményes VSM inkompetenciájára is (Labropoulos et al 2001).

I.7.2. Optikai (lézeres és near infrared) eszközök a diagnosztikában

Ez a nem gyakori noninvazív vizsgálat egy keskeny, monokróm fényforrást (lézer) használ a vér alkotóelemeinek, elsősorban a bőr mikrocirkulációjában résztvevő mozgó vörösvértestek kimutatására. A visszavert fény és az eltolódott Doppler jel a vörösvértestek átlagos sebességével függ össze (AbuRahma 2010).

Ezeket a sebességeket számos tényező befolyásolhatja, tekintettel a beeső és visszatükrözött fénysugarakra gyakorolt jelentős szóródási hatásokkal. Így az epidermis vastagság, a pigmentáció és a vörösvértestek száma is hatással lehet rá. A jelet, Fluxusban (nemzetközi egység) mérik, mely nem más mint a vörösvértestek átlagsebességének és térfogat frakciójának szorzata.

Ez a noninvazív teszt folyamatos leolvasást biztosít, könnyen kezelhető; de kalibrálni és reprodukálni nehéz lehet.

A lézer-Doppler áramlásmérést, elsősorban a mikroangiopátia és bizonyos klinikai eredmények kimutatására használják.

A vénák helymeghatározása azonban kritikus fontosságú a varikózus vénák és teleangiectasiák kezelése szempontjából. A szabad szemmel láthatatlan subcutan vénák könnyen felismerhetővé tehetők infravörös képalkotó technológiával, mely finomított képet mutat a bőr alatti vénákról (Zeman et al 2005). Ez a kivetítő rendszer beolvassa a bőr alatti vénák hálózatát, majd visszavetíti azt ugyanarra a felületre, a bőr átlátszóságának képzetét keltve.

A közeli infravörös (near infrared=NIR) fényvel rendelkező eszközök könnyen penetrálnak a bőrön és a subcutan zsírszöveten; tekintettel arra, hogy ezeknek a szöveteknek alacsony NIR hullámhosszú elnyelőképességük van, ellenben a fényt szétszórják különböző irányokba. A NIR fény a vér által elnyelődik vagy szétszóródik. Így a vér, sötét színt fog mutatni, a bőr és a zsír pedig elhalványodik. A visszavert képet, videokamera detektálja. Az infravörös szűrő a látható fényt veszi el a kamera elől. Az így kapott NIR képet egy számítógéppel dolgozzák fel és a páciens bőrére zöld fényvel vetítik vissza (**11.sz. ábra**).



11.sz. ábra (Roberto Kasuo et al 2006)

Kép egy NIR fényt alkalmazó készülékről. A rendszert úgy tervezték, hogy fenntartsa a folyamatos kontrasztot a teljes képen. Így, az alacsony kontrasztú anyagok nagymértékben erősödnek, még a magasabb kontrasztúak gyengülnek. A képfeldolgozást egy software végzi, mely állandó, teljes sebességű videó képalkotást tesz lehetővé.

A kivetített zöld fényt, a kamerán levő infravörös szűrő hatékonyan távolítja el, megakadályozva a képalkotó rendszerbe való visszacsatolódását.

Tekintettel arra, hogy még az ultrahang a körülbelül 0,4 mm átmérőjű vénákat mutatja meg biztonsággal, addig a NIR vizsgálaton alapuló eszközök nagyobb érzékenységgel jelenítik meg a kisebb, akár 0,15 mm átmérőjű vénákat is, így kiemelten fontos eszköz lehet az erek vizsgálatában, a diagnózisok felállításában és a kezelések kivitelezésében egyaránt.

I.8. Kezelési lehetőségek

I.8.1. Konzervatív kezelés

1. Kompressziós kezelés:

- A krónikus vénás elégtelenség kezelésében évtizedek óta alapvető módszer a rugalmas pólyát és elasztikus harisnyát alkalmazó kompressziós kezelés (Radó 1986). Az összenyomás, csökkenti a pangó vér térfogatát, mellyel egyrészt a felületi vénákban csökken a vénás nyomás; másrészt fokozza a

visszáramlás sebességét (a mélyvénák és a nyirokerek szűkítésével). Csökkenti a refluxot. Segíti az izompumpa munkáját. Ödéma ellenes hatása kifejezetten előnyös. A vénafalhoz rögzíti a trombusokat.

A pólyák rendelkeznek úgynevezett „munkanyomással” (járáskor) és „nyugalmi nyomással” (fekvéskor). A pólyák anyaga szerint rövid megnyúlású, hosszú megnyúlású és merev kötéseket különböztetnek meg. A rövid megnyúlású pólyák eredeti hosszúságuk kevesebb mint 100%-ával, a hosszú megnyúlású pólyák azonban eredeti hosszúságuk több mint 100%-ával nyújthatók meg. Minél kevésbé nyújtható meg a kötés annál kisebb a nyugalmi nyomása és annál nagyobb a munkanyomása.

- A kompressziós harisnyák anyaga elasztikus textil. Standard és egyéni méretben is léteznek. Öt kompressziós osztályba sorolhatók munkanyomásuk alapján. Előrehaladott visszerezességben, a szekunder prevenció részeként, a II. fokozatú harisnyát használják (CEN. Comité Européen de Normalisation. 2001).
- Intermittáló pneumatikus kompresszió (IPC) alkalmazása esetén a beteg lábára kettős fallal rendelkező műanyag zsákok kerülnek. Nevét arról kapta, hogy a két fala közé időnként levegőt pumpál egy kis elektromotor, majd lebocsátja azt. A vénás tromboembóliák megelőzésében kifejezetten hasznos prevenció módszer, amennyiben a fokozott vérzés veszély miatt gyógyszeres tromboziszprofilaxis kontraindikált. A módszert még lymphoedema és CEAP C6 osztályú krónikus vénás elégtelenség kezelésében is alkalmazzák (Mani et al 2001).

2. Vénás torna:

A talp és a lábszár izmainak gyakori összehúzódásakor a vér a mélyvénák felé terelhető. Az izompumpa (mint „vénás szív”) a visszaáramlást serkenti a jobb szívfél felé. Hosszú utazásoknál, valamint álló és ülő foglalkozásoknál is kifejezetten ajánlott.

3. Gyógyszeres kezelés:

A krónikus vénás betegség kezelésére szintetikus úton előállított, valamint növényekből nyert anyagokat használnak; melyeket venoaktív gyógyszereknek (veno-active drugs, VAD) hívnak (Sándor 2009). A gyógyszerek négy csoportba sorolhatók: 1. alfa-benzopyronok (kumarin-somkóró), gamma-benzopyrinok (diazmin-citrusfélék, japán akác; mikronizált tisztított flavonoidfrakció (MPFF)-narancshéj, rutin és rutozidok- japán akác, eukaliptusz, hajdina) 2. szaponinok (escin-vadgesztenye; ruscus extractumok-szúrós csodabogyó), 3. egyéb növényi kivonatok (anthocyanok-fekete áfonya, szőlő; proanthocyanidinek-tengerparti fenyő; ginkgo extraktumok, heptaminol-páfrányfenyő /Ginkgo biloba/ és 4. szintetikus gyógyszerek (kalcium-dobezilát, benzaron, naftazon, sztatinok (Ramelet et al 2005, Eschrich et al 2016, Lichota et al 2019)).

Hatásuk, két szinten valósul meg: egyrészt a makrocirkulációban olyan eltéréseket okoznak a vénák falában, amelyek a vénás hipertónia és a hemodinamikai zavarok kialakulását gátolják; másrészt megakadályozzák a vénás hipertónia következtében létrejövő mikroangiopátia kialakulását a mikrocirkulációban.

A napjainkban alkalmazott gyógyszerek a gyulladással kapcsolatos kaszkád különböző elemeire hatnak, kiemelten a fehérvérsejt-endotél interakcióra.

Mikrocirkulációs hatások: A kapillárisrezisztenciát emelik, valamint a kapillárisfiltrációt csökkentik (MPFF, rutozidok, escin, kalcium dobezilát, ruscus kivonatok). Az MPFF kapillárisvédő hatása abban rejlik, hogy a gyógyszer mikronizált formájával képes megakadályozni a fehérvérsejtek endotélhez való tapadását. A nyirokkeringést serkentik, a nyirokerek számát növelik, továbbá a nyirokáramlást fokozzák (MPFF, kalcium-dobezilát). Antiinflammatorikus, szabadgyök-fogó, antielasztáz, antihialuronidáz hatásuk van (MPFF, kalcium-dobezilát, rutozidok, ruscuskivonatok, proanthocyanidinek). Rendelkeznek haemorrheológiai hatással is. A ginkgo biloba a vörösvértestek aggregációját akadályozza. A vér viszkozitását az MPFF és a kalcium-dobezilát csökkenti, továbbá a vörösvértestek velocitását az MPFF képes növelni.

Humán és állati sejtkultúrákon végzett kísérletek értelmében a sztatinok (rosuvastatin, atorvastatin) eredményesen gátolhatják a varikózus hálózat

kifejlődését, azáltal, hogy modulálják a simaizom proliferációért felelős aktivátor protein 1 aktivitását; továbbá gátolják a monocita kemotaktikus protein 1, valamint MMP-2 hatását (Eschrich et al 2016). Potenciális farmakológiai hatása lehet a sebészi beavatkozásokat követő varikózus recidívák csökkentésében. Az orális készítmények egyértelműen segíthetik a kompressziós és sebészeti kezelések hatását **(lásd I.8.2. fejezetben).**

A helyi kezelések során használt kenőcsök mérséklék a fájdalmas panaszokat és a gyulladást felületi thrombophlebitisnél. Azonban nem szabad figyelmen kívül hagyni, hogy CVI-ben a vékony, sérülékeny bőrön át könnyen bejuthatnak anyagok, melyek kontakt szenzibilizációt eredményeznek. A betegekben a különböző kenőcsök allergiás reakciót válthatnak ki. A legtöbb problémát a phenylbutazon, a perubalzsam és a paraállású vegyületek okozzák.

Antibiotikumot tartalmazó kenőcsök topikus használata helytelen; tekintettel arra, hogy rezisztens baktériumtörzsek kialakulásához vezetnek vagy kontakt dermatitist váltanak ki. Szisztémásan alkalmazott antibiotikus kezelésnek csak β -Streptococcus haemolyticus jelenlétében, valamint lágyrész-infekciónál, cellulitissnél van létjogosultsága. Helyileg alkalmazott antiszeptikumok inkább citotoxikus hatásúak, melyek a hámosodást gátolják, így a sebgyógyulási esélyt tovább rontják. Szabályos sebkezelési alapelvek betartása az elsődleges, mely értelmében a prioritás a fekély feltisztítása, a nekrotikus elemek és a lepedék eltávolítása. Kiemelten fontos a seb tisztán tartása. Ezt követően lehet csak eredményes a sarjadzás és hámosodás elősegítése a korszerű nedves sebkezelés elvei szerint (Sándor 2010).

4. Tanácsadás:

A vénás nyomás csökkentése mozgással és az alsó végtag polcolásával is csökkenthető. Kifejezetten káros a tartós állás vagy huzamosabb ideig tartó ülés lógatott lábakkal. Ezzel szemben azonban előnyös minden olyan mozgásforma, ami izompumpát idéz elő: hosszabb séta, túrázás, speciális vénás torna. A sportok közül kiemelendő a kerékpározás és az úszás. Hosszú utazásoknál ajánlott időnként a járás, a vádli pumpa, valamint a bő folyadékfogyasztás. Kerülendő a szoros ruházat, gumizokni, a szűk farmernadrágok és a szűk övek. Továbbá, káros a lábak

napoztatása és a forró fürdő. Nyáron ajánlott naponta többször az alsó végtagok hideg vizes tusolása. Az elhízás és a székrekedés is sajnos egyfajta rizikófaktorok, mely miatt a fogyókúrának és a diétának kiemelkedő szerepe van (Sándor 2010).

I.8.2. Sebészi kezelés

Az évtizedek óta végzett hagyományos varicectomia az előrehaladottabb varikozitás által okozott panaszok csökkentésére (álló, nehéz testi munkát végzőknél), elsősorban szekunder prevenció céljából sokáig széles körben alkalmazott módszer volt.

A „crosse”-ok, melyek a VSM és VSP beömlési helyei, billentyűelégtelenségével járó törzsvéna és mellékág visszerességnél, a perforáns vénák károsodásánál ajánlott a műtét (C2-C6 stádiumú felületi refluxok esetén), ha a progrediálnak a panaszok vagy a visszeresség szövődményei (visszatérő thrombophlebitisek, progresszív CVD, varixruptura) jelentkeznek. Megjegyzés: a modern vénasebészet már nem alkalmazza, új vizsgálatok alapján jelentősége csökken, a recidívák kialakulásában inkább a hegképződéssel kapcsolatos neoangiogenesis játszhat szerepet (Sándor 1984, Bihari 1999, Sándor 2010).

A műtét fő mozzanatai:

- Crossectomia: a lágyékhajlatban, közvetlenül a junctionál a törzsvéna magas lekötése és átvágása az oldalágak megszakításával.
- Stripping: a törzsvéna hosszabb szakaszának (térd szintjéig) a kihúzása speciális (Nabatoff) szonda alkalmazásával. Ha a strippelést egészen a bokáig alkalmazzák a varikozitás kiújulása rendkívül csekély, de a nervus saphenus és a nervus suralis megsérülhet. Amennyiben a crossectomia mellett stripping is történik a reoperációs ráta 5 év után 17% helyett csak 4%, 11 év után 29% helyett pedig csak 11% (Dwerryhouse et al 1999, Winterborn et al 2004).
- A kitágult mellékágak kivétele horgolótűs phlebectomiával vagy ezek károsítása Klapp-, illetve Smetana-késsel (Bihari et al 1983).
- A perforáns elégtelenség megszüntetése a belboka környékén történhet közvetlen feltárásból alkalmazott ligatúrával vagy paratibialis fasciotomiával. A térd alatt, medialisán ejtett minimális metszésből bevezetett késsel vakon bemetszésre kerül a fascia cruralis és átvághatók a már nem funkcionáló

perforánsok. Lecsökken a nyomás a fascia alatti térben (a gyulladt hegszövet átvágásával), javul a mikrokeringés és a krónikus fekélyek is begyógyulnak.

- Másik megoldás a subfascial endoscopic perforator surgery (SEPS), amelynél a perforáns vénákat átvágják két klip között, a medialis tibia condylus alatt kis metszésen a subfascialis térbe bevezetett endoszkóp segítségével (Gloviczky 1999).
- Billentyű plasztika. A vénás tágulat miatt inkompetenssé váló billentyűk kompetenciája helyreállítható a tágult véna sebészi szűkítésével (Sottiurai 1988). Számos sebész kolléga szerint, ha a saphena főág legfelső billentyűje károsodott, akkor ez a leghatékonyabb (bár egyúttal a sebészileg legnehezebb) megoldás.

Ma a rekonstrukciós érsebészet korában gondolni kell arra, hogy a betegnek később egy perifériás artéria vagy koronária rekonstrukciós műtéthez a VSM vagy VSP egyes egyenes szakaszaira szüksége lehet, így „profilaktikus” műtéteknek nincs létjogosultsága.

Várandósság alatt sem indokolt műtétet végezni, ugyanis a varixok a szülés után – legalábbis részben – visszafejlődhetnek.

Napjainkban a véna sebészet egyre inkább a minimal invazív és az endovénás beavatkozások irányába halad **(lásd még I.8.3. fejezetet)**.

A miniphlebectomia, egy minimalisan invazív sebészeti beavatkozás, dr Várady Zoltán, magyar származású frankfurti főorvos, találmánya. Közkedvelt beavatkozás, amennyiben a megvastagodott ereket a bőr alól eltávolítva maximális esztétikai eredményt akarunk elérni. A bőrön ejtett kis bemetszésekből el lehet távolítani a varikózus szegmenseket. A hagyományos phlebectomiával összehasonlítva számos előnye van: helyi érzéstelenítésben, azaz járóbeteg-ellátás keretein belül elvégezhető, valamint a minimális hegek miatt, jobb kozmetikai eredménnyel jár.

I.8.3. Intravaszkuláris intervenciók

A mélyvénákon alkalmazott műtétek érsebészeti jártasságot igényelnek (Acsády 2001).

A mélyvénás elégtelenséget (refluxot) korrigáló műtétek, a véna megnyitásával: a károsodott billentyű helyreállításával, az ép billentyűkkel rendelkező felületi vénaszakasz beültetésével, műanyag billentyű vagy kriokonzervált véna beültetésével történnek.

A reflux, phlebotomia nélkül is kezelhető. A graftok és külső stentek beszűkítik a mélyvénákat, így pótolhatják a funkciót vesztett billentyűket.

A mélyvénás obstrukciót korrigáló műtétek (Nicolaidis et al 2008), bypasstechnikával, műérprotézissel, stentekkel kiegészített endophlebectomiával történnek. Napjainkban a femoro-iliaco-cavalis obstrukciókat percutan iliacalis vénás ballondilatációval és stent behelyezésével kezelik (a trombolízist követően), kiváló eredménnyel.

Napjainkra az optikai (lézeres megvilágítás) és ultrahangos ellenőrzés mellett végzett endovénás intervenciók váltak a leghatásosabb (Bootun et al 2016), legnépszerűbb és leggyakoribb beavatkozásokká. A műtéti beavatkozásokat egyre inkább háttérbe szorítják. Az eljárások a kórosan tágult vénáknak, illetve refluxos perforáns ágaknak az elzárásán (hőhatás, kémiai, illetve mechanokémiai abláció vagy szövetragasztóval végzett beavatkozások) alapszik.

Endovénás beavatkozások:

1. A hőhatáson alapuló abláció (rádiófrekvenciával /RFA/, lézerral /endovénás lézeres abláció, EVLA/, mikrohullámú /endovénás mikrohullámú abláció, EMA/, valamint gőz alapú szklerózis /steam vein sclerosis, SVS/) során a törzsvénába katétert vezetnek, majd hőenergiát gerjesztenek és közvetítenek a véna falába. Ennek következménye a vénafal fibrotikus retrakciója és a véna elzáródása.

Az endovénás műtétek rohamosan terjednek világszerte. 1 éves utánkövetés EVLA esetében 98%-os, RFA és EMA esetében 97%-os, SVS esetében 92%-os okklúziós rátát mutatott. A thrombophlebitis előfordulása EVLA esetében 5%, SVS esetében 2,8%. Szenzoros kiesések, bőregés, rekanalizáció, MVT nagyon ritkán, de előfordulhat. A posztoperatív fájdalom minimális, a véraláfutás csekély, a betegek az abláció után

hazamennek, legtöbb esetben másnap munkába állnak (Belramman et al 2019). A beavatkozás azonban költséges, a műszerek és egyszer használatos katéterek nagyon drágák.

Metodika: A bokánál vagy a térdnél alkalmazott vénapunkciót követően a VSM-ba vezetik a katétert (duplex ultrahang ellenőrzés mellett) úgy, hogy a katéter csúcsát a SFJ alatt kb. 2 cm-nél állítják meg. A generátort bekapcsolják, és a katétert, distalis irányban lassan húzzák vissza, ami 85-120 °C-os meleget bocsát ki közben (Perrin 2005).

A mellékágakat horgolótűs phlebectomiával húzzák ki vagy habszklerotizációval (lásd a 2. pontban) kezelik a műtétet követően.

- 2. Nem hőhatáson alapuló abláció** (szklerotizáció /liquid sclerotherapy, folyékony vagy foam sclerotherapy, hab/, mechanokémiai endovénás abláció/mechanochemical endovenous ablation, MOCA/, cianoakrilát szövetragasztó /cyanoacrylate embolisation, CAE/) is speciális technikát, körültekintést és folyamatos ellenőrzést igényel.

Folyékon szklerotizáció esetén polidocanolt vagy tetradecil-szulfátot fecskendeznek a véna lumenébe egy finom tűvel, mely intimakárosítást idéz elő. Az időleges gyulladás az ér irreverzibilis elhegésedéséhez vezet. Az eljárás indikációs köre elsősorban a telangiectasiák és retikuláris vénák (azaz CEAP C1 osztálya), azonban a műtétek után kiújuló kis oldalágak és varixok ellátására is alkalmazható. Továbbá, varix ruptura kezelésére is jól bevált módszer. A szklerotizáció mellékhatásaiként ismeretes a kollapszus, a pigmentáció, a szuffúziók, a felületi phlebitis és az allergiás reakció. Extrém ritkán MVT is előfordulhat. A kezelés után a betegnek rugalmas pólyát kell viselnie (az ér vastagságának függvényében) akár 6 hétig (Bihari 2007).

Hab szkleroterápia során teljes egészében habba alakítják (levegővel) a szklerotizáló oldatot. Az injekcióval befecskendezett hab kiszorítja a vért a vénából, így a szklerotizáló anyag nem tud felhígulni. Tekintettel arra, hogy csak habbal érintkezik a kezelt ér fala, így a hatás sokkal erősebb, mint az oldaté (1 éves nyomonkövetés esetén az okklúziós ráta 68%, oldatos kezelés esetén csupán 17,5% (Belramman et al 2019)). A CVD C2–C6 stádiumaiban, továbbá az ultrahanggal jól látható törzsvénák kezelésére is kiválóan alkalmazható. A SFJ és az ideömlő mellékágak átjárhatóak maradnak (csakúgy mint az

intravaszkularis műtéteknél) az ultrahang vezérelt hab szkleroterápia alkalmazásával. Azonban a módszer tartós (Bihari 2007, Guex 2005).

A szkleroterápiás eljárásokat évtizedekig használták, azonban 2013 júliusa óta a National Institute For Health and Care Excellence csak másodvonalbeli kezelésként ajánlja (Marsden et al 2013).

MOCA esetében a mechanikai roncsolással egyidőben folyékony szkleritizáló anyagot is injektálnak a lumenbe, mely akár 96,7%-os okklúziós rátát képes elérni (féléves utánkövetés (Elias et al 2012)). Az eljárás, kevésbé fájdalmas, a munkába való visszatérés gyors.

Egy 2016-os tanulmány 170 beteg bevonásával végezte RFA és MOCA összehasonlítását. Arra a következtetésre jutottak, hogy az okklúziós ráta közel megegyezik a két módszernél, így az utóbbi klinikai sikeressége is vitathatatlan (Lane et al 2016).

Az endovaszkulárisan alkalmazott szövetragasztó a varikózus véna elzárásnak a legújabb módja. A problémamentesen alkalmazható cianoakrilát szövetragasztót katéterrel lehet a véna lumenébe vezetni, ahol az polimerizáció során az eret elzárja. Fontos a katéter hidrofób anyaga, az idő előtti megszilárdulás elkerülésére. A beavatkozás helyén rugalmas anyag marad vissza.

Jelenleg kétféle ragasztó van forgalomban, egy viszkózusabb, lassan kötő (hazánkban ezt használják), valamint egy hígan folyó, gyorsan megszilárduló anyag. A ragasztó hatására a kezelt érben heg képződik.

Ennek a módszernek is az az előnye, hogy nem hőhatáson alapul, így szükségtelen a véna köré hűtőfolyadék adni, valamint tekintettel arra, hogy szinte fájdalomtalan, jelentős mennyiségű lokál anesztetikum sem szükséges. Műtét után kompressziós harisnya vagy pólya alkalmazása szükségtelen. Tekintve, hogy gyógyszerbeadás sem történik, és a ragasztó percek alatt köt, a beavatkozást 10–20 perccel követően a beteg távozhat, és folytathatja napi tevékenységét. A módszer kifejezetten alkalmas mindkét láb egy műtéten belüli kezelésére.

Az oldalágak megoldására a ragasztó nem ajánlatos, mert a körülötte kialakuló heg az oldalágak felületesebb elhelyezkedése miatt hosszú ideig tapintható köteg marad, ezért zavaró lehet. Az esetek 10–20%-ában az ér körül enyhe gyulladós idegtestreakció

lép fel. A saphena törzsek elzárásának hatására a vénás nyomás lecsökken, és az enyhén tárgult oldalágak visszább húzódnak és a visszeresség rendeződhet.

Amennyiben az oldalágak nem szűnnek meg a kívánt mértékben, akkor 2–3 hónappal a ragasztás után rendszerint habszkleroterápiát lehet végezni; ilyenkor kétülés beavatkozás történik (Bihari 2018).

Több tanulmány is foglalkozik az új eljárás hatásosságával.

Almeida és munkatársai 38 kezelt páciens esetében 1 éves nyomonkövetésnél 92,1%, 3 éves nyomonkövetésnél 94,7%-os okklúziós rátát regisztráltak (Almeida et al 2015).

Morrison és munkatársai 222 alany bevonásával a CAE hatásosságát RFA-val hasonlították össze. 3 hónapos nyomonkövetésnél előbbi esetében 99%-os, utóbbi esetében 96% okklúziós rátát tapasztaltak (Morrison et al 2015).

Bozkurt és munkatársai 310 alanyánál végezte a CAE és az EVLA összehasonlítását. 1 éves utánkövetéskor CAE 95,8%-os, EVLA 92,2%-os okklúziós rátát mutatott (Bozkurt et al 2016).

Tekintettel arra, hogy CAE kisebb fájdalmat okoz intra-és posztoperatíván, az okklúziós ráta biztató és a szövődmények nem gyakoribbak a többi endovaszkuláris eljárásnál; lassan a hőhatáson alapuló módszereknél is kedveltebb beavatkozás lehet, melynek (eddiggi tudásunk szerint) csupán drágasága szabhat határt.

Epstein és munkatársai a beavatkozások költségeit hasonlították össze és arra jutottak, hogy a konzervatív kezelés (azaz a primer prevenció) a legolcsóbb; a magas lekötést alkalmazó sebészi beavatkozás, az EVLA, a RFA és a MOCA árkategóriája megegyezik, közepes; a CAE azonban legdrágább beavatkozás (Epstein et al 2018).

Az endovénás beavatkozások azonban minimális rizikóval járnak és hosszútávon költséghatékonyabbak lehetnek a hagyományos sebészettel szemben (de Ávila Oliveira et al 2018).

Azonban a nálunk gazdagabb országokban is jelentős problémát okoz, hogy az esztétikainak tűnő elváltozások sebészeti, illetve endoszkópos sebészeti beavatkozásait az egészségbiztosítók támogassák. A phlebológus szakmai közössége mindent megtesz azért, hogy minél több biztosítási programba (támogatott műtétek közé) vegyék fel a súlyosabb varixok kezelését, ugyanis a kezeletlen varikozitás szövődményei jelentős financiálás terhet róhatnak a társadalomra.

II. Célkitűzések

A varikozitás betegségben szenvedő egyének száma riasztóan nagy, mely Magyarországon eléri a lakosság felét. A betegség kialakulásában számos párhuzamosan ható tényező játszik szerepet, többek között a kor, a nem, a genetikai hajlam, valamint az életmód; különösen a vénára ható gravitációs terhelés (Callam 1994, Fiebeg et al 2010, Tiina et al 2010, Molnar et al 2013, Gósi et al 2014).

A Klinikai Kísérleti Kutató- és Humán Élettani Intézet Érfalfiziológiai Laboratóriumában már sikerült modell-állatkísérletben a VSM-ra nehezedő gravitációs terhelés hatását demonstrálni. Monos és munkatársai patkány kísérletek során bebizonyították, hogy huzamosabb tilt ketrec alkalmazás megduplázza a patkány saphena vénákban a nyomást (Monos et al 1989/2).

Az állatkísérletes ferde ketreces tartás során a véna fal és a vénás érhálózat patológiás változásait is vizsgálták már (Molnar et al 2008, Raffai et al 2008).

A csupán emelkedett nyomás hatásra jellegzetes varikózus morfológia azonban nem alakult ki.

Évtizedek óta lehet az irodalomban arról olvasni, hogy számos dologgal összefüggésbe hozták már a varikozitást, de a pontos mechanizmus a mai napig is ismeretlen maradt. Az érhálózat kóros átalakulásának meghatározó szerepének eddig a billentyűelégtelenség megjelenését tartották, mely háttérben a poszttrombotikus nyomás változást és a gyulladáshoz vezető folyamatokkal összefüggő fibrózist gyanították évtizedeken át (Caps et al 1995, Tullis et al 1997, Thanaporn et al 2003, Molnár et al 2006). Művi mikrosebészeti billentyűírtást követően az inszufficiencia hatását néhány patkányban mi is vizsgáltuk már az Élettan Intézetben, azonban a károsítás önmagában nem vezetett a jellegzetes patológiás eltérésekhez.

Hetthéssy és munkatársainak a VSM főágának krónikus parciális okklúziójával a betegség kezdeti szakaszára jellemző zezugos lefutású kisvénákból álló érújdonképződéseket (retikuláris vénák, seprűvénák) sikerült létrehozniuk (Hetthéssy et al 2018).

A kísérletsorozatunkat így a patkányok véna saphena magnájára helyezett krónikus szűkítő klippel folytattuk, melyek gravitációs terhelésre érzékenyebbek bizonyultak és a

felszíni kisebb vénákban tortuózus lefutás és lokálisan dilatált szakaszok jelentek meg (Dörnyei et al 2020).

Azonban az előrehaladottabb patológiai eltéréseket, saphena főág elváltozásait és a lehetséges patomechanizmust ez a módszer sem tisztázta. Így számos kérdésünk maradt megválaszolatlanul.

2015 őszétől patkányokon végzett mikrosebészeti kísérletsorozataink célja volt, hogy modellezni tudjuk a humán lábvarikozitás betegség korai és késői fázisára jellemző patológiás eltéréseket és választ kapjunk az elváltozások okára.

Tekintettel arra, hogy a phlebológusok az érzékeny ultrahang és lézer készülékek alkalmazásával nyert tapasztalataik alapján azt feltételezik, hogy a humán varikózus malformációkat az esetek többségében a mélyvénák felől érkező refluxos, inkompetens perforáns ágak táplálhatják (Bjordal 1970, VanNeer et al 2003, VanNeer 2004, Delis 2005, Ibegbuna et al 2006, Labropoulos et al 2006, Garcia-Gimeno et al 2009, Whiteley 2011, Schuller-Petrovic et al 2013, Schuller-Petrovic et al 2012); ilyen ágak kialakítása, prezentálása és patomechanizmusuk feltárása volt jelen munkánk célkitűzése.

Az érrendszer folyamatos átalakulását szerettük volna (külső tényezők behatására: vénákon alkalmazott okklúziós technikák és intervallumok megadásával, esetenként gravitációs terhelésnek kitéve) demonstrálni.

A varikozitás betegség, nem csupán esztétikai probléma, hanem súlyos funkcionális zavart okozhat, mely akár az életet is veszélyeztethető kórképekben jelenhet meg az idő előrehaladtával.

A várható élettartam növekedésével a kardiovaszkuláris megbetegedések aránya is rohamosan nő, mely az szív- és érsebészetre is egyre nagyobb munkát ró. Tekintettel arra, hogy az intervenciós terápiákban a vénák, donor szervként funkcionálnak; a patológiásan átépült visszerek a műtétek sikerességét is nagymértékben determinálhatják.

Továbbá, a varikozitás betegség, progresszív jellegéből adódóan, az idő múlásával egyre nagyobb terhelést jelent a társadalom számára, ezért kiemelt jelentősége van a vénás rendszer fiziológiás és patofiziológiás működése feltárásának.

Figyelembe véve, hogy a mai felfogás szerint a humán varikózus malformációkat az esetek többségében a mélyvénák felől érkező refluxos, inkompetens perforáns ágak táplálják és hogy a varikozitás betegségnek korábban nem létezett állatkísérletes modellje; jelen

munkánk legfőbb célja ezen ágak megalkotása, prezentálása és patomechanizmusuk feltárása volt.

A felszíni varikózus hálózatok elemzésekor a következő kérdésekre kerestük a választ:

1. Milyen beavatkozásokkal érhető el varikózus jellegű felszín alatti vénás hálózat kialakulása patkánykísérletekben?
2. Pontosan milyen morfológiai eltérések jelennek meg?
3. Ezek az eltérések, milyen kvalitatív és kvantitatív szövettani változásokkal járnak?
4. Milyen következtetések vonhatók le belőlük a patomechanizmusra vonatkozóan?
5. Klinikai útmutatóként milyen gyakorlati tanácsokat javasolhatunk?

III. Módszerek

III.1. Műtéti beavatkozásaink általános áttekintése

Kísérleteink során a VSM parciális krónikus okklúzióját, a VSM okklúziója mellett gravitációs terhelést; valamint a vena femoralis profunda (VFP) parciális okklúzióját alkalmaztuk meghatározott ideig (**a részletes összefoglalót lásd a 2.sz. táblázatban, a részletes leírást a III.2.-III.8. fejezetekben**). A hegeseést, mint lehetséges patológiás okot, áloperált állataink (**lásd III.2. fejezetben**) zárták ki. Demonstráltuk a vénás érhálózat átépülését a VFP tartós okklúzióját követően (**lásd a III.3.2. fejezetben**). Az eljárás a billentyű-elégtelenséget szimulálta és ezzel a kórkép kialakulásának jelentős mozzanatát modellizálja. A kialakult kollateralisok egyes szakaszainak biomechanikai tulajdonságainak változásait in situ videómikroszkópiával (**lásd a III.5. fejezetben**) követtük nyomon, valamint vizsgáltuk a kialakult érhálózat tulajdonságait; mennyi új ér alakult ki, mekkora nyomás uralkodott bennük (**lásd III.8. fejezetben**).

2.sz. táblázat (Patai B)

Kísérleteink során végzett 5 eljárásunk (több szériában alkalmazva) összefoglaló táblázata: az okklúzió helye vagy hiánya, valamint az okklúziótól eltelt idő, esetszámok, testtömeg, anesztézia módja, a kisállat terminálásának módja, revíziókor alkalmazott beavatkozás, szeparálás alkalmazása, elváltozások demonstrálása, szövettana, kvantitatív elemzése és a kontroll oldalakkal való összehasonlítása alapján.

	VSM parciális okklúzió	VSM parciális okklúzió + 4 hét tilt ketrec	Áloperált állatok	VFP parciális okklúzió	VFP parciális okklúzió
Bemetszés helye	bal inguinalis régió	bal inguinalis régió	bal inguinalis régió	bal inguinalis régió	bal inguinalis régió
Okklúzió-tól eltelt idő (hét)	4, 8, 12	4, 8, 12	8	14	32
Patkány (db)	21, 12, 12 (3 széria összesített számadata)	10,10,10 (2 széria összesített számadata)	15 (3 széria összesített számadata)	11	9
Testtömeg kezdetben (g)	190 - 210	300 - 330	190 - 210	409 +/- 14	433 +/- 10

	VSM parciális okklúzió	VSM parciális okklúzió + 4 hét tilt ketrec	Áloperált állatok	VFP parciális okklúzió	VFP parciális okklúzió
Anesztézia módja (50 mg/kg Pentobarbital)	peritonealis	peritonealis	peritonealis	peritonealis	peritonealis
Állatok terminálásának módja a kísérleti idők elteltével	1.széria: túlaltatás (100 mg/kg Pentobarbital peritonealisan) 2. széria: in vivo körülmények fenntartása 3. széria: túlaltatás	1. és 2. széria: túlaltatás (100 mg/kg Pentobarbital peritonealisan)	1.széria: túlaltatás (100 mg/kg Pentobarbital peritonealisan) 2. széria: in vivo körülmények fenntartása 3. széria: túlaltatás	in vivo körülmények fenntartása (50 mg/kg Pentobarbital), retrográd kanülálást és perfúziót követően dekapitálás	reanesztéziában kivézetés (aorta abdominalis infudálása és vena cava inferior bemetszése)
Revíziókor alkalmazott beavatkozás	1.széria: Batson 17 2. széria: metilénkék infundálása 3. széria: szövettani mintavétel	1.széria: Batson 17 plasztik retrográd infundálása 2. széria: szövettani mintavétel	1.széria: Batson 17 2. széria: metilénkék infundálása 3. széria: szövettani mintavétel	metilénkék infundálása az okklúziótól distalisan (in vivo)	metilénkék infundálása az okklúziótól distalisan (ex vivo)
Szeparálás, lágyrész elemésztés történt-e?	1.széria:igen, majd KOH-dal elemésztés 2. széria: nem 3. széria: nem	1.széria:igen, majd 10% KOH-dal csont+lágyrész elemésztés 2.széria:nem	1.széria:igen, majd KOH-dal elemésztés 2. széria: nem 3. széria: nem	nem	alsó testfél szeparálás igen; lágyrész elemésztés nem
Demonstrálás	videó-mikroszkóp	videó-mikroszkóp	videó-mikroszkóp	videó-mikroszkóp	videó-mikroszkóp
Szövettan	3.széria:RF, SMA, PS, Ki67, CD68	3.széria: RF, SMA, PS	3.széria:RF, SMA, PS	RF, SMA, PS	RF, SMA, PS
Kvantitatív elemzés történt-e?	igen	igen	igen	igen	igen
Kontroll oldallal összehasonlítása történt-e?	igen, minden esetben a jobb oldalon	igen, minden esetben a jobb oldalon	igen, minden esetben a jobb oldalon	igen, minden esetben a jobb oldalon	igen, minden esetben a jobb oldalon

III.2. Áloperált állatok

15 patkány esetében bal inguinalis régió kipreparálása megtörtént, de a VSM részleges leszorítása nem, a gyulladásszerű és hegesedési folyamatok befolyásolásának kizárása céljából. Mikropreparálást követően a bőrt, csomós öltésekkel zártuk.

8 hét elteltével 5 állat esetén intraperitonealisan túllátott (100 mg/kg Pentobarbital) patkányok VSM leszorításától distalis mikrokannül behelyezése és rögzítése után ex vivo Batson 17 plasztik töltőanyag retrográd perfundálását végeztük, majd az alsó testfél szeparálása és 10%-os kálium-hidroxidos (KOH) csont és lágyszövet elemzés után videómikroszkópiával regisztráltuk az esetleges elváltozásokat.

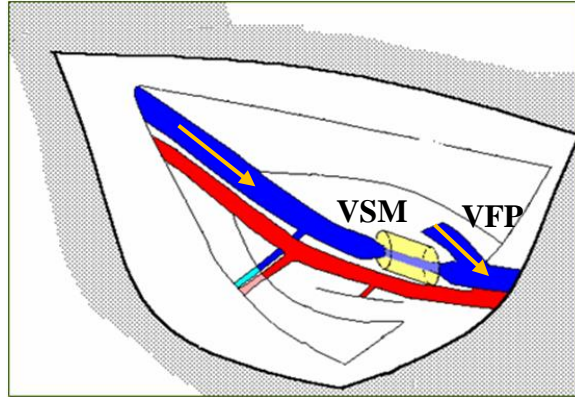
További 5 állat esetében az okklúziós idők elteltével az okklúziótól distalisan metilénkék infundálását végeztük in vivo.

5 állat esetében szövettani mintavétel történt. Minden esetben megvizsgáltuk a kontroll oldalakat is.

III.3. Mikrosebészeti szűkítések

III.3.1. A vena saphena magna szűkítése

Kísérleti körülmények között 3 szériában összesen 21,12,12 (kezdeti testtömegük 190-210 g); illetve másik 2 szériában összesen 10,10,10 (kezdeti testtömegük 300-330g) hím Wistar patkányokon végeztük el a VSM szűkítéseket. Az okklúziós időszakok, mind az 5 szériában, 4-8-12 hetes intervallumokat jelentettek. Az utóbbi 2 széria esetében a részleges leszorítás mellett tilt ketreces gravitációs terhelést is alkalmaztunk az utolsó 4 hétben (**lásd III.4. fejezetben**). Intraperitonealis anesztetikumként Pentobarbitalt (50 mg/kg testsúly) használtunk. Steril feltételek mellett a bemetszés helye mindig a patkány bal combjának inguinalis régiója volt. Gondos mikropreparálást követően, a VSM főágát, körülbelül 8 mm hosszan, felszabadítottuk. Ezt követően, parciális okklúzió céljából, 500 mikrométer átmérőjű klipet helyeztünk fel néhány mm-re a vena femoralis profunda beömlése alatt (**12.sz. ábra**).



12.sz. ábra Sematikus ábra (Dörnyei et al 2020)

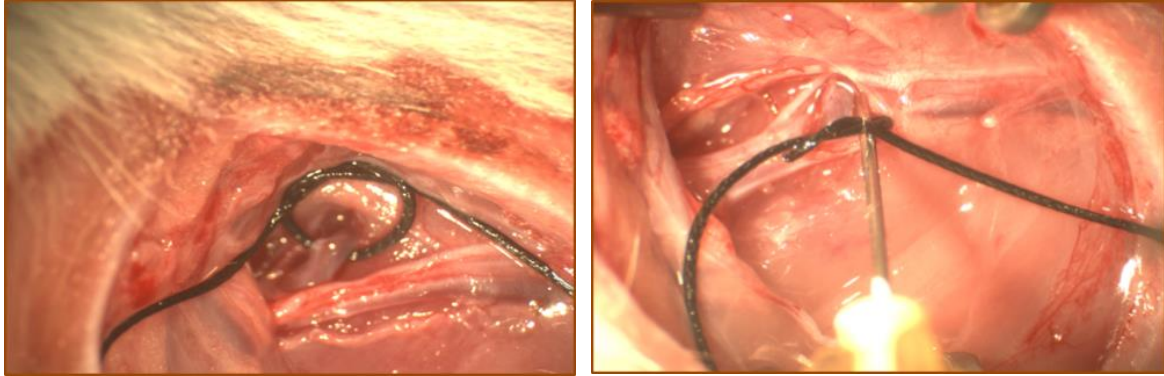
Szűkítő klip alkalmazása a kezelt (bal oldali) VSM főágán a VFP beömlése előtt. A klipek csak részleges elzáródást eredményeztek, mely mértéke folyamatosan növekedett a patkányok gyarapodásával. A nyilak a leszorítás nélküli fiziológiás áramlási irányokat mutatják.

A fascia és a bőr zárása csomós öltésekkel történt. A patkányok antibiotikum védelemben részesültek. A jobb comb, kontrollként funkcionált minden csoportban.

A mikrosebészeti beavatkozások a kisállatokra nem gyakoroltak különösebb stressz hatást; nem talákoztunk helyi vagy szisztémás fertőzéssel, ödémával vagy a végtagok mozgásbeli elmaradásával.

III.3.2. A vena femoralis profunda szűkítése

A VFP szűkítése esetén, előkísérleteket követően, 2 szériában végeztük a mikrosebészeti beavatkozásokat. Ezen kísérletsorozatunkban is hím Wistar patkányokat alkalmaztunk. Az állatok altatása intraperitonealisan, Pentobarbitallal (45 mg/kg) történt. Steril körülmények között, a behatolás minden esetben a patkányok bal lágyékhajlatán volt. Gondos preparálást követően (sok esetben nem volt egyszerű a különböző anatómiai variációk miatt) felkerestük a VFP-t (in situ átmérője 70X13,2 mikrométer), melyre 26 G (=450 mikrométer) tűre kalibrált hurokkal szűkítéseket végeztünk (**13.sz./a**, **13.sz./b ábra**), ezekkel parciális elzáródást szimuláltunk.



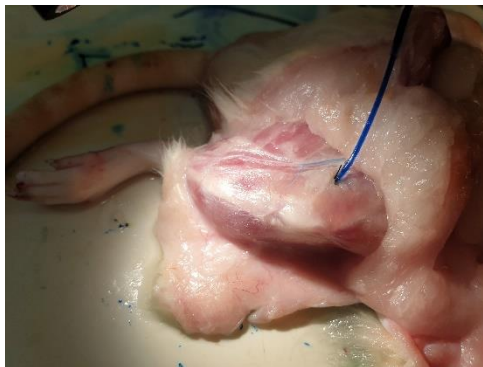13.sz./a ábra (Patai et al 2020)

VFP parciális okklúziója (videómikroszkóp)

13.sz./b ábra (Patai et al 2020)

Kalibráció: 26 G (450 mikrométer) tűvel
(videómikroszkóp)

Az első szériánk alkalmával 409+-14 g testtömegű, összesen 11 állat mélyvéna részleges szűkítését végeztük. Okklúziós időnek 14 hetet határoztunk meg. Ekkorra a patkányok tömege elérte 612+-30 g-ot. A VFP, a korábbi leszorítástól distalisan került kanülálásra. Perfundálás előtt, kívülről, fonallal hurkoltuk a vénához, a nagyobb stabilitás, esetleges kicsúszás kiküszöbölése érdekében. A lumenbe in vivo körülmények között retrográd módon metilénkék (50mikroliter), vízdékony, festékkel színezett Krebs-Ringer oldatot injektáltunk. A festék megjelenését a comb és a láb izom felszínén kerestük, a bőr felpreparálását követően (**14.sz. ábra**).



14.sz. ábra (Patai B.)

A vena femoralis profunda retrográd mikrokanülözés után.

Metilénkékkel festett Krebs-Ringer oldattal való feltöltés. A comb és a láb izmai felszínén, a bőr felpreparálást követően, a megfestődött kollaterális hálózat kirajzolódásának felkeresése.

A kialakult felszíni vénás hálózatot a feltöltés során minden egyes pillanatban videómikroszkópiával követtük nyomon, gyors mikrosebészeti segédpreparálásokat követően különböző nagyítású képek formájában rögzítettük és demonstráltuk azokat (**lásd alább a III.5. fejezetben**).

A perforáns vénák felszínén történő megjelenési pontján is gondosan preparálva eltávolítjuk a kötőszövetet és a fascia egy részét, hogy a direkt reverz kapcsolatot tudjuk szemléltetni a mély és a felületes vénás rendszer között. Az ellenoldali hátsó végtag minden esetben kontrollként funkcionált.

Második szériánkban 433+-10 g testtömegű, összesen 9 állat mélyvéna részleges szűkítését végeztük, a korábban részletezett technikának megfelelően parciális okklúziót szimuláltunk, majd a sebeiket csomós suturával zártuk. Az állatokat antibiotikum profilaxisban részesítettük. Szövődménnyel nem találkoztunk. Ez alkalommal, részleges leszorítási időnek 32 hetet határoztunk meg. Reanestéziában a patkányok tömege 608+-25 g volt. Az állatokat, az aorta abdominalisukon keresztül heparinizált Krebs-Ringer oldattal infundálva; a vena cava inferiort megnyitva véreztettük ki, majd az alsó testfelület szeparáltuk, így kísérletünket ex vivo körülmények között folytattuk. A VFP-t a fent részletezettek szerint kanuláltuk meg. A metilénkékkel festett Krebs-Ringer oldatot 0,1 ml/perc állandó nyomásvezérlés mellett perfundáltuk a mélyvénába retrográd irányban (amennyiben 25 Hgmm-ig lassú nyomásnövekedésre volt szükség, a teljes demonstrálhatóság céljából, az infundálást 0,5 ml/perc állandó sebességre állítottuk be). A minimum nyomásértékeket, amikor a metilénkék megjelent a felszínen, feljegyeztük. A perfúziót addig végeztük, ameddig a teljes felszíni kollaterális hálózat kirajzolódott. A kialakult felületi hálózatokat videómikroszkópiával követtük nyomon (**lásd a III.5. fejezetben**).

III.4. Ferde ketreces tartás

A VSM parciális okklúziójakor (lásd III.3.1. fejezetben) 30 patkány esetében a szűkítési intervallumok utolsó 4 hetében gravitációs terhelést szimulálva, fejjel felfelé döntött 45 fokos ferde tilt ketrecet is alkalmaztunk (15.sz. ábra) a fejlődő kollaterálisok mennyiségi és minőségi átalakulásának megvizsgálására. 15 patkány esetében Batson öntvényeket (lásd III.I.6. fejezetben), másik 15 kisállatnál szövettani mintákat vizsgáltunk. Az összehasonlítást minden esetben elvégeztük a csupán VSM okklúzióknak kitett állatokkal (Dörnyei et al 2020).



15.sz. ábra (Dörnyei et al. 2020)

Tilt ketrec. 45 fokban döntött zárt tér, melyben a patkányok csak fel-le képesek mozogni, megfordulni nem tudnak. Huzamos fennállás esetén fokozott gravitációs terhelés szimulálására szolgál. A kisállatok 4 hétig ilyen fajta terhelésnek voltak kitéve.

Az állatok, a ketrec tetején folyamatos élelmezésben részesültek. A „csőben”, fordulás nélkül, szabadon oda-vissza haladhattak. Munkatársaink minden nap egy órára kiengedték és ellenőrizték őket, valamint a kisállatok ápolását is elvégezték. Az ápolási idők végén az állatok önként visszatértek már megszokott helyükre.

Az állatokkal való bánásmód eleget tett az állatvédelmi követelményeknek és „Útmutató a laboratóriumi állatok gondozásához és használatához” című előírásnak

(Nemzeti Kutatási Tanács, 8. kiadás). A programot a Semmelweis Egyetem Állatgondozási Bizottsága és a magyar hatóságok elfogadták (PEI 001/801-2/2015).

III.5. Videómikroszkópia

A felszínen megjelent és kékkel (Batson -**lásd a III.6. fejezetben**- vagy metilénkék) kirajzolódott hálózatot videómikroszkópiával rögzítettük.

A VSM okklúziójánál és az áloperált állatoknál alkalmazott Batson 17 öntvényt ex vivo, metilénkék perfúzióját in vivo vizsgáltuk.

A VSM okklúziójának utolsó 4 hetében alkalmazott gravitációs terhelés utáni Batson festést ex vivo követtük nyomon.

A VFP okklúziójánál alkalmazott metilénkék esetében az első szériát in vivo; a második szériát, ex vivo körülmények között vizsgáltuk (**lásd III.1. fejezetben 2.sz. táblázatot**).

III.6. Batson-öntvények

III.6.1. Vena saphena magna parciális okklúziójának és retrográd módon vezető kollaterálisok demonstrálása

A VSM parciális okklúzióinak és a gravitációs terhelés kombinálásának alávetett állatok kísérleti szériájában 4-8-12 hét elteltével, túllattatást-100 mg/kg Pentobarbital-követően a saphena véna poplitealis főágába, mikropreparás után, 200 mikrométer átmérőjű kanült juttattunk.

A lumenbe Batson 17 plasztik töltőanyagot (Batson 1955) injektáltunk, mely kék, zöld és piros színekben létezik. A kísérleteink alkalmával, a kékkel dolgoztunk. A töltőanyag tulajdonságai közül kiemelendő, hogy rendkívül karcinogén, így a megfelelő elővigyázatosságok betartása mellett végeztük a három reagens összekeverését a beinjektálás előtt. Az összekeveréssel indult meg az anyag polimerációja, mely körülbelül 40-50 percig még alakítható volt, de pár órán belül teljesen rigiddé vált.

A töltőanyag a saphena vénát és azok elágazódásait festette meg abban az irányban, ahol az áramlás ezt lehetővé tette. A retrográd festődés, az eredeti ágakban akadályokba (billentyűk) ütközött. A billentyűk, típusos esetben mindig a beömlés előtt helyezkedtek el a főágban.

Az újonnan kialakult kollaterális ágakban, a krónikus elzárások következményeként, a billentyűk nem voltak jelen, hogy akadályt képezzenek, így a retrográd áramlás (reflux) következtében a kialakult felszíni hálózatot a töltőanyag teljes mértékben kirajzolta.

A plasztik polimerizációs idejének elteltével, a comb leválasztásra került (az áloperált állatokhoz hasonlóan, **lásd III.2. fejezetben**). Szövetteni mintavételt követően a szeparált végtagot, 10%-os KOH-ba helyeztük a lágyrészek és a csont elemésztése céljából. A véglegesen átalakult vénás hálózati öntvény vizsgálatához sztereomikroszkópot használtunk. Az okkludált, bal oldalt, minden esetben összehasonlítottuk a nem okkludált, kontrollként funkcionáló, jobb oldallal.

A kialakult hálózatok frontális vetületét kvantitatívan képanalitikai módszerekkel (Leica QWin) értékeltük ki (**lásd III.8.3. fejezetet**). A kék plasztik öntvényről mikrofotografált felvételek készültek. A pixelek sűrűségét hisztogramokon prezentáltuk egy vörös skálán (0-255), mely segítségével a mélykék öntvény tónusai könnyen megkülönböztethetők.

III.6.2. Vena femoralis profunda parciális okklúzió előkísérlete

Előkísérleteink során a VFP 12 hetes parciális okklúzióját követően a leszorítástól distalisan 400 mikrométeres kanült helyeztünk be. Eleinte Batson 17 plasztik feltöltést és elemésztést követően tanulmányoztuk a felszíni hálózatot, de ígéretesebbnek bizonyultak a metilénkékes festéssel és videómikroszkópiával nyomon követett kísérleteink, így azokkal folytattuk a kutatást.

III.7. Hemodinamika

A VSM krónikus parciális szűkítése (12 patkány) után 4-8-12 hét elteltével a revíziókkor a kipreparált lezorításoktól distalisan a lumenbe in vivo körülmények között retrográd módon metilénkék, vízdékony, festékkel színezett Krebs-Ringer oldatot injektáltunk. Ezt követően a kialakult kollaterális hálózat kirajzolódásának áramlási tulajdonságait vizsgáltuk. A festék megjelenését videómikroszkópiával követtük nyomon és másodpercenként demonstráltuk azt, fényképek készítésével.

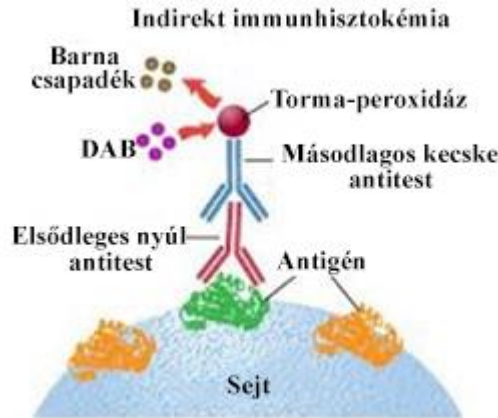A VFP részleges szűkítése után **(lásd a III.3.2. fejezetben)** a metilénkékekkel festett hálózatokat 14 és 32 hét elteltével (összesen 20 állat) vizsgáltuk videómikroszkóppal.

III.8. Szövettan. Kvantitatív analízis.

III.8.1. Vena saphena magna parciális okklúziójának szövettani elemzéséhez használt anyagok (resorcin-fuchsin, simaizom aktin, Ki67 monoklonális antitest, cluster of differentiation 68)

Ezen kísérletek alkalmával összesen 8, 4, 4 patkány esetében alkalmaztunk 4, 8, 12 hetes parciális okklúziókat klipek segítségével a vena saphena magnán. A comb felszínén kirajzolódott hálózatokból mintát vettünk, majd formalinba ágyazva szövettani vizsgálatra küldtük azokat. A minták, a VSM főágát és a hozzá tartozó fasciát, kötőszövetet és izomzatot tartalmazták, melyben a főághoz kapcsolódó kollaterális hálózatokat futottak.

A szövettani metszetek, az elasztikus komponensek megfestésére alkalmas resorcin-fuchsinnal (RF-magenta) és a simaizom elemek bemutatását szolgáló immunhisztokémián alapuló simaizom aktinnal (SMA-barna) kerültek jelölésre. A kontraktilis fehérje kimutatására az R&D Systems Inc általi elsődleges nyúl antitestek szolgáltak. Az antitest hígítási aránya 1:100 volt. A másodlagos kecske antitestekhez kapcsolt enzim molekula aktiválta a festéket, a jelet a diamino-benzidin (DAB) oxidációjakor keletkező csapadék adta **(16.sz. ábra)**.



16.sz. ábra (Semmelweis.hu)

DAB immunhisztokémián alapuló festési eljárás

Adott sejtípus, jelen esetben a kontraktilis fehérje (SMA) kimutatására szolgáló indirekt immunhisztokémiai eljárás, mely esetében primer nyúl antitest kötődik az antigénhez, majd ehhez kapcsolódik a szekunder antitest. A másodlagos ellenanyaghoz kapcsolt enzim molekula (torma-peroxidáz, horseradish peroxidase, HRP) aktiválja a festéket, a jelet a DAB oxidációjakor keletkező csapadék adja. (A primer ellenanyaghoz több szekunder antitest is kötődhet; így kevesebb antigén is adhat megfelelő jelintenzitást.) A DAB-reakciót követően a metszetek fénymikroszkóppal vizsgálhatók.

A sejtosztódás és a makrofág aktivitás kimutatására, ugyancsak immunhisztokémián alapuló, Ki67 monoklonális antitestet (Ki67), és cluster of differentiation 68 antigént (CD68) használtunk (hígítási arány: 1:100 és 1:3000 volt).

III.8.2. Vena femoralis profunda parciális okklúziójának szövettani elemzése (resorcín-fuchsin, picro-sirius, simaizom aktin)

A hurkok felhelyezésétől számítva 11 patkány esetén, 14 hetet; 9 patkány esetén 32 hetet vártunk. Az okklúziós idők elteltével; a revíziók alkalmával, retrográd áramló, metilénkékkel kirajzolt patológiásan átépült felszíni vénák rendszerét (retikuláris vénák és pókvénák), valamint a mélyből feltörő „feeder” vénákat blokkban metszettük ki, majd formalinba ágyazva, szövettani vizsgálatokra küldtük.

Kontrollként, minden esetben, az ellenoldal funkcionált; ahol a talált ortográd vezető saphena ágakat és azok mellékágait is mindig megvizsgáltuk.

A szövettani metszetek, az elasztikus komponensek megfestésére alkalmas RF-nal, a kollagén megfestésére alkalmas picro-siriusszal (PS-piros) és a simaizom elemek bemutatását szolgáló immunhisztokémián alapuló SMA-nal **(lásd III.8.1. fejezetben)** kerültek jelölésre.

III.8.3. Statisztikai módszerek

Az állatok combjának frontális lágyszöveiből a comb tengelyére merőleges metszeteket készítettünk.

A kontroll és az elzárt oldalakból vett szövettani minták minden szériában megfestésre kerültek. A szövettani festéseket, automatizált szövettani eszköz (Ventana Benchmark XT Immune-Automat System) végezte.

A beolvasott képeket (3D Histech Panoramic 250 Scanner) 20x nagyítással fényképeztük a Panoramic Viewer szoftver segítségével (pixelméret=1,5 mikrométer).

A kísérletek során kialakult hálózatok frontális vetületét kvantitatívan képanalitikai módszerekkel (Leica QWin; Quantitative Pathology and Bioimage Analysis, QuPath; valamint a National Institute of Health (NIH) által fejlesztett ImageJ programmal) elemeztük ki.

A szíkontraszt maximális elérése érdekében háttérfestést nem alkalmaztunk. A patológiás és kontroll vénák keresztmetszetei körüli szöveteket maradéktalanul eltávolítottuk a képekről. Méréseinket a képekből kivágott vénafalakon végeztük a visszamaradó vér DAB festődésének **(lásd III.8.1.)** kiiktatása céljából.

A beszkenelt metszetek megfelelő részéről felvételeket készítettünk és az Image J program segítségével a pixelek színadatait mátrix számtáblázatba konvertáltuk. Valamennyi pixel színét három, 0-255 közötti szám jelzi melyek a vörös (Red) a zöld (Green) és a kék (Blue) intenzitását adják meg az RGB szisztéma szerint. Ezek keveréséből alakul ki a pixel színe. Az intenzív fehér pixelt a 255;255;255, a teljesen feketét a 0;0;0 számhármast a telt intenzív piros színt pedig a 220;0;0 számhármast jelzi, stb. Próbamérésekkel döntöttük el egyes festések esetén, hogy hogyan jellemezzük a szövettani festés intenzitását. Festéseink automata szövettani festőberendezéssel történtek, sem a festő robot, sem pedig a szkennelés végző berendezés beállítása nem változott az egyes szériák feldolgozása közben. Méréseink azt mutatták, hogy a resorcin-fuchsin (lila) elasztika festését és a picro-sirius kollagénjének

(vörös) színét a zöld színtkomponens alacsony szintje jelzi, így ezt használtuk az elasztika és a kollagén denzitásának jellemzésére. A simaizom aktin immunhisztokémiai festésünk a DAB barna színén alapszik. Előzetes vizsgálataink kimutatták, hogy ha a képből az érfalat kivágtuk, akkor a zöld színtkomponens alacsony szintje önmagában is jelzi a festés denzitását. A Ki67 immunhisztokémiai festés esetében az adott területen előforduló pozitív sejtmagokat számoltuk meg, kézi számolással és ez jelezte a sejtciklus nyugvó fázisából való kilépést. A CD68 festődésű sejtek megjelenése utalt a monociter beszűrődésre.

Eredményeinket átlag \pm átlag normáltól való eltérése (standard error of mean, SEM) formában mutattuk be.

A populációk átlagainak statisztikailag szignifikáns eltérését egy- és kétszemponos varianciaanalízissel (analysis of variance, ANOVA) igazoltuk. Ez az analízis számos egyező szórású, normális eloszlású csoport átlagának összevetésére alkalmas statisztikai módszer.

Kétszemponos ANOVA esetében elvégeztük a Tukey post hoc tesztek (statisztikai eszköz, mely két adatkészlet közötti statisztikai szignifikanciát mutatja) páronkénti összehasonlításban.

Ha a normativitási feltételek hiányoztak, egyszemponos ANOVA-t végeztünk a Kruskal-Wallis módszerrel (kettőnél több független minta egy változó mentén történő összehasonlításra használják, amelyek rendelkezhetnek azonos vagy különböző elemszámmal is) páronként összehasonlításban.

A populációk különböző kategóriáiban az esetszámokat a Pearson-féle khi-négyzet (χ^2) próbával (diszkrét eloszlású vagy ilyenné tehető -egy- vagy több színintenzitási tartományokban megjelenő összesített pixel számot vetettük alá a próbának-változók vizsgálatára alkalmas) hasonlítottuk össze.

Minden esetben $p < 0,05$ értéket tekintettük a szignifikancia határának.

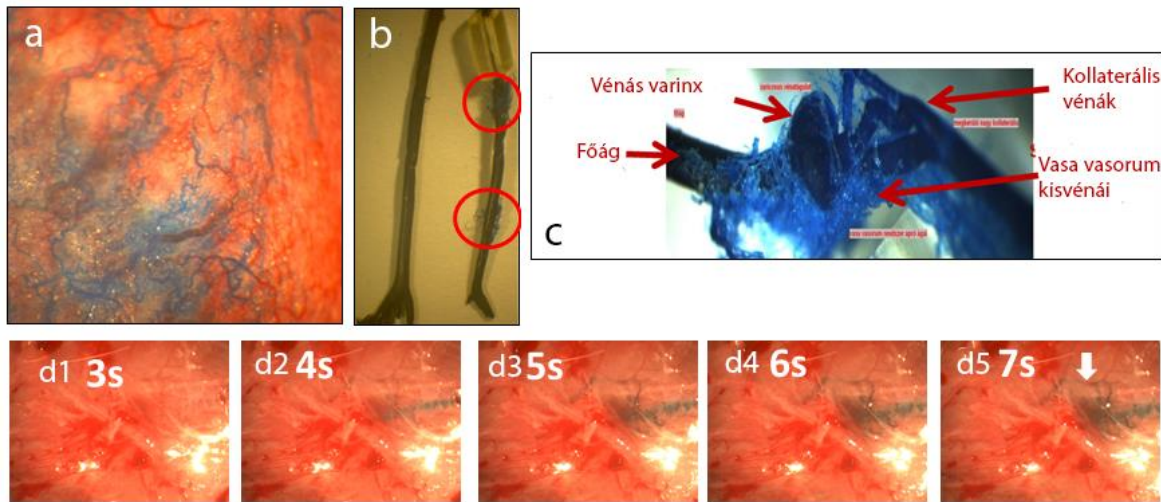
IV. Eredmények

IV.1. Saphena magna véna szűkítése

IV.1.1. Kollaterálisok morfológiája, retikuláris vénák

Ezek, az újonnan kialakult kisvénák kefeszerű formát mutatnak (**17.sz/b és 17.sz/c ábra**), amelyek később közös, elkerülő ágakká kapcsolódnak össze, cikk-cakk útvonalakon. A kialakult kollaterális ágakban a billentyűk malfunkciója miatt retrográd áramlás, következményes „reflux” jelent meg, melyet az **17.sz/a ábra** demonstrál. Az áthidaló kollaterális vénákon lokális tágulat, tortuózus lefutás alkalmanként megjelent (**17.sz/c ábra**).

Az összekötő kollaterálisokat az öntvények (**17.sz/c ábra**) és az in vivo metilénkéssel megjelölt videomikroszkópos képek (**17.sz/d ábrák**) is jól demonstrálják. Ezek a retrográd módon festődő vénák hiányoztak mind a kontroll (klipp nélküli) oldalakon (**17.sz/b ábra, balra**); mind az áloperált állatokon (külön képen nem lett ábrázolva).



17.sz/a-d ábra (Dörnyei et al 2020)

17.sz/a ábra: A saphena főág leszorítását követően kialakult retrográd festődő subfascialis kollaterális hálózat (kék színű Batson 17 plasztik töltőanyag, közvetlenül a poplitealis végágon keresztüli injektálást követően, in situ). Nagy hasonlóságot mutat a humán patológiás retikuláris vénákkal.

17.sz/b ábra: Retrográd vezető kollaterális oldalágak, melyek a főág 4 hetes leszorítása következtében alakultak ki (bekarikázva). Batson 17 öntvény, a szövetek elemésztése után. Összehasonlításképpen, a kontroll oldal érintetlen saphena véna öntvénye látható a kép bal oldalán.

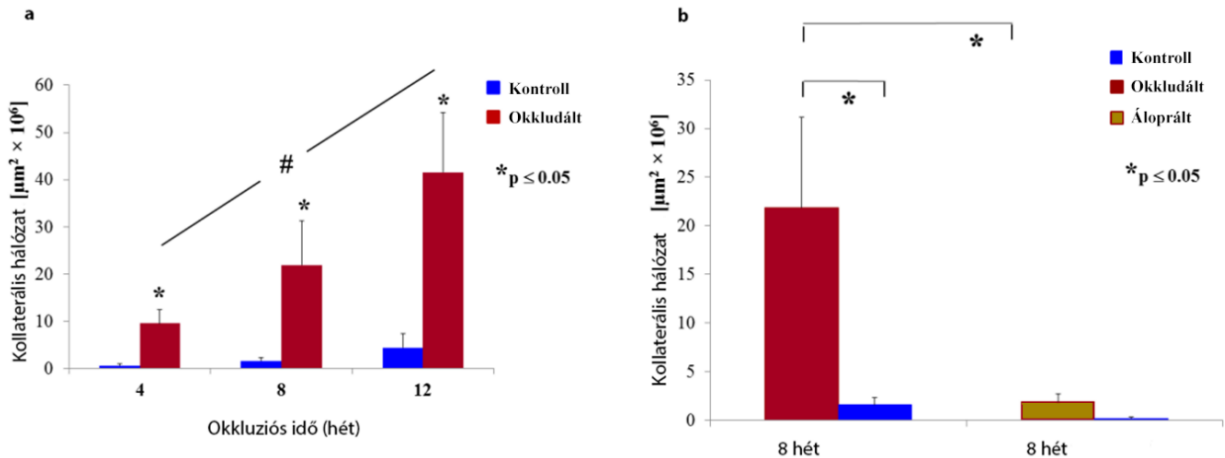
17.sz/c: Batson 17 öntvény kanyargós lefutású kollaterális vénákból, melyek megkerülik a leszorítás helyét. 4 hetes leszorítás. Helyi tágulatok láthatók.

17.sz/d1-5.: Sorozatkép a kialakult kollaterális hálózat áramlásáról (metilénkékkel festve), 8 héttel a főág parciális leszorítását követően. In vivo videomikroszkópos képek 1 másodperces időközönként készítve. A metilénkék oldatot a popliteális konfluencia egy kis vénájába injektáltuk egy 200 mikrométeres mikrokanulón keresztül. Láthatók a kisvénák csoportjai, deformált lefutásuk és az alacsony áramlási sebesség. A kép hasonlít a humán, patológiásan átalakult varikózus konglomerátumokhoz.

IV.1.2. Kollaterálisok fejlődése

A VSM krónikus részleges szűkítés eredményeként létrejött egy olyan kollaterális hálózat, amely megkerüli a szűkület helyét. A vénák (feltehetőleg a vasa vasorum vénái) a fő ág lumenéből nyílnak.

A kollaterális hálózat kiterjedése az idő múlásával folyamatosan növekedett, ahogy a **18.sz/a ábra** is mutatja (Pearson korrelációs szignifikancia szintje $p < 0,05$). Minden okkludált oldal, szignifikánsan gazdagabb hálózatot mutatott, mint a nem okkludált ellenoldali párok ($p < 0,05$). Az áloperált állatokon nem alakult ki kollaterális hálózat (8 hétig vizsgáltuk, **18.sz/b ábra**).



18.sz/a-b ábra (Dörnyei et al 2020)

18.sz/a ábra

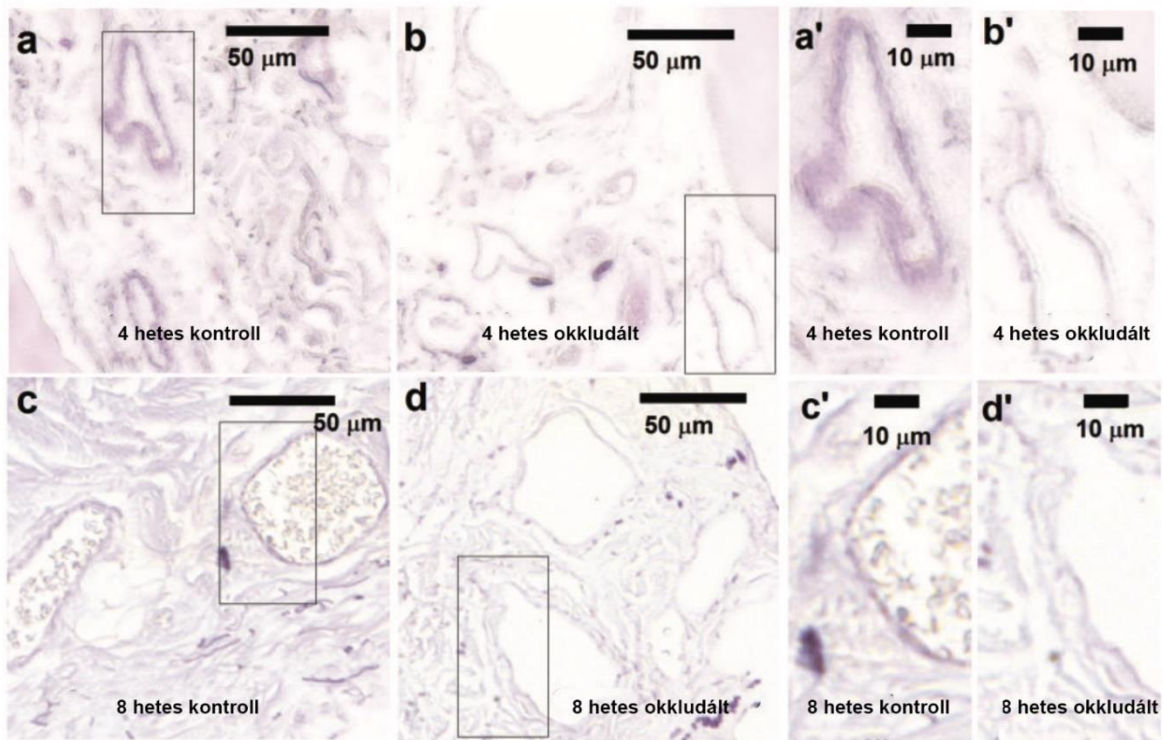
A 4-8-12 hétre részlegesen leszorított saphena véna kollaterális hálózatának mennyiségi összehasonlítása. A kontroll oldali értékek, összehasonlítás céljából vannak feltüntetve. A kialakult hálózatok frontális vetületének a területe. * $p < 0,05$ szignifikánsan különbözött a kontroll oldalaktól. # $p < 0,05$ a Pearson korreláció szignifikancia szintje szerint.

18.sz/b ábra

8 hétre részlegesen leszorított saphena véna kollaterális hálózatának mennyiségi összehasonlítása a 8 hetes áloperált és kontroll oldalakkal. Az okkludált oldalon kialakult hálózatok frontális vetületének a területe szignifikánsan nagyobb. * $p < 0,05$

IV.1.3. Kollaterálisok szövettana

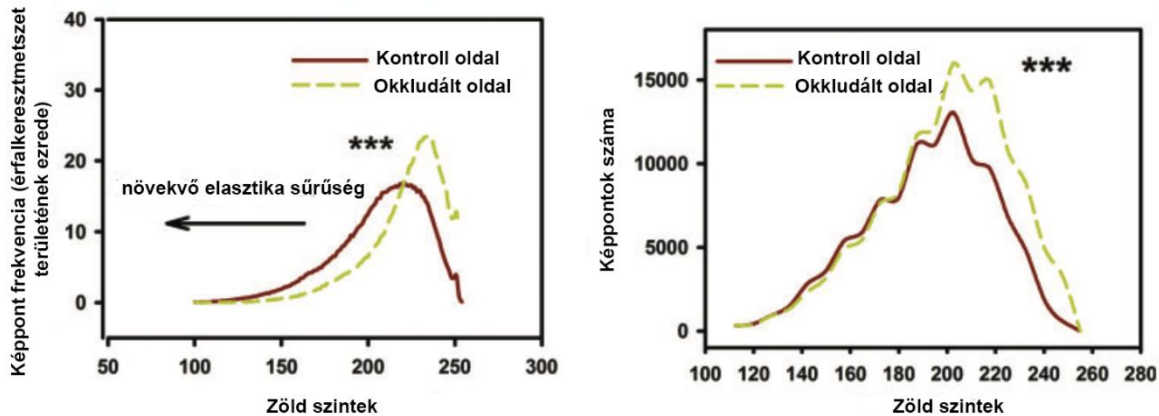
A szövettani vizsgálatok megerősítették, hogy számos megkerülő kis vénás ág jelent meg a nagy saphena véna környezetében az okkludált oldalakon. A megjelent erek, resorcin-fuchsinnal festve, ritkásabb elszíneződést mutattak a kontroll oldalakhoz képest (**19.sz./ a-d ábra**). Ezen újonnan kialakult kiserek falában tehát az elasztika réteg gyengébb volt.



19.sz./a-d ábrák (Dörnyei et al 2020)

A nagy saphena véna környezetében resorcin-fuchsinnal (RF) festett, a femoralis tengelyre merőlegesen vágott érátmetszetek. **a**: kontroll oldal, 4 hét elteltével, skála: 50 mikrométer, **b**: okkludált oldal, 4 hét elteltével, skála: 50 mikrométer, **c**: kontroll oldal, 8 hét elteltével, skála: 50 mikrométer, **d**: okkludált oldal, 8 hét elteltével, skála: 50 mikrométer, **a'**, **c'**: kontroll oldalak kinagyított képei 4 és 8 hét elteltével, skála: 10 mikrométer, **b'**, **d'**: okkludált oldalak kinagyított képei 4 és 8 hét elteltével, skála: 10 mikrométer. Az újonnan kialakult kollaterálisokban csökkent RF festődés figyelhető meg. A kvantitatív analízist az **20.sz./a ábra** mutatja.

A kvantitatív képanalízis (Leica QWin) kimutatta, hogy az elasztika sűrűsége csekély, ugyanis a kevésbé sűrűn festődő elasztika területek domináltak ($p < 0,001$ a χ^2 próbával) az okkludált oldalakon a 4. héten (**20.sz./a ábra**).

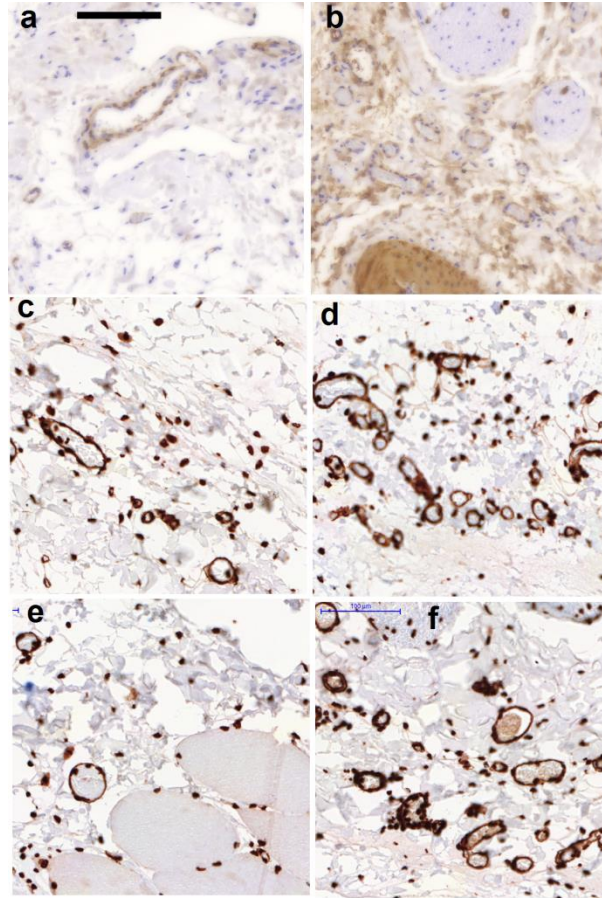


20.sz./a-b ábrák (Dörnyei et al 2020)

a: A comb kötőszövetében a vénafal keresztmetszetek elasztikus denzitása, 7-7 állatra normalizálva. A RF lila színe elnyomja a zöld szín intenzitását, mely sűrűbben festett elasztikát jelent. Folytonos vonal mutatja a kontroll; a szaggatott, az okkludált oldal kisvénáit. Az okkludált oldalon újonnan kialakult kollaterális vénák kevesebb elasztikát tartalmaznak.

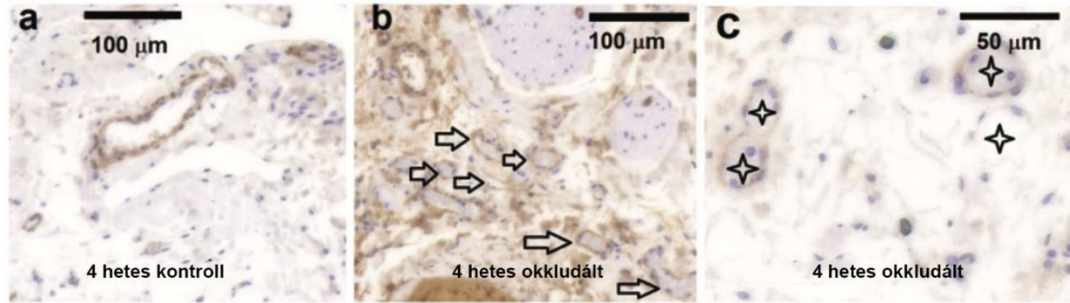
b: A kisvéna keresztmetszetek simaizom aktin immunhisztokémiai festéseinek összehasonlítása a kontroll (folytonos vonal) és okkludált (szaggatott vonal) oldalakon, 7-7 állatra normalizálva. A DAB barna színe elnyomja a jelölő pixelek zöld színét, így mégintenzívebb aktin festődést eredményez. Az új véna populáció lazább festődést mutat, mely a vénák ritkásabb aktin tartalmát jelöli. *** $p < 0.001$ szignifikánsan különbözik a χ^2 próbával.

Érdekes módon úgy tűnt, hogy a kontraktilis fehérje, a simaizom aktin mennyisége, nem csökkent (**21.sz./b, d, f**) a kontroll oldalhoz képest (**21.sz./a,c,e ábra**), de az új venula populációk falát megvizsgálva, korlátozott mennyiségű specifikus fehérje ábrázolódott (**22.sz./ c ábra**).



21.sz./ a-f ábrák (Dörnyei et al 2020)

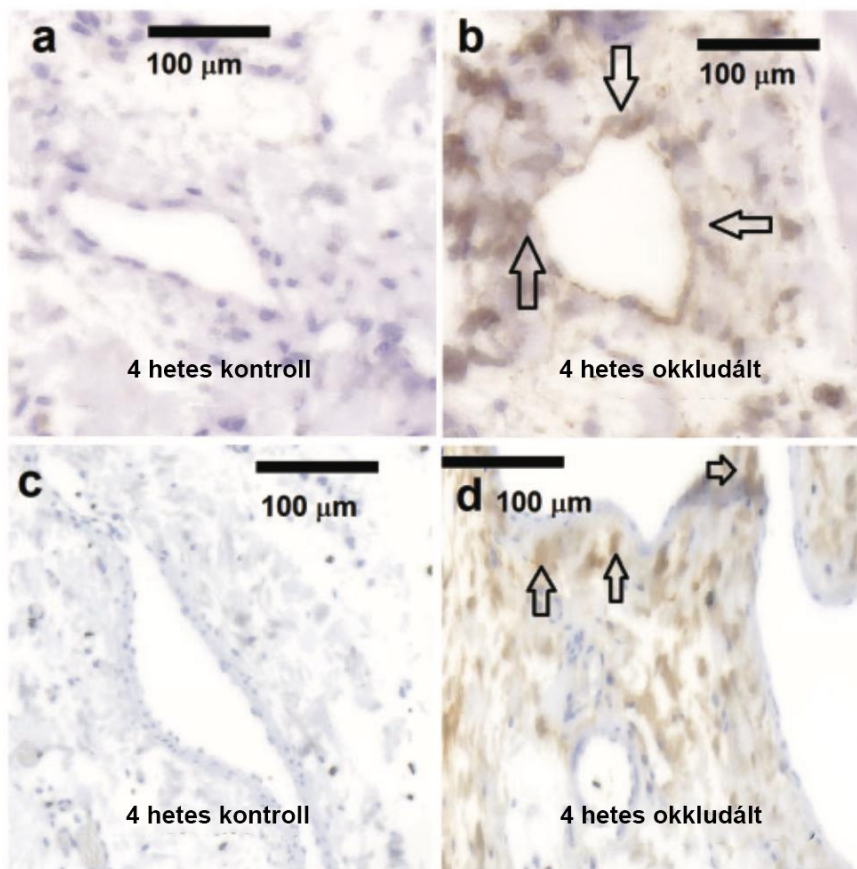
A femoralis tengelyre merőlegesen vágott érátmetzetek a nagy saphena véna környezetében, SMA immunhisztokémia. **a, c, e:** 4,8,12 hetes intervallumok, kontroll oldalak. **b, d, f:** 4,8,12 hetes intervallumok, okklundált oldalak. Szembetűnő az újonnan kialakult kollaterális vénák számának növekedése a leszorított oldalakon. Az újonnan kialakult erek a 8. héten már megfelelő mennyiségű kontraktilis proteint tartalmaztak. Skála: 100 mikrométer, mindegyik metszetre érvényes.



22.sz/ a-c. ábrák (Dörnyei et al 2020)

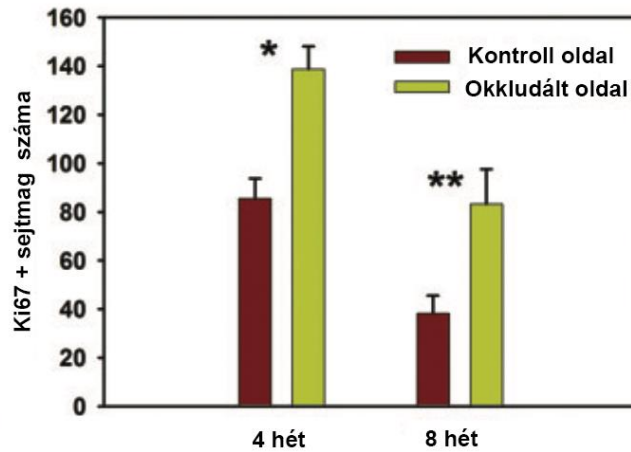
SMA immunhisztokémián alapuló vizsgálat a comb kötőszövet régiójában 4 hét okklúziót követően. **a:** néhány kisvéna keresztmetszete a kontroll oldalon, **b, c:** nagyszámú vénakeresztmetszet (nyilak és csillagok jelölik) látható az okkludált oldalon. Skála: 100 mikrométer **a** és **b** esetében, 50 mikrométer **c** esetében. Kevesebb specifikus fehérje látható a falban 4 hetes okklúzió alkalmával. A kvantitatív analízis az **20.sz./b ábrán** látható.

A sejtosztódást vizsgálva, azt találtuk, hogy az elzárt oldalakon a vénák falában a Ki67 fehérjét expresszáló sejtmagok száma szignifikánsan magasabb volt (**23.sz./a,b ábrán a nyilak, illetve az 24.sz. ábra szemlélteti 4 és 8 hét elteltével**). A CD68 pozitív sejtek, melyek a makrofágok aktivitásának markere, nagy számban jelentek meg az okkludált oldalon; addig a kontroll oldalon gyakorlatilag hiányoztak (**23.sz./ c, d ábra**).



23.sz/a-d ábra (Dörnyei et al 2020)

A femoralis tengelyre merőlegesen vágott érátmetszetek a nagy saphena véna környezetében, 4 hetes okklúziós periódust követően, Ki67 és CD68 immunhisztokémia. **a:** Nagy, Ki67 pozitív magok nélküli, terület figyelhető meg a kontroll oldalon. **b:** Magas sejtsztódási aktivitás (Ki67) látható az újonnan kialakult vénák falában az okkludált oldalon (nyilakkal jelölve). A kvantitatív analízis a **24.sz. ábrán** látható. **c:** A kontroll oldalon hiányzó makrofág aktivitás. **d:** Megnövekedett makrofág aktivitás (CD68) látható a vénás vaszkulogenezis területén az okkludált oldalon. Skála: 100 mikrométer.



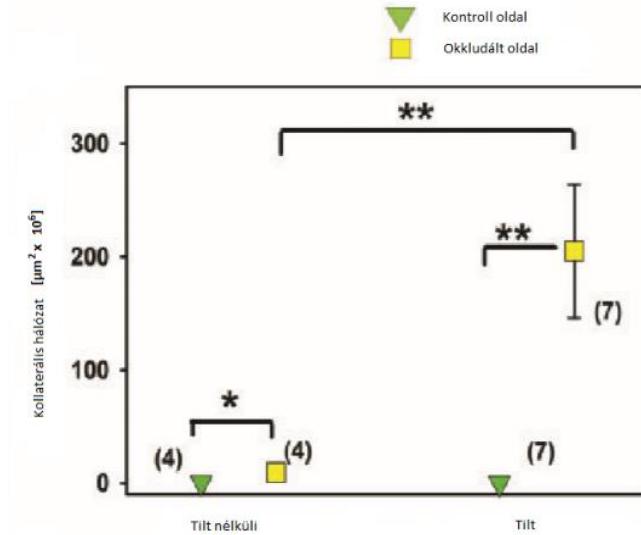
24.sz. ábra (Dörnyei et al 2020)

Jelentősen emelkedett a Ki67 pozitív sejtmag arány a 4 és 8 hetes okklúziós periódusok után, a femoralis tengelyre merőlegesen vágott érátmetszetek (8 kontroll és 7 kezelt állat) statisztikája alapján. * $p < 0,05$, ** $p < 0,01$, (anova)

IV.2. Saphena magna véna szűkítés és gravitációs terhelés

IV.2.1. Kollaterálisok morfológiája: lokális tágulatok, unduláló lefutás

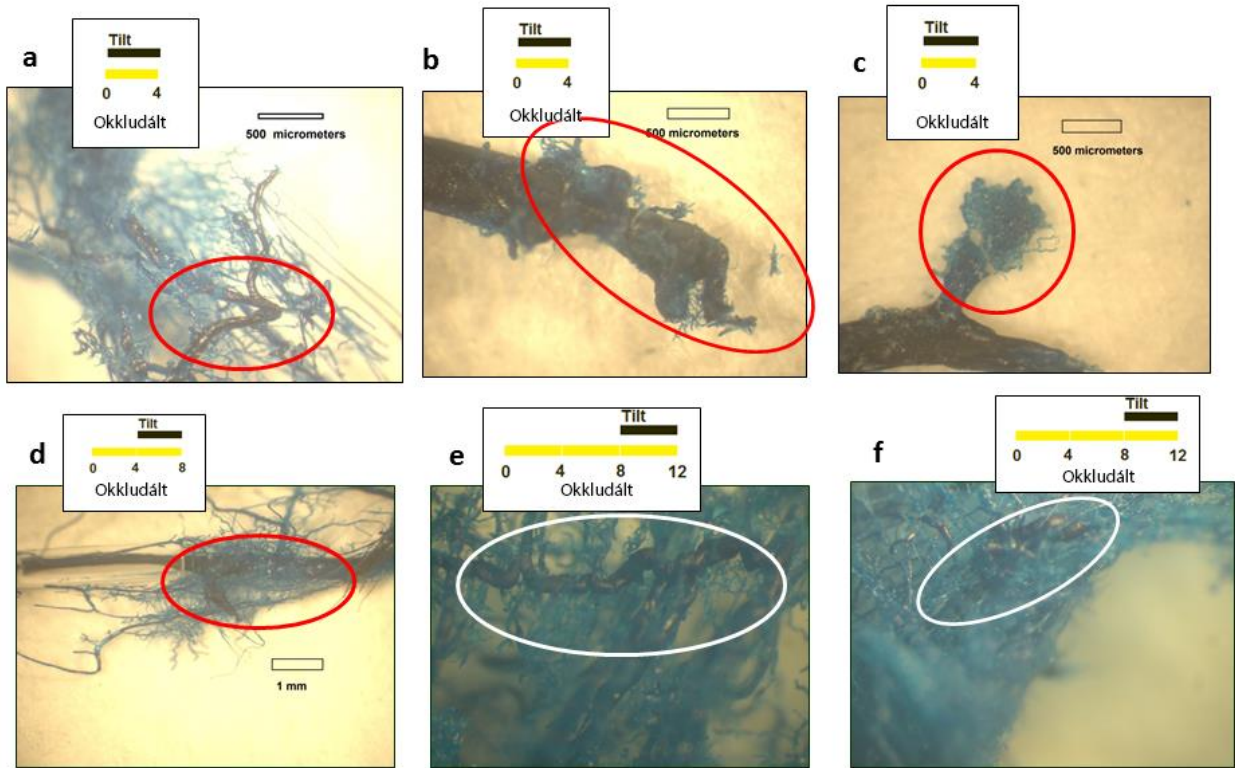
A patkányokat 45 fokban fejjel felfelé döntött tilt ketrecekben tartottuk 4, 8 és 12 hetes okklúziós intervallumok utolsó négy hetében, hogy megvizsgáljuk a megnövekedett gravitációs terhelés (lásd III.4. fejezetben 15.sz. ábra) hatását a fejlődő kollaterális hálózatra. Azt tapasztaltuk, hogy a 4 hetes okklúziós intervallumnál alkalmazott gravitációs túlterhelésnél a kollaterális hálózat fejlődése jelentősen felgyorsult (25.sz. ábra). Azonban, krónikus tilt ketreces tartás a későbbi fázisokban (8 és 12 hetes okklúziók utolsó 4 hetében) is rendszerint varikozitás kifejlődését eredményezte.



25.sz. ábra (Dörnyei et al 2020)

A saphena véna kollaterális hálózatának kvantitatív összehasonlítása a kontroll oldalakkal a 4 hetes ortosztatikusan terhelés alatt és nélküle. A gravitációs terhelés szignifikánsan emelte meg a kollaterális vénák kifejlődését. * $p < 0,05$, ** $p < 0,01$, $p < 0,05$, szignifikánsan különbözött a pusztán 4 hetes okklúzió alatt tartott állatok vénás hálózatától (ANOVA).

Az újonnan kialakult kollaterális hálózatok sokkal érzékenyebbek voltak a gravitációs terhelésre, mint a normál, ortográd vezető ágak a kontroll oldalakon. Kanyargós útvonalak és helyi tágulatok, mint patológiai malformációk, gyakoribbak és kifejezettebbek voltak azon patkányoknál, melyeknél gravitációs terhelés is történt. Gyakorlatilag, minden patkánynál, ahol az okklúziók mellett gravitációs terhelést is alkalmaztunk, a kiterjedt kollaterális rendszer varikózus morfológiai eltéréseit találtuk. Néhány reprezentatív minta látható a **26.sz./a-f ábrákon**.



26.sz./a-f. ábrák (Dörnyei et al 2020)

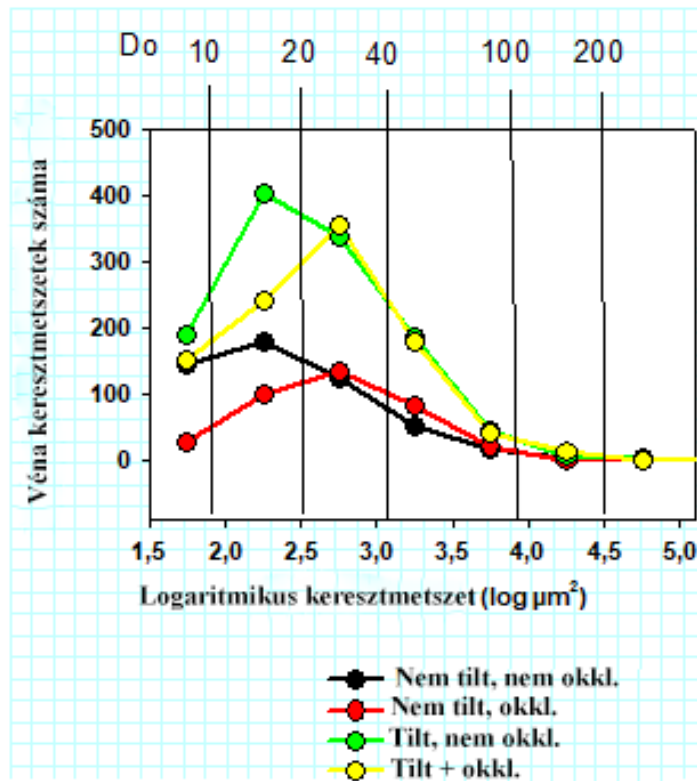
A saphena véna kollaterális hálózatának egy részlete, Batson 17 öntvények. **a-c:4, d:8, e-f:12** hetes okklúziók utolsó 4 hetes intervallumában alkalmaztuk a gravitációs túlterhelést. A csatolt betétek az adott kísérlet időbeli változásokat mutatják (hetekben mérve). Unduláló lefutások és helyi tágulatok jelentek meg, melyek a varikózus morfológiára jellemzők.

IV.2.2. Kollaterálisok szövettana

Négy hetes kombinált okklúzió és gravitációs terhelés, kontroll és obstruált oldalának összegzett számadatait mutatja a **27.sz. ábra**. Jól látható, hogy ha valamennyi (tehát ortográd és retrográd irányban vezető) vénás ágakat összeszámoljuk, nem látunk növekedést az okkludált oldali kisvénák számában: tehát a retrográd kollaterálisok kifejlődése a normal ortográd ágak visszafejlődésével járt együtt. Ugyanakkor az is megfigyelhető, hogy a

gravitációs terhelés jelentős számbeli növekedést eredményezett a 10-40 mikrométer átmérőjű kisvénák populációjában, mind az okkludált mind az okklúzió nélküli oldalon.

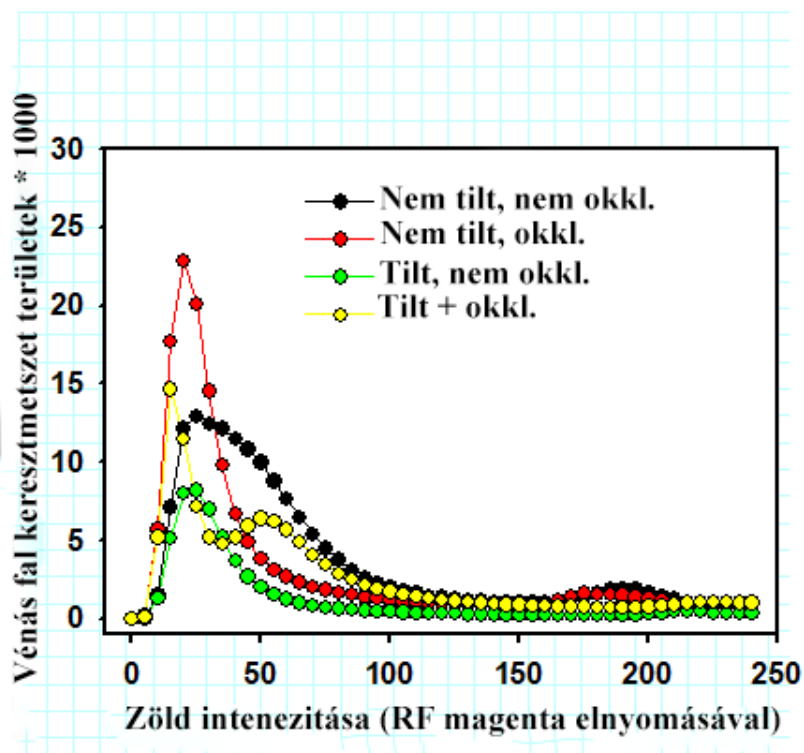
A gravitáció és a parciális okklúzió okozta venula- és kisvéna szerkezeti átépülés mechanizmusába enged betekintést a **28.sz. ábra**, ahol a fenti ábrán bemutatott több száz véna falának keresztmetszete resorcin-fuchsin (elasztika) festett szegmentumokon került kolorimetriás analízisre. Az elasztikus membránok intenzív lila színe a zöld színekomponenst elnyomja, így annak alacsony szintje erős elasztika denzitást jelöl. Az ábra az egyes zöld intenzitású pontok gyakoriságát mutatja, az összes vénafal keresztmetszet ezrelékében. Megfigyelhető, hogy a gravitációs terhelés hatására kifejlődött kisvénák elasztika festődése kevésbé denz. Mind a gravitációs mind az okklúziós terhelésnek kitett venulák elasztika denzitásának egyetlen csúcsa két csúcsra bomlott, a szokásosnál denzebb és kevésbé denz területek váltják egymást.



27.sz. ábra (Patai B)

Gravitáció és parciális okklúzió hatása a kisvénák darabszámára. Az észlelt venuláris keresztmetszetek száma a trigonum femorale kötőszövetében, különböző átmérő tartományban. Öt állat gravitációs terheléssel, öt a nélkül, összesített számok. Egyik oldalon a vena saphena főágának szűkítése történt. Picro-sirius festés

alján (átmérő adventitiával együtt). A vízszintes tengelyen a külső kerület által meghatározott keresztmetszet (logaritmikuskála). A függőleges vonalakhoz az átlagos átmérőt illesztettük.



28.sz. ábra (Patai B)

Gravitáció és parciális okklúzió hatása az elasztikus rostok denzitására a venulák és kisvénák falában a trigonum femorale kötőszövetében. 5-5 állat okkludált és okklúzió nélküli adatainak összesítése. A rezorcín-fukszinnal festett metszeteken a kisvéna-falkeresztmetszetek zöld intenzitásának statisztikai megoszlása (A zöld színt elnyomja az elasztin intenzív lila színe). A gravitációs terhelés hatására kifejlődött vénafalaknak nem volt idejük kellő denzitású elasztin felhalmozására (Fekete-zöld, piros-sárga vonalak összevetése). A gravitáció és az okklúzió együttes hatására az egységes spektrum két csúcsra: az átlagosnál denzebb és kevésbé denz csúcsra bomlott (fekete és sárga vonalak összevetése).

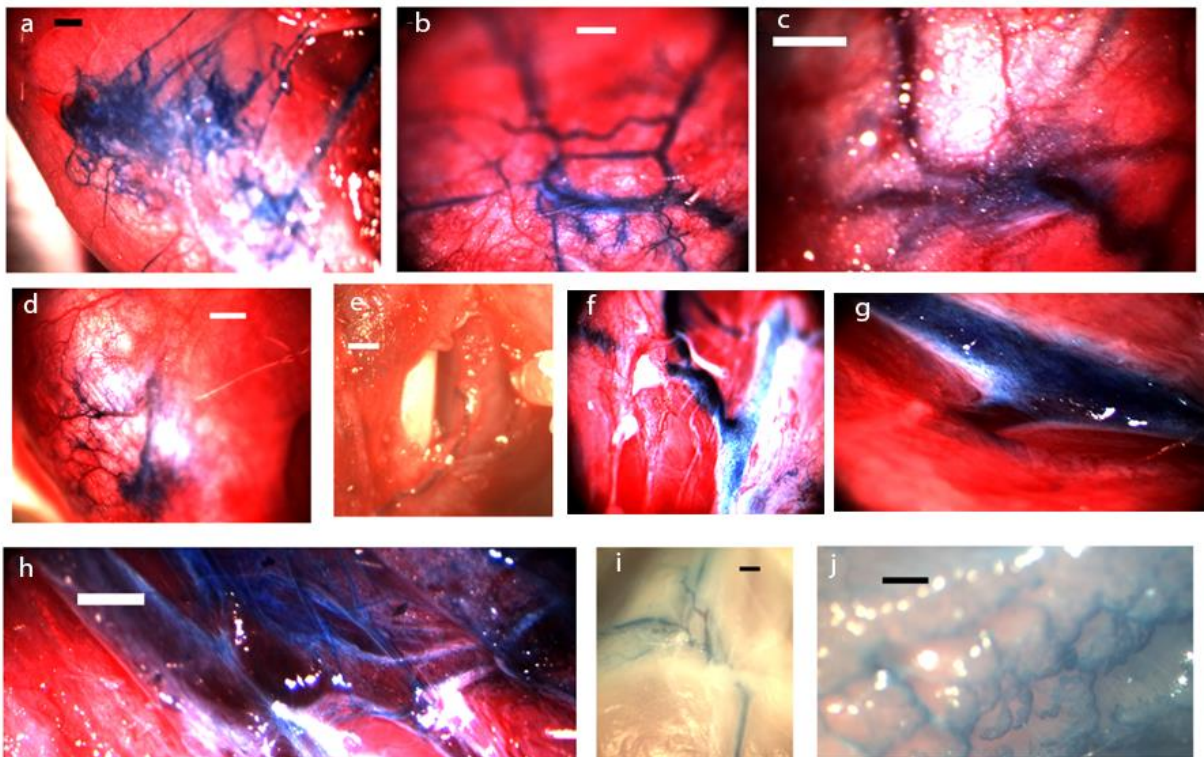
IV.3. Femoralis profunda véna szűkítés. Retikuláris vénás plakkok, pókvénák, inkompetens perforánsok, „feeder” vénák. Morfológia

A mély femoralis vénák leszorítása esetében 14 (11 állat) és 32 (9 állat) hét elteltével dolgoztuk fel az eredményeket. A revíziók alkalmával azt találtuk, hogy a hegszövet teljesen lezárta a vena femoralis profundát a okklúzió helyén. Ugyanakkor, a szövetek vénás keringészavarának megelőzése céljából, jelentős kollaterális hálózatot fejlesztettek ki. Ezen vénák egy része reverz perforánsként funkcionált (**29.sz/ e, f ábrák**), ugyanis vérüket, az izmok felületén levő retikuláris vénás plakk rendszerbe ürítették (**29.sz/ a és d ábra**).

Meglepő módon, a kontroll, nem szűkített oldalakon is volt néhány összeköttetés a mély és a felületes vénás rendszerek között, de ez a keringés a normál mikrocirkuláción keresztül zajlott; számuk, elenyésző volt az ellenoldalhoz képest és morfológiailag sem mutattak patológiás eltéréseket (**30.sz. ábra**).

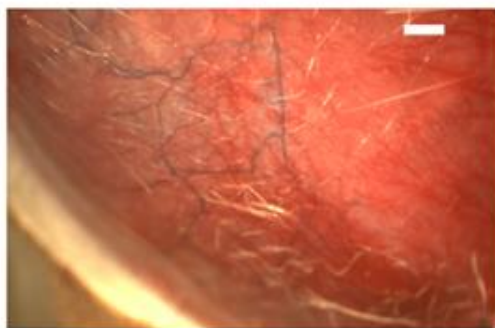Az okkludált oldalakon, minden esetben tipikus patológiás morfológiájú retikuláris vénás tömegeket és pókvénákat (**29.sz/ a, b, c, d ábra**) azonosítottunk. Ilyen struktúrák a kontroll, nem okkludált oldalakon gyakorlatilag nem léteztek (**3.sz. táblázat, p <0,01 a χ^2 próbával**).

Az okkludált oldalakon a retikuláris vénákból származó véráramlás nagyobb saphena vénákba irányult. Ez az extra terhelés azonban morfológiai deformációkat váltott ki rajtuk. Jellemzők voltak a megszakított, unduláló lefutások és a helyi tágulatok (**29.sz/ g, h, i, j ábra**).



29.sz. ábra (a-j) (Patai et al 2020)

A vena femoralis profunda krónikus részleges okklúziója. A distalis mélyvéna, metilénkékkel történő infundálása után. **a, b, c:** Retikuláris vénás plakkok és pókvénák az inkompetens perforánsok felszínén (vonallal jelölve), **d:** A beinjektált festék, a felületen levő retikuláris vénás hálózatban koncentráldott az okkludált oldalon. **e:** Inkompetens perforáns, mely útját mikropreparáció után követjük nyomon. **f:** Inkompetens perforáns. **g:** Varikózusan dilatált, deformált saphena véna, melybe kollaterális ág torkollik, jelentős nyomásterhelést eredményezve. **h, i, j:** Nagy, varikózus vénák az okkludált oldalakon. Méretarányos beosztások: 1000 μm (**a, d**), 500 μm (**b, c, e, h, j**)



30.sz. ábra (Patai et al 2020)

Kontroll oldal. Néhány összeköttetés a felületes és mély vénás rendszer között. Normál morfológiájú kisvénák, melyeket a mikrocirkuláció táplál a mély felől (méretarányos beosztás: 500 μm).

Amikor a festéket kontrolláltan, lassan injektáltuk a VFP-ba, a felületeken történő megjelenés, valamivel magasabb nyomásoknál jelent meg az okkludált oldalakon, mint a kontroll oldalon; azonban ez a különbség nem érte el a statisztikai szignifikancia szintjét (3.sz. táblázat).

3.sz. táblázat (Patai et al 2020) A felszíni vénás hálózat összehasonlítása krónikus mélyvénás leszorítások alkalmával és nélkülük

¹Összegzett adatok, 11 állat, 14 hetes okklúziós intervallum, összehasonlítva a Khi² próbával.

²Összegzett adatok, 9 állat, 32 hetes okklúziós intervallum, összehasonlítva egyszempontos anovával

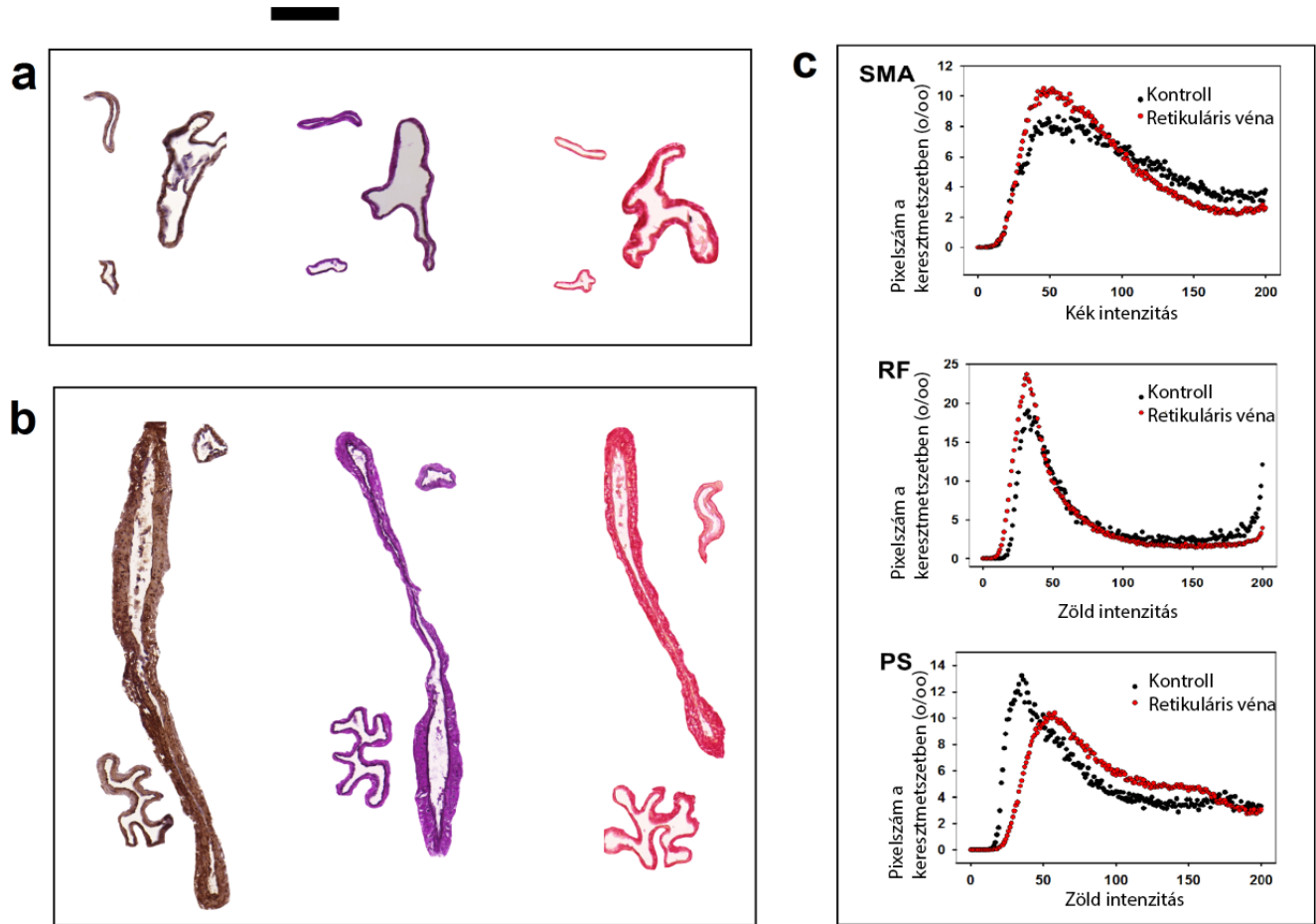
³Összegzett adatok, 9 állat, 25 véna, 32 hetes okklúziós intervallum, intenzív festés a kék komponens alacsony szintjével definiálva, a gyakorisági görbéket Khi² próbával hasonlítottuk össze

⁴Összegzett adatok, 9 állat, 25 véna, 32 hetes okklúziós intervallum, intenzív festés a zöld komponens alacsony szintjével definiálva, a gyakorisági görbéket Khi² próbával hasonlítottuk össze

	Kontroll	Okkludált oldal	
Vénás retikuláris plakkok száma ¹	2	20	p<0.01
Pókvénák száma ¹	0	9	p<0.01
Metilénkék megjelenése a felszínen, P(Hgmm) ²	11±2.5	19.1±3.2	n.s.
SMA festődés a keresztmetszetekben ³	56.50%	64.40%	p<0.01
Elasztin (RF) festődés a keresztmetszetekben ⁴	58.20%	70.60%	p<0.01
Kollagén (PS) festődés a keresztmetszetekben ⁴	54.50%	43.20%	p<0.01

IV.3.1. Kialakult hálózatok hisztopatológiája

A szövettani vizsgálatok 32 hetes okklúziós intervallumot követően a retikuláris vénás plakkokban szélesen dilatált vénákat mutattak; melyek falában elegendő mennyiségű simizom aktin és elasztin volt, de ilyen hosszú idő elteltével kevesebb kollagént tartalmaztak (31.sz. ábra és IV.3. fejezetben 3.sz. táblázat).



31.sz. ábra (Patai et al 2020)

Kontroll oldalon a VSM ágának keresztmetszete, szövettani vizsgálat **(a)**, a kezelt oldalak retikuláris véna plakk rendszerének patológiásan kitágult és megerősödött falainak keresztmetszeti képei, szövettani vizsgálat **(b)**. Balról jobbra haladva, SMA immunhisztokémián alapuló (barna, DAB), rezorcin-fuchsin (magenta, elasztika) és picro-sirius (piros, kollagén) festések. Méretezés: 100 μm . Az érfal összetételének kvantitatív elemzése a kontroll oldalakon és a kezelt oldalakon patológiásan átépült retikuláris vénák esetében **(c)**. A rezorcin-fuchsin (elasztika) lila színe, a picro-sirius (kollagén) piros színe elnyomta a zöld RGB komponenset. A simaizom aktin immunhisztokémia DAB festékének barna színe a zöld és a kék komponens elnyomását eredményezte.

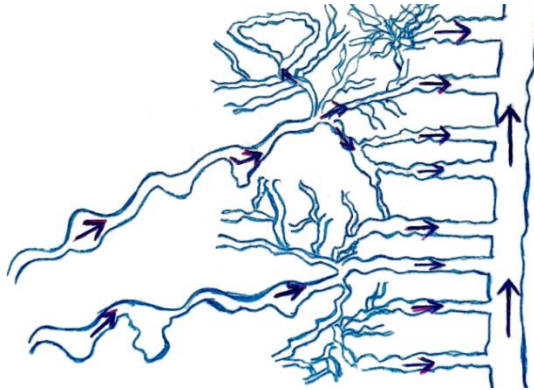
V. Megbeszélés

Kísérleteink során sikerült a szakirodalomban először a láb varikozitás betegség állatkísérletes modelljét létrehozni. Sikeresen alkottuk meg a humán varikozitás betegség korai stádiumára jellemző retikuláris hálózatokat **(lásd IV.3. fejezetben 29.sz./ a, b, d ábrákat)**, pókvénákat, inkompetens/reverz perforánsokat **(lásd IV.3. fejezetben 29.sz./c, d ábrát)**. Számos esetben a saphena véna rendszerben unduláló lefutású és lokális tágulatot mutató későbbi fázisra jellemző elváltozásokat azonosítottunk **(lásd IV.3. fejezetben 29.sz./h ábrát)**.

Korábban is ismeretes volt a szekunder varikozitás, mélyvénás trombózis kapcsán; de MVT esetén súlyos áramlási zavar is képződött. Állatkísérleteink alkalmával, tekintettel arra, hogy csak részleges leszorításokat végeztünk, súlyos áramlási zavar nem lépett fel, de a „megváltozott állapot” kiküszöbölésére egész kollaterális rendszer fejlődött ki.

Megállapítottuk, hogy ép viszonyok között is vannak a mély rendszer felől a felületes ágakba vért juttató, az izomzatot perforáló, apró vénákból álló ágak (legalábbis patkányokban). Feltehetően a kapilláris hálózaton keresztül jönnek létre, normális vénás áramlási viszonyok mellett valószínűleg ezek jelentéktelenek. Áramlási kapacitásuk korlátozott; azonban állandó nyomás mellett a kontroll saphena véna is telődik a kisebb kollaterálisokon. Ezen összeköttetések száma azonban elenyésző; alakjuk, minden esetben szabályos, nem patológiás.

A krónikus mélyvénás parciális szűkület esetén ezek a perforáns ágak megerősödnek, a felszínre jutva retikuláris hálózatok és pókvénák révén vezetik a mélyvénás vért a felületes rendszerbe. Az okkludált oldalakon a mélyvénás rendszerbe fecskendezett festékanyag csaknem minden esetben megjelenik a felszínen és a felületes saphena rendszerbe ürül. Vastagabb refluxos perforáns ágak alakulnak ki, melyek a felszínen tipikus pókvénákba vagy retikuláris vénás konglomerátumokba torkollnak. Ezekből, már az eredeti ortográd vezető felszíni kisvénák (lokális tágulattal, girbe-gurba lefutással) továbbítják a vért a saphena főtörzs felé **(32.sz. ábra)**.



32.sz. ábra (Patai B)

A kialakult varikózus hálózat sematikus rajza

A vastagabb refluxos perforáns ágak a vért, a felszínen kialakult patológiás retikuláris hálózatba vagy pókvénákba juttatják, melyekből az eredeti ortográd vezető kisvénák vezetik tovább a saphena főtörzs felé; bennük, jelentős áramlás-és nyomásnövekedést eredményezve.

Álló testhelyzetben tartós izometriás összehúzódás akadályozhatja a vér továbbjutását a mélyvénás rendszerbe. Az inkompetens perforánsok, az időleges izomösszehúzódások következtében a vért a retikuláris hálózatokba és pókvénákba irányítják. Az ezeket elvezető apróbb saphena oldalágak, a többletáramlás és nyomásterhelés miatt deformálják a saphenát is, mely következtében patológiás dilatáció és billentyűelégtelenség következik be (**32.sz. ábra**).

A továbbiakban az egyes előállított patológiás vénás képződményeket vesszük sorba.

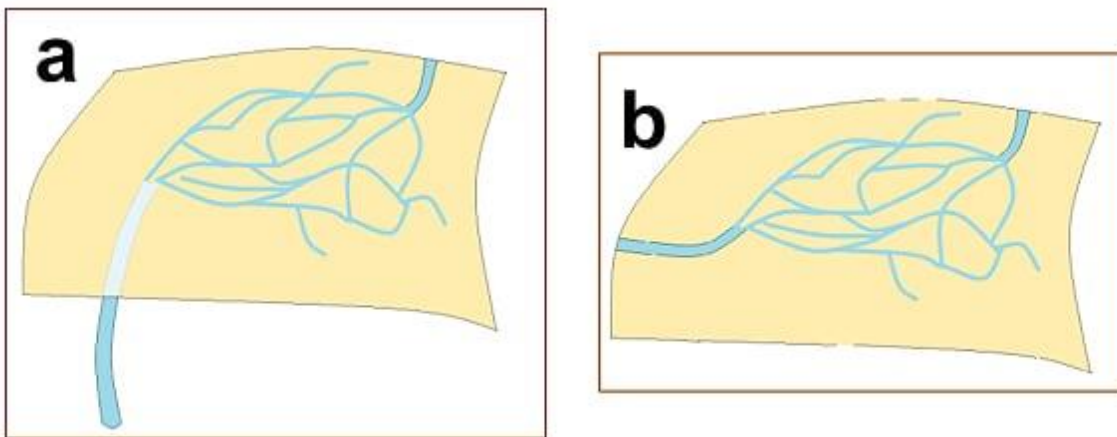
V.1. Állatkísérletesen előállított retikuláris vénás hálózatok

Állatkísérleteink során nyert tapasztalataink alapján retikuláris vénás plakk hálózat alakul ki ott, ahol nagyobb áramlási akadály áll fenn és a vénás vérnek több, egymással párhuzamosan és egymáshoz kapcsolódó kis mellékágakon kell átjutnia, melyeknek alkalmanként nincs billentyűjük (Caggiati et al 2006), ami a retrográd áramlást meggátolná.

Kísérleteink alapján, retikuláris vénák ott alakulnak ki, ahol egy nagyobb ágból a vér elfolyani nem tud és retrográd irányba vezető sok kisvénából hálózat alakul ki az obstrukció megkerülésére. A retikuláris véna plakk rendszeren átjutott vér egy nagyobb ágba

összegyűlik a másik oldalon, mely visszakapcsolódik a szív felé vezető főághoz, így a vér ismét anterográd irányban halad tovább. A krónikusan magas (Bihari et al 2005) áramlás indukálja a retikuláris véna halmaz patológiás átépülését (Dörnyei et al 2020).

Ezen patológiásan átépült hálózatba betorkolló véna, mind „feeding” inkompetens perforáns (lásd IV.3. fejezetben 29.sz/ a-e ábrákat, valamint lásd alább 33.sz/a sematikus ábrát) mind több kevesebb felszíni „feeding” véna (lásd 33.sz/ b sematikus ábrát) is lehet egyaránt.



33.sz./ a-b ábrák (Patai et al 2020)

A varikózus morfológia patomechanizmusának magyarázata. **a:** Retikuláris vénás plakk az inkompetens perforáns véna felületén. **b:** Retikuláris vénás plakk, melyet 1 vagy több felszíni „feeder” véna táplál.

Az újonnan kialakult kollaterális vénahálózat (retikuláris vénák) morfológiai megjelenése hasonlít a humán varikozitás betegség korai fázisára (Goldman és mtsai 1994, kialakított morfológiát lásd IV.1.1. fejezetben 17.sz/a ábrán). Azt találtuk (lásd IV.1.1. fejezetben 17.sz/c ábrát), hogy közülük több is a saphena vénafal vasa vasorumából származott (Curri 1992, Kachlik és mtsai 2007). A vér, az elzáródott saphena véna főágától távolodva, keres kollaterális utakat. Ezek, kisvénákból és vénás szegmensekből épültek fel. A reverz áramlás, a destruálódott vagy a ki sem alakult billentyűk miatt jött létre.

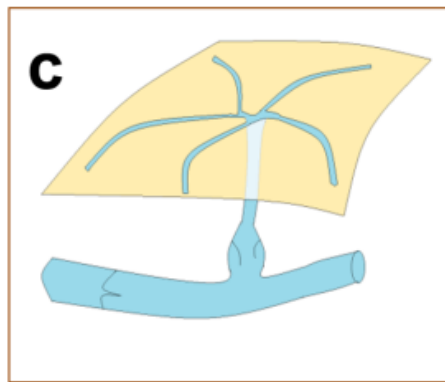
A krónikus véráramlás változás, a lumen morfológiai átrendeződésével jár, mely a vérlemezkék indukálta endotéliális nyírófeszültség következtében alakul ki. Nagyobb

áramlás, szélesebb lumen kialakulását eredményezi /Murphy-törvény/- (Rodbard 1975, Pries és mtsai 2005, Revellin és mtsai 2009, Baeyens és mtsai 2016). Így bizonyos útvonalak, a véráramlás által előnyben részesített retikuláris hálózatot fejlesztik tovább és szélesítik ki azokat. A folyamat során, tekintettel arra, hogy ezek megőrzik zeg-zugos lefutásukat (**lásd IV.1.1. fejezetben a 17.sz/b és 17.sz/c ábrákat**) a humán varikozitás fejlettebb formáira hasonlítanak (Rabe és mtsai 2003).

V.2. Állatkísérletesen előállított pókvénák

Az érzékeny ultrahanggal végzett modern klinikai megfigyelések szerint a retrográd módon vezetett vénák fontos szerepet játszanak az emberi lábvarikozitás korai és kései kialakulásában. A pókvénákat és a retikuláris vénák tömegét általában refluxos perforáns ágak vagy felületesen futó „feeder” erek látják el vérrel (Gandhi et al 1993, Pascarella et al 2005, Labropoulos et al 2006, Garcia-Gimeno et al 2009).

Pókvénák ott alakulnak ki, ahol nagyobb perforáns ág a felszínre bukik és legalább 1 szakaszon lehetséges a reverz irányú áramlás (lásd IV.3. fejezetben 29.sz./c, 29.sz./d ábrákat, magyarázat 33.sz./c sematikus ábrán látható- alább).



33.sz./c ábra (Patai et al 2020)

Pókvéna az inkompetens perforáns véna felületén. Az inkompetens perforáns ág, a felszínre törve telíti a felületen kialakult pókvénát.

V.3. Állatkísérletesen előállított „feeder” vénák

A klinikai gyakorlatban, a retikuláris vénahalmazt gyakran egy úgynevezett “feeder” véna táplálja, amelyek inkább felszíni vagy inkompetens perforánsok reverz áramlással (

Labropoulos et al 1999, Pascarella et al 2005, Labropoulos et al 2006, Raffetto et al 2008, Garcia-Gimeno et al 2009).

A retikuláris és pókvéna rendszereket, mind „feeding” inkompetens perforáns **(lásd IV.3. fejezetben 29.sz./a-e ábrákat, valamint V.1. fejezetben 33.sz/a sematikus ábrát)** mind több kevesebb felszíni „feeding” véna **(lásd V.1. fejezetben 33.sz./b sematikus ábrát)** táplálhatja.

V.4. Állatkísérletesen előállított inkompetens perforánsok

Kísérleteink során a szövetek vénás keringészavarának megelőzése céljából, jelentős kollaterális hálózatok fejlődtek ki. Ezen vénák egy része reverz perforánsként funkcionált **(lásd IV.3. fejezetben 29.sz./ e, f és g ábrákat)**, ugyanis vérüket, az izmok felületén levő retikuláris vénás plakk rendszerbe ürítették. **(29.sz./d és e ábra).**

Kísérleteink alapján nem lehet egyértelműen kimondani, hogy a masszívabb refluxos perforáns vénák hogyan alakulnak ki.

Az egyik lehetőség, hogy normálisan, a felszín felől a mélyvénák felé vezető és ilyen irányban jól működő perforáns vénát ér tartós, erős nyomáshatás és a bekövetkező diláció teszi inkompetenssé annak billentyűit. Ilyen helyzetet mutat az **V.9. fejezetben a 34.sz. magyarázó ábra.**

A másik lehetőség, hogy a felszín felé vezető, billentyűvel el nem zárt mikrocirkulációs utak erősödnek meg. Hónapokig, évekig kellene (talán kezelés nélkül, mely etikátlan lenne) egyes betegeket követnünk, hogy el lehessen dönteni a kérdést.

V.5. Simaizom

Az irodalom leírja, hogy rendezetlen simaizomszerkezet jellemzi a varikózus szegmenseket (Goldman et al 1989, Wali et al 2001, Aunapuu et al 2005, Somers et al 2006, Biridina et al 2017). Továbbá azt, hogy a varikózus erek simaizom sejtjei, az ép erekkel ellentétben; emelkedett proliferatív tulajdonsággal rendelkeznek, de kevésbé differenciáltak, mely hozzájárul a vénafal gyengüléséhez; így a nyomásváltozásokra érzékenyebbek bizonyulnak. A kontraktilis elemek rendezetlensége, az összehúzó erő

csökkenését eredményezi. Mind az elasztikus, mind a kontraktilis elemek számának és eloszlásának megváltozása döntő szerepet játszik a varikozitás kifejlődésében (Xiao et al 2009).

Visszerességben a simaizom sejtek szabályos elrendeződésüket és alakjukat elveszítik, degenerálódnak, vakuolumok alakulnak ki bennük, így más simaizom sejtet is fagocitálhatnak. A szabályos rendezettségüket a kötőszöveti remodeling; új típusú (dominánsan I. típusú) kollagén szaporulat vagy a korábbi (III. típusú) kollagén fragmentumok darabolják fel. A simaizom sejtek száma nem csökken, de a szeparálás kapcsán, funkciójuk súlyos zavart szenved.

Visszerekből vett minták kapcsán a simaizom sejtek kultúrájában szignifikánsan emelkedett proliferációt, migrációt és kollagén szintézist fedeztek fel. Ezek az elváltozások a vénák tágulásához, relaxációjához és a vénás tónus elvesztéséhez vezetnek. Ezen eltéréseket nem csak az egyértelműen varikózus vénák szakaszán, hanem tőlük távol is megfigyelték már (Wali et al 2001, Xiao et al 2009, Perrin et al 2011).

Következésképpen elmondható, hogy a varikózus erekben a simaizomsejtek szeparálódnak, megnövekedett proliferációs és szintetikus képességet mutatnak, mint az ép vénákból származó simaizomsejtek. Ezek a tulajdonságok is hozzájárulhatnak a vénás fal átalakításához, mely következtében nyomással szembeni képességük károsodást szenved, gyengül.

Kísérleteink során azt tapasztaltuk, hogy az újonnan kialakult simaizomsejtek olyan mennyiségben képesek expresszálni és felhalmozni a kontraktilis fehérje simaizom aktinját, mint a hasonló méretű kicsi vénák a kontroll oldalakon **(lásd IV.1.3. fejezetben 21.sz/a-f ábrák)**.

Ameddig az okkludált oldalon nagyszámú SMA festődést mutató kisvéna keresztmetszet figyelhető meg **(lásd IV.1.3. fejezetben 22.sz/b ábrát)**, számos újonnan kialakult kisvéna falának rész vagy teljes vastagságában nem expresszálódik kontraktilis fehérje **(lásd IV.1.3. fejezetben 20.sz./b és 22.sz./c ábrákat)**.

Elmondható tehát, hogy modell-betegségeinkben a tényleges klinikai szituációra jellemző inhomogén falszerkezet is megjelent.

V.6. Kötőszövet

A lumaris áramlás krónikus megváltozása indukálja a lumen morfológiai átalakulását az endotél nyírófeszültség-szabályozás miatt. A nagyobb áramlás szélesebb morfológiai lumen kialakulását indukálja (Rodbard 1975, Pries et al 2005, Revellin et al. 2009, Baeyens et al 2016). Úgy tűnik, hogy ez érvényes a vénákra is (Lorant et al 2003).

Okklúziós kísérleti szériáinkban azt tapasztaltuk, hogy bizonyos megkerülő útvonalak megerősödtek, áramlási irányuk megváltozott és lefutásuk, kanyargóssá vált **(lásd IV.1.1. fejezetben 17.sz/c ábrát és IV.2. fejezetben 26.sz./e-f ábrákat)**.

A fal morfológiai átalakulásához a kötőszövet és a kontraktilis elemek átrendeződése szükséges. A meglévő rugalmas elemek, új, éretlen elemekkel való cserélődése előbb ideiglenesen meggyengíti a falat.

Szövetteni megfigyeléseink azt bizonyították, hogy 4 hetes gravitációs terhelés hatására kifejlődött kisvénák elasztika festődése kevésbé volt denz **(lásd IV.2.2. fejezetben 28.sz. ábra)**, feltehetően még nem volt idejük kellő mennyiségű elasztika expressziójára. Továbbá mind a gravitációs (4 hét) mind az okklúziós terhelésnek (4 hét) kitett venulák elasztika denzitásának egyetlen csúcsa két csúcsra bomlott; a szokásosnál denzebb és kevésbé denz területek váltották egymást. Ez az egyenlőtlen érátmérő, a varixos ér kifejlődésének kedvező tényező.

A VSM maximum 12 hetes parciális okklúziója esetében az újonnan kialakult kollaterális vénák falában az elasztika réteg sűrűsége egyértelműen csökkent **(lásd IV.1.3. fejezetben a 19.sz. és 20.sz./a ábrákat)**.

32 hetes okklúziós intervallum esetén a kollagén mennyiség csökkent, az elasztika sűrűsége pedig emelkedett.

A varikózus szegmensek kialakulásának központi patológiás indikátora az elasztikus szövetek remodelingje (Bouissou et al 1988, Goldman et al 1989, Aunapuu et al 2005). Fontos megállapítás, hogy az elasztika réteg károsodása, központi patológiai eltérés a kialakult varikózus szegmensekben (Bouissou et al 1988, Goldman et al 1989, Gandhi et al 1993, Aunapuu et al 2005, Elsharawy et al 2007).

Eredményeink alapján, az érfal sejtjei, az áramlás-indukált morfológiai lumen megnagyobbodás során fellépő gyakori mitózisok miatt, nem képesek ellátni speciális

mechanikai funkciójukat (lásd **Ki67** aktivitást a **IV.1.3. fejezetben, 23.sz/a-b ábra**). Monociták figyelhetők meg a varikózus vénák falánál (lásd **CD68** aktivitást a **IV.1.3. fejezetben 23.sz/c-d ábrákat**), melyek károsítják azok külső rétegét, így az extramuralis támasz sérül.

Az eredeti szövetek részleges emésztése szükséges a patológiás vénás tömeg kialakulásához. A varikozitás betegség patomechanizmusának esszenciális komponense a vénák környezetében kialakult gyulladásos folyamat (Woodside et al 2003, Ghaderian et al 2010, Hahn et al 1999).

Szövetteni vizsgálataink igazolták, hogy az általunk kialakított patológiai modellekben a kötőszöveti elemek expressziója is – lényegében a varikozitás betegségben leírtaknak megfelelően – változott.

V.7. Nyomás szerepe

Az alsó végtagi vénák áramlási zavarának következtében patológiás hálózat alakul ki és a vénafal átrendeződése megy végbe. A vénás reflux megjelenése, kardinális pont a humán saphena véna varikozitásának kifejlődésében (Schultz-Ehrenburg et al 1992, Gandhi et al 1993, Pascarella et al 2005, Labropoulos et al 2006, Garcia-Gimeno et al 2009). Az érfal gyengeségét, az emelkedett nyomás miatt kialakult passzív dilatációt tartják a vénás reflux háttereként (Myers et al 1995, Labropoulos et al 2006, Bernardini et al 2010).

A gravitációs terhelés vénákra gyakorolt érzékenységevel többen foglalkoztak már. Vizsgálták a hálózat átalakulását, a fal geometriáját (Lorant et al 2003, Raffai et al 2008), az innervációs sűrűség emelkedését (Monos et al 2003, Monos et al 2007), az endotél szekréciós granulámainak felszabadulását (Raffai et al 2005), a miogén tónus reverzibilis emelkedését (Raffai et al 2008) és az érfal simaizom sejtjeinek hiperpolarizációját (Monos et al 1989/1, Szentivany et al 1997) huzamosabb ideig tilt ketrecben tartva őket, ami hatására a patkány saphena vénákban a nyomás megduplázódik (Monos et al 1989/2, Hetthéssy et al 2018). Azonban a csupán emelkedett nyomás nem volt elegendő a jellegzetes varikózus átalakulás kiváltására.

Egyik kísérleti szériánkban a hemodinamikai zavart részleges saphena véna leszorítással és gravitációs terheléssel kombinálva idéztük elő (Dörnyei et al 2020).

4 hetes okklúziós intervallumnál alkalmazott gravitációs terhelésnél előrehaladott kollaterális kis vénatömegek felgyorsult fejlődését tapasztaltuk (**lásd IV.2.1. fejezetben 25.sz. ábra**). Úgy tűnt, hogy az újonnan kialakult kollaterális hálózatok sokkal érzékenyebbek a gravitációs terhelésre, mint a normál, ortográd vezető ágak a kontroll oldalakon. Kanyargós útvonalak és helyi tágulatok, mint patológiai malformációk, gyakoribbak és kifejezettebbek voltak azon patkányoknál, melyeknél gravitációs terhelést is alkalmaztunk. Gyakorlatilag, minden patkánynál, ahol az okklúziók mellett gravitációs terhelésnek is ki voltak téve, a kiterjedt kollaterális rendszer varikózus morfológiai eltéréseit mutatkoztak (**lásd IV.2. fejezetben 26.sz./a-f ábrákat**).

A részleges okklúzió és a gravitációs terhelés kettős hatása morfológiai deformációk (lokális tágulatok, kanyargós lefutás) kialakulását eredményezte (**lásd IV.2. fejezetben 26.sz. ábrát**); amelyek gravitációs stressz nélkül ritkán fordultak elő.

Hemodinamikai vizsgálataink azt igazolták (ami epidemiológiai vizsgálatok eredményeinek is megfelel), hogy a vénafalnak jelentős tartalékai vannak a magasabb nyomások elviselésére is. A vénák a fokozódó terhelésre simaizom összehúzódással, fokozott simaizom – és elasztinképzéssel képesek válaszolni és passzív morfológiai diláció következik be, amely a varikózus állapotra jellemző, de nem feltétlenül alakul ki. A nyomás- és az áramlás rendellenességei együttesen fogják csak a varikózus morfológiai falátépülést kialakítani.

V.8. Áramlás szerepe, kollaterális keringés

A patkány saphena véna főágának részleges elzárásával a vénás nyomás emelkedését és konzekvens varikózusan átalakult dilatált alsó végtagi ereket demonstráltunk. Korábbi kutatásokban valójában az érintett főág nem tágult, de megfigyelhető volt a lumen és a fal átmérőjének csökkenése (Hetthéssy et al 2018). A nagyon kicsi vénák sokaságából kiépült egy dús, varikózus felszíni kollaterális érhálózat, amely a vért vezette el a részlegesen elzárt főágtól. Ezen vénák morfológiai megjelenése az emberi varikozitás betegség korai szakaszaira hasonlított (Bergan et al 2000, Goldman et al 1994). Ezeknek a kicsi vénás neoformációknak nagy része valószínűleg a saphena véna falának vasa vasorumából származott (Curri 1992, Kachlik et al 2007). Mivel nem voltak billentyűk, amik a retrográd

áramlást megakadályozhatták volna, egy újonnan kialakult kollaterális hálózat hidalta át a részleges leszorítások helyét.

Kutatásaink egy további potenciális mechanizmust azonosítottak, a retrográd módon vezető vénák kialakulására. A kisvénák komplex hálózatában cikk-cakk útvonalakon egymáshoz kapcsolódó vénás szakaszok engedik tovább a vért az ellenállás nélküli irányba (egyenirányúsító billentyűk hiányában (Caggiati et al 2006)), állatkísérletes modelljét **lásd a IV.1.1-es fejezetben 17.sz/a-d ábrákon.**

Kísérleteinkben párhuzamosan futó kicsi erek kefeszerű tömegei fejlődtek ki, a bennük kialakult retrográd áramlást in vivo videomikroszkópiával követtük nyomon (**lásd IV.1.1-fejezetben 17.sz/d ábrát**). A retrográd festődést Batson 17 öntvényeink jól szemléltetik (**lásd IV.1.1. fejezetben 17.sz/a-c ábrákat**). Az általunk létrehozott kollaterális vénás hálózat feltűnően hasonlít a humán varikozitás betegség korai szakaszára, a retikuláris vénákra (**lásd IV.1.1. fejezetben 17.sz/a, d ábrákat**).

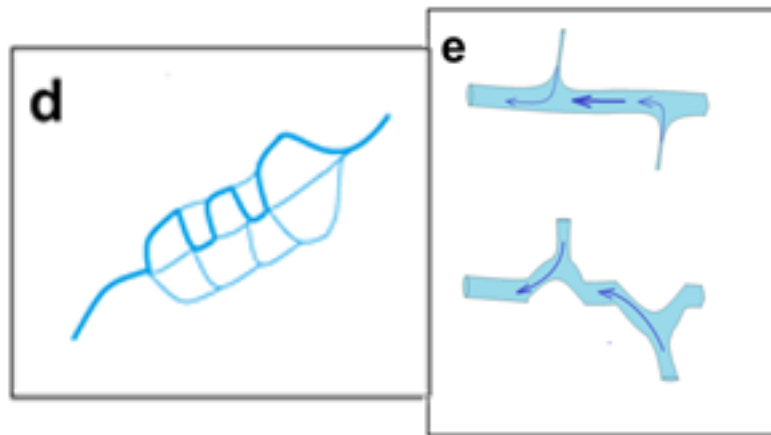
A kollaterális vénatömeg 12 héten át folyamatosan növekedett (**lásd IV.1.2. fejezetben 18.sz/a ábra**). A kontroll, nem okkludált, oldalakon a főágtól retrográd vezető oldalágakat csak extrém ritka esetben találtunk (**lásd IV.1.2. fejezetben 18.sz./ a és IV.1.1. fejezetben 17.sz/b ábrákat**). Az in vivo videomikroszkópos vizsgálatok és a plasztik öntvények is szemléltetik, hogy a kontroll oldalakon a billentyűknek meghatározó szerepük volt a vér retrográd (mélyből a felszín felé) áramlásának megakadályozásában.

Az okkludált oldalakon, jellegzetesen, a leszorítástól számított általában 8 és 12 hetet követően egyes vénás útvonalak megerősödtek, kanyargóssá váltak és alkalmanként helyi tágulatok is megjelentek a leszorításokat megkerülő becsatlakozó ágak helyén (**lásd IV.1.1. fejezetben 17.sz/c ábra**). Morfológiai megjelenésüket érdemes összehasonlítani az emberi varikozitás betegség fejlettebb formáival (Lengyel et al 1990, Bergan et al 2000, Goldman et al 1994).

A kanyargós lefutás, a szétoszlott ágak morfológiai megerősödése, a retikuláris vénatömegben kialakult nagyobb vénás nyomás kialakulásával magyarázható (**lásd IV.3. fejezetben 29.sz/j ábrát, magyarázat 33.sz/ d ábrán**).

A VFP vére a saphena véna rendszerbe ömlik, ahol helyi tágulatot és az ágak patológiás deformációját okozza, tekintettel arra, hogy extrém vérárammal rendelkező

oldalágak táplálják (lásd IV.3. fejezetben 29.sz/g, h, i ábra mutatja, magyarázat 33.sz/e ábrán látható).



33.sz/ d, e (Patai et al 2020)

d ábra Unduláló lefutás, a retikuláris vénás hálózat egyes ágainak megnagyobbodása eredményeképpen.

e ábra Egy nagyobb saphena oldalág unduláló lefutása, egy lateral felől beágazódó, emelkedett áramlású oldalág következménye.

V.9. Az egyidejű áramlás és nyomásterhelés jelentősége

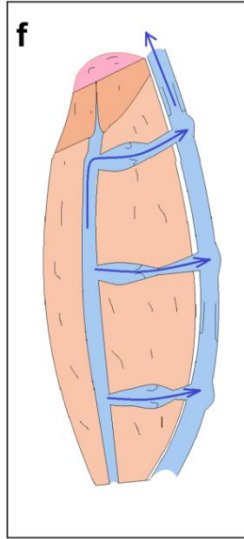
A klinikusok tisztában vannak azzal, hogy a mélyvénás trombózis kapcsán, másodlagos saphena varikozitás alakulhat ki (Labropoulos et al 2009).

Hangsúlyoznunk kell azonban, hogy az alsó végtagi varikozitás morfológiai megjelenései; súlyos áramlási zavar (MVT kapcsán) és fokozott gravitációs terhelés (lásd szűkítések ferde ketrec mellőzésével) nélkül is kiválthatók.

Tanulmányaink, az eddig ismeretlen elsődleges lábvarikozitás patomechanizmusát tárták fel, azonban az önmagában hosszú és megnövekedett gravitációs terhelés valójában másodlagos varikozitás kialakulását is eredményezi hosszútávon (Bautista et al 1998, Bergan et al 2000).

Kísérleti eredményeink alapján azt állítjuk, hogy a láb és a comb antigravitációs izmainak az inhomogén izometriás kontrakciója hasonló helyzetet vált ki, mint mikor egy erős, állandósult kontrakció bezárja a VFP proximalis részét, mialatt egy kevésbé erős vagy időszakos összehúzódás e szinttől distalisan a vért, a felület felé pumpálja **(34.sz/f ábra)**.

Álló testhelyzetben a tartós izometriás összehúzódás akadályozhatja a vér továbbjutását a mélyvénás rendszerbe és az inkompetens perforánsok, az időleges izomösszehúzódások alkalmával, a vért, a saphena rendszerbe irányítják. A plusz áramlás és nyomás terhelés deformálja aztán a nagyobb saphena vénákat is.



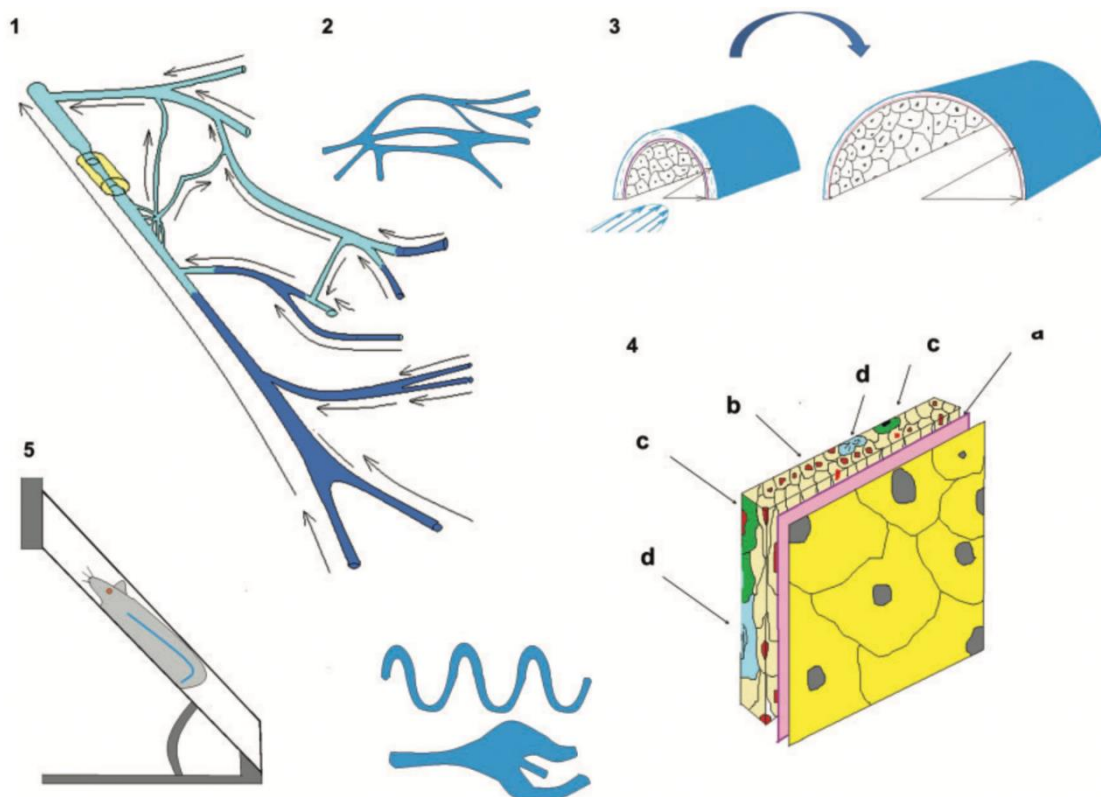
34.sz. ábra (Patai et al 2020)

Sematikus ábra. Magyarázata annak, hogy az antigravitációs izmok inhomogén összehúzódása, miként képes indukálni az áramlási akadályt a perforáns vénákban a magas transmuralis nyomással. Erős izometriás inhomogén izomkontrakció (mélybarna) gyakorlatilag elzárja a felfelé (anterográd) irányuló áramlást a mélyvénás főágban. Distalisabban levő izomtömeg (világosbarna) időszakos vagy enyhébb összehúzódása, ellenkező (retrográd) irányba pumpálja a vért a felszíni hálózat felé.

Kutatásaink azt mutatják, hogy a megváltozott áramláshoz és nyomáshoz való alkalmazkodás kettős követelménye eredményezi a patkány alsó végtagi vénás rendszerének varikózus átalakulását. A párhuzamosan megjelenő nyomás és áramlás-terhelések, meghaladják a genetikailag örökölt alkalmazkodási képességet; melyek felelősek a humán alsó végtagi varikozitás betegség kifejlődésében is.

Kutatásaink azt bizonyítják, hogy a visszereesség patomechanizmusában meghatározó szerepe van az áramlási akadálnak; mely retikuláris kollaterális hálózat (retikuláris vénák) kialakulását eredményezi; cikk-cakk útvonalakon ezek a hálózatok megerősödhetnek, telangiectasiák és pókvénák képében is megjelenhetnek (lásd V.1. fejezetben 33.sz/a-b és V.2. fejezetben 33.sz/c sematikus ábrákat).

Ezen vénák fala a folyamatos remodeling során a gravitációs/nyomás terhelésre sokkal érzékenyebbek; mely miatt helyi tágulatok, visszereesség és a billentyűk elégtelensége jelenhet meg. A klasszikus nyomásterhelés kialakulását mutatja az alábbi sematikus 35.sz. ábra.



35.sz. ábra (Dörnyei et al 2020)

Magyarázat, hogy az áramlási akadály, a kollaterális fejlődése és az áramlás által indukálta vénafal átalakulás, hogyan járul hozzá a különböző morfológiai rendellenességek kialakulásához. **1.:** A főágon alkalmazott krónikus szűkítés. **2.:** Retrográd és ortográd vezető vénás hálózatból kialakult megkerülő kollaterális rendszer kifejlődése. Sok ilyen egység párhuzamos összekapcsolódása alkotja a retikuláris vénákat. **3.:** Áramlás indukálta morfológiai tágulás a retikuláris vénákban, optimális áramlási útvonalakat képezve. **4.:** Az áramlás indukálta krónikus remodeling során a vénafal gyengülése. **4/a:** Kevésbé sűrű belső elasztikus membrán. **4/b:** Kevesebb kontraktilis protein. **4/c:** Monocita infiltráció. **4/d:** Sejtsztódás. **5.:** A fal fokozott érzékenysége a gravitációs terhelésre (unduláló lefutás, helyi tágulatok).

Vizsgálataink egyik fontos konklúziója, hogy a fokozott áramlásnak kitett véna morfológiai falátépülése közben kötőszövetes elemeit lebontja, simaizom sejtjei szaporodásnak indulnak és ezen állapotában a fokozott nyomással, fokozott falterheléssel szembeni ellenállóképessége időlegesen lecsökken. Ez áll a gyakori varikozitás betegség hátterében.

VI. Következtetések

Állatkísérletes kutatómunkánk során patkányok alsó végtagi vénák strukturáját és szövettanját elemeztük saphena magna részleges leszorítását; saphena magna részleges leszorítását és gravitációs terhelését; valamint vena femoralis profunda részleges leszorítását követően. Tekintettel arra, hogy a mai felfogás szerint a humán varikózus malformációkat az esetek többségében a mélyvénák felől érkező refluxos, inkompetens perforáns ágak táplálják és korábban nem állt rendelkezésre állatkísérletes modell; munkánk célkitűzése, a feltételezett átalakult ágak kialakítása és demonstrálása, valamint a folyamat patomechanizmusának feltárása volt. Vizsgálataink eredményeiből az alábbi következtetésekre jutottunk:

1. A vena saphena főágának parciális szűkítésével egy megkerülő kollaterális hálózat alakul ki, melynek morfológiai megjelenése a retikuláris vénákat idézi. A kollaterális hálózat gyarapodása folyamatos a parciális okklúziót követő 4-8-12 hét során. A megjelenő kisvénás hálózat a vena saphena felől retrográd módon töltődik, bennük kompetens billentyűk nincsenek. A kialakuló hálózatból a vena saphena törzsének közeléből vett minták elasztin és simaizom tartalma csekélyebb volt, mint a kontroll oldal azonos mérettartományba tartozó kisvénák falaiban. Továbbá, ezen vénák falában fokozott sejtosztódást és monocita beszűrődést észleltünk. A párhuzamos áramlási és nyomási terhelés hatása alatt, a morfológiai tágulás folyamatában lévő, kisvénák fala tehát mechanikailag meggyengült. Erre utalt az is, hogy gyakran észleltünk rajtuk lokális tágulatokat, unduláló lefutást.
2. Ha a parciális saphena szűkítést gravitációs terheléssel (tilt ketreces tartás) kombináltuk, csaknem minden esetben észlelhetők voltak lokális tágulatok, unduláló lefutás, mely nagymértékben emlékeztetett a varikózus vénák morfológiai megjelenésére. A kettős (okklúzió+gravitáció) terhelés az elasztika állomány jellegzetes inhomogén megoszlását eredményezte: Fokozottan denz és elasztint csak keveset tartalmazó érszakaszok váltogatták egymást, mely fontos tényező a varikózus morfológia kialakulása szempontjából.

3. A vena femoralis profunda krónikus szűkítésével egyértelmű superficialis varikózus jellegű hálózat alakítható ki a patkányok alsó végtagján. Ezek között egyértelmű retikuláris vénákból álló plakkok, pókvénák és unduláló lefutású lokális tágulatokat tartalmazó vénaszakaszok is felismerhetőek voltak. Tehát a patkányok VFP parciális okklúziójával találtuk meg a varikózus hálózatok előállítására alkalmas technikát.
4. Kísérleteink során sikerült, először a lábvarikozitás betegség állatkísérletes modelljét létrehozni. Sikeresen alkottuk meg a humán varikozitás betegség korai stádiumára jellemző retikuláris hálózatokat, pókvénákat és inkompetens perforánsokat. Számos esetben a saphena rendszerben unduláló lefutású és lokális tágulatot mutató későbbi fázisra jellemző elváltozásokat is találtunk. A retikuláris vénák fala az ép kisvénákhoz képest elasztinban és simaizom aktinban gazdagabbnak bizonyult, ez arra utal, hogy a hemodinamikai terhelésre fokozódott ezen proteinek expressziója, viszont ez mégsem volt képes a hemodinamikai igényeknek megfelelni és így jöttek létre az észlelt tágulatok. Több esetben sikerült a mélyvénás rendszer felől a felületes vénás rendszer felé húzódó refluxos perforáns ágakat direkt mikroreparációval is azonosítanunk. Ezek, a felszínre elérve retikuláris vénás hálózatokba, illetve pókvénákba torkolltak.
5. Megfigyelésünk egyértelműen bizonyítja, hogy nem egyedül a nyomásterhelés, hanem a nyomás- és áramlási terhelés együttesen váltja ki a varikozításra jellemző eltéréseket. Kísérleteink birtokában, az áramlási komponenst a következő hozza létre a humán esetekben: Álló testhelyzetben tartós izometriás összehúzódás akadályozza a vér továbbjutását a mélyvénás rendszerbe és az inkompetens perforáns, egy időszakos gyengébb izomösszehúzódás alkalmával, a saphena rendszerbe ürítheti azt. Az extra áramlás és nyomásterhelés deformálja aztán a nagyobb saphena vénákat. Meglepő módon, kísérleteink alkalmával kiderült, hogy kontroll körülmények között is van retrográd összeköttetés a mély és a felszíni vénás rendszer között (legalábbis patkányban). Ezek a kapcsolatok a kapilláris hálózaton keresztül jöhetnek létre; áramlási kapacitásuk korlátozott, alakjuk minden esetben szabályos, nem patológiás.

6. Ezen felismeréseket továbbfejlesztve, mennyiségi és minőségi szempontból megalapozott translációs modellt kaphatunk e fontos humán kórképről, mely hosszabb távon a gyógyszeres és sebészeti kezelés irányában is jelentős segítséget adhat.

VII. Összefoglalás

Háttér és célkitűzések. Az alsó végtagi varikozitás betegség a lakosság egyre nagyobb hányadát érinti. Megelőző munkánkban bemutattuk, hogy patkány saphena vénájára helyezett krónikus szűkítő klippel a humán lábvarikozitás betegség korai fázisaira jellemző bőr alatti retikuláris kollaterális vénás hálózatot lehet kialakítani. Ezen kollaterális ágak további hemodinamikai és szövettani tanulmányozása képezte jelen munkánk első részét. Mai felfogás szerint viszont a humán varikozus malformációkat az esetek többségében a mélyvénák felől érkező refluxos, inkompetens perforáns ágak táplálják. Ilyen ágak kialakítása és a megjelenés patomechanizmusának feltárása volt jelen munkánk további részeinek célkitűzése. **Anyag és módszerek.** Patkányok bal oldali véna saphena magnáján, valamint a vena femoralis profundáján végeztünk krónikus szűkítéseket 4-32 hétig. A saphena obstrukciók alkalmával gravitációs terheléseket is alkalmaztunk az utolsó 4 hétben. Altatásban, illetve cadaveren a saphena vena poplitealis ágába, illetve a femorális profunda distalis szakaszába mikrokanült vezetünk és Batson 17 festékkel, valamint metilénkéssel festett heparinos fiziológiás sóoldattal retrográd töltést végeztünk. Több mint 100 patkány kezelt és kontroll oldalát vizsgáltuk meg. Az újonnan megjelent vénák falát kvantitatív szövettani technikákkal tanulmányoztuk elasztikus rostokra, kollagénre, simaizom aktinra, sejtosztódásra és makrofág beszűrődésre. **Eredmények.** A vena saphena magna részleges leszorításának hatására megkerülő kollaterális vénás hálózat alakult ki, melynek mechanikai gyengeségét a csökkent elasztika, inhomogén SMA festődés, a fokozott sejtosztódás és monociter beszűrődés mutatta. A mélyvénás rendszerbe fecskendezett festékanyag a krónikusan okkludált oldalon csaknem minden esetben megjelent a felszínen és a felületes saphena rendszerbe ürült. A vena femoralis profunda részleges elzárásának eredményeképpen jellegzetesen vastagabb *refluxos perforáns ágak* alakultak ki, melyek a felszínen tipikus *pókvénákba* vagy *retikuláris vénás konglomerátumokba* torkolltak. Ezekből, már az eredeti ortográd felszíni kisvénák továbbították a vért a saphena fő törzse felé. Rajtuk azonban gyakran találtunk *lokális tárgulatokat*, valamint *szabálytalan, girbe-gurba lefutású* szakaszokat. **Következtetések.** A vénás áramlás akadályait kikerülő újonnan kialakuló kollaterális kisvénás hálózat az áramlás-indukálta morfológiai átépülés folyamata közben van és ez a vénafal átmeneti gyengülésével jár. Ilyenkor, a vénafal nehezebben tud a magasabb vénás nyomás morfológiai dilációs hatásának ellenállni.

VIII. Summary

Background and Aims. A large segment of the human population is affected by the low extremity varicosity disease. Earlier we demonstrated that by application of a narrowing clip on the main branch of the saphenous vein of the rat a collateral reticular vein network can be initiated resembling early phases of the human varicosity disease. Further hemodynamic and histological analysis of this network formed the first part of the present dissertation. According to modern clinical view, human varicose malformations are initiated by incompetent perforant branches. Our (successful) attempts to produce such branches and reveal their pathomechanism formed our further aims of study. **Materials and Methods.** Chronic narrowing clips and stitches were applied on the left saphenous vein main branch as well as on the deep femoral vein of rats for 4-32 weeks. In cases of saphenous vein obstructions, gravitational load was also applied in the last 4 weeks of treatment. Microcannulas were introduced in a popliteal venous branch or in the deep saphenous vein and the venous network was filled with the Batson17 plastic or heparinized saline stained with methylene blue was slowly retrogradely injected. Control and occluded sides of more than 100 rats were examined. Walls of newly formed veins were studied by quantitative histology, for elastin, collagen, smooth muscle actin, cell division activity and monocyte infiltration. **Results.** Partial occlusion of the great saphenous vein resulted in development of a bypassing collateral venous network, its mechanical weakness was demonstrated by decreased elastic staining, inhomogeneous SMA staining, increased cell division activity and presence of monocyte infiltration. At the occluded side, methylene blue injected in the deep femoral vein appeared in the superficial venous system, it was emptied into the saphenous vein network. Occlusion of the deep femoral vein resulted in development of *refluxing performant venous branches*, which emptied in typical *spider veins* and *reticular venous conglomerates*. Orthograde superficial small veins conducted blood into the saphenous vein. *Local dilations* and *zig-zagging undulating morphologies* were frequently found on them. **Conclusions.** Newly developed collateral branches bypassing venous obstacles are in the state of continuous flow-induced morphological remodeling which is accompanied by a transitory mechanical weakness of the wall. The ability of the venous wall to withstand the dilation force of elevated venous pressure is reduced in such situation.

IX. Irodalomjegyzék

- Abenhaim, L., Clement, D., Norgren, L., Baccaglioni, U., Cooke, J., Cornu-Thenard, A., Depairon, M., Dormandy, J.A., Durand-Zalesky, I., Fowkes, F.G.R., Kahn, S.R., Kurz, X., Lamping, D.L., Partsch, H., Pillion, G., Scurr, J.H., Zuccarelli, F. (1999). The Management of Chronic Venous Disorders of the Leg.: An Evidence-Based Report of an International Task Force. *Phlebology*, 14suppl:1,1-126.
- AbuRahma, A. (2010). The role of the vascular lab and imaging in chronic venous insufficiency. *Vasc. Disease Management*, 7(9):E189-E195.
- Acsády, G. (1986). A perifériás vivőérrendszer funkcionális anatómiája. In G. Acsády, J. Galambos, A. Hetényi, S. Papp, G. Radó, L. Urai, A. Mester, & N. Attila (Szerk.), *A vénák betegségei és kezeléseik* (old.: 17-30). Budapest: Medicina.
- Acsády, G. (2001). A mélyvénák helyreállító műtétei. In G. Acsády, A. Nemes, & K. Benjamin (Szerk.), *Az érsebészet tankönyve* (old.: 223-225). Budapest: Medicina Könyvkiadó.
- Advanced Laser Vein Care*. Forrás: <https://www.varicoseveindr.com/images/SPIDER-AND-RETICULAR-VEIN.jpg>
- Ahti, T., Makivaara, L., Luukkaala, T., Hakama, M., & Laurikka, J. (2010). Effect of family history on the risk of varicose veins is affected by differential misclassification. *J. Clin. Epidemiol.*, 63:686-690.
- Akar, I., Ince, I., Aslan, C., Benli, I., Demir, O., Altindeger, N., Dogan, A., Ceber, M. (2018). Oxidative stress and prolidase enzyme activity in the pathogenesis of primary varicose veins. *Vascular*, Vol 26(3): 315-321.
- Almeida, J., Javier, J., Mackay, E., Bautista, C., Cher, D., & Priebstle, T. (2015). Three year follow-up of first human use of cyanoacrylate adhesive for treatment of saphenous vein incompetence. *J Vasc Surg Venous Lymphat Disord*, 3(1):125.
- Asciutto, G., Momme, A., Asciutto, K., & Geier, B. (2010). Oestradiol levels in varicose vein blood of patients with and without pelvic vein incompetence (PVI): Diagnostic Implications. *Eur J Vasc Endovasc Surg*, 40: 117-121.
- Aunapuu, M., & Arend, A. (2005). Histopathological changes and expression of adhesion molecules and laminin in varicose veins. *Vasa* 34, 170-175.
- Baeyens, N., & Schwartz, M. (2016). Biomechanics of vascular mechanosensation. *Mol. Biol. Cell* 27, 7-11.
- Banjo, A. (1987). Comparative study of the distribution of venous valves in the lower extremities of black Africans and Caucasians: pathogenic correlates of prevalence of primary varicose veins in the two races. *Anat. Rec.*, 217(4):407-412.
- Batson, O. (1955). Batson's No. 17 Plastic Replica and Corrosion Kit. *Mtg. Amer. Assoc. Anatomists (68th session)*. Phila. PA.

- Bautista, E., Martinez, J., & Gagne, P. (1998). Symptomatic venous hypertension because of occult iliofemoral deep vein thrombosis: a report of two cases. *Cardiovasc Surg*, 6: 598-603.
- Beebe, H.G., Bergan, J.J., Bergqvist, D., Eklof, B., Eriksson, I., Goldman, M., Greenfield, L.J., Hobson 2nd, R.W., Juhan, C., Kistner, R.L., Labropoulos, N., Malouf, G.M., Menzoian, J.O., Moneta, G.L., Myers, K.A., Neglen, P., Nicolaidis, A.N., O'Donnell, T.F., Partsch, H., Perrin, M., Porter, J.M., Raju, S., Rich, N.M., Richardson, G., Summer, D.S. (1996). Classification and grading of chronic venous disease in the lower limbs. A consensus statement. *Eur J Vasc Endovasc Surg*, 12:487-491.
- Belramman, A., Bootun, R., Lane, T., & Davies, A. (2019). Endovenous management of varicose veins. *Angiology*, Vol.70(5):388-396.
- Bergan, J. (1998). A unifying concept of primary venous insufficiency. *Dermatol. Surg.*, 24(4):425-428.
- Bergan, J. (2007). *The vein book*. SanDiego: Elsevier. 1-46.
- Bergan, J., & Schmidt-Schönbein, G. (2000). Therapeutic management of chronic venous insufficiency: microcirculation as a target. *Microcirculation* 7(suppl), 23-28.
- Bergan, J., & Sparks, S. (2000). Overview of Venous Disorders. In A. AbuRahma, & J. Bergan, *Noninvasive vascular diagnosis* (pp. 303-309). London: Springer.
- Bergan, J., Schmid-Schönbein, G., Coleridge Smith, P., & és mtsai. (2006). Chronic venous disease. *N. Engl. J. Med.*, 355(5):488-498.
- Bernardini, H., DeRango, P., Piccioli, R., Bisacci, C., Pagluica, V., Genovese, G., & Bisacci, R. (2010). Development of primary superficial venous insufficiency: The ascending theory. Observational and hemodynamic data from a 9-year experience. *Annals Vasc. Surg.* 24 , 709-720.
- Bihari, I. (1982). A saphena magna magas lekötéséről. *Magy. Seb.*, 35:366-368.
- Bihari, I. (1996). Az alsó végtag seprű-vagy pókvénáinak klinikai képe és előfordulása. *Érbetegségek*, 3(3):21-25.
- Bihari, I. (1999). Az alsó végtagi varicositas műtéti eltávolításának módszerei. *Érbetegségek*, 6,55-66.
- Bihari, I. (1999/2.). Az alsó végtagi varicositas műtéti eltávolításának módszerei. *Érbetegségek*, 55-56.
- Bihari, I. (2004). Krónikus vénás elégtelenség. In I. Bihari, *Visszérbetegség és kezelése* (old.: 55-56). Budapest: Á+B Kiadó.
- Bihari, I. (2007). Alsó végtagi varicositas injectiós sclerotherapiája. 25 év és 115000 injekció tapasztalata. *Orv. Hetil.*, 148,51-58.
- Bihari, I. (2018). Megújulás az alsó végtagi varicositas műtéti kezelésében. *Orv Hetil*, 159(52):2195-2201.
- Bihari, I., & Lakner, G. (1983). Varicectomia módosított Klapp-kés alkalmazásával. *Magyar Seb.*, 36,249-251.

- Bihari, I., Muranyi, A., & Bihari, P. (2005). Laser-Doppler examination shows high flow in some common teleangiectasias of the lower limb. *Dermatol Surg*, 49:704-710.
- Bihari, I., Puskás, A., Delfrate, R., & Franceschi, C. (2016/2.). Varicositas ultrahangos haemodynamikai vizsgálatának manőverei. *Érbetegségek*, 23:3-9.
- Bihari, I., Tornóci, L., & Bihari, P. (2002). Alsó végtagi varicositas hazai epidemiológiai felmérése. *Érbetegségek*, 9(suppl): 21-22.
- Bihari, I., Tornóci, L., & Bihari, P. (2002). Az alsó végtagi varicositas hazai epidemilológiai felmérése. *Érbetegségek*, 9,57-62.
- Biridina, J., Pilmane, M., & Ligers, A. (2017). The morphofunctional changes in the wall of varicose veins. *Ann Vasc Surg*, 42:274-284.
- Bjordal, R. (1970). Simultaneous pressure and flow recording in varicose veins of the lower extremity. *Acta Chir Scand*, 136:309-17.
- Bootun, R., & Davies, A. (2016). Long-term follow-up for different varicose vein therapies: is surgery still the best? *Phlebology*, Vol31(IS):125-129.
- Bouissou, H., Julian, M., Pieraggi, M., & Louge, L. (1988). Vein morphology. *Phlebology* 3, Suppl.(1):1-11.
- Bozkurt, A., & Yilmaz, M. (2016). A prospective comparison of a new cyanoacrylate glue and laser ablation for the treatment of venous insufficiency. *Phlebology*, 31(1suppl):106-13.
- Bradbury, A., Evans, C., Allan, P., Lee, A., Ruckley, C., & Fowkes, F. (1999). What are the symptoms of varicose veins? Edinburgh vein study cross sectional population survey. *BMJ*, 318:353-356.
- Brinsuk, M., Trank, J., Luft, F., Bushjahn, A., & Jordan, J. (2004). Heritability of venous function in humans. *Arterioscler Thromb Vasc Biol.*, 24:207-211.
- Browse, N., Burnand, K., Irvine, A., & Wilson, N. (1999). *Diseases of the veins*. Arnold, London, Sydney, Auckland.
- Bujan, J., Gimeno, M., Jimenez, J., Kielty, C., Mecham, R., & Bellon, J. (2002). Expression of elastic components in healthy and varicose veins. *Angiology*, 53:131-140.
- Caggiati, A. (2013). The venous valves of the lower limbs. *Plebolympology*, 20:87-95.
- Caggiati, A., Macchiarelli, G., & Familiari, G. (1998). Topographical structural variations of the human long saphenous vein and its age-regulated remodelling as revealed by corelated light and scanning electron microscopy. *Phlebology*, 13:156-162.
- Caggiati, A., Philips, M., Lametschwandtner, A., & Allegra, C. (2006). Valves in small veins and venules. *Eur J Vasc Endovasc Surg*, 32:447-452.
- Caggiati, A., Bergan, J., Gloviczki, P., Eklof, B., Allegra, C., & Partsch, H. (2005). International Interdisciplinary Consensus Committee on Venous Anatomical Terminology. Nomenclatura of the veins of the lower limbs: Extensions, refinements and clinical application. *J. Vasc. Surg.*, 41:719-724.
- Callam, M. (1994). Epidemiology of varicose veins. *British Journal of Surgery*, 81,167-173.

- Caps, M., Manzo, R., Bergelin, R., & és mtsai. (1995). Venous valvular reflux in veins not involved at the time of acute deep vein thrombosis. *J. Vasc. Surg.*, 22,524-531.
- Carpentier, P., Maricq, H., Biro, C., & és mtsai. (2004). Prevalence, risk factors and clinical patterns of chronic venous disorders of lower limbs: a population based study in France. *J. Vasc. Surg.*, 40,650-659.
- CEN. Comité Européen de Normalisation. (2001). In: *European Prestandard. Medical compression hosiery*. Brussels: 1-40. *European Committee for Standardization. B.*
- Chien , S. (2007). Mechanotransduction and endothelial cell homeostasis: the wisdom of the cell. *Am J Physiol Heart Circ Physiol*, 292:H1209-H1224.
- Cornu-Thenard, A., Boivin, P., Baud , J., De Vincenzi, I., & Carpentier P. H. (1994). Importance of the familial factor in varicose disease. Clinical study of 134 families. *J Dermatol Surg Oncol*, 20(05):318-326.
- Cornu-Thénard, A., Uhl, J., & Chleir, F. (1999). The CEAP usefulness and limitations. *Phlebology*, 24:9-14.
- Cotton, L. (1961). Varicose veins: gross anatomy and development. *Br. J. Surg.*, 48:589-598.
- Curri, B. (1992). The role of vasa vasorum in the genesis of varicose veins. *Phlebologie*, 20:38-42.
- de Ávila Oliveira, R., Castro Porto Mazzucca, A., Vianna Pachito, D., Riera, R., & da Costa Baptista-Silva, J. (2018). Evidence for varicose vein treatment: an overview of systematic reviews. *Sao Paulo Med J.*, 136(4):324-332.
- Delis, K. (2005). Leg perforator vein incompetence: functional anatomy. *Radiology*, 235:327-334.
- DePopas, E., & Matthew, B. (2018). Varicose veins and lower extremity venous insufficiency. *Semin Intervent Radiol*, 35(1): 56-61.
- Dodd, H., & Cockett, F. (1976). *The pathology and surgery of the veins of the lower limb*. Churchill Livingstone. Second ed. Edinburgh, London, New York.
- Dörnyei, G., Hethéssy, J., Patai, B., Balogh, F., Némethi, A., Jackel, M., Tőkés, A., Fees, A., Varady, Z., Monos, E., Nadasy, G. (2020). Combined effect of chronic partial occlusion and orthostatic load on the saphenous vein network: a varicosity model in the rat. *Phlebology*, 35(2):92-101.
- Dwerryhouse, S., Davies, B., & Harradine, K. (1999). Stripping the long saphenous vein reduces the rate of reoperation for recurrent varicose veins: five-year results of a randomized trial. *J Vasc Surg*, 29:589-592.
- Elias, S., & Raines, J. (2012). Mechanochemical tumescentless endovenous ablation: final results of the initial clinical trial. *Phlebology*, 27(2):67-72.
- Elsharawy, M., Naim, N., Abdelmaquid, E., Al-Mulhim A. (2007). Role of saphenous vein wall in the pathogenesis of primary varicose veins. *Interact Cardiovasc Thorac Surg*, 6:219-224.

- Epstein, D., Onida, S., Bootun, R., Ortega-Ortega, M., & Davies, A. (2018). Cost-effectiveness of current and emerging treatments of varicose veins. *Value Health*, 21(8):911-920.
- Eschrich, J., Meyer, R., Kuk, H., Wagner, A.H., Noppeney, T., Debus, S., Hecker, M., Korff, T. (2016). Varicose remodeling of veins is suppressed by 3-hydroxy-3-methylglutaryl Coenzyme A reductase inhibitors. *J Am Heart Assoc.*, 23;5(2):e002405.
- Fan, C. (2005). Venous pathophysiology. *Semin Intervent Radiol*, 22:157-161.
- Fiebeg, A., Krusche, P., Wolf, A., Krawczak, M., Timm, B., Nikolaus, S., Frings, N., Schreiber, S. (2010). Heritability of chronic venous disease. *Hum Genet*, 127(6):669-674.
- Fukaya, E., Flores, A. M., Lidholm, D., Gustafsson, S., Zanetti, D., Ingelsson, E., & Leeper, N. J. (2018). Clinical and genetic determinants of varicose veins. *Circulation*, 138:2869-2880.
- Gandhi, R., Irizarry, E., Nackman, G., Halpern, V., Mulcare, R., & Tilson, M. (1993). Analysis of the connective tissue matrix and proteolytic activity of primary varicose veins. *J. Vasc. Surg.* 18, 814-820.
- Garcia-Gimeno, M., Rodriguez-Camarero, S., & Tagarro-Villalba, S. (2009). Duplex mapping of 2036 primary varicose veins. *J Vasc Surg*, 49:681-689.
- García-Honduvilla, N., Asúnsolo, Á., Ortega, M. A., Sainz, F., Leal, J., Lopez-Hervas, P., Pascual, G., Buján, J. (2018). Increase and redistribution of sex hormone receptors in premenopausal women are associated with varicose vein remodelling. *Oxidative Medicine and Cellular Longevity*, 3974026, 9pages.
- Ghaderian, S., & Khodaii, Z. (2012). Tissue remodeling investigation in varicose veins. *Int J Mol Cell Med.*, 1(1):50-61.
- Ghaderian, S., Lindsey, N., Graham, A., Homer-Vanniasinkam, S., & Akbarzadeh Najar, R. (2010). Pathogenic mechanisms in varicose vein disease: the role of hypoxia and inflammation. *Pathology* 42, 446-453.
- Gillespie, D., Patel, A., & Fileta, B. (2002). Varicose veins possess greater quantities of MMP1 than normal veins and demonstrate regional variation in MMP1 and MMP13. *J Surg Res*, 106:233-238.
- Gloviczky, P. (1999). Subfascial endoscopic perforator vein surgery: indications and results. *Vasc. Med.*, 4,173-180.
- Goldman, M., & Fronek, A. (1989). Anatomy and pathophysiology of varicose veins. *J. Dermatol. Surg. Oncol.* 15, 138-145.
- Goldman, M., Weiss, R., & Bergan, J. (1994). Diagnosis and treatment of varicose veins: a review. *J Am Acad Dermatol*, 31:394-413.
- Gósi, G., Monori-Kiss, A., Nadasy, G., Durkó, A., Monos, E., & Acsády, G. (2014). Comparison of passive and active biomechanical properties of human cervical and leg veins. *Intl Angiol*, 33:348-56.

- Gósi, G., Nádasy, G., Raffai, G., Fehér, E., Szeberin, Z., Monos, E., & Acsády, G. (2015). Regional differences in statistical geometry of endothelial dense granules in human extremity veins. *Phlebology*, 30(7)481-485.
- Gottlob, R., & May, R. (1986). Venous valves. *New York, NY: Springer*.
- Guex, J. (2005). Foam sclerotherapy: an overview of use for primary venous insufficiency. *Semin. Vasc. Surg.*, 18,25-29.
- Hach, W., & Hach, V. (1997). *Phlebography and sonography of the veins*. Berlin, Heidelberg, New York: Springer. *Springer*.
- Hahn, T., Unthank, J., & Lalka, S. (1999). Increased hindlimb leukocyte concentration in a chronic rodent model of venous hypertension. *J. Surg. Res.*, 81:38-41.
- Hertzberg, B., Kliwer, M., DeLong, D., & és mtsai. (1997). Sonographic assessment of lower limb vein diameters: implications for the diagnosis and characterization of deep venous thrombosis. *Am J Roentgenol*, 77,462-465.
- Hetényi, A. (1986). *Fiziológia és patofiziológia*. In: *A vénák betegségei és kezeléseik*. Szerk.: Nemes A. Budapest: Medicina.
- Hetényi, A. (1996). Az alsó végtag krónikus vénás elégtelenségének klasszifikációja és a súlyosság mértékének megállapítása. *Érbetegségek*, 3(1):21-24.
- Hetthéssy, J., Tóké, A., Kérés, S., Balla, P., Dörnyei, G., Monos, E., & Nádasy, G. (2018). High pressure and low flow mediated remodeling of the saphenous vein wall. *Phlebology*, 33:128-137.
- Hirai, M., Naiki, K., & Nakayama, R. (1990). Prevalence and risk factors of varicose veins in Japanese women. *Angiology*, 41:228-232.
- Horecka, A., Biernacka, J., Hordyjewska, A., Dabrowski, W., Terlecki, P., Zubilewicz, T., Musik, I., Kurzepa, J. (2018). Antioxidative mechanism in the course of varicose veins. *Phlebology*, Vol. 33(7): 464-469.
- Ibegbuna, V., Delis, K., & Nicolaides, A. (2006). Haemodynamic and clinical impact of superficial, deep and perforator vein incompetence. *Eur J Vasc Endovasc Surg*, 31:535-541.
- Jacobs, B. N., Andraska, E. A., Obi, A. T., & Wakefield, T. W. (2017). Pathophysiology of varicose veins. *Journal of Vascular Surgery: Venous and Lymphatic Disorders*, Volume 5, Number 3: 460-467.
- Járai, Á., Hartman, Z., & Battyáni, I. (2006/4). A krónikus vénás betegségek CEAP felosztásáról. *Érbetegségek XIII/4*, 130-131.
- Jean-Francois, U., Cornu-Thenard, A., Bernadette, S., & Carpentier, P. (2012). Clinical analysis of the corona phlebectatica. *J. Vasc. Surg.*, 1:150-153.
- Joann, M. L., & Bush, R. L. (2013). Venous disease in women: Epidemiology, manifestations and treatment. *JVS*, Volume 57, Issue 4, Supplement, pages 37S-45S.
- Kachlik, D., Baea, V., Fara, P., Lametschwandtnner, A., Minnich, B., Sosna, B., Stingl, J., Straka, Z., Setina, M., Musil, M. (2007). A vena saphena magna vasa vasorumainak

- anatómiája normális és pathológiás körülmények között. *Érbetegségek 14(3)*, 117-122(In Hungarian).
- Kedler, M., Makrantonaki, E., Kratzsch, J., Anderegg, U., Wetzig, T., Zouboulis, C., & Simon, J. (2010). Elevated sex steroid hormones in great saphenous veins in men. *Journal of Vascular Surgery*, 3:639-646.
- Khilnani, N., & Robert J., M. (2005). Imaging of Venous Insufficiency. *Semin Intervent Radiol.*, 22(3):178-184.
- Kirsch, D., Dienes, H., Küchle, R., Duschner, H., Wahl, W., Böttger, T., Junginger, T. (2000). Changes in the extracellular matrix of the vein wall--the cause of primary varicosis? *Vasa*, 29:173-177.
- Knaapen, M., Somers, P., Bortier, H., De Mayer, G., & Kockx, M. (2005). Smooth muscle cell hypertrophy in varicose veins is associated with expression of estrogen receptor- β . *Journal of Vascular Research*, 42:8-12.
- Kockx, M., Knaapen, M., Bortier, H., Cromheeke, K., Bouterin-Falson, O., & Finet, M. (1998). Vascular remodeling in varicose veins. *Angiology*, 49:871-877.
- Kowalewski, R., Sobolewski, K., Wolanska, M., & Gacko, M. (2004). Matrix metalloproteinases in the vein wall. *Int Angiol*, 23:164-169.
- Krasinski, Z., Biskupski, P., Dzieciuchowicz, L., Kaczmarek, E., Krasinska, B., Staniszewski, R., Pawlaczyk, K., Stanisic, M., Majewski, P., Majewski, W. (2010). The influence of elastic components of the venous wall on the biomechanical properties of different veins used for arterial reconstruction. *Eur J Vasc Endovasc Surg.*, 40(2):224-229.
- Kubik, S., Wuppermann, & Springer, T. (1986). *Anatomia der Beinvenen, in: Varizen, ulcus cruris und thrombose*. Heidelberg, New York.
- Kunt, A. T., Isbir, S., Gormus, U., Kahraman, O. T., Arsan, S., Yilmaz, S. G., & Isbir, T. (2015). Polymorphisms of MMP9 and TIMP2 in patients with varicose veins. *in vivo*, 29:461-466.
- Labropoulos, N., Kang, S., Mansour, M., Giannoukas, A., Buckman, J., Baker, W.(1999). Primary superficial vein reflux with competent saphenous trunk. *Eur J Vasc Endovasc Surg*, 18: 201-206.
- Labropoulos, N., Tiongson, J., Pryor, L., Tassiopoulos, A., Kang, S., Mansour, M., Baker, W. (2001). Nonsaphenous superficial venous reflux. *J. Vasc Surg.*, 34:872-877.
- Labropoulos, N. (2019). How Does Chronic Venous Disease Progress from the First Symptoms to Advanced Stages? *Advances in Therapy*, 36:S13-S19.
- Labropoulos, N., Gasparis, A., Pefanis, D., Leon, R., & Tassiopoulos, A. (2009). Secondary chronic venous disease progresses faster than primary. *J Vasc Surg*, 49:704-710.
- Labropoulos, N., Leon, L., Engelhorn, C., Amaral, S., Rodriguez, H., Kang, S., Mansou, A., Littooy, F. (2004). Sapheno-femoral junction reflux in patients with a normal saphenous trunk. *Eur J Vasc Endovasc Surg*, 28(6):595-599.

- Labropoulos, N., Summers, K., Sanchez, I., Raffetto, J., & Brook, S. (2017). Saphenous vein thickness in age and venous reflux-associated remodelling in adults. *J. Vasc. Surg.*, 5:218-222.
- Labropoulos, N., Tassiopoulos, A., Bhatti, A., & Leon, L. (2006). Development of reflux in perforator veins in limbs with primary venous disease. *J Vasc surg*, 43:558-562.
- Labropoulos, N., Tassiopoulos, A., Bhatti, A., & Leon, L. (2006). Development of reflux in perforator veins in limbs with primary venous disease. *J. Vasc. Surg.* 43, 558-562.
- Lane, T., Bootun, R., & Dharmarajah, B. (2016). A multi-centre randomised controlled trial comparing radiofrequency and mechanical occlusion chemically assisted ablation of varicose veins- Final results of the Venefit versus Clarivien for varicose veins trial. *Phlebology*, 32(2):89-98.
- Lattimer, C. R., Kalodiki, E., Geroulakos, G., Hoppensteadt, D., & Fareed, J. (2016). Are inflammatory biomarkers increased in varicose vein blood? *Clinical and Applied Thrombosis/Hemostasis*, Vol. 22(7):656-664.
- Lengyel, L., & Acsády, G. (1990). Histomorphological and pathobiochemical changes of varicose veins, a possible explanation of the development of varicosis. *Acta Morphol Hung* 38, 259-267.
- Lethias, C., Labourdette, L., Willems, R., Compte, J., & Hegbage, D. (1996). Composition and organization of the extracellular matrix of vein walls: Collagen networks. *Internat. Angiol.* , 15:104-113.
- Lichota, A., Gwozdziński, L., & Gwozdziński, K. (2019). Therapeutic potential of natural compounds in inflammation and chronic venous insufficiency. *Eur J Med Chem*, 176:68-91.
- Lorant, M., Nadasy, G., Raffai, G., & Monos, E. (2003). Remodeling of the rat saphenous vein network in response to long-term gravitational load. *Physiol. Res.* 52, 525-31.
- Mani, R., Vowden, K., & Nelson, E. (2001). Intermittent pneumatic compression for treating venous leg ulcers. *Cochrane Database Syst. Rev.* , CD001899.
- Markel, A., Manzo, R., Bergelin, R., & és mtsai. (1992). Valvular reflux after deep vein thrombosis: incidence and time of occurrence. *J. Vasc. Surg.*, 15,377-382.
- Marsden, G., Perry, M., Kelley, K., & Davies, A. (2013). Guideline Development Group. Diagnosis and management of varicose veins in the legs: summary of NICE guidance. *BMJ*, 347:F4279.
- Mashiah, A., Berman, V., Thole, H., Rose, S., Pasik, S., Schwarz, H., & Ben-Hur, H. (1999). Estrogen and progesterone receptors in normal and varicose saphenous veins. *Cardiovascular Surgery*, Vol(7):327-331.
- May, R., & Nissl, R. (1973). *Die phlebographie der unteren extremitat*. Thieme. Stuttgart.
- MEDICOVER(2020).Forrás:<https://medicoverkorhaz.hu/wpcontent/uploads/2020/02/visszer-sepruvena-270x300-1.jpg>.

- Meg, F. (2013). *Anatomy and Physiology: The cardiovascular system- Blood vessels and circulation, Chapter 13*. Forrás: <https://www.slideshare.net/gwrandall/163-ch-13lecturepresentation>
- Meskó, É. (2002). A krónikus vénás elégtelenség patomechanizmusa és klinikai jelentősége. *Háziorv. Továbbképző Szemle*, 7, 452-456.
- Michel, C. (1996). Transport of macromolecules through microvascular walls. *Cardiovasc Res*, 32:644-653.
- Michiels, C., Remacle, J., & Bouaziz, N. (2002). Endothelium and venotropic drugs in chronic venous insufficiency. *Phlebology*, 17:145-150.
- Molnar, A., Apor, A., Kiss, R., Préda, I., Monos, E., Bérczi, V., & Nadasy, G. (2008). Humán vénák biomechanikai tulajdonságai. *Orv. Hetil.*, 149:1801-1809.
- Molnár, A., Apor, A., Kristóf, V., & és mtsai. (2006). Generalized changes in venous distensibility in postthrombotic patients. *Thromb. Res.*, 117,639-645.
- Molnar, A. Á, Tárnoki, Á.D., Tánoki, D.L., Kulcsár, Z., Litvay, L., Garami, Zs., Préda, I., Kis, G.R., Bérczi, V., Lannert, A., Monos, E., Nádasy, G.L. (2013). Heritability of venous biomechanics. *Arterioscler Thromb Vasc Biol*, 33(1):152-157.
- Monos, E. (1999). *Physiology of the venous system*. SOTE, Budapest. 32-35.
- Monos, E. (2010). *A vénás rendszer élettana, 4. átdolgozott kiadás.Semmelweis Kiadó*. Budapest. 37-51.
- Monos, E., Contney, S., A.W. Jr, C., & Stekiel, W. (1989/1). Electrical and mechanical responses of rat saphenous vein to short-term pressure load. *Am J Physiol*, 256:H147-H53.
- Monos, E., Contney, S., Cowley Jr, A., & Stekiel, W. (1989/2). Effect of long-term tilt on mechanical and electrical properties of rat saphenous vein. *Am. J. Physiol.*, 256:H1185-H1191.
- Monos, E., Lorant, M., Dornyei, G., Berczi, V., & Nadasy, G. (2003). Long-term adaptation mechanisms in extremity veins supporting orthostatic tolerance. *News Physiol. Sci.* 18, 210-2014.
- Monos, E., Raffai, G., Dornyei, G., Nadasy, G., & Feher, E. (2007). Structural and functional responses of extremity veins to long-term gravitational loading or unloading-lessons from animal systems. *Acta Astronautica* 60, 406-414.
- Moreno, A., Katz, A., Gold, L., & Reddy, R. (1970). Mechanics of distension of dog veins and other thinwalled tubular structures. *Circ. Res.*, 27:1069.
- Morrison, N., Gibson, K., & McEnroe, S. (2015). Randomized trial comparing cyanoarylate embolization and radiofrequency ablation for incompetent great saphenous veins (VeClose). *J Vasc Surg*, 61(4):985-94.
- Mühlberger, D., Morandini, L., & Brenner, E. (2008). An anatomical study of femoral vein valves near the saphenofemoral junction. *J. Vasc. Surg.*, 48:994-999.
- Myers, K., Ziegelbein, R., G.H., Z., & Matthews, P. (1995). Duplex ultrasonography scanning for venous disease: Pattern of venous reflux. *J. Vasc. Surg.* 21, 605-612.

- Naik, B., Kumar, M., Khanna, A., & Suman, P. (2016). Clinico-histopathological study of varicose vein and role of matrix metalloproteinases-1, matrix metalloproteinases-9 and tissue inhibitor of matrix metalloproteinase-1 in varicose vein formation. *Indian Journal of Pathology and Microbiology*, Vol(59):25-30.
- Nicolaides, A. (2000). Investigation of chronic venous insufficiency. A consensus statement. *Circulation*, 102:126-163.
- Nicolaides, A. (2005). Chronic venous disease and the leukocyte-endothelium interaction: From symptoms to ulceration. *Angiology*, 56, S11-S19.
- Nicolaides, A., Allegra, C., Bergan, J., & és mtsai. (2008). Management of chronic venous disorders of the lower limbs. Guidelines according to scientific evidence. *Inter. Angio.*, 27,1-59.
- Ono, T., Bergan, J., Schmid-Schöbein, G., & Takase, S. (1998). Monocyte infiltration into venous valves. *J. Vasc. Surg.*, 27:158-166.
- Özcan, S., Tezcan, O., Kurt, T., Türköne, H., Karahan, O., Çalışkan, A., & Adam, G. (2015). Serum estradiol/free testosterone ratio can be important predictor for varicose vein recurrence in men. *International Angiology*, 34(6):576-581.
- Parra, J., Cambaria, R., Hower, C., & és mtsai. (1998). Tissue inhibitor of metalloproteinase-1 is increased in saphenofemoral junction of patients with varices in the leg. *J. Vasc. Surg.*, 28:669-75.
- Partsch, H., Perrin, M., Ramelet, A., & Ricci, S. (2011). *Sclerotherapy (Fifth Edition)*. Edinburgh, London, New York, Oxford, Philadelphia, St. Louis, Sydney, Toronto.
- Pascarella, L., & Schmid-Schönbein, G. (2005). Causes of teleangiectasias, reticular veins and varicose veins. *Sem. Vasc. Surg.* 18, 2-4.
- Patai, B. B., Gabriella, D., Anna-Maria, T., Hetthessy, J. R., Alexander, F., & Nadasy, G. L. (2020). Initiation of reticular and spider veins, incompetent perforantes and varicose veins in the saphenous vein network of the rat. *Scientific Reports*, 10.1038/s41598-020-71982-z.
- Perrin, M. (2005). Endovascular treatment of lower limb varices by laser and radiofrequency. *Phlebology*, 48,337-346.
- Perrin, M., & Ramelet, A. (2011). Pharmacological treatment of primary chronic venous disease: rationale, results and unanswered questions. *Eur J Vasc Endovasc Surg*, 41:117-125.
- Poredos, P., Spiroska, A., Rucigaj, T., Fareed, J., & Jezovnik, M. (2015). Do blood constituents in varicose veins differ from the systemic blood constituents? *Eur J Vasc Endovasc Surg*, 50, 250-256.
- Porter, J., Moneta, G. (1995). Reporting standard sin venous disease. An update. *J. Vasc. Surg.*, 21:635-645.
- Porto, L., Azizi, M., Pelajo-Machado, M., Matos da, S., & Lenzi, H. (2002). Elastic fibers in saphenous varicose veins. *Angiology*, 53:131-140.

- Pries, A., Reglin, B., & Secomb, T. (2005). Remodeling of blood vessels: responses of diameter and wall thickness to hemodynamic and metabolic stimuli. *Hypertension* 46, 725-731.
- Rabe, E., Pannier-Fiseter, F., Bromen, K., & és mtsai. (2003). Bonn Vein Study by the German Society of Phlebology. Epidemiological study to investigate prevalence and severity of chronic venous disorders in the urban and rural residential population. *Phlebologie*, 32,1-14.
- Radó, G. (1986). *Poszttrombotikus szindróma*. In: *A vénák betegségei és kezelésük*. Szerk. Nemes A., *Medicina*, 163-197.
- Raffai, G., Feher, E., Nadasy, G., Paku, S., Pogany, G., Timar, F., Szende, B., Monos, E. (2005). Selective suppression of an endothelin and Platelet-Derived Growth Factor containing vesicular system in endothelium of rat saphenous vein by long-term orthostasis. *J Vasc. Res.* 42(2): 157-164.
- Raffai, G., Lódi, C., Illyés, G., Nádas, G., & Monos, E. (2008). Increased diameter and enhanced myogenic response of saphenous vein induced by two- week experimental orthostasis are reversible. *Physiol. Res.*, 57:175-183.
- Raffetto, J., & Khalil, R. (2008). Mechanisms of varicose vein formation: valve dysfunction and wall dilation. *Phlebology*, 23: 85-98.
- Raffetto, J., & Mannello, F. (2014). Pathophysiology of chronic venous disease. *Internat Angiol*, 33:212-221.
- Raffetto, J., Qiao, X., Beauregard, K., & Khalil, R. (2010). Estrogen receptor-mediated enhancement of venous relaxation in female rat: Implications in sex-related differences in varicose veins. *Journal of Vascular Surgery*, 51(4):972-981.
- Ramelet, A., Boisseau, M., Allegra, C., & és mtsai. (2005). Veno-active drugs in the management of chronic venous disease. An international consensus statement: Current medical position, prospective views and final resolution. *Clin. Hemorheol. Microcirc.*, 33,309-319.
- Reeder, S., Wolff, O., & Partsch, H. (2013). Expert consensus document on direct ambulatory venous pressure measurement. *Int Angiol.*, 32(5):453-458.
- Reiter, M., Bucek, R., Koca, N., & és mtsai. (2003). Deep vein thrombosis and systemic inflammatory response: a pilot trial. *Wien Klin. Wochenschr.*, 115,111-114.
- Revellin, R., Rousset, F., Baud, D., & Bonjour, J. (2009). Extension of Murray's law using a non-Newtonian model of blood flow. *Theor. Biol. Med. Modelling* 6, 7.
- Ricci, S., & Caggiati, A. (1999/1). Echoanatomical Patterns of the Long Saphenous Vein in Patients with Primary Varices and Healthy Subjects. *Phlebology*, Vol(14):54-58.
- Ricci, S., & Caggiati, A. (1999/2). Does a Double Long Saphenous Vein Exit? *Phlebology*, Vol(14):59-64.
- Roberto Kasuo, M., Herbert David, Z., Flavio Henrique, D., Kikuchi, R., Ramacciotti, E., Lovhoiden, G., & Vrancken, C. (2006). Vein imaging: a new method of near infrared

- imaging, where a processed image is projected onto the skin for the enhancement of vein treatment. *Dermat. Surg.*, 32(8):1031-1038.
- Robertson, L., Evans, C., & Fowkes, F. (2008). Epidemiology of chronic venous disease. *Phlebology*, 23:103-111.
- Robertson, L., Evans, C., Lee, A., Allan, P., Ruckley, C., & Fowkes, F. (2014). Incidence and risk factors for venous reflux in the general population: Edinburgh Vein Study. *Eur J Vasc Endovasc Surg*, 48:208-2014.
- Rodbard, S. (1975). Vascular caliber. *Cradiology* 60, 4-49.
- Rose, S., & Ahmed, A. (1986). Some thoughts on the aetiology of varicose veins. *J. Cardiovasc. Surg.*, 27:534-543.
- Sales, C., Rosenthal, D., Petrillo, K., Jerivs, H., Matsuura, J., Clark, M., Pontoriero, M., Syracuse, D., Luka, N. (1998). The valvular apparatus in venous insufficiency: a problem of quantity? *Ann. Vasc. Surg.*, 12:153-155.
- Sándor, T. (1984). A varicositas korszerű műtéti kezelése. *Bőrgy. Vener. Szemle*, 60,84-92.
- Sándor, T. (2004). Pathomechanism of chronic venous insufficiency and leg ulcer. *Acta Physiol. Hung.*, 91, 131-145.
- Sándor, T. (2007). A gyulladás jelentősége a krónikus vénás betegség és a varicosus vénák kialakulásában. *Érbetegségek*, 14,91-95.
- Sándor, T. (2009). A krónikus vénás betegség kezelése. *Magy. Csaláadorvosok Lapja*, 2, 55-57.
- Sándor, T. (2010). Krónikus vénás betegség- ahogy ma látjuk. *Orvosi Hetilap*, 151.évfolyam,4.szám: 131-139.
- Sándor, T., & Pécsvárady, Z. (2006). *Krónikus vénás insufficiencia. In: Thrombosis és vérzékenység. 433-440 Szerk.: Boda Z. Medicina Könyvkiadó. Budapest.*
- Sansilvestri-Morel, P., Rupin, A., Badier-Commander, C., & és mtsai. (2001). Imbalance in the sythesis of collagen type I and collagen type III in smooth muscle cells derived from human varicose veins. *J. Vasc. Surg.*, 38,560-568.
- Sansilvestri-Morel, P., Rupin, A., Badier-Commander, C., Fabiani, J-N., Verbeuren, T. (2003). Chronic venous insufficiency: dysregulation of collagen synthesis. *Angiology*, 54:S13-8.
- Sansilvestri-Morel, P., Rupin, A., Jullien, N., & és mtsai. (2005). Decreased productiuon of collagen type III in cultured smooth muscle cells from varicose veins patients is due to a degradation by MMPs, possible implication of MMP3. *J. Vasc. Res.*, 42,338-398.
- Saribal, D., Kanber, E. M., Hocaoglu-Emre, F. S., & Akyolcu, M. C. (2019). Effects of the oxidative sterss and genetic changes in varicose vein patients. *Phlebology*, Vol. 34(6) 406-413.
- Schuller-Petrovic, S., Pavlovic, M., Schuller, S., Schuller-Lukic, B., & Adamic, M. (2013). Teleangiectasias resistant to sclerotherapy are commonly connected to a perforating vessel. *Phlebology*, 28:320-323.

- Schuller-Petrovic, S., Pavlovic, M., Schuller, S., Schuller-Lukic, B., & Neuhold, N. (2012). Secondary teleangiectasia after radiofrequency closure of saphenous vein: a result of blocked outflow of a feeding vein? *Phlebology*, 27:265-266.
- Schultz-Ehrenburg, U., Weindorf, N., Matthes, U., & Hirche, H. (1992). An epidemiologic study of the pathogenesis of varices. The Bochum study I-III. *Phlebologie* 45, 497-500.
- Scott, T., LaMorte, W., Gorin, D., & Menzoian, J. (1995). Risk factors for chronic venous insufficiency: a dual case-control study. *J. Vasc. Surg.*, 22:622-628.
- SemanticScholar*. Forrás: <https://d3i71xaburhd42.cloudfront.net/c46570b56acb137cc3910fab49ae6433695dfde/3-Figure1-1.png>.
- Semmelweis.hu* Forrás: semmelweis.hu/szentagothailab/modszerek/morfologiai-modszerek/.
- Somers, P., & Knaapen, M. (2006). The histopathology of varicose vein disease. *Angiology* 57, 546-555.
- Sottiurai, V. (1988). Technique in direct venous valvuloplasty. *J Vasc Surg*, Vol(8):646-648.
- Stansby, G. (2000). Women, pregnancy and varicose veins. *Lancet*, 2000355(9210):1117-1118.
- Summer, D. (1984). *Hemodynamics and pathophysiology of venous disease*. In: *Vascular surgery*. Szerk.: Rutherford R. B., Saunders Co. Philadelphia, London, Toronto, Sydney, Tokio 148-166,.
- Svejcar, J., Prerovsky, I., Linhart, J., & és mtsai. (1962). Content of collagen, elastin, and water in walls of the internal saphenous vein in man. *Circ. Res.*, 11,296-300.
- Szentivany, M., Bercki, V., Hüttl, T., Reneman, R., & Monos, E. (1997). Venous myogenic tone and its regulation through K⁺ channels depends on chronic intravascular pressure. *Circ. Res.* 81, 988-995.
- Thanaporn, P., Myers, D., Wroblewski, S., & és mtsai. (2003). P-selectin inhibitor decreases post-thrombotic vein wall fibrosis in a rat model. *Surgery*, 134,365-371.
- Tiina M., A., Masivaara, L., Luukkaala, T., Hakama, M., & Laurikka, J. (2010). Effect of family history on the risk of varicose veins is affected by differential misclassification. *J Clin Epidemiol*, 6:686-690.
- Travers, J., Brookes, C., Evans, J., & és mtsai. (1996). Assessment of wall structure and composition of varicose veins with reference to collagen, elastin and smooth muscle content. *Eur. J. Vasc. Endovasc. Surg.*, 11,230-237.
- Tuchsen, F., Krause, N., Hannerz, H., Burr, H., & Kristensen, T. (2000). Standing at work and varicose veins. *Scandinavian Journal of Work, Environment & Health*, 26(5):414-20.
- Tullis, M., Meissner, M., Bergelin, R., & és mtsai. (1997). The relationship of venous diameter to reflux, cephalad thrombus and cephalad reflux following deep venous thrombosis. *Thromb. Haemost.*, 77,462-465.

- van Ramshort, B., van Bemmelen, P., Hoeneveld, H., & és mtsai. (1994). The development of valvular incompetence after deep vein thrombosis : a follow-up study with duplex scanning. *J. Vasc. Surg.* , 19,1059-1066.
- VanNeer , P., Verarart, J., & Neumann, H. (2003). Venae perforantes: A clinical review. *Dermatol Surg*, 29:931-942.
- VanNeer, P. (2004). Perforans varicosis: Treatment of the incompetent perforating vein is important. *Dermatol Surg*, 30:754-755.
- Vértés, L. (2000). A Martorell-szindróma (ulcus cruris hypertonicum). *Sebkezelés, sebgyógyulás*, 3:17-18.
- VisszérAmbulancia*.(2015).Forrás:http://www.visszerambulancia.hu/wpcontent/uploads/2015/04/tart_2.jpg
- Wakefield, T., & Henke, P. (2005). The role of inflammation in early and late venous thrombosis: Are there clinical implications? *Semin. Vasc. Surg.* , 18,118-129.
- Wali, M., & Eid, R. (2001). Smooth muscle changes in varicose veins: An ultrastructural study. *J Smooth Muscle Res*, 37:123-135.
- Wali, M., & Eid, R. (2002a). Changes of elastic and collagen fibers in varicose veins. *Internat Angiol*, 21:337-343.
- Wali, M., & Eid, R. (2002b). Intimal changes in varicose veins: an ultrostructural study. *J Smooth Musc Res*, 38:63-74.
- Weber, J., & May, R. (1990). *Funktionelle phlebologie*. Thieme Verlag. Stuttgart, New York.
- White, J., Katz, M., Cisek, P., & Kreithen, J. (1996). Venous outflow of the leg: Anatomy and physiologic mechanism of the plantar venous plexus. *J. Vas. Surg.*, 24:819-824.
- Whiteley, M. (2011). *Understanding venous reflux- the cause of varicose veins and venous leg ulcers*. U.K.: Whiteley Publ Ltd.
- Winterborn, R., Foy, C., & Earnshaw, J. (2004). Causes of varicose vein recurrence: late results of a randomized controlled trial of stripping the long saphenous vein. *J Vasc Surg*, 40:634-639.
- Woodside, K., Hu, M., Burke, A., Murakami, M., Pounds, L., & Killewich, L. (2003). Morpologic characteristics of varicose veins: possible role of metalloproteinases. *J. Vasc. Surg.* 38, 162-169.
- Xiao, Y., Huang, Z., Yin, H., & Wang, S. (2009). In vitro differences between smooth muscle cells derived from varicose veins and normal veins. *J Vasc Surg*, 50:1149-1154.
- Xiao-Ping, Y., Zhao-Hui, P., & Jun, R. (2009). Making up or breaking up: the tortuous role of platelet-derived growth factor in vascular ageing. *Clin. Experiment. Pharmacol. & Physiol.*, 36(8):739-747.
- Xu, Y., Bei, Y., Li, Y., & Chu, H. (2017). Phenotypic and functional transformation in smooth muscle cells derived from varicose veins. *J Vasc Surg*, 5:723-733.
- Yan, C., & Boyd, D. (2007). Regulation of matrix metalloproteinase gene expression. *J Cell Physiol*, 21:19-26.

- Zeman, H., Lovhoiden, G., Vrancken, C., & Danish, R. (2005). Prototype vein contrast enhancer. *Opt Eng*, 44;086401.
- Zhao, M.-Y., Zhao, T., Meng, Q.-Y., Zhao, L., & Li, X.-C. (2020). Estrogen and estrogen receptor affects MMP2 and MMP9 expression through classical ER pathway and promotes migration of lower venous vascular smooth muscle cells. *European Review for Medical and Pharmacological Sciences*, 24: 1460-1467.
- Zupancic, G., Ogden, D., Magnus, C., Wheeler-Jones, C., & Carter, T. (2002). Differential exocytosis from human endothelial cells evoked by high intracellular Ca²⁺ concentration. *J Physiol*, 544:741-755.

X. Saját publikációk jegyzéke

X.1. A disszertációhoz kapcsolódó publikációk

G. Dörnyei, J. Hetthéssy, B. Patai, F. Balogh, A. Némethi, M. Jackel, Z. Varady, E. Monos, G.L. Nadasy, Combined effect of chronic partial occlusion and orthostatic load on the saphenous vein network: a varicosity model in the rat. *Phlebology*, 2020;35:92-101, doi:10.1177/0268355519852557

B. Patai, G. Dörnyei, AM. Tokes, J. Hetthessy, A. Fees, Gy. Nadasy, Initiation of reticular and spider veins, incompetent perforantes and varicose veins in the saphenous vein network of the rat. *Scientific Reports*, 2020, doi:10.1038/s41598-020-71982-z

X.2. A disszertációtól független publikációk

B.B. Patai, N. Péterfy, Z. Sági, N. Szakács, J.R. Hetthéssy, Papillary Endothelial Hyperplasia (Masson Tumor) of the hand. Surgical and pathological consideration from seven cases using new vascular markers. *Pathology and Oncology Research*, 2020, doi:10.1007/s12253-020-00838-8

XI. Köszönetnyilvánítás

Köszönettel és hálával tartozom Dr. Nádasy György Egyetemi Docens Úrnak, témavezetőmnek, aki nemcsak a mikrosebészet útján indított el, hanem a kutatás magas fokát is megmutatta, mindvégig ösztönzött és támogató. Kitartóan, lankadatlan dinamizmussal és jókedvvel segített a kísérletek gyakorlati kivitelezésében, a publikációk és a disszertáció elkészítésében.

Tisztelettel köszönöm megboldogult Dr. Monos Emil Professor Úrnak, hogy témánk élettani hátterével megismertetett, egyedülálló ismereteivel hozzásegített a későbbi kísérleteink elméleti tovább gondolásához.

Köszönöm Dr. Hetthéssy Judit Egyetemi Adjunktus Asszonynak, hogy manualitásom fejlesztését elősegítette és mindig ösztönzően hatott tudományos tevékenységeimre.

Köszönöm Dr. Dörnyei Gabriella Professor Asszonynak szakmai tapasztalatait és kísérletekhez adott segítségét.

Köszönöm Dr. Várady Zoltán Főorvos Úrnak a modern érsebészeti alapok megismerését.

Tisztelettel köszönöm Dr. Benyó Zoltán Professor Úrnak mindenkori támogatását, segítségét és kedvességét.

Hálásan köszönöm Dr. Hunyady László Professor Úrnak a kísérleteink lefolytatásához nyújtott segítségét és támogatását.

Köszönöm szépen főnökeimnek, Dr. Zsiros Lajos Tanár Úrnak és Dr. Várhelyi Levente Főorvos Úrnak, hogy baleseti sebészeti munkám mellett lehetővé tették, hogy a kísérleteket lefolytathassuk.

Nagyon köszönöm munkatársaimnak, Balogh Fruzsínának és Alexander Feesnek az eredmények kiértékelésében végzett fáradtságot nem kímélő, pontos munkájukat; valamint Blaskó Péternek a kiértékelésekben és a szerkesztésben nyújtott állandó mérnöki precizitását.

Köszönettel tartozom Oravec Ildikónak, előkísérletünk során adott gyors és gondos technikai segítségéért.

Őszinte szívvel hálás vagyok családomnak. Szüleimnek köszönöm, hogy alaposságban és kitartásban példát mutattak nekem és mindig feltétel nélkül támogattak! Édesanyámnak, Dr. Patai Kálmánnának (Katalinnak) köszönöm, hogy állandó szeretetet és

derűt sugárzott felém, valamint folyamatos nyugodt légkört biztosított nekem. Édesapámnak, Dr. Patai Kálmánnak, köszönöm bölcs tanácsait, ösztönző szavait, támogatását, és szeretetét. Páromnak köszönöm megértését és lankadatlan szeretetét. Szeretettel gondolok testvéreimre, akik megértették időhiányom okát, de ennek ellenére folyamatos megértést tanúsítottak felém.

/OTKA TO 32019, OTKA TO 42670, NVKP_16-1-2016-0004AF valamint a Semmelweis Egyetem Általános Orvosi Kar Dékánjának támogatásával/