

Semmelweis Egyetem Fogpótlástani Klinika

Éjszakai bruxizmus és erózió okozta fogkopás esztétikai rehabilitációja

DR. LAKI-CZIGOLA ALEXANDRA, DR. BORBÉLY JUDIT, DR. HERMANN PÉTER

Magas esztétikai igényű fiatal női páciensünk esetén nagy kihívást jelent a bruxizmus és savas erózió okozta fogkopás teljes szájúregi rehabilitációja. Ha a fogkopás csak a frontfogakra és kisorslókre terjed ki, a rendelkezésre álló kicsi interokkluzális tér nem biztosítja a megfelelő helyet a frontfogak eredeti magasságának helyreállítására, így az esztétikai rehabilitációnk során a vertikális harapási magasság helyreállítása is megtörtént. Fontos a kiszámítható és temporomandibuláris ízületre kiterjedő gondos kezelési terv készítése, melyhez a digitális technológiák a mosolytervezés, a *fordított tervezés*, azaz a backward planning és a 2 hónapig viselt funkcionális ideiglenes fogpótlások másolása (copy paste dentistry) során voltak segítségünkre. A harapásemelés mértékének megállapításához hagyományos intraorális rajzolókészüléket alkalmaztunk, és a végleges fogpótlás minimálinvazív preparációt követően, magas esztétikájú monolitikus üvegkerámiából készült el.

Kulcsszavak: esztétikai rehabilitáció, fogkopás, harapásemelés, monolitikus üvegkerámia

Bevezetés

Az éjszakai bruxizmus és az erózió okozta fogkopás protetikai ellátása komoly kihívást jelent, különösen fiatal, felnőtt, magas esztétikai igényű páciensek esetén. A fogorvosok célja minél pontosabban és gyorsabban, funkcionálisan és esztétikailag is tökéletes fogpótlások elkészítése. Az esztétikai tervezéssel párhuzamosan nagyon fontos a fogakra, lágyszövetekre és a temporomandibuláris ízületre kiterjedő gondos kezelési terv készítése. Az esztétikai rehabilitáció egyik kezdő lépése lehet a mosolytervezés [10]. Az esztétikai analízis része az arc, a fogak, illetve a fogak és az íny viszonyának elemzése [4, 24], amit a digitális technika térhódításának köszönhetően rendelkezésünkre álló szoftverek nagyban megkönnyítenek. A mosolytervező szoftverek segítségével a páciens számára a kezelés várható eredményét szemléltető látványtervet (smile design) tudunk készíteni. A megtervezett mosoly a fogtechnikus és a fogorvos munkájának is hasznos segítsége, ez a fogorvosi „backward planning” (fordított tervezés) kiindulópontja és a fogtechnikus tervezőmunkájának iránymutatója.

A fogak esztétikai diszharmóniájának számos oka lehet. Egyik ilyen ok a fogkopás. A fogkopás életkorral járó természetes folyamat. Patológiás a foganyagvesztés, ha fogpótlás készítése szükséges, annak pótlására. A fogak kopásának háromféle típusát különíthetjük el alapvetően: az erózió valamilyen kémiai anyag (extrinsic vagy intrinsic) okozta fogkopás, attríciót az antagonistá fogak okoznak, például bruxizmus során, míg az abrázió egyéb mechanikai behatásra létrejövő foganyagvesz-

teséget jelent [2]. Az Amerikan Academy of Orofacial Pain definíciója szerint a bruxizmus éjszakai vagy nappali parafunkció, melybe beletartozik a fogszorítás és a fogcsikorgatás is [6]. Smith és munkatársai 1996-ban végzett vizsgálata alapján 1007 fogászati páciens közül 98%-ban jelen volt valamilyen mértékű fogkopás, habár a fiatalabbak közt ez csupán 3–5%-ban igényel fogászati beavatkozást [27]. Ha már a zománc eltűnt, a dentin további kopása sokkal gyorsabban bekövetkezik [8], így ha kezeletlenül hagyjuk, további foganyagvesztéshez, fogérzékenységhez és fogelszínözödéshöz vezethet [12, 20]. A fogak kopása okozhatja a habituális harapási magasság csökkenését és ezáltal az interokkluzális térköz megnövekedését. Mindez befolyásolhatja a neuromuskuláris rendszer működését, illetve esztétikai problémákat is okozhat, mint például a mosolyvonal feljebb helyeződését és a frontfogak incizális élének megrövidülését [12]. A fogkopás okozta instabil okklúziós és artikulációs helyzet miatt megváltozhat az állcsontok egymáshoz viszonyított helyzete is. A mandibula anterior pozícióba kerülhet, emiatt az állcsúcs, az ajkak előrébb kerülnek és a ráncok elmélyülnek, idősebb kinézetet kölcsönözve a pácienseknek. A mandibula pseudoprognát pozíciója miatt később a frontfogak élharapásos pozícióba is kerülhetnek, ami megnehezítheti a rekonstrukciójukat [1]. Ha a fogkopás csak a frontfogakra és kisorslókre terjed ki, nehéz lehet a helyes vertikális dimenzió megállapítása, illetve biztosítása, hiszen a rendelkezésre álló minimális interokkluzális tér nem biztosítja a megfelelő helyet a frontfogak eredeti magasságának helyreállítására. A fogkopás számos esetben tehát indikációja lehet egy

Érkezett: 2022. január 20.

Elfogadva: 2022. március 4.

DOI <https://doi.org/10.33891/FSZ.114.3.110-119>

teljes szájúregi funkcionális és esztétikai rehabilitációnak, mely során a vertikális harapási magasság helyreállítása is megtörténik [15, 22, 25].

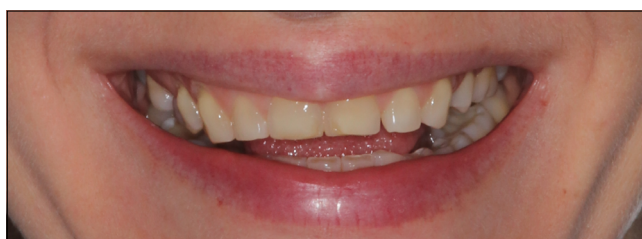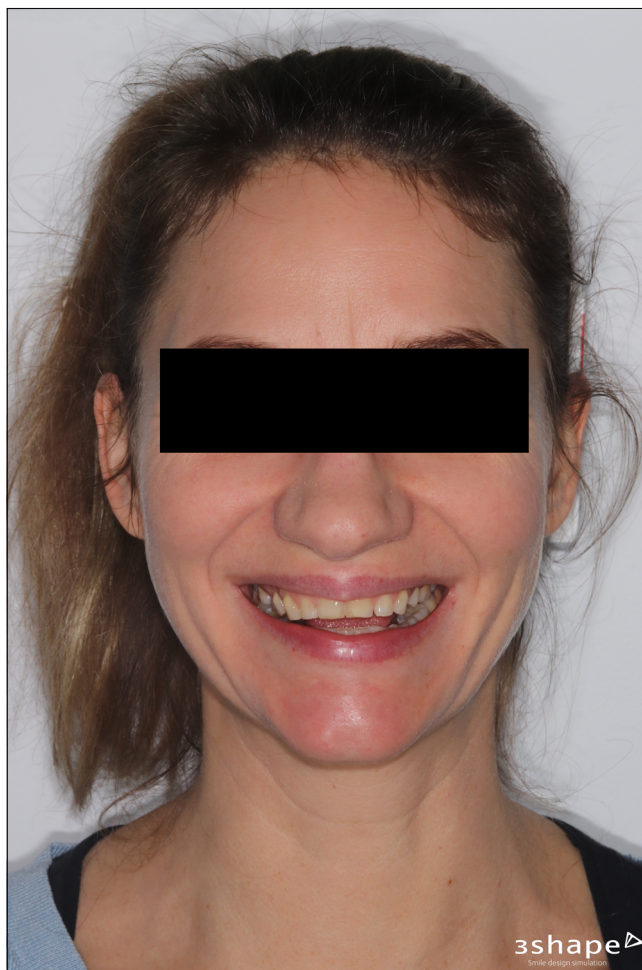Napjainkban a CAD/CAM (computer aided design / computer aided manufacturing) technológia a fogászat mindennapos gyakorlatában jelen van. Ma már elvileg lehetséges, hogy egy protetikai rehabilitáció munkafolyamatait teljesen digitális útvonalon, akár kevesebb fogorvos-páciens találkozással vigyük végig, a klinikai gyakorlatban azonban leggyakrabban a hagyományos és digitális munkafolyamatok kevert módon szerepelnek. A digitális technológiák ugyanis kiegészítik a hagyományos kezelési útvonalakat. Segítik a kezelési terv készítését, a kommunikációt a páciensekkel vagy a fogtechnikai laboratóriummal, illetve növelik a végeredmény kiszámíthatóságát is [11]. A harapásemelés mértékének megállapítása digitális módszerekkel sokunknak kihívást jelent. Stanley és munkatársai esetbemutatásukban a harapásemelést digitális artikulátorban végezték el a kiindulási interkuspidációs pozícióban készült intraorális szkennel segítségével [28]. Jenness és munkatársai arcszkent és a PlaneSystem (Zirkonzahn GmbH, Pustertal, Italy) szoftverét használták a páciens állcsontjainak és a síkoknak háromdimenziós digitális meghatározásához [21]. Indiai szerzők digitálisan alkalmazható intraorális rajzolókészüléküket mutatják be, azonban leírják, hogy a harapásemelés mértékének megállapításához rutinszerűen alkalmazható virtuális készülékek még nem terjedtek el a fogorvosi gyakorlatban [3]. Ezért a jelen esetben hagyományos intraorális rajzolókészüléket és arcívet használunk a páciens állcsontviszonyainak megállapítására.

Jelen esetbemutatásban a bruxizmus és erózió okozta fogkopás, illetve az arc esztétikai diszharmóniájának protetikai helyreállítását mutatjuk be, magas esztétikájú üvegkerámiát alkalmazva, harapásemeléssel, melyben kevert módon hagyományos és digitális fogászati lépések is jelen vannak.

Vizsgálati anyag és módszer

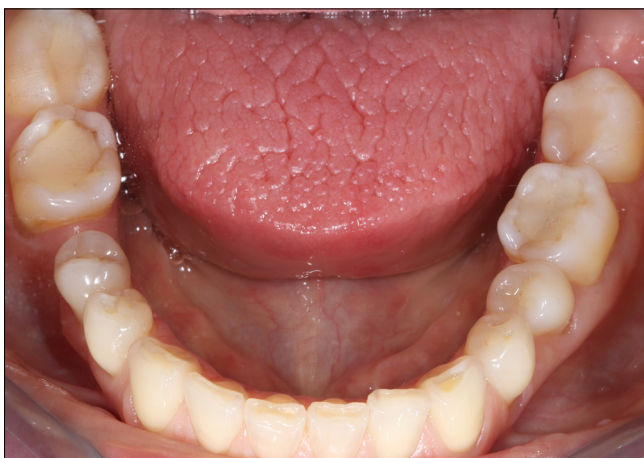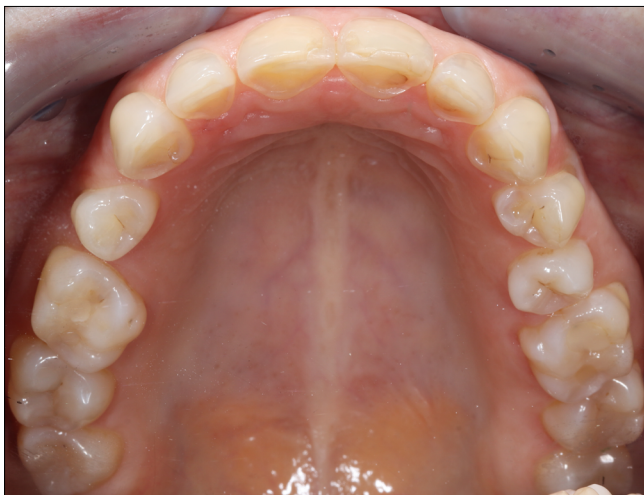Kiindulási állapot

40 éves női páciens jelentkezett a Semmelweis Egyetem Fogpótlástani Klinikáján. Foglalkozása irodai alkalmazott, és mellékállásban bútorokat újít fel. Főbb panaszai az elkopott felső frontfogainak férfias kocka formája, illetve a számára nem megfelelő fogszín (1. kép). A páciens általános anamnézisében kezelést befolyásoló tényező nincs. Nincs ismert allergiája, és gyógyszert sem szed. Korábbi fogorvosa a felső frontfogak kompozit töméseit többször készítette el, melyek állandóan letörtek, elszíneződtek, és folyamatosan újra pótlásra kerültek. Páciens éjszaka csikorgat, melyre évek óta harapásemelő sínt visel. Emellett fogászati anamnézisében az alsó moláris fogak területén kompozit tömések és többszöri otthoni, illetve rendelői fogfehérítés szerepelt, melyek eredményével a páciens nem volt elégedett.

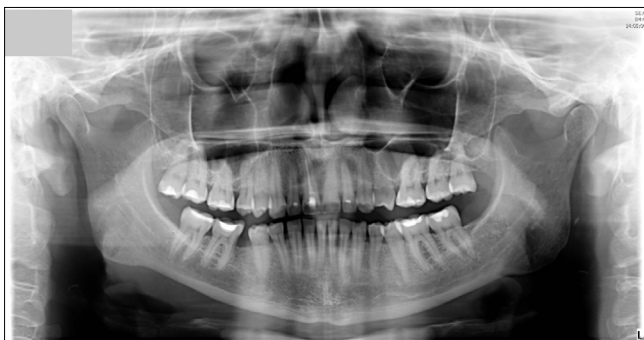

1. kép: A páciens kiindulási mosolya: négyszögletes, megrövidült felső frontfogak, inverz és aszimmetrikus mosoly

Az intraorális vizsgálat során mélyharapás, láthatóan rövidebb alsó és felső frontfogak és a dentin expozíciója látható. Jellemzően eróziós zománckopás látható a felső frontfogak palatinális felszínein, egy vékony, megtartott zománccsegéllyel a gingivális harmadban. Továbbá látható fogkopás az alsó frontfogak incizális élein, illetve a premolaris fogak csésze-szerű foganyagvesztése az okkluzális felszíneken (2. kép), melynek okaként a páciens nagy mennyiségben fogyasztott savas kémhatású gyümölcsöket említ. A dentális státusz felvétele során egy gyökérkezelt fog (jobb felső nagymetsző), illetve kompozit tömések láthatók a moláris fogakban: jobb felső első és második nagyőrlő, bal felső második nagyőrlő, jobb és bal alsó első és második nagyőrlő



2. kép: Kiindulási felső és alsó fogív:
látható a dentin expozíciója az alsó és felső frontfogakon,
illetve az alsó moláris fogak nagy méretű direkt kompozit restaurációi



3. kép: Kiindulási Orthopantomogram

okkluzális felszínein. A felső nagymetszőkben incizálisan és meziálisan található elszíneződött és letöredezett a kompozit felépítés (3. kép).

A fej-nyak régió vizsgálata során eltérés nem található. Az extraorális vizsgálat során temporomandibuláris ízületben (TMI) elváltozás nem található. Az orális nyálkahártya ép, a páciens szájhygiéje jó. A páciensről az első alkalommal extra- és intraorális fotók, a kiindulási

állapotról hagyományos módon gyári perforált műanyag kanállal tanulmányi lenyomatok (Kondenzációs szilikon: Zetaplus, Oranwash L, Indurent gél, ZHERMACK) készültek.

Mosolytervezés és fogszín-meghatározás

A páciens arcának analizésére a 3Shape Smile Design mosolytervező programban került sor. Megfigyelhető a páciens mosolyának aszimmetriája, jobb oldalról balra a frontfogak incizális élei ferden lejtenek, és férfias kocka formájúak. A jobb felső nagymetsző hosszúság-szélesség aránya 100% volt (9 mm hossz és 9 mm szélesség), ettől a páciens idősebbnek tűnik a korához képest. A páciens mosolya reverz, azaz a kismetszők élei és a szemfogak csücskei hosszabbak, mint a nagymetszők éli részei. A mosolytervező programban a páciens 2D fotóit felhasználva egy számára előnyösebb, lekerekítettebb fogformával került megtervezésre az ideális mosoly, ahol a nagymetsző hosszúság-szélesség arányát az esztétikusabb, 80% körüli értékre állítottuk be [4, 24] (4. kép).

A páciens eredeti fogszíne A2 volt, viszont szeretett volna világosabb, B1 fogszínt, így a későbbi kezelés során szükség volt a bukkális fogfelszínének preparációjára is. A fogszín-meghatározás hagyományos fogszínkulcsos módszer mellett digitálisan a 3Shape Trios 3 szkennerbe épített fogszín-meghatározó funkciót használva történt még a preparációk megkezdése előtt (5. kép).

A centrális relációs pozíció

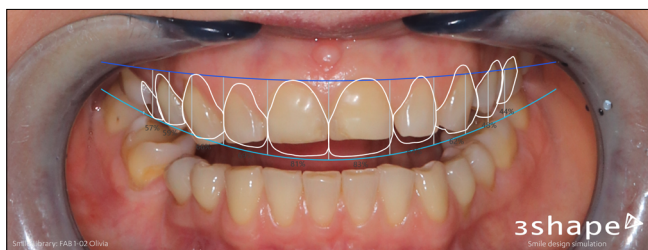
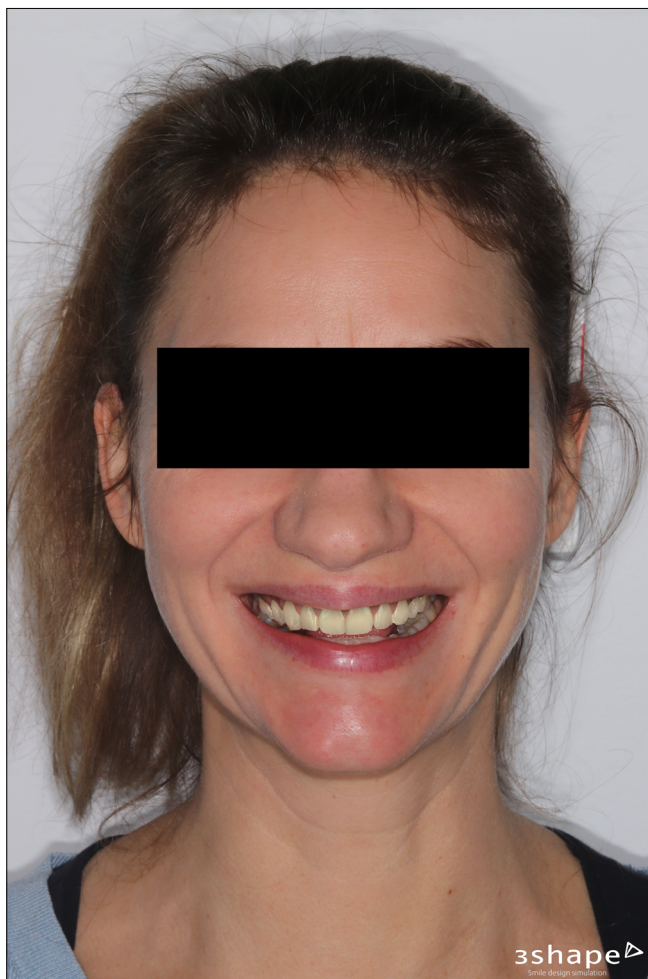
és a harapásemelés mértékének meghatározása

A páciens front- és premoláris fogai interkuspidációs pozícióban érintkeztek egymással, a beszűkült okkluzális tér nem tette lehetővé azok esztétikai protetikai helyreállítását. A megfelelő hosszúságú frontfogak helyreállításához a moláris területen is harapásemelésre volt szükség. A páciens kiindulási állapotáról készült mintákat intraorális rajzolókészülék segítségével megállapított centrális relációs pozícióban [18], az állcsontok nyugalmi helyzetének vertikális magasságából 2 mm-t kivonva és ezt kiindulási IKP pozícióban mérhető vertikális magassággal összehasonlítva kapott 3 mm-rel megemelt harapási magasságban, illetve a pozíciós harapás regisztátumok és arcív segítségével egyéni értékekre artikuláltuk be KaVo Protar 5B artikulátorba [18]. Ebben a megemelt harapási magasságban készült el a mosolytervben megállapított fogformák felhasználásával az anatómikus viaszmintázat. A viaszmintázat az alsó és felső frontfogakra, illetve a felső premolárisokra és alsó moláris fogakra készült el (6. kép).

A viaszmintázatról készített szilikon sablonok segítségével a páciens számára motivációs mock-up készült önkötő akrilát felhasználásával (Structur 2 SC, VOCO) (7. kép).

Kezelési Terv

A kezelési terv két lépcsője: elsőként harapásemelés ideiglenes PMMA fogpótlásokkal, majd teljes szájüregi protetikai rehabilitáció magas esztétikájú szülő üvegkerámia fogpótlásokkal. A végleges restaurátum anyaga

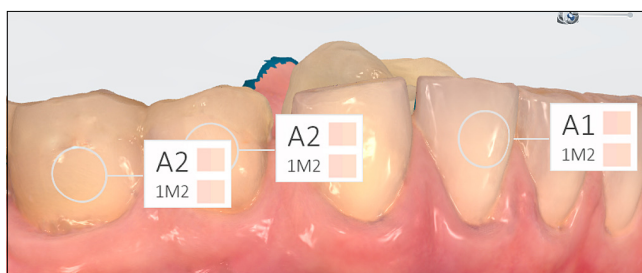
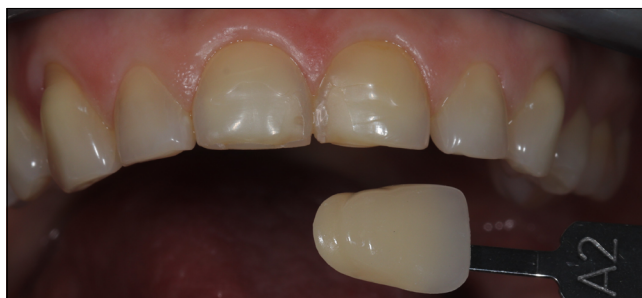

4. kép: Mosolyterv (3Shape Smile Design):
A nagymetsző fogak hosszúság–szélesség aránya 80%

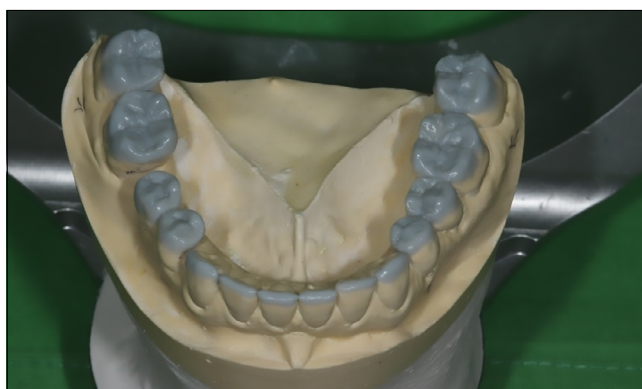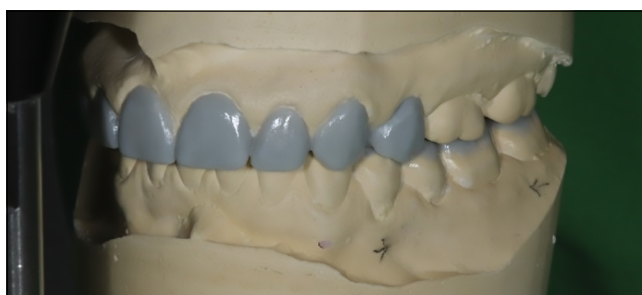gául az IPS e.max CAD lítium-diszilikát üvegkerámiát (Ivoclar Vivadent, Schaan, Liechtenstein) választottunk.

Preparáció

Az IPS e.max CAD üvegkerámiá koronához történő Chamfer vállas preparáció során a minimális réteg vastagság 1,0 mm. Héjak, betétek és részleges borítókoronák készítése esetén a minimális rétegvastagság 0,4 mm [19]. Minimál invazív módon történő preparáció során felső front és premolaris fogak (FDI: 11, 12, 13, 14, 15, 21, 22, 23, 24) szülő koronákhoz, míg a felső és alsó molaris fogak (FDI: 36, 37, 36, 47), illetve alsó premolaris fogak (FDI: 34, 35, 44, 45) háromnegyed koronákhoz és az alsó frontfogak héjakhoz (FDI: 31, 32, 33, 41, 42, 43) kerültek előkészítésre.



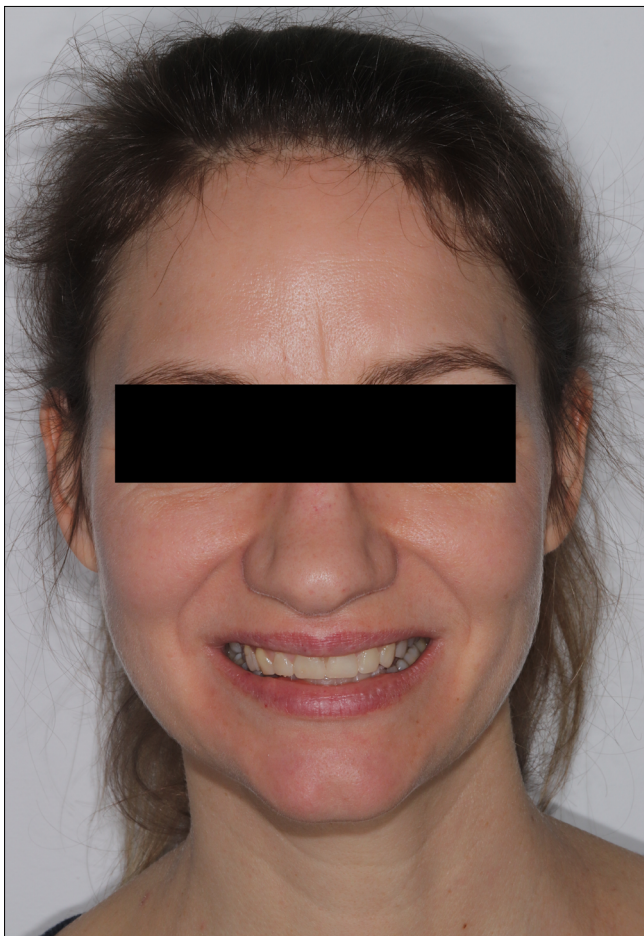
5. kép: Fogszín-meghatározás
hagyományos Vita Classical fogszínkulccsal
és 3Shape Trios Intraoális szkennelvel



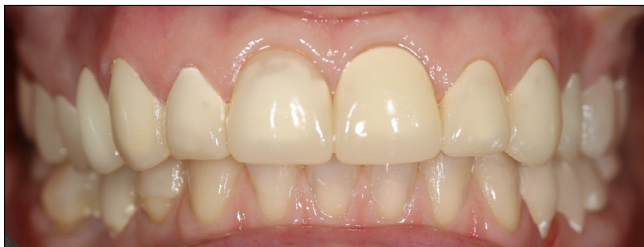6. kép: Hagyományos viaszmintázat
a 3 mm-el megemelt centrális relációs pozícióban,
egyéni értékekre beállított KaVo Protar 5B arikulátorban
(wax-up: Toboz Tímea fogtechnikus mester, Interdental Studio Kft.)

Ideiglenes fogpótlások készítése

A preparált fogakról, a PMMA mart ideiglenes fogpótlásokhoz digitális lenyomat készült (3Shape Trios 3), ahol a megemelt harapási magasságot a hagyományos viaszmintázat alapján készült szék melletti ideiglenesek alapján regisztráltuk. A preparációt először jobb oldalon



7. kép: Motivációs mock-up



8. kép: Funkcionális PMMA ideiglenes fogpótlások, melyeket a páciens 2 hónapig panaszmentesen viselt

végeztük el a viaszmintázat alapján készült mock-upon keresztül, majd ugyanígy a bal oldalon és végül a front területeken. A harapás regisztrációja során az egyik oldalon preparált fogakról készítettünk digitális lenyomatot, míg a másik oldalon a páciens a viaszmintázat alapján készített ideiglenes fogpótlások segítségével IKP (interkuszpídációs) pozícióba harapott, majd ugyanígy fordítva a másik oldali harapást is regisztráltuk. Az alsó metszőfogakat, melyek később héjakhoz kerülnek előkészítésre, ideiglenesen kompozitból építettük fel a viaszmintázat alapján készített szilikonsablonok segítségével. Majd egy külön file-ban a páciens szájába elkészült szék melletti ideiglenesekről is készítettünk digitális le-

nyomatot. A fogtechnikai laboratóriumban ezen digitális lenyomatokat, azaz a preparált fogakat és a szék melletti ideigleneseket egymásra vetítve készültek el a mart PMMA fogpótlások is. Ezen ideigleneseket a páciens 2 hónapig panaszmentesen viselte (8. kép).

Definitív fogpótlások elkészítése

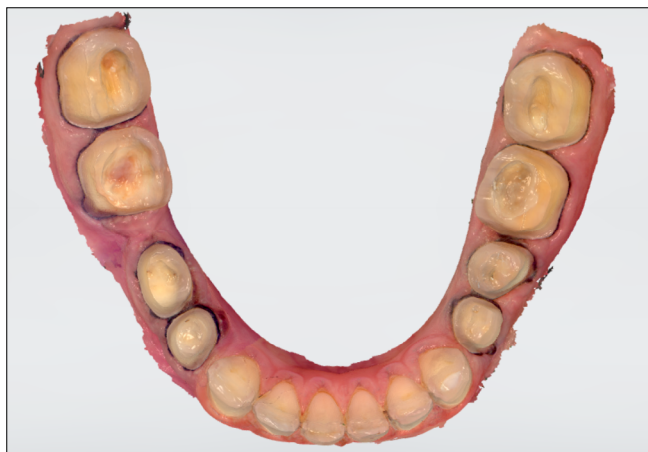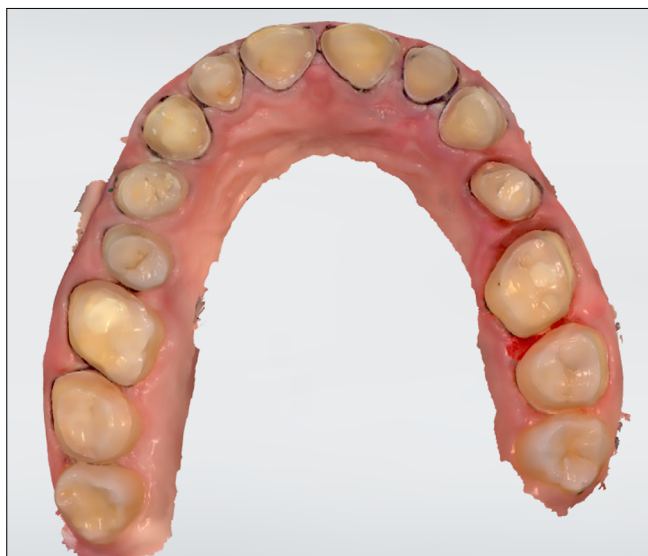A funkcionális szempontoknak megfelelően elkészített ideiglenes fogpótlások kerültek lemásolásra a végleges fogpótlások tervezésekor. A precíziós-szituációs lenyomat digitális módon 3shape Trios 3 intraorális szkennelvel készült duplafonális szulkusztágítást (SURE-Cord 000 és SURE-Cord 00 impregnált retrakciós fonál) követően két külön alkalommal (alsó és felső állcsont: 9. kép). A harapás regisztrációjához az ideiglenesen viselt fogpótlások kerültek felhasználásra. Hasonlóan a korábbiakhoz, a preparált fogakat tartalmazó egyik oldalon rögzítettük a harapást, míg a másik oldalon a páciens a 2 hónapja hordott ideiglenes fogpótlásokkal IKP pozícióba harapott, majd ugyanígy fordítva a másik oldalon is. A funkcionális ideiglenes fogpótlásról készült digitális lenyomatot (10. kép) a fogtechnikai laboratóriumban dentális és gingivális referenciapontok segítségével a preparált fogakat tartalmazó lenyomatra vetítette (3Shape Dental Designer) és mint „prepreparációs szkenn” a végleges fogpótlások tervezéséhez használta fel (11. kép).

Eredmények

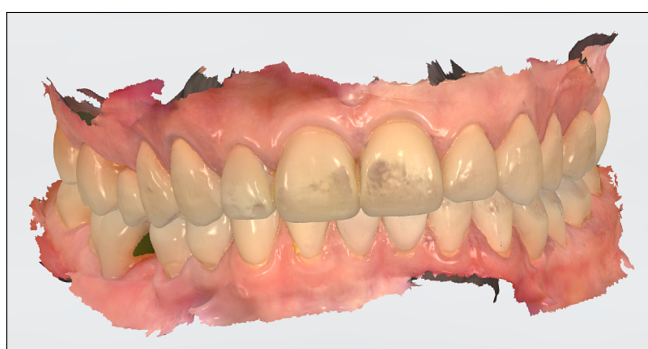A végleges fogpótlások tervének, illetve a lenyomat ellenőrzésének céljából 3D-nyomatott PMMA ideiglenes szülő restaurátumok készültek, melyeket a páciens szájába próbálva megfelelőnek találtunk (12. kép).

A végleges monolitikus fogpótlások B1 magas transzlucenciájú (HT: high translucency) IPS e.max CAD lítium-diszilikát anyagból (Ivoclar Vivadent, Schaan, Liechtenstein) kerültek kimarásra PrograMill PM7 (Ivoclar Vivadent) marógéppel. Az approximális kontaktpontokat a fogtechnikus a nyomtatott mintán ellenőrizte le és állította be (13. kép). A vékony kerámiarestaurátumok cementezés előtti szájban történő okklúziós korrekciójára a rágóerő nagysága miatti törési esély, illetve a szülő restaurátumok elmozdulásának esélye folytán nem kerülhetett sor, hiszen végleges ellenállóképességüket ezen anyagok az adhezív rögzítés után érik el [23].

A fogpótlások rögzítése áttetsző (clear) Panavia V5 (Kuraray Noritake Hattersheim, Németország) duál kötésű ragasztócementtel történt abszolút, kofferdám izolálásban. A fogak Panavia V5 Tooth Primer-rel (Kuraray Noritake Hattersheim, Németország) 20 másodpercig és a kerámia fogpótlások először folyssavval 5 másodpercig, majd a Panavia V5 készletben lévő anyaggal (Clearfil Ceramic Primer Plus) kerültek előkészítésre, a gyártó utasításait követve. A cementet közvetlenül a restaurátumok belsejébe applikáltuk, majd felhelyeztük a fogakra. A 3–5 másodpercig tartó kék LED lámpával történő fotopolimerizáció után a felesleget eltávolítottuk,



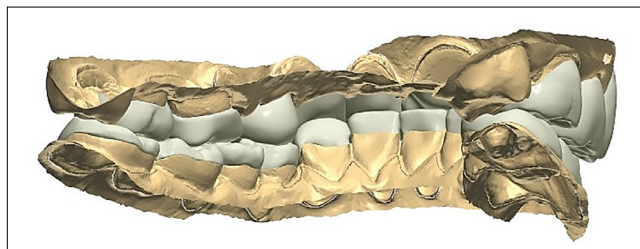
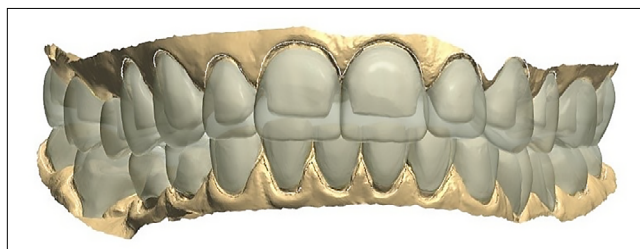
9. kép: Precíziós-szituációs lenyomat
3 Shape Trios 3 intraorális szkennelvel



10. kép: Funkcionális ideiglenes fogpótlásokról készült
digitális lenyomat (3Shape Trios 3)

majd újabb 10-10 másodpercen keresztül világítottuk őket minden felszín felől (14. kép).

Ezután finírozás és polírozás, illetve minimális okklúziós korrekció következett (15. kép). A páciensről hagyományos lenyomatokat vettünk áttetsző akrilát harapásemelő sín készítéséhez. Az alsó harapásemelő sínt



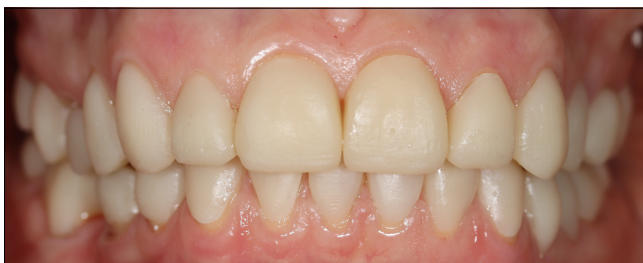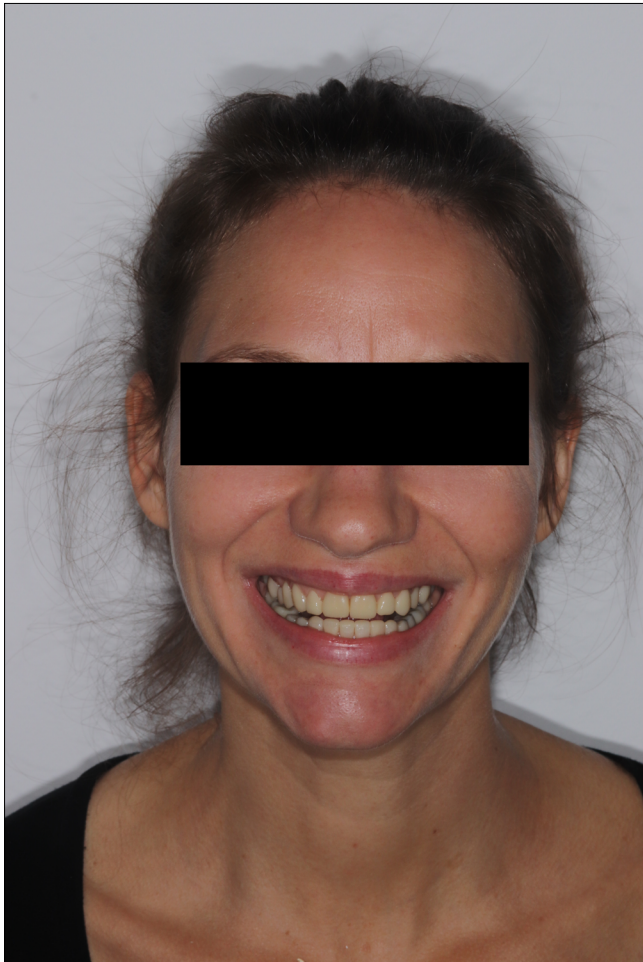
11. kép: Végleges fogpótlások digitális terve
3Shape Dental System tervező programban
(Róth Gergely fogtechnikus mester, Róth Dental Innovation)

éjszaka viseli a páciens. Három nap múlva a páciens visszarendeltük, újból ellenőriztük az okklúziót és artikulációt, illetve, ahol szükséges volt, a restaurátumok széli záródásának vonalában további polírozást is végeztünk.

Összefoglalás

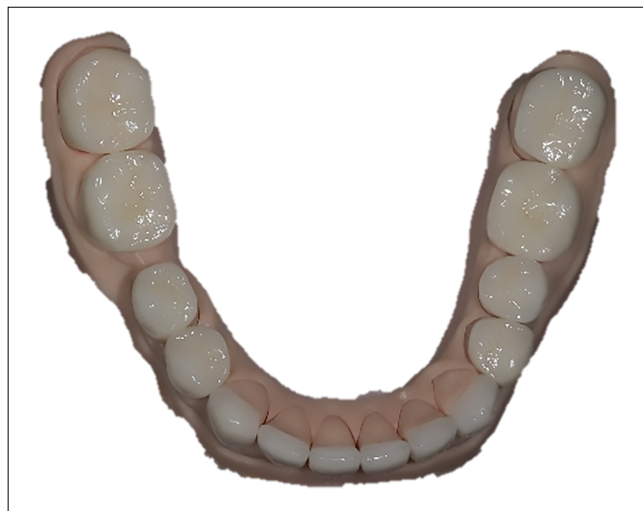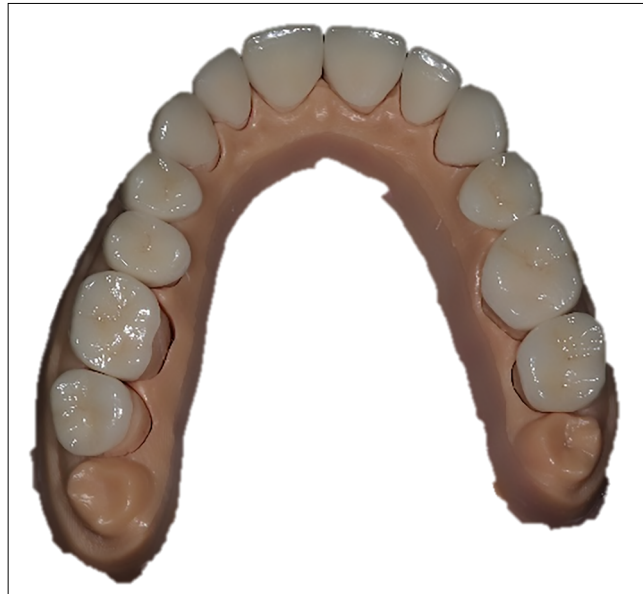Jelen bemutatott páciens anamnézisében korábbi fogorvos által készített direkt frontrestaurációk szerepeltek, amik sokszor letöredeztek, és hosszú idő óta 2-3 havonta újra készítésre kerültek. Az éjszakai bruxizmus okozta attríció folyamatát jelen páciensnél felerősítette a savas gyümölcsök által okozott erózió, és jellemző volt esetében a kisebb zománckeményiség, ami magyarázhatja a fogkopás nagyobb mértékét enyhébb intenzitású fogcsikorgatás esetén is [18]. Annak érdekében, hogy elérjük a páciens számára kedvező, az arcához illő esztétikai végeredményt, harapásemelésre és magas esztétikájú kerámiaanyagot alkalmazó protetikai rehabilitációra volt szükség. Abduo és munkatársai hangsúlyozták a harapásemelés biztonságosságát, viszont fontos figyelembe venni a temporomandibuláris ízület egészségét [1]. A bruxizmus rendkívül gyakori, egy 9 évig tartó kövétéses vizsgálat szerint a felnőttek 85–90%-a csikorgat élete során legalább egyszer, rendszeresen pedig a felnőttek 5–8%-a [29]. A bruxizmus gyakoribb a CMD-betegek (craniomandibuláris diszfunkció) körében, de mint ahogy a jelen esetben is, a két entitás különállóan is létezik [18].

A kezelés kezdetekor javasolt a mock-up készítése, mellyel a végeredmény kiszámíthatóságát növelhetjük [1]. A szükséges harapásemelés mértékét hagyományos, intraorális rajzolókéssel határoztuk meg. Centrális relációs pozícióban, 3 mm-el megemelt harapásban, arcív alkalmazásával és pozíciós harapás regisztráció segítségével beartikulált és programozott KaVo Protar 5B



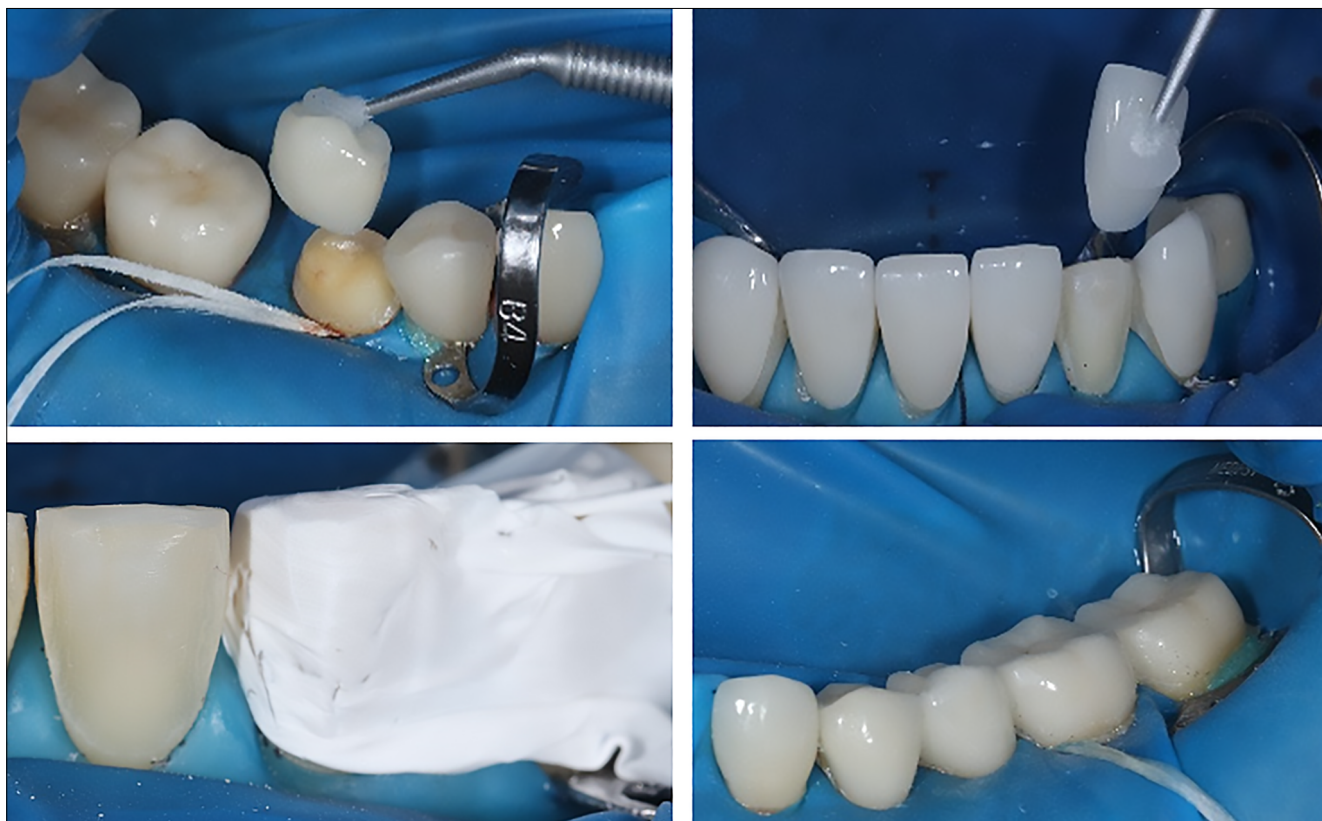12. kép: Nyomatott PMMA ellenőrző szülő restaurátumok szájban

artikulátorban készült el a hagyományos viaszmintázat, illetve szilikonblokkok segítségével a motivációs mock-up. A páciens számára a smile design szoftver segítségével fotorealisztikusan [28] majd a valóságban, mock-up-ként, még preparáció nélkül, megmutatható a várható végeredmény [17]. Az arc elemzése során fontos vizsgálnunk a szimmetriát, az arc arányait. Az interpupillaris vonal esztétikus esetben párhuzamos a fogak okkluzális felszíneit összekötő vonallal, és merőleges a középvonalra. Fiatalok esetében a felső nagymetszők incizális éléből, kb. 3,5 mm látszik ki relaxált ajaktartás mellett, és a felső nagymetszők esetében 75–80%-os hosszúság–szélesség aránya kívánatos [4, 24]. A kezelés első fázisában az ideiglenes fogpótlások készültek el, melyek segítségével a definitív fogpótlásokra tervezett



13. kép: IPS e.max CAD (Ivoclar Vivadent, Schaan, Liechtenstein) végleges restaurátumok nyomtatott mintán (Róth Gergely fogtechnikus mester)

állcsontviszonyok beállítása és szimulálása volt a cél. A mindkét állcsontra kiterjedő rehabilitáció és a harapásemelés miatt javasolt a definitív fogpótlások előtt ideiglenes fogpótlások készítése [18]. Ezek 2 hónapos viselése után a végleges rehabilitáció magas esztétikájú monolitikus üvegkerámia szülő restaurátumokkal történt meg. A lítium-diszilikát üvegkerámiákat a fogorvosi gyakorlat hosszú évek óta alkalmazza. Magas túléléssel rendelkeznek (97,7%), esztétikusak, és minimál invazív preparációt igényelnek [26, 28]. Számos cikk igazolja, hogy a lítium-diszilikát kerámiák sikerrel alkalmazhatók éjszakai bruxizmus esetében is [13], éjszakai harapásemelő sín alkalmazása pedig megnövelheti a fogpótlások viselési időtartamát [5, 14]. Számos cikk vizsgálja a leplezett teljes kerámiarestaurátumok, illetve a monolitikus kerámiák közötti különbségeket [16, 26]. A monolitikus restaurációk előnye, hogy velük elkerülhető a kisebb



14. kép: Abszolút izoláció és a végleges kerámiarestaurátumok rögzítésének lépései

ellenállású leplezőkerámia lepattanásának esélye [16], és mivel nem történik leplezés, így az ideiglenes fogpótlások digitálisan tökéletesen másolhatók. A Christian Coachman által leírt tervező szoftverekben alkalmazható „copy paste dentistry” tulajdonképpen az eredeti fogpótlástani tervek másolatát jelenti a végleges fogpótlásra [9]. Ez az arc esztétikai diszharmóniája által vezérelt kezelési tervek esetén különösen fontos lehet. Így jelen esetben a funkcionális ideiglenes fogpótlásokról vett digitális lenyomat dentális és gingivális referenciapontokat alkalmazva került rávetítésre a precíziós szituációs lenyomatra, hogy megőrizzük a jónak ítélt fogformákat és az okklúziót. Számos cikk igazolja, hogy a teljes kerámia fogpótlások végleges színét a csonkszín, a kerámia rétegvastagsága és transzlucenciája mellett a legkevésbé az alkalmazott ragasztócement színe befolyásolja [7, 30]. Mi azonban a restaurátumok rétegvastagságának sokfélesége miatt (háromnegyed korona, korona és héj) áttetsző színű ragasztócementet alkalmaztunk, hogy a magas transzlucenciájú kerámia fogpótlások végleges színét a cement színe a lehető legkevésbé befolyásolja.

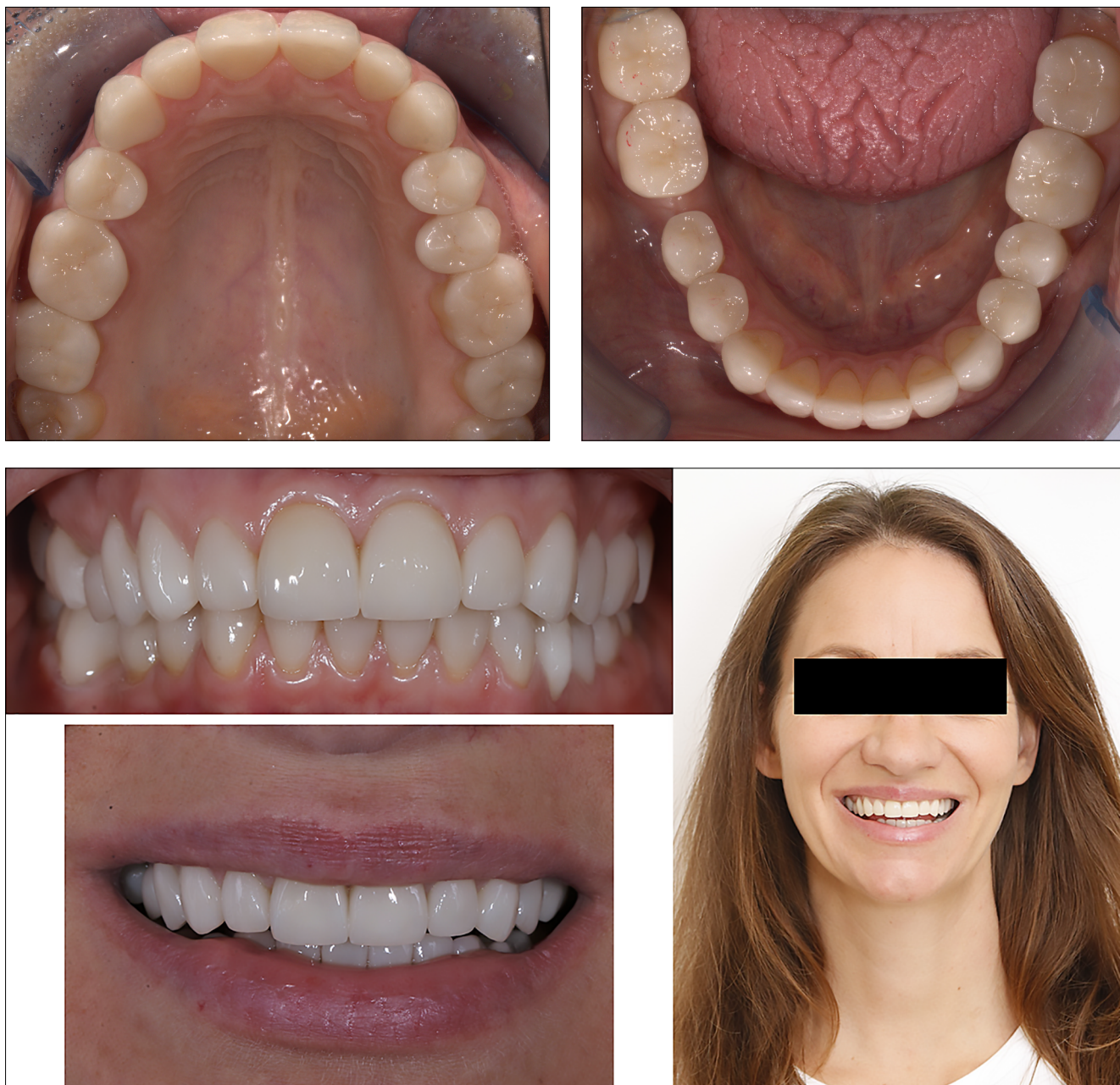Összességében elmondható, hogy az arc esztétikai elemzését is magában foglaló gondos kezelési terv készítését követően, a harapásemelést először ideiglenes fogpótlásokkal végrehajtva, ezt követően a funkcionális ideiglenesek digitális másolásával, egy, a temporomandibuláris ízületet és a páciens esztétikai igényeit maximálisan figyelembe vevő fogpótlás készülhetett el.

Köszönetnyilvánítás

A szerzők szeretnék köszönetet mondani Róth Gergely fogtechnikus mesternek a fogpótlások kimagasló színvonalú fogtechnikai tervezéséhez és elkészítéséhez.

Irodalom

1. ABDUO J, LYONS K: Clinical considerations for increasing occlusal vertical dimension: a review. *Aust Dent J* 2012; 57 (1): 2–10. <https://doi.org/10.1111/j.1834-7819.2011.01640.x>
2. BARTLETT D, PHILLIPS K, SMITH B: A difference in perspective – the North American and European interpretations of tooth wear. *Int J Prosthodont* 1999; 12: 401–408.
3. BHAGAT A, BARABDE AS, THAKARE A, OSWAL MM: Indigenous digital intraoral Gothic arch tracer. *J Indian Prosthodont Soc* 2019; 19 (2): 180–183. https://doi.org/10.4103/jips.jips_157_18
4. BHUVANESWARAN M: Principles of smile design. *J Conserv Dent* 2010; 13 (4): 225–232. <https://doi.org/10.4103/0972-0707.73387>
5. BRIGNARDELLO-PETERSEN R: Insufficient evidence about sleep bruxism being a risk factor for ceramic restoration failure. *J Am Dent Assoc* 2018 Jan; 149 (1): e34. <https://doi.org/10.1016/j.adaj.2017.10.015>
6. CADDEN SW: Orofacial pain. Guidelines for assessment, diagnosis, and management, 4th edition (2008), *EJO*, 2009 April; 31 (2): 216–217. <https://doi.org/10.1093/ejo/cjp007>
7. CHAIYABUTR Y, KOIS JC, LEBEAU D, NUNOKAWA G: Effect of



15. kép: Véglegesen rögzített restaurátumok és a boldog mosoly

- abutment tooth color, cement color, and ceramic thickness on the resulting optical color of a CAD/CAM glass-ceramic lithium disilicate reinforced crown. *J Prosthet Dent* 2011; 105: 83–90
[https://doi.org/10.1016/S0022-3913\(11\)60004-8](https://doi.org/10.1016/S0022-3913(11)60004-8)
8. CHUN K, CHOI H, LEE J: Comparison of mechanical property and role between enamel and dentin in the human teeth. *J Dent Biomech* 2014; 5: 1758736014520809.
<https://doi.org/10.1177/1758736014520809>
 9. COACHMAN C, BOHNER L, JREIGE CS, SESMA N, CALAMITA M: Interdisciplinary guided dentistry, digital quality control, and the “copy-paste” concepts. *J Esthet Restor Dent* 2021 Oct; 33 (7): 982–991.
<https://doi.org/10.1111/jerd.12736>
 10. COACHMAN C, CALAMITA MA: Virtual esthetic smile design. *J Cosmetic Dentistry*. 2014; 29 (4): 102–116.
 11. COACHMAN C, PARAVINA RD: Digitally Enhanced Esthetic Dentistry-From Treatment Planning to Quality Control. *J Esthet Restor Dent* 2016; 28 (1): S3–S4.
<https://doi.org/10.1111/jerd.12205>
 12. DIETSCHI D, ARGENTE A: A comprehensive and conservative approach for the restoration of abrasion and erosion. Part I: concepts and clinical rationale for early intervention using adhesive techniques. *Eur J Esthet Dent* 2011 Spring; 6 (1): 20–33.
 13. FABBRI G, ZARONE F, DELLIFICORELLI G, CANNISTRARO G, DE LORENZI M, MOSCA A, et al: Clinical evaluation of 860 anterior and posterior lithium disilicate restorations: retrospective study with a mean follow-up of 3 years and a maximum observational period of 6 years. *Int J Periodontics Restorative Dent* 2014 Mar–Apr; 34 (2): 165–177.
<https://doi.org/10.11607/prd.1769>
 14. GODOY DE OLIVEIRA PT, SOMACAL DC, JÚNIOR LHB, SPOHR AM: Aesthetic Rehabilitation in Teeth with Wear from Bruxism and Acid Erosion. *Open Dent J* 2018 Jul 31; 12: 486–493.
<https://doi.org/10.2174/1874210601812010486>

15. GRÜTTER L, VAILATI F: Full-mouth adhesive rehabilitation in case of severe dental erosion, a minimally invasive approach following the 3-step technique. *Eur J Esthet Dent* 2013. Autumn; 8 (3): 358–375.
16. GUESS PC, ZAVANELLI RA, SILVA NR, BONFANTE EA, COELHO PG, THOMPSON VP: Monolithic CAD/CAM lithium disilicate versus veneered Y-TZP crowns: comparison of failure modes and reliability after fatigue. *Int J Prosthodont* 2010 Sep–Oct; 23 (5): 434–442.
17. GURREA J, BRUGUERA A: Wax-up and mock-up. A guide for anterior periodontal and restorative treatments. *Int J Esthet Dent* 2014 Summer; 9 (2): 146–162.
18. HERMANN P, SZENTPÉTERY A: *Gnatológia*. Semmelweis Kiadó, Budapest, 2018; 41–65, 148–150, 235–245, 261–277.
19. https://ivodent.hu/_docs/501_ed64f15523fd974f7e58a5ba63788430.pdf (2022.01.03.)
20. JAEGGI T, GRÜNINGER A, LUSSI A: Restorative therapy of erosion. *Monogr Oral Sci* 2006; 20: 200–214. <https://doi.org/10.1159/000093364>
21. JENNES ME, MEHRHOF J, STRIETZEL FP, SCHWENDICKE F, HERBST S, SPIES B: Digital treatment planning and prosthetic rehabilitation of a patient suffering from generalized tooth wear. *Dtsch Zahnärztl Z Int* 2020; 2: 73–81.
22. KLINK A, HUETTIG F: The challenge of erosion and minimally invasive rehabilitation of dentitions with BEWE grade 4. *Quintessence*. *Int* 2016; 47 (5): 365–372. DOI: 10.3290/j.qi.a35262
23. MAGNE P, PARANHOS MP, SCHLICHTING LH: Influence of material selection on the risk of inlay fracture during pre-cementation functional occlusal tapping. *Dent Mater* 2011 Feb; 27 (2): 109–113. <https://doi.org/10.1016/j.dental.2010.09.002>
24. MCLAREN EA, GOLDSTEIN RE: The Photoshop Smile Design Technique. *Compend Contin Educ Dent* 2018 May; 39 (5): e17–e20
25. MUTS EJ, VAN PELT H, EDELHOFF D, KREJCI I, CUNE M: Tooth wear: a systematic review of treatment options. *J Prosthet Dent* 2014 Oct; 112 (4): 752–759. <https://doi.org/10.1016/j.prosdent.2014.01.018>
26. SCHULTHEIS S, STRUB JR, GERDS TA, GUESS PC: Monolithic and bi-layer CAD/CAM lithium-disilicate versus metal-ceramic fixed dental prostheses: comparison of fracture loads and failure modes after fatigue. *Clin Oral Investig* 2013 Jun; 17 (5): 1407–1413. <https://doi.org/10.1007/s00784-012-0830-1>
27. SMITH BCN, ROBB ND: The prevalence of tooth wear in 1007 dental patients. *J Oral Rehabil* 1996; 23: 232–239. <https://doi.org/10.1111/j.1365-2842.1996.tb00846.x>
28. STANLEY M, PAZ AG, MIGUEL I, COACHMAN C: Fully digital workflow, integrating dental scan, smile design and CAD-CAM: case report. *BMC Oral Health* 2018; 18: 134. <https://doi.org/10.1186/s12903-018-0597-0>
29. STRAUZ T, AHLBERG J, LOBBEZOO F, RESTREPO CC, HUBLIN C, AHLBERG K, et al: Awareness of tooth grinding and clenching from adolescence to young adulthood: a nine-year follow-up. *J Oral Rehabil* 2010 Jul; 37 (7): 497–500. <https://doi.org/10.1111/j.1365-2842.2010.02071.x>
30. VICHI A, FERRARI M, DAVIDSON CL: Influence of ceramic and cement thickness on the masking of various types of opaque posts. *J Prosthet Dent* 2000; 83: 412–417. [https://doi.org/10.1016/S0022-3913\(00\)70035-7](https://doi.org/10.1016/S0022-3913(00)70035-7)

Case report

LAKI-CZIGOLA A, BORBÉLY J, HERMANN P

Esthetic rehabilitation of tooth wear caused by nocturnal bruxism and erosion

Introduction: In the case of a young female patient with high esthetic demands, the complete oral rehabilitation of tooth wear caused by bruxism and acid erosion is a great challenge. If the tooth wear affects only the anterior teeth and the premolars, the small interocclusal space does not provide adequate space to restore the original height of the anterior teeth, so the vertical dimension of the occlusion also needs to be restored.

Aim: Full mouth esthetic rehabilitation with increasing occlusal vertical dimension (OVD) for a patient with worn front and premolar teeth caused by nocturnal bruxism and acidic erosion.

Methods: 40 years old woman presented, whose main concern was having esthetically unpleasant cuboid shaped worn front teeth. First digital smile design was applied (3Shape TRIOS Smile Design), followed by gothic arch tracing and face bow registration. The OVD was increased with 3.0 mm and diagnostic wax-up (upper front- and premolar teeth; lower front-, premolar- and molar teeth) was made on casts mounted on articulator programmed to individual patient parameters. A motivational mock-up was made to show the patient the expected outcome and according to this silicone keys were made for minimal invasive preparation. During optical impression taking (TRIOS 3, 3Shape) the bite was registered with the help of chairside temporaries. PMMA temporaries were milled.

Results: After 2 months of wearing, the functional PMMA temporaries were scanned and overlapped on virtual model of prepared teeth using gingival, dental reference points (3Shape Dental System). Monolithic final restorations (crowns, overlays, veneers) were milled (IPS e.max CAD, Ivoclar Vivadent) and cemented in absolute isolation using clear luting cement.

Conclusions: To reach the satisfied esthetics in the front region a careful treatment planning was made, that includes the analysis of the face and teeth, also creating conventional wax up and mock-up. The vertical dimension was increased in temporary phase, then with copying functional temporaries a digital workflow was used for a predictable final result.

Keywords: esthetic rehabilitation, tooth wear, smile design, mock-up, PMMA temporary, backward planning, monolithic, glass ceramic