

Alveolus prezerváció bölcsességfogak sebészi
eltávolítását követően albumin és gentamycin
bevonatú csont allografttal

Doktori értekezés

Dr. Minya Fanni

Semmelweis Egyetem

Rácz Károly Klinikai orvostudományok Doktori Iskola



Témavezető: Prof. Dr. Dobó-Nagy Csaba, Ph.D., egyetemi tanár

Hivatalos bírálók: Prof. Dr. Nagy Katalin, Ph.D., DSc, egyetemi tanár
Dr. Szűcs Attila, Ph.D., egyetemi docens

Komplex vizsga szakmai bizottság:

Elnök: Dr. Gerber Gábor, CSc, egyetemi docens

Tagok: Dr. Joób-Fancsaly Árpád, Ph.D., egyetemi docens
Dr. Nagy Ákos, Ph.D., egyetemi docens

Budapest

2022

Tartalomjegyzék

1. Rövidítések jegyzéke	3
2. Bevezetés, irodalmi áttekintés.....	5
2.1. <i>A csont és csontpótlás.....</i>	6
2.1.1. <i>A csont szerkezete, élettana</i>	6
2.1.2. <i>Az extractós seb gyógyulása</i>	8
2.1.3. <i>Csontpótló anyagok a szájsebészetben</i>	10
2.2. <i>Albumin bevonatú allograft történeti áttekintése.....</i>	13
2.2.1. <i>Az albumin sejszintű hatása, in vitro eredmények az anyag fejlesztése során</i>	13
2.2.2. <i>In vivo eredmények a BoneAlbumin fejlesztése során</i>	15
2.2.3. <i>Klinikai eredmények a BoneAlbumin ortopédiai felhasználása során.....</i>	17
2.3. <i>Az alveolus prezerváció.....</i>	19
2.3.1. <i>A processus alveolaris atrófiájának folyamata</i>	19
2.3.2. <i>Az alveolus prezerváció különböző technikái</i>	20
2.4. <i>Bölcsességfogak jelentősége a szájsebészeti gyakorlatban</i>	26
2.4.1. <i>Bölcsességfogakkal kapcsolatos patológiás elváltozások</i>	26
2.4.2. <i>Bölcsességfogak eltávolításának indikációi és kontraindikációi</i>	29
2.4.3. <i>Bölcsességfog eltávolítás lehetséges szövődményei</i>	31
2.4.4. <i>Bölcsességfogak peri- és posztoperatív gyógyszerelése.....</i>	32
2.5. <i>Lokálisan alkalmazott antibiotikum terápia a szájsebészetben és egyéb szakterületeken.....</i>	35
2.5.1. <i>Lokális terápiában alkalmazott antibiotikumok áttekintése</i>	37
2.5.2. <i>Antibiotikum felszabadulás csontgraftból</i>	39
2.5.3. <i>Tapasztalatok lokális antibiotikum terápiával az általános klinikai gyakorlatban</i>	42
2.5.5. <i>Tapasztalatok lokális antibiotikum terápiával a maxillofaciális - és dentoalveolaris sebészetben.....</i>	45
3. Célkitűzések	47
4. Módszerek	49
4.1. <i>Páciensek kiválasztásának kritériumai</i>	49
4.2. <i>A bölcsességfog eltávolítás sebészeti módszere</i>	51
4.3. <i>A vizsgálat eredményeinek kiértékelése</i>	51
4.4. <i>A bölcsességfog eltávolítások indikációjával, a bölcsességfogak elhelyezkedésével és a posztoperatív szövődmények előfordulásával kapcsolatos adatok összegyűjtése.....</i>	54
5. Eredmények	56
5.1. <i>Páciensek eloszlása és a vizuális analóg skála eredményei.....</i>	56
5.2. <i>Makromorfológiai vizsgálata a regenerálódott csontterületnek</i>	58
5.3. <i>Mikromorfometriavizsgálata a regenerálódott csontterületnek</i>	60
5.4. <i>Az alveolaris csont magasságának és szélességének változása.....</i>	62
5.5. <i>Marginális csontszint változása a második nagyőrő distalis felszínén.....</i>	62
5.6. <i>A bölcsességfog eltávolítások indikációjával, a bölcsességfogak elhelyezkedésével és a posztoperatív szövődmények előfordulásával kapcsolatos eredmények</i>	65
6. Megbeszélés	68

6.1.	<i>Milyen eredménnyel megy végbe az albumin és gentamycin bevonatú csont allograft hatására az új csont képződése szájsebészeti alkalmazás során?</i>	68
6.2.	<i>A lokális lokális antibiotikum használat során mennyire tud kiteljesedni a csontgraft integráció?</i>	70
6.3.	<i>Az alveolus prezerváció hogyan befolyásolja az alveolaris dimenziókat bölcsességfog eltávolítást követően?</i>	72
6.4.	<i>Az alveolus prezerváció hogyan hat a szomszédos fogon mérhető csontvesztésre?</i>	73
6.5.	<i>Az alveolus prezerváció bölcsességfogak sebészi eltávolítása során járhat-e valamilyen járulékos klinikai előnnyel?</i>	75
6.6.	<i>A bölcsességfog eltávolítások indikációja, a bölcsességfogak elhelyezkedése és a posztoperatív szövődmények előfordulása.</i>	78
7.	Következtetések	79
7.1.	<i>Következtetések a csontszerkezet makromorfológiai és mikromorfometriai vizsgálata alapján</i> 79	
7.2.	<i>Következtetések az alveolaris csont dimenzióinak változásában</i>	79
7.3.	<i>Következtetések a második nagyírlő distalis felszínén mért MBL tekintetében</i>	79
7.4.	<i>Következtetések a bölcsességfog eltávolítások indikációjával, a bölcsességfogak elhelyezkedésével és a posztoperatív szövődmények előfordulásával kapcsolatosan</i>	80
7.5.	<i>Új eredmények</i>	81
8.	Összefoglalás	82
9.	Summary	83
10.	Irodalomjegyzék	84
11.	Saját publikációk jegyzéke	100
11.1.	<i>A disszertációhoz kapcsolódó közlemények</i>	100
11.2.	<i>A disszertációtól független közlemények</i>	100
12.	Köszönetnyilvánítás	101

1. Rövidítések jegyzéke

a-PRF: alacsony centrifugálási protokoll szerint előállított vérlemezkékben gazdag fibrin (advanced platelet-rich fibrin)

BCP: bifázikus kalcium-foszfát

BMP: csontképző fehérje (bone morphogenic protein)

BS/BV: specifikus csontfelszín (specific bone surface, bone surface/bone volume ratio)

Ca: kalcium

CBCT: kúpnyaláb-komputertomográfia (cone beam computed tomography)

CT: komputertomográfia (computed tomography)

d-PTFE: denz-politetrafluoretilén

ECM: extracelluláris mátrix

e-PTFE: habosított politetrafluoretilén (expanded politetrafluoretilén)

FGF: fibroblast növekedési faktor (fibroblast growth factor)

FGG: szabad ínylebeny (free gingival graft)

GCCI: gentamycin bevonatú kollagén szivacs (gentamycin-containing collagen implant)

GTR: irányított szövetregeneráció (guided tissue regeneration)

HA: hidroxil-apatit

HU: Hounsfield egység (Hounsfield unit)

IFN γ : gamma interferon

IGF: inzulinszerű növekedési faktor (insulin-like growth factor)

IL: interleukin

INR: nemzetközileg normalizált ráta (international normalized ratio)

i-PRF: injektálható vérlemezkékben gazdag fibrin

MBL: marginális csontszint (marginal bone level)

μ CT: mikro komputertomográfia (micro computed tomography)

M-CSF: makrofág kolónia-stimuláló faktor (macrophage colony-stimulating factor)

MIC: minimális gátló koncentráció (Minimal Inhibitory Concentration)

MRSA: methicillin-rezisztens Staphylococcus aureus

mtsai: munkatársai

n. alveolaris inferior: nervus alveolaris inferior

NSAID: nem-szteroid gyulladáscsökkentő gyógyszer (Non-Steroidal Anti-Inflammatory Drug)

P: foszfát

PDGF: thrombocytá eredetű növekedés faktor (platelet-derived growth faktor)

PGE₂: prosztaglandin E₂

PMMA: polimetil-metakrilát

Po(tot): teljes porozitási arány (total porosity percent)

PRF: vérlemezkékben gazdag fibrin (plateletrich fibrin)

PTFE: politetrafluoretilén

rhBMP: rekombináns csontképző fehérjék

SPECT-CT: egyfoton-emissziós komputertomográfia (single-photon emission computed tomography)

Tb,N: trabeculák száma (trabecular number)

Tb,Th: trabeculák vastagsága (trabecular thickness)

TCP: trikalcium-foszfát

TGF: transzformáló növekedési faktor (transforming growth faktor)

TNF: tumor nekrozis faktor

VAS: vizuális analóg skála

VOI: releváns térfogat (volume of interest)

VRE: vancomycin-rezisztens Enterococcus

VRSA: vancomycin-rezisztens Staphylococcus aureus

2. Bevezetés, irodalmi áttekintés

Doktori disszertációm témája a csontregeneráció vizsgálata gentamycin és albumin bevonatú csont allograft alkalmazásával.

Mivel a bölcsességfogak műtéti eltávolítása az egyik leggyakrabban végzett dentoalveolaris sebészeti beavatkozás, ezt választottam műtéti területnek a csontpótló anyag vizsgálatához: alveolus prezervációt végeztünk a bölcsességfog eltávolítását követően gentamycin és albumin bevonatú csont allografttal.

A gentamycint széles körben alkalmazzák lokális antibiotikum terápiára. Kutatómunkám fő célja megvizsgálni, hogy a gentamycinnel bevont allograft hogyan integrálódik a szervezetbe és hogyan hat az új csont képződésére.

Alveolus prezervációt rutinszerűen nem végzünk bölcsességfog eltávolítást követően, így kutatásom másik fő célja ennek az eredményeinek a bemutatása.

Dolgozatomban ismertetem a csont szerkezetét, élettanát, a csontregeneráció folyamatát, valamint a különböző csontpótló anyagokat.

A vizsgálatban felhasznált csontgraftot a Semmelweis Egyetem Élettani Intézetének munkacsoportja fejlesztette és jelenleg az Orthosera Dental Zrt. forgalmazza BoneAlbumin néven, így dolgozatomban kitérek ezen kutatás folyamatára és a klinikai felhasználás eddig elért eredményeire is.

Az alveolus prezervációhoz használt lehetséges technikák tárgyalása után ismertetem a bölcsességfogakkal kapcsolatos általános tudnivalókat, valamint 1 éves követés statisztikai adatait a bölcsességfogakkal kapcsolatosan, mint kiegészítő vizsgálat a kutatómunkám során.

2.1. A csont és csontpótlás

2.1.1. A csont szerkezete, élettana

A csontszövet egy speciális kötőszövet, mely a test szilárd vázát alkotja. Makroszkóposan a csont egy tömör corticalis részből áll (lamina corticalis), mely a külső és a velőür felőli részét borítja a csontnak. Belülről szivacsos, trabeculáris csontállomány tölti ki. A csontot kívül periosteum fedi, belülről pedig a trabeculákat és a velőüreget borítja az endosteum. A velőüregben található a vörös csontvelő, mely vértképző sejteket tartalmaz, és az évek során zsírsejtekben gazdag sárga csontvelővé alakul.

Az állcsontok, a mandibula és maxilla azon részét, mely a fogakat tartalmazza, processus alveolarisnak nevezzük. A processus alveolaris a külső lamina corticalisból, a belső spongiosából és a fogak felől a lamina durából tevődik össze. A lamina dura csak megtartott fogak esetén figyelhető meg, melynek kollagén rostjai a fogat rögzítő parodontális ligamentumokkal összefonódnak.

A csont szabályos szerkezeti és funkcionális egységekből, osteonokból áll. Az osteon egysége a Havers-csatorna rendszer, melyet ér-ideg képletek körül koncentrikusan elhelyezkedő csontsejtek alkotnak, melyeket a Volkmann-csatornák kötnek össze egymással.

A csontszövet extracelluláris mátrixa (ECM) mineralizált, melynek 20%-a víz, 30% - 40%-a szerves anyag, főként kollagén, ami megadja a csontszövet vázát és megköti a maradék 40% szervetlen szilárd anyagot, többnyire hidroxil-apatitot (HA). A csontszövet sejtjei az oszteogenetikus őssejtek, osteoblastok, osteocyták, valamint az osteoclastok [1].

A csontok képződése történhet chondralis vagy desmalis úton. Chondralis csontosodás esetén előbb porcszövet képződik, desmalis csontosodáskor pedig kötőszövet, mely a csontképző sejteknek köszönhetően csontszövetté alakul. Az állcsontok processus alveolarisa desmalis csontosodással fejlődik [2].

A processus alveolaris csontszövetének képződése során a mesenchymális őssejtek előbb fibroblasokká differenciálódva kötőszövetes rostokat, extracelluláris mátrixot képeznek, majd osteoblastokká differenciálódva folytatják az extracelluláris mátrix képzését és mineralizációját [1].

Az osteoblastok alkalikus foszfatáz aktivitásukkal magas pH-t hoznak létre, így a kötőszövetes rostokhoz kötődve kicsapódnak a kalcium és foszfátionok az interstitiumból, mineralizációs gócot alkotva. Az ionok foszfoproteinekhez és proteoglikánokhoz kötődnek, míg a kollagén rostok vázat képezve irányítják a mineralizáció folyamatát. Az osteoblastok növekedési faktorokat is termelnek, melyek szabályozzák a csontképződés folyamatát, majd körül zárják magukat és nyugvó osteocytákká alakulnak, dendritikus nyúlványokkal egymáshoz kapcsolódva. A csontosodás következő hetekben fokozódik a mineralizáció, egyre több csontszövet jelenik meg, ez a reticuláris csontképződés fázisa [1].

A következő hónapokban a lemezes csontosodás zajlik, melynek alapja a remineralizáció és a remodeling folyamata. Az osteoclastok többmagvú óriássejtek, melyek fő feladata a csont reszorpciója és ennek szabályozása. Howship-lacunákba ágyazódva helyezkednek el az osteoclastok, ahol az ECM-et enzimatikus úton, valamint savas pH létrehozásával degradálják. A nyomó erők hatására az osteoclastok csontreszorpciót végeznek, míg a húzó erőknél az osteoblastok csontot képeznek. Terhelés hatására így a csont szerkezete átalakul és biomechanikailag erősebbé válik, összesen 3-6 hónap alatt, és egy életen át folyamatosan zajlik a remodeling folyamata a csontot érő erőhatásoknak megfelelően [2].

A csontképződést szisztémás és lokális faktorok szabályozzák. A szisztémás szabályozás a hormonális rendszeren keresztül történik, részt vesznek benne a parathormon, kalcitriol, kalcitonin és a szteroid hormonok. A lokális szabályozásban a citokinek vesznek részt, melyek kis molekulású fehérjék, és a termelődésük helyén fejtik ki hatásukat. Kemotaktikusak, azaz fokozzák a sejtek migrációját, befolyásolják az őssejtek különböző irányba történő differenciációját, fokozhatják vagy gátolhatják azok adhézióját, illetve proliferációját. A citokinek közé tartoznak különböző növekedési faktorok, mint a thrombocytá eredetű növekedés faktor (PDGF, platelet-derived growth faktor),

inzulinszerű növekedési faktor (IGF, insulin-like growth factor), transzformáló növekedési faktor (TGF, transforming growth factor), fibroblast növekedési faktor (FGF, fibroblast growth factor), csontképző fehérjék (BMP, bone morphogenic proteins), makrofág kolónia-stimuláló faktor (M-CSF, macrophage colony-stimulating factor) és a különböző gyulladásos mediátorok, mint az interleukinek (IL-1, IL-6), prosztaglandin E2 (PGE₂), tumor nekrozis faktor (TNF) és a gamma interferon (IFN γ) [3].

Ezek közül a PDGF-et és a BMP fehérjéket emelném ki. A PDGF termelődik a trombocytákban, fibroblastokban és osteoblastokban egyaránt. Fokozza az osteoblastok differenciációját és proliferációját, a kollagén szintézist és az ECM mineralizációját, mind a csontképződés, mind a csont regenerációja során [4]. A BMP-k közé több fehérje is tartozik, melyek a TGF családba tartoznak. A csontban főként BMP 2, 4 és 7 fehérjéket találunk, melyeket az osteoblastok termelnek és az ECM-be szekretálódva elraktározódnak. A csont sérülésekor innen nagy mennyiségben felszabadulnak és fokozzák a mesenchymális őssejtek csontképző sejtekké történő differenciációját, azok migrációját és proliferációját [5].

2.1.2. Az extractós seb gyógyulása

A csont sérülésekor, fogeltávolítás után és csontpótlás során desmalis csontosodással történik a szövetek helyreállítása. Ideális körülmények közt a sérült szövet az eredetivel azonos szerkezetű és funkciójú szövettel pótlódik, ekkor regenerációról beszélünk. Ha ettől eltérő szövet alakul ki, reparációról beszélünk [6]. Ennek oka lehet a csont elégtelen vérellátása, a véralvadék és a granulációs szövet nem megfelelő stabilitása vagy bakteriális fertőzés kialakulása.

Fogeltávolítása után a regenerációs folyamat kezdő lépéseként véralvadék, koagulum alakul ki az alveolusban. A csontban lévő erek hámrétege sérül, aktiválódik a véralvadási kaszkád és fibrinháló képződik [7]. A koagulumban lévő trombocytákból felszabaduló citokinek elindítják a csontosodás folyamatát. A növekedési faktoroknak és citokineknek a mesenchymális őssejtekre kemotaktikus hatással van és elindítja azok fibroblastokká és csontképző sejtekké történő differenciációját. Az erekből ide vándorolt neutrofil

granulocyták és makrofágok megtisztítják az alveolust az elhalt szövettörmeléktől és mikroorganizmusoktól [6].

Közben, 2-3 nap után a véralvadékban elindul a fibrinolízis, és kötőszövetben gazdag granulációs szövet veszi át a helyét az alveolusban. A kezdetben kialakuló granulációs szövet kevés őssejtből, kollagén rostból, erekből és immunsejtekből áll. A sejtek további differenciációjával fokozódik a kötőszövetes rostok termelése, az angiogenezis, és a csontban lévő ereket körülvevő pericyták osteoblasttá differenciálódnak. Az osteoblastok megjelenésével elindul az extracelluláris mátrix képződése és mineralizációja. Két hónap után az alveolust reticularis csont tölti ki, ami sok szabálytalanul elrendeződő kollagén rostot és osteoblastot tartalmaz. A reticularis csont még éretlen, mechanikailag gyenge szövet [8].

A csont remodelingje az osteoclasok betörésével indul meg, melyek a vér monocytáiból differenciálódnak. A csont a folyamatos átépülésnek köszönhetően tömör lamelláris csonttá alakul [6]. A csontosodás különböző fázisai egyszerre megfigyelhetők az alveolusban. Az apicalis részeken jelenik meg először a csontszövet, és folyamatosan telítődik vele az alveolus. Két hónap után megfigyelhető az alveolus oclusalis részén a lamelláris csont rétegződése, mint lamina corticalis, melyet kívülről periosteum borít [9].

A különböző csontpótló anyagok, csontgraftok irányítják, fokozzák a csontképződésnek ezen folyamatát. A graft anyag vázat alkot a csontképződés számára, ez az anyag oszteokonduktív tulajdonsága. Ha egy graft oszteoinduktív, csontosodást segítő növekedési faktorokat is tartalmaz, akár csak a saját csontszövet extracelluláris mátrixa. Az oszteogenetikus csontgraftokban élő csontsejtek is megtalálhatók [2].

2.1.3. Csontpótló anyagok a szájsebészetben

Csontpótlás során a csont természetes regenerációját segítjük, vagy új csontot építünk, megfelelő alapot teremtve például a fogak implantációval történő pótlásához. A csontpótló anyag vagy más néven csontgraft pótolja a hiányzó csont területet, vázat alkot a csontképződéshez, majd lassan, változó mértékben felszívódva átadja helyét az újonnan képződött csontnak.

A csontpótló anyagok regeneráció mechanizmusa szerint így 3 csoportba oszthatók:

- oszteokonduktív anyagok: vázat képez
- oszteoinduktív anyagok: vázat képez és növekedési faktorokat tartalmaz
- oszteogenetikus anyagok: vázat képez, növekedési faktorokat és csontképző őssejteket tartalmaz

A csontpótló anyagok eredetük szerint is csoportosíthatók:

- szintetikus, alloplasztikus anyagok
- xenograft: állati eredetű csontgraft
- autograft: saját csont átültetése
- allograft: emberi eredetű csontgraft

A szintetikus anyagok lehetnek kalcium-foszfátok, bioüveg kerámiák és különböző polimerek. Ezen anyagok önmagukban csak vázat képeznek a csontosodáshoz, oszteokonduktívak, oszteoinduktív tulajdonságaik nincsenek, és sejteket sem tartalmaznak.

A kalcium-foszfátok közé a kalcium (Ca) és fosfor (P) arányai szerint különböző vegyületek tartoznak. Ha a Ca/P arány 1,67 és 1,75 közötti, hidroxil-apatitról (HA) beszélünk, ha 1,67 és 1,5 közötti bifázikus kalcium-foszfátról (BCP) van szó, ha pedig az arány 1,5 trikalcium-foszfát (TCP) a vegyület neve [10, 11].

A HA a csontban természetesen is előfordul, degradációja csak a makrofágok által valósul meg, így a csontpótló szemcsék még évek múlva is kimutathatók alkalmazásukkor.

A TCP nem része a természetes csontnak, így nemcsak sejttevékenység, hanem kémiai oldódás útján is lebomlik, melynek mértéke függ az anyag szemcseméretétől és porozitásától. Ideális esetben a TCP a csontképződéssel párhuzamosan degradálódik [12].

A bioüveg kerámiák Ca és P mellett szilícium-dioxidot és nátrium vegyületeket is tartalmaznak [13]. Haemostatikus hatásúak, degradációjuk lassú, oszteoinduktív és angiogenezist fokozó hatása is van [14].

A polimerek lehetnek tejsav, glikolsav és etilén alapúak, melyek gyorsan degradálódnak, párhuzamosan a csont regenerációjával [15]. A polimetil-metakrilát (PMMA) különbözik a korábban említett anyagoktól. Csupán térkitöltő szerepe van, biológiailag nem degradálódik, az oszteogenezis és angiogenesis folyamatát is hátráltathatja, nem alakul át csonttá [16]. Azonban olcsó, egyszerűen felhasználható, nagy mennyiségben elérhető anyag, így gyakran alkalmazzák vivőanyagként lokális antibiotikum terápiában, illetve ortopédiában csontdefektusok kitöltésére ízületi protézisek beültetésekor és egyéb műtétéknél [17].

A xenograftok szerkezete hasonlít a befogadó területhez, így integrációja gyorsabban végbemegy, és a remodeling is során is könnyebben felszívódik. Ez lehet részben előny, hiszen átadja helyét az új csontszövetnek, de ha túl gyors a felszívódás, kevesebb csont fog képződni, mint amennyit terveztünk pótolni.

A xenograftok lehetnek szarvasmarha (bovine), sertés (porcine), ló (equine) vagy korall, alga eredetűek. Közös jellemzőjük a magas hőkezeléssel történő feldolgozás a mikroorganizmusok átvitelének megelőzése végett. A bovine csontpótlóknál a Creutzfeldt-Jakob-szindrómát kiváltó prionok elpusztításához 1000°C föléti hőmérsékletet alkalmaznak a hőkezeléskor. Emiatt a bovine eredetű xenograftok keramizálódnak és a HA-hoz hasonlóan évekig megfigyelhetők a graft maradványok a csontpótlott területen [18].

A csontpótlás gold standardja a saját csont átültetése, mivel élő csont, így élő sejteket és növekedési faktorokat is tartalmaz, vagyis oszteokonduktív, oszteoinduktív és oszteogenetikus tulajdonságai is vannak. Azonban csak korlátozott mennyiségű csont nyerhető, valamint a donor terület morbiditásával is számolnunk kell.

Az autograftok lehetnek spongiosus, corticalis, vagy corticospongiosus szerkezetűek. A spongiosa gyengébb és könnyebben felszívódik, azonban nagyobb felületű, és könnyebben átszövik a kötőszöveti elemek. A corticalis graft nehezebben szervül és épül át tömör szerkezete miatt, azonban reszorpcióra is kevésbé hajlamos, és biomechanikailag

erősebb. Sajt csont átültetésekor célszerű figyelembe venni, hogy a donor régió csontszövege chondralis vagy desmalis csontosodású. Chondralis csontosodás esetén fibroblasok helyett chondroblastokká differenciálódnak az őssejtek, és nem kötőszövetes, hanem porcok telep képződik, amely később csonttá alakul. Az extraoralis donor régiók közül a tibia és a crista ilei chondralis csontosodású, melyekből nagy mennyiségű spongiosa nyerhető, ám emiatt a felszívódás is nagyobb mértékű, míg a calvaria és az intraoralis donorok desmalis csontosodásúak. A fő intraoralis donor területek a symphysis mandibulae, a corpus és ramus mandibulae, a crista zygomaticoalveolaris és a tuber maxillae [2].

Az allograft a befogadó régióval megegyező szerkezetű, viszont nagymértékben felszívódik, ha natúr csontot sterilizálva ültetünk át, mert az előkészítés során a fehérjék denaturálódnak, így a növekedési faktorok szerepe elvész, és a csontsejtek is elpusztulnak [19]. Szerkezetéből adódóan csak oszteokonduktív hatást vált ki. Átépülése gyors, így nagymértékű anyag veszteséggel, graft reszorpcióval kell számolni alkalmazása során [2]. Felhasználása kényelmes a páciens és az orvos számára is, mert nincs donor területi morbiditás, és nagy mennyiségben elérhető a csontgraft.

Számos kutatás célpontjává vált a megfelelő allograft kifejlesztése, hogy ne csak oszteokonduktív, hanem oszteoinduktív tulajdonságai is legyenek. Ez különböző anyagok hozzáadásával lehetséges, melyek oszteoinduktív hatásúak. Ilyen például a rekombináns BMP növekedési faktor vagy a humán szérum albumin fehérje [20, 21].

Hinsenkamp és mtsai felhívták a figyelmet a megfelelő allograft feldolgozásra. Azokban az esetekben, mikor nem történt meg a humán csont sterilizálása és élő sejtek maradtak a grafton, előfordult mikroorganizmusok átvitele, mint humán immundeficiencia vírus (HIV), hepatitis C vírus, és egyéb bakteriális fertőzések kialakulására is volt példa [22].

2.2. Albumin bevonatú allograft történeti áttekintése

A kutatás alapanyaga, a BoneAlbumin, egy allograft csont. A donorok csípő- és combcsontjából állítják elő, Urist módszere alapján [23]. Az így gyűjtött csont vegyesen corticalis és trabeculáris, 0,5-1mm szemcseméretre őrölve. Tisztítás és kémiai dezantigenizálás után etilén-oxiddal sterilizálják, majd -80°C-on 24 órán át fagyasztva szárítják, azaz liofilizálják. Ezután a csontot 10%-os humán szérum albumin oldatba és az antibiotikummal bevont forma esetén 10 mg/ml gentamycin oldatba is áztatják 25°C-n 24 órára, majd újra liofilizálják [21].

A folyamat eredményeként a csontszövetben valóban denaturálódnak a fehérjék és elhalnak a csontképző sejtek, azonban az albumin bevonatnak köszönhetően nemcsak vázként funkcionál, hanem oszteoinduktív tulajdonságait visszanyeri a csontgraft. A bevonatnak köszönhetően a graft hidrophil tulajdonságú, fiziológiás sóoldattal vagy vérrel keverve összeáll egy tapadós masszává, így könnyen alkalmazható a sebészetben. Az albumin sejtproliferációt fokozó és gyulladásgátló hatása is ismert [24, 25].

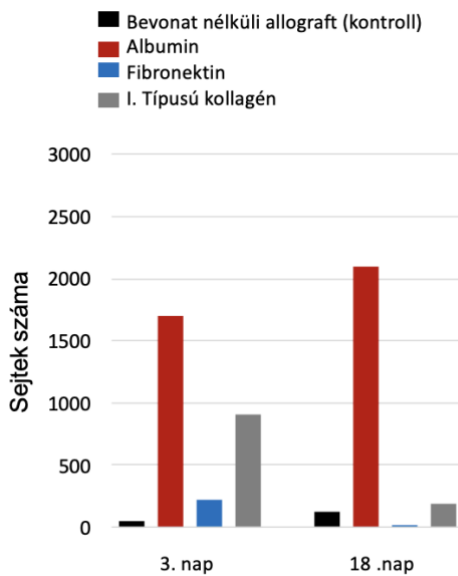
2.2.1. Az albumin sejtszintű hatása, in vitro eredmények az anyag fejlesztése során

A BoneAlbumint összességében az albumin bevonat különbözteti meg az egyéb allograftoktól. Ennek fejlesztése a Semmelweis Egyetem Klinikai Kísérleti Kutató- és Humán Élettani Intézetében történt [26]. Első kutatásként humán allograftot, marha eredetű csontot és szintetikus hidroxilapatitot alkalmaztak vázként, melyeket natúran hagytak, vagy fehérjeoldatban inkubálták 4°C-n egy estén keresztül, hogy a fehérje bevonatot képezzen rajta, majd liofilizálták.

Fehérje bevonatként albumint, fibronektint, illetve I. típusú kollagént alkalmaztak. Az így kapott csontgraftokra csontvelő, illetve fogpulpa eredetű őssejteket vittek fel, melyeket előtte fluoreszcens festékkel megjelöltek, hogy mennyiségük mérhető legyen mikroszkópos vizsgálattal a felvitel utáni 3. és 18. napon. A natúr allograftokon a 3. napon megtapadt sejtek teljes mértékben eltűntek a 18. napra. A fibronektin és kollagén bevonat esetén kezdetben több sejt tapadt meg, de számuk jelentősen csökkent a 18. napra. Albumin esetén még több sejt tapadt meg a 3. napra és számuk megnövekedett a 18.

napra, mely jelzi a kezdeti magasabb adhéziót és a megtapadt sejtek proliferációval történő szaporodását (1. ábra). A marhacsont és a szintetikus hidroxilapatit esetén egyik bevonattal sem értek el fokozott sejt adhéziót, jelezve, hogy specifikus kapcsolat alakul ki a humán csont és az albumin között.

További megfigyelés, hogy az alumín bevonat nem befolyásolta szignifikánsan a natúr allografthoz képest a csont fizikai tulajdonságait a Vickers-keménységmérés eredményei alapján.



1. ábra: Humán allografton a különböző bevonatok hatására megtapadt sejtek száma [26].

A csontimmunológia elmélete szerint a csont képződése és regenerációja függ az őssejtek, a csontképző sejtek és az immunsejtek közti interakcióktól. A csontgraft felületén kiemelt jelentősége lehet az immunsejteknek a csontképző sejtek kemotaxisára, adhéziójára, differenciációjára és proliferációjára a citokinek, kemokinek és növekedési faktorok termelése által [27, 28]. Ebben legfőbb szerepe a monocyta/makrofág sejtvonalnak van, azok különböző viselkedése miatt. Az M1 típusú makrofágok a csontképződést fokozzák a differenciációt és proliferációt elősegítő citokinek termelésével, az M2 makrofágok és humán leukémia sejtvonal monocytái azonban a csontosodást gátolják a kadherin expressziójukkal [29]. Az immunsejtek reakciója nagymértékben függ a csontgraft eredetétől, tulajdonságaitól, mint a részecskék mérete, felülete, porozitása.

Az albumin kemotaktikus és sejtproliferációt fokozó hatásának köszönhetően sejt-kultúrák, táptalajok gyakori alkotóeleme [24]. Egy tanulmány [25] ezért albumin bevonatú allograft, azaz BoneAlbumin esetén vizsgálta ezen sejtek közötti interakciókat. Kontrollként marha eredetű xenograftot alkalmazott. A graftokra zsírszövet eredetű őssejteket vitt fel, amiket 1 és 3 nappal később pásztázó elektronmikroszkóppal és immunfluoreszcens festéssel vizsgált. A fiziológias csontregenerációhoz hasonló körülmények modellezéséhez a sejttenyészethez IL-1 β és TNF- α proinflammatorikus citokineket adtak a gyulladós modellben. Az őssejtek mindkét grafton fibroblast szerű formát mutattak filamentumaikkal hálózatosan egymáshoz kapcsolódva. A kontroll esethez képest BoneAlbumin esetén kisebb mértékben degradálódott a csontgraft. Az albumin antioxidáns hatását a reaktív oxigén és nitrogén származékok szintje és a mitokondriumok aktivitásának mérésével bizonyították. Ez alacsonyabb volt a BoneAlbumin esetén normál és gyulladást imitáló körülmények között is. Emellett a BoneAlbumin esetén az őssejtek és a monocyták nagyobb mértékben szekretáltak gyulladásgátló citokineket és hepatocytá eredetű növekedési faktort. Ezek alapján elmondható, hogy az albumin bevonat képes befolyásolni az őssejtek és monocyták közti kapcsolatot, ezáltal modulálja az immunválaszt és a csontosodás folyamatát is.

2.2.2. In vivo eredmények a BoneAlbumin fejlesztése során

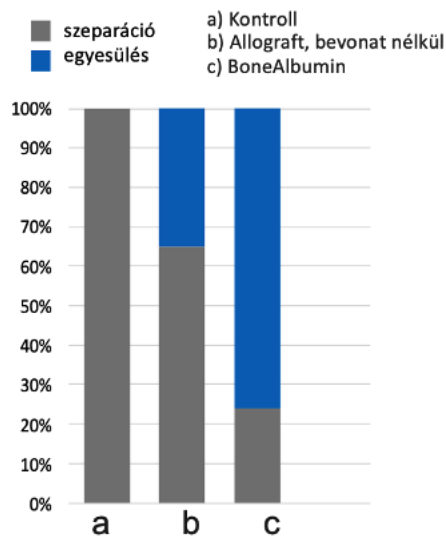
A BoneAlbumin első in vivo alkalmazása patkányokban történt nem gyógyuló csontmodellben. A combcsontban létrehoztak egy 6 mm defektust, melynek gyógyulását köztes anyag behelyezésével akadályozták 4 hétig, majd a defektust szabadon hagyták, vagy humán allografttal illetve albumin bevonatú allografttal, BoneAlbuminnal töltötték fel. Négy hét gyógyulás után a mintákat mikro komputertomográfiával (micro computed tomography, μ CT) vizsgálták. A kontroll, feltöltetlen esetekben 7-ből egy esetben sem történt meg a csont összeforrása. Natúr allograft esetén 6-ból 2-szer, BoneAlbumin esetén 8-ból 6-szor történt meg a törvégek összecsontosodása (2. ábra).

A morfometriai analízis szerint szignifikánsan magasabb volt BoneAlbumin esetén a natúr allografthoz képest a trabeculáris mintázati factor és a trabeculáris vastagság, jelezve a sűrűbb, erősebb csont képződését a regenerálódott területen [30].

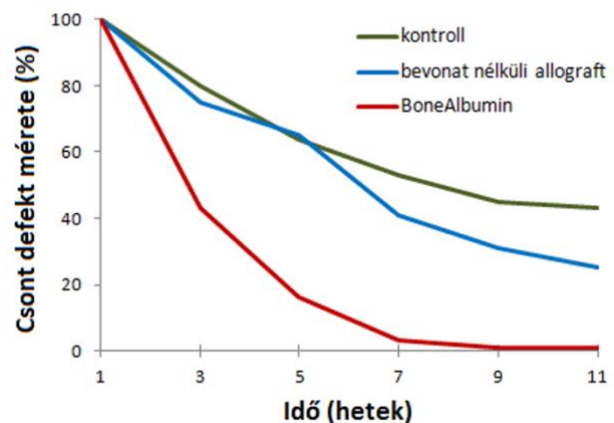
Egy másik tanulmányban 4 mm-es lyukat fúrtak patkányok calvariájába, és hasonlóan az előzőhöz 3 csoportra osztották a vizsgált eseteket: a defektus üresen hagyták kontroll esetén, vagy natúr allografttal töltötték fel, illetve albumin bevonatú allografttal, BoneAlbuminnal töltötték fel [21]. 2 hetente vizsgálták radiológiailag a csontosodást. Az első hetekben kisebb mértékű defektus volt mérhető a BoneAlbumin csoportban a többihez képest, és a 7. hétre teljesen becsontosodott, míg a másik két csoportban még mindig jelentős defektus volt mérhető, a natúr allograftnál közel 40%-os, a kontroll eseteken 50% feletti az eredeti csonthiányhoz képest (3. ábra). A 7. héttől a csont denzitása is szignifikánsan magasabb volt a BoneAlbumin csoportnak, mely különbség tovább fokozódott a következő hetekben.

Mintavétel után a BoneAlbumin csoportban a regenerálódott csont a törés teszten 3-szor nagyobb ellenállást és keménységet mutatott a bevonat nélküli csoporthoz képest.

Így elmondható, hogy az albumin bevonat nem csak a gyógyulás idejét rövidítette le, hanem erősebb, ellenállóbb csont is képződött a hatására.



2. ábra: Patkány femur csontregenerációja különböző graftok esetén [30].

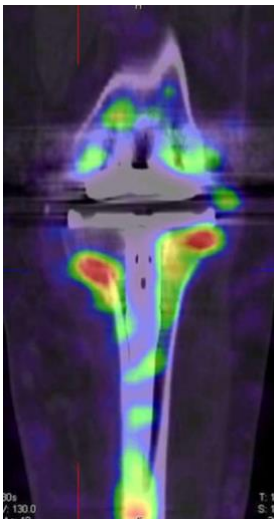


3. ábra: Patkány calvaria csontregenerációja különböző graftok esetén [21].

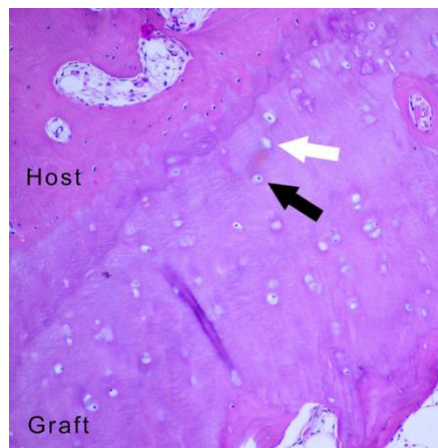2.2.3. Klinikai eredmények a BoneAlbumin ortopédiai felhasználása során

A BoneAlbumint kezdetben az ortopédiában alkalmazták sikerrel, térd - és csípőprotézisek aszeptikus revíziója során. A műtét utáni 6., 12., 24. és 48. héten röntgenfelvétel készült, a 10. és 12. hónap közt egyfoton-emissziós komputertomográfia (single-photon emission computed tomography, SPECT-CT) vizsgálat történt. Térdprotézis műtétet 4 esetben végeztek, a korábbi protézis elvesztéséből adódó defektusba töltötték a BoneAlbumint fixáció nélkül. A röntgeneket látható volt a csontpótló kalcifikációja, a SPECT-CT felvételeken pedig magas osteoblast aktivitás volt látható a csontgraft belső részein is, jelezve az aktív csontátépülést. Csípőprotézis csere 6 esetben történt 10 cm hosszú, főleg corticalisól álló allografttal. A SPECT-CT felvételek a graft belsejében nem mutattak izotóp akkumulációt, de a graft külső részein magas osteoblast aktivitás volt látható a remodelingnek, graft integrációnak köszönhetően (4. ábra).

Egy páciens esetén lehetőség volt szövettani minta vételére, mert esés miatt fixálni kellett az eltört lábát. A fénymikroszkópos képen (5. ábra) látható a graft és a befogadó hely közti kapcsolat, melynél egyszerre zajlik a lacunákban a csontfelszívódás, valamint az új csontképződés, a remodelingre jellemző módon. A graft befogadó helyhez közeli részein láthatók a lacunáka zárt osteoblastok is [31, 32].



4. ábra: Térdprotézis spektrofotometriai komputer tomográfias képe képe [32].



5. ábra: A graft és a befogadó hely (host) találkozási felületének fénymikroszkópos képe [32].

Egyik leggyakrabban végzett beavatkozás az ortopédiában a térd elülső keresztszalag műtete. Erre kétféle technikát alkalmaznak: a hamstring inakkal, vagy a patelláris inakkal pótolják. Ehhez műtéttechnikától függően a femurba vagy a tibiába furatokat kell készíteni, hogy az inakat áthúzzák a pótlendő területre, így a donor területek morbiditásával és gyógyításával is kell számolni. Egy másik tanulmány a Semmelweis Egyetemen [33] azt vizsgálták, hogy a donor régió gyógyulása hogyan segíthető. A kontroll esetén üresen hagyták a defektust, a másikban BoneAlbuminnal töltötték fel a donor régióban a csonthiányt. A műtét után 6 héttel és 6 hónappal pontos módszerrel mérték a páciensek fájdalmát és az ízület funkcionalitását állás, térdelés és guggolás közben. A 6. héten a kontroll csoport jelentősen magasabb fájdalomról számolt be és a funkciók is alacsonyabb pontszámot értek el. A 6. hónapban az értékek mindkét csoportban a normál, egészséges állapothoz közeli értékeket mutattak, és szignifikáns eltérés csak a térdelés esetén volt, ilyen szempontból a BoneAlbuminnal jobb funkcionális eredményt értek el, mint csontpótlás nélkül.

A 6. hónapban komputertomográfiai (CT) felvétel is készült, melyen minden esetben teljes gyógyulás volt látható, a BoneAlbumin esetén magasabb csont denzitással.

Összességében elmondható, hogy a BoneAlbumin segített a műtét utáni legkellemetlenebb maradványtünet, a térdelési fájdalom leküzdésében.

In vitro vizsgálattal igazolták, hogy a BoneAlbumin antibiotikumok vivőanyaga is lehet. Amoxicillin, ciprofloxacín és vancomycin hozzáadásával hosszú távon magas lokális antibiotikum felszabadulás érhető el alkalmazásával, melynek kiemelt szerepe lehet a jövőben a klinikai felhasználás során [34].

2.3. Az alveolus prezerváció

2.3.1. A processus alveolaris atrófiájának folyamata

A processus alveolaris felé a fogak közvetítik a rágó erőket a parodontális ligamentumokon keresztül. Fogeltávolítás után ez a fiziológiás terhelés megszűnik, így a processus alveolaris folyamatosan reszorbeálódik, atrofizálódik [35]. A csont dimenziói mind a vertikális, mind a horizontális dimenzióban csökkennek. Ez a folyamat az első 3 hónapban a legintenzívebb, 1 év alatt eléri a 30-40%-os volumen veszteséget, majd folyamatosan lassul a sorvadás [36, 37].

A processus alveolaris a csont bázisa felé sorvad, ami a maxilla esetén az állcsontgerinc szűkülését, mandibula esetén a tágulását jelenti. Így teljes foghiány esetén a két állcsont egymáshoz viszonyított helyzete eltérő lesz, és csökken a harapási magasság [38].

A reszorpció mértéke függ a páciens egyéni adottságaitól, a buccalis csontfal vastagságától, a fog elvesztés okától, parodontális megbetegedéstől, a fogeltávolítás után megmaradt csontos falak számától [39]. Chappuis és mtsai megfigyelték 8 hetes követés során, hogy 1 mm-től vékonyabb buccalis csont esetén kifejezett a reszorpció: a vertikális csontszint csökkenése 7,5 mm is lehet, míg 1mm-től vastagabb buccalis csont esetén ez az érték csak 1,1 mm [40].

Az atrófia azonban nem csak a csontot, hanem a lágyszöveteket is érinti. Fog elvesztést követően a feszes íny atrófiájával is számolnunk kell. Chappuis és mtsai az íny vastagságát is vizsgálták: fogeltávolítás előtt 0,8 mm íny fedte az 1mm-től vastagabb buccalis csontot, és 0,7 mm íny fedte a vékonyabb csontot. Az íny vastagságát megmérték az extractio után 2, 4, 6 és 8 héttel. Az adatok közt az idő előrehaladtával nem volt szignifikáns különbség, melyből arra következtettek, hogy az íny szint már az első 2 hétben stabilizálódik: vastag buccalis csont esetén az íny vastagsága nem mutatott szignifikáns változást a kiindulási állapothoz képest, míg vékony buccalis csont esetén az íny 1,6 mm-t sorvadt [41]. Heimes és mtsai 45 publikációt eredményét, 4324 páciens adatait összesítve az alábbi buccalis csont vastagság értékeket határozták meg átlagosan, régióként: maxilla front 0,76 mm, maxilla posterior 1,42 mm, mandibula front 0,95 mm, mandibula posterior 1,2 mm. A maxilla front régiójában 74,4%-ban volt 1 mm-től vékonyabb a buccalis csont, a mandibula front régiójában 61,2%-ban [42].

2.3.2. Az alveolus prezerváció különböző technikái

Az alveolus prezerváció közvetlenül fogeltávolítás után történik, mellyel megőrizzük a processus alveolaris vertikális és horizontális dimenzióit, valamint az alveolust körülvevő lágyrészek megőrzését is magába foglalja. A processus alveolaris reszorpcióját megfigyelve elmondható, hogy az alveolus prezervációnak a maxilla front régiójában van kiemelt szerepe, mind a csont, mind a lágyrészek tekintetében. Az implantátummal történő fogpótláshoz elengedhetetlen a megfelelő csont kínálat, valamint a lágyrészeknek is szerepe van az implantáció funkcionális és esztétikai stabilitásához, sikerességéhez.

Az alveolus prezervációnak számos technikája ismert különböző anyagokkal.

Már a fog extractiojakor is fontos a minimál invazív szemlélet, kímélve a fog körüli csontszövetet, különösen ügyelve a buccalis csont megőrzésére.

Felmerül a kérdés, hogy lebenyképzéssel vagy anélkül történjen az extractio? Lebenyképzés esetén mindenképp jó vérellátású lebeny kialakításra és feszülésmentes sebzárásra kell törekedni. Barone és mtsai azt figyelték meg, hogy ha nem történik prezerváció, csak spontán sebgyógyulás zajlik, befolyásolja-e a végeredményt, hogy az alveolus per primam gyógyult lebenyképzés és feszülésmentes zárás után, vagy per secundam, szabadon hagyva. A lebenyes technikával kisebb volt a vertikális csontfal atrófia, azonban horizontálisan nagyobb sorvadást figyeltek meg és a keratinizált íny is keskenyebb lett [43].

Jungwon és mtsai 2018-ban végzett irodalomkutatás után azt állapították meg, hogy a lebenyképzéssel és anélkül történő alveolus prezerváció esetén nincs különbség a csontdimenziók változásában, viszont lebenyképzés nélkül szélesebb keratinizált íny marad [44]. Atieh és mtsai 2022-ben ezt az eredményt megerősítették a friss publikációk összevetésével, azzal kiegészítve, hogy lebenyképzés nélküli technikák esetén a labiális íny szövet vastagabb marad, és kisebb a posztoperatív fájdalom [45].

Az alveolus prezerváció közvetlenül fog extractioja után történik, különböző módszerekkel, anyagokkal és azok kombinálásával:

- csontgraft beültetése
- irányított szövetregeneráció (GTR, guided tissue regeneration)
- szabad ínlebeny (FGG, free gingival graft) és egyéb kötőszövetes graftok alkalmazása
- vérlemezkékben gazdag fibrin (PRF, plateletrich fibrin) és egyéb bioaktív anyagok használata
- azonnali implantáció és socket shield technika alkalmazása

Az irányított szövetregeneráció (guided tissue regeneration GTR) technika lényege, hogy barrier membránok alkalmazásával megakadályozzuk az ín kötőszövetének benövését az alveolusba. A kötőszövet ugyanis sokkal gyorsabban proliferál és elfoglalja a teret, mielőtt még a csontszövet kialakulhatna [46, 47].

A membránnak barrier funkcióját 3-6 hónapig kell betölteni, miközben stabilan jelen van és nem mozdul el. Kezdetben a vérrögöt stabilizálja, majd a csontosodást is segíti oszteokondukciónal, mintegy vázat képez a csontképző sejtek adhéziójához és proliferációjához.

Léteznek felszívódó és nem felszívódó membránok, mely utóbbit egy későbbi műtét során kell eltávolítani. Alkalmazható alveolus prezervációra önmagában a membrán, de sikeresebb csontpótló anyaggal kombinálva. A GTR technikában alkalmazott membránok fölött sem kell feltétlenül törekedni a feszülésmentes sebzárásra, lebenyképzés nélkül, per secundam is gyógyulhat a prezervált terület. A lebenyképzés nélküli technika előnye csontpótló és GTR együttes alkalmazásával is megmutatkozik, szélesebb kratinizált ínre és kevesebb posztoperatív fájdalomra számíthatunk, míg a csontdimenziók változatlanok a lebenyes technikához képest [48–50].

Nem felszívódó membránok gold standard-ja a habosított PTFE (expanded politetrafluoretilén, e-PTFE) membrán, mely formatartó, porózus, és ideális porozitás esetén lezárja a defektust a kötőszövetes elemek elől, míg a prezervált terület tápanyag ellátását nem akadályozza meg [51]. Alveolus prezerváció végezhető porus mentes, denz-

PTFE (d-PTFE) membránnal önmagában, csontgraft alkalmazása és lebenyképzés nélkül is. 4 hét per secundam gyógyulás után eltávolították a membránt műtéti feltárás, érzéstelenítés nélkül. A vertikális buccalis fal 1,75 mm-rel csökkent, a horizontális dimenzióban nem volt szignifikáns változás, posztoperatív szövődmény, infekció nem fordult elő [52]. A politetrafluoretilén (PTFE) membránokat titán szegecsekkel és csavarokkal szükséges rögzíteni a mikromozgások kiküszöbölése végett.

A felszívódó membránok anyaga lehet kollagén, vagy szintetikus poliészter, poliglikolid, polietilén, politejsav [53, 54]. A kollagén membránok lehetnek emberi vagy állati eredetűek [55]. A kollagén aktiválja a thrombocytákat és kemotaktikus hatást fejtenek ki az osteoprogenitor őssejtekre. Könnyen applikálható, ám gyorsan, 30 napon belül lebomlik. Az úgynevezett cross-linked kollagént mesterségesen kezelik, hogy keresztkötések jöjjenek létre a rostok közt, így lassabb a lebomlása [56]. A többrétegű kollagén membránok is hosszabb lebomlásúak [54]. A sertés pericardium eredetű membránok 3-4 hónap alatt bomlanak le, 8 hétig fenntartják barrier funkciójukat, és formaállóságuk miatt 2 falú defektusok is fedhetők velük [57].

Az FGG egy félvastag ínylebeny, rajta hámmal vagy anélkül [58, 59]. Donor területe többnyire a palatum: a premolaris és molaris fogak és a raphe palati közte részének 5-10 mm széles sávja, az ínszéltől 2 mm-re. Az FGG vastagsága 1-2 mm közötti. Ha boríték technikával történik az eltávolítása a donor területről, azaz a palatum nyálkahártyájának alá preparálásával, nem hagyunk hátra per secundam gyógyuló sebet, és hám nélkül eltávolítható az FGG [47]. Amennyiben hám marad rajta és ez submucosalis pozícióba kerül a recipiens területen, a hámot el kell távolítani az FGG-ről a felhasználást megelőzően [60].

Az FGG-vel történő alveolus prezervációról mint „socket seal surgery” olvashatunk a nemzetközi irodalomban, melyet Landsberg és Bichacho írtak le először 1994-ben [61, 62]. A technika lényege, hogy FGG-t rögzítünk varratokkal az alveolus occlusalis felszínére, mintegy lezárva azt a külvilágtól. FGG helyett szintetikusan előállított anyagokat is használhatunk: kollagén mátrix, kollagén szivacs, kollagén membrán, acelluláris dermális mátrix, PTFE. López-Pacheco és mtsai 2021-es irodalomkutatása ezen anyagokra irányult. Összességében elmondható, hogy a FGG önmagában is jelentős mértékben hozzájárult a buccalis és lingualis csontfal vertikális magasságának

megtartásához, és bár szignifikáns értéket nem ért el, de megfigyelhető volt a tendencia, hogy szerepet játszik a horizontális csontdimenziók megőrzésében is. Kollagén mátrixszal összehasonlítva a két csoport értékei közt nem volt szignifikáns eltérés, azt leszámítva, hogy kollagén mátrix esetén kevesebb volt a posztoperatív fájdalom. Így elmondható, hogy a gold standardnak tekinthető FGG-nek egy működő képes alternatívája a kollagén mátrix, azzal a nagy előnnyel, hogy itt nem kell számolni donor morbiditással [63, 64].

Canullo és mtsai 2021-es meta-analízise azt állapította meg, hogy a vertikális buccalis csontfal megőrzésére a legalkalmasabb anyag a cross-linked kollagén membrán, a horizontális szélesség megőrzéséhez az FGG, míg a keratinizált íny szélessége a spontán sebgyógyulás esetén volt a legnagyobb [65].

Felmerül különböző biológiailag aktív anyagok használata is, mint a BMP fehérjék, növekedési faktorok (PDGF, FGF), az őssejtek, de a standardizáció hiánya miatt ezekről egyértelmű protokoll még nincs kidolgozva az alkalmazásra, további vizsgálatok szükségesek, melyek után a jövőben a mindennapi technika részévé válhatnak [66, 67].

A rekombináns csontképző fehérjék (rhBMP) szintetikus előállított anyagok, melynek oszteoinduktív hatása van, ahogy a csontban természetesen is előforduló BMP fehérjéknek. Alkalmazhatók különböző vivőanyagokhoz, például szivacsokhoz vagy csontpótló anyaghoz kötve, de fontos kiemelni, hogy csak akkor érhető el vele csontosodást fokozó hatás, ha egyenletesen és hosszan történik a rhBMP felszabadulása, magas koncentrációban ugyanis citotoxikus lehet a csontképző sejtek számára [20].

A PRF mára elterjedten alkalmazott anyag, mellyel akár alveolus prezerváció is végezhető. Choukroun és mtsai írták le az előállítását 2001-ben [68–71]. Natív, antikoagulánst nem tartalmazó, 10 ml-es kémcsövekben vénás vért centrifugálnak 12 percig. A kémcső alján összegyűlik egy vörösvértestekben gazdag réteg, a tetején pedig a fibrines alvadék, mely thrombocytákban, leukocytákban gazdag. A fibrinnek köszönhetően csontgrafthoz keverve mintegy összekötő anyag a graft részecskéi közt, fokozva annak biomechanikai stabilitását. A thrombocyták növekedési faktorokat tartalmaznak, melyek aktiválják a mesenchymális őssejteket, indukálják a csontképződés

folyamatát, valamint az angiogenezist. Mivel csontgrafthoz keverve annak mélyebb részeibe is beivódik, a teljes graft integrációjára és vascularizációjára hatással van, nem csak a graft felszínén. A fibrin mintegy ragasztó anyag a mucosa gyógyulását is segíti, vastagabb, szélesebb keratinizált íny képződését figyelték meg hatására. A fibrin hálóból a növekedési faktorok lassan, folyamatosan szabadulnak fel, így a csontképződést hosszú távon képes fokozni. A fibrin hálóban lévő leukocyták aktiválódnak a centrifugálás hatására, így immunmodulátor szerepük is van az anti- és proinflammatorikus citokineknek köszönhetően.

Alacsony fordulaton centrifugálva injektálható PRF-et (i-PRF) is elő tudunk állítani, mely a csontpótló anyaghoz keverhető [72]. Magas fordulaton centrifugálva alacsony centrifugálási protokoll szerint előállított vértálcákban gazdag fibrint (advanced PRF, a-PRF) állíthatunk elő, mely még több sejtet tartalmaz és mechanikailag ellenállóbb, zselés állagú, membránként applikálható [73].

Bizonyos tekintetben az implantáció is alveolus prezervációnak minősülhet, hiszen terhelés éri a csontot, így nem reszorbeálódik. Egyes 4 éves után követések szerint független attól, hogy az implantáció a foghúzással egy időben történt vagy késleltetve, azonban késleltetett beültetésnél kisebb mértékű marginális csontveszteség alakul ki azoknál az implantátumoknál, amelyeket alveolus prezerváció után helyeztek be [66, 74]. A socket shield technikát először Hürzeler és mtsai írták le [75]. A technika lényege, hogy a fogat hemisectioval darabolják, és a gyökerének egy vékony buccalis fragmentumát, a shield-et megtartják, melytől occlusalis irányban 1 mm-rel túl kell érjen a buccalis csontfal, és így helyezik be az implantátumot a fogeltávolítással egy időben. A szövettani vizsgálat szerint nincs gyulladásoos reakció a bent hagyott foggyökér, a shield körül, a buccalis csontfalhoz a shield gyökérhártya rostokkal kapcsolódik, az implantátum felől pedig új cement appozíció látható rajta. Ez a shield megakadályozza a buccalis csontfal atrofiját, így lehetővé válik nemcsak a csont, hanem a lágyszövetek megőrzése is. 2021-ben Lin és mtsai meta-analízist végeztek a klinikai felhasználás eredményeit illetően: bár még nincs standard klinikai protokoll a socket shield technika alkalmazására, sikeresnek mondható eljárás [76].

Látható, hogy az alveolus prezervációhoz számos anyag és technika használható. Egyes kutatások szerint a vertikális csontmagasság megőrzésében nagyobb szerepe van a csontpótló anyagoknak, mint a GTR technikának, míg a GTR-nek a horizontális csontmennyiség megőrzésében lehet nagyobb szerepe [39]. Az alveolus prezerváció hatás az alveolus közepén mért vertikális csontmagasságnál mutatkozik meg leginkább, míg a horizontális dimenziónál kevesebb szignifikáns eredményt tapasztaltak [39, 77, 78]. A szövettani vizsgálatok alátámasztották, hogy prezerváció esetén nagyobb mértékben található csontszövet az alveolusban, és nagyobb mértékben fedti corticalis [79]. Élő csontszövet minden esetben az apicalis régióban volt a legtöbb. Alveolus prezerváció után a keratinizált íny is szélesebb lehet [78, 80], de volt, aki az íny elvékonyodását tapasztalta [77]. A lágyszöveti graftok átültetéséről eltérő a szakirodalom [66, 81].

Alveolus prezerváció többnyire ott történik, ahol a fogat a későbbiekben pótolni szeretnék. Jelen dolgozat alapjául szolgáló kutatásban azonban bölcsességfogak műtéti eltávolítását követően végeztünk alveolus prezervációt, ugyanis nagy számban történik aseptikus bölcsességfog eltávolítás, így számos páciens áll rendelkezésre a vizsgálathoz. Továbbá az alveolusba, mint 5 falú csontüregbe, könnyedén behelyezhető a csontpótló anyag, majd vizsgálható annak integrációja és átépülése.

2.4. Bölcsességfogak jelentősége a szájszéjszeti gyakorlatban

A Bolk-féle terminális redukció elmélet szerint az evolúciós fejlődéssel az egyes fogcsoportok utolsó tagjai nem fejlődnek ki, így sokszor a bölcsességfogak sem. Ha mégis kifejlődnek, az állcsotok méretének rövidülése és a fogak torlódása miatt gyakran nincs elég hely, hogy elfoglalják helyüket az occlusioban, így áttörésben teljesen vagy részben visszamaradnak [82, 83]. Minél kisebb az állcsont, annál kisebb a trigonum retromolare mérete is, így a bölcsességfog is vagy kisebb méretű lesz, vagy nem tud előtörni. Az alsó, majd a felső bölcsességfogak maradnak vissza áttörésben a leggyakrabban, a helyhiány, fizikai akadály miatt, majd ezt követik a felső szemfogak, melyek gyakran előtörési hajlamot sem mutatnak, valamint ritkábban a kisőrlők, és a számfeletti, fogak, mesiodensek [84–86].

2.4.1. Bölcsességfogakkal kapcsolatos patológiás elváltozások

A bölcsességfogakkal számos patológiás folyamat hozható összefüggése. Leggyakrabban gyulladással kapcsolatos folyamatokat okoznak, melyek lehetnek pulpalis eredetűek, de leggyakrabban pericoronitis formájában jelentkeznek. Ekkor a részben előtört fog fölötti íny, az operculum alá bejutó ételmaradék és baktériumok a follicularis térbe jutva gyulladást okoznak a fog koronája körül [87]. Ez kezdetben ínyduzzanattal, fájdalommal jár, az íny a fog körül fekélyessé válhat, purulens gyulladás esetén pus ürülés is látható. Súlyosabb esetben szájzár, nyelési, légzési nehezítettség, láz is kialakulhat. A bölcsességfog körül kialakult gyulladás tovább progrediálhat: periostitis, tályog, osteomyelitis és akár phlegmone is kialakulhat, így fontos a mihamarabbi ellátás a súlyosabb kórképek megelőzése végett [88].

A bölcsességfog körül a csontban kialakulhat cysta. A cysta egy kötőszövetes tokkal körülvett hámbélésű tömlő, melyben folyamatosan cysta bennék termelődik. Expanzívan növekedik, így destruálja a környező csontszövetet és a fogak elmozdulását is okozhatja. Panaszt általában csak akkor okoz, ha baktériumok bekerülésével purulens gyulladás alakul ki, vagy ha a csont extrém mértékű elvékonyodása patológiás töréshez vezet. A bölcsességfogak körül leggyakrabban follicularis cysta alakul ki a fogzacskó hámsajtjeinek maradványaiból [89]. Follicularis cytáról akkor beszélünk, ha a fog körül

a folliculáris tér nagyobb, mint 2-3 mm, de akár tojás nagyságúra is nőhet a cysta. Néha előfordul keratocysta is a bölcsességfogak körül, melyre jellemző a többrekeszes megjelenés és a magas recidiva hajlam, így ilyenkor kiemelten fontos a cysta alapos eltávolítása [90].

A fog eredetű cystákat többnyire teljes mértékben eltávolítjuk, mely eljárást cystectomiának nevezzük. Ha cystectomia nem kivitelezhető a cysta nagy mérete vagy a környező anatómiai képletek, például a n. alveolaris inferior (nervus alveolaris inferior) sérülése miatt, gondoskodni kell a cysta méretének csökkentéséről marsupialisatioval. Marsupialisatio során a cysta üregét megnyitjuk, és biztosítjuk a folyamatos összeköttetést a szájüreggel vagy esetleg orrmelléküregekkel. Így a cysta bennék folyamatosan ürül, és megszűnik a cystát feszítő belső nyomás, és a cysta elkezd zsugorodni. Ez sokszor hónapokig tartó folyamat, mely eredménye egy kisebb, cystectomiával eltávolítható méretű cysta [90].

Gyakran látható a bölcsességfogakon caries, mely pulpalis úton gyulladós kórképpé progrediálhat. A szomszédos második nagyőrlő fog cariesének előfordulása is magasabb mesioangularis és horizontális tengelyállású bölcsességfogak esetén, mivel kisebb a távolság a két fog között, megnehezítve a megfelelő szájhigiénia fenntartását [91–93].

A második nagyőrlőnek a gyökérreszorpciója is összefüggésbe hozható a bölcsességfogakkal, ha a bölcsességfog az erupciója során nyomást gyakorol rá, a szomszédos fogra [94]. Ezekben az esetekben felmerül a két fog egyszerre történő eltávolításának szükségessége.

Ritkán előfordul a bölcsességfogakkal kapcsolatosan daganatos elváltozás, például ameloblastoma, vagy odontoma. Az ameloblastoma egy jóindulatú odontogén daganat, mely a fogfejlődés során visszamaradt sejtekből vagy a follicularis cysta hámsajtjeiből alakul ki. A röntgenen legtöbbször habos, felhő szerű, kiterjedt képletként jelenik meg, a cystától csak szövettani diagnózissal lehet pontosan elkülöníteni [95, 96]. Az odontoma szintén jóindulatú daganat, mely a fogfejlődés zavara következtében alakul ki. Két fő típusát különböztetjük meg. Az odontoma compositum complexum amorf massa, mely zománc, dentin és cement elemeket is tartalmaz szövettanilag. Az odontoma compositum

conglobatum apró fogszerű képleteket tartalmaz, ami jellegzetes megjelenést kölcsönöz neki [97, 98].

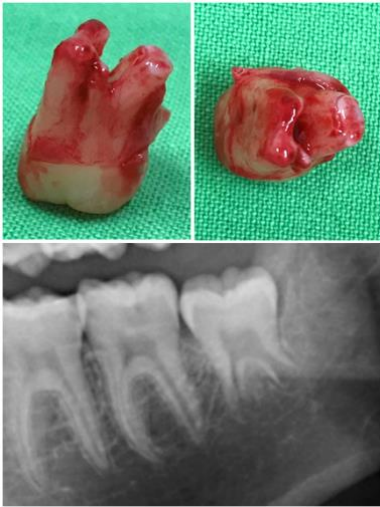
Ismeretlen eredetű arcfájdalom esetenként felső impaktált bölcsességfogakkal hozható összefüggésbe, mely eltávolításakor megszűnhet a panasz.

A gócbetegségek 10%-a dentális eredetű, melyet bölcsességfogak is okozhatnak, amennyiben gyulladásszerű folyamat vagy cysta alakult ki körülöttük.

Az alsó állcsont angularis törésére prediszponáló tényező lehet mélyen impaktált bölcsességfog, mivel gyengíti a csont szerkezetét [99]. Ha mandibula törésekor a bölcsességfog a törésvonalba esik vagy akadályozza a repositiot, mindenképp el kell távolítani a fogat.

2.4.2. Bölcsességfogak eltávolításának indikációi és kontraindikációi

A bölcsességfogak eltávolításának indikációja lehet terápiás vagy preventív. Terápiás céllal az összes fentebb említett kórkép esetén szükség lehet. Preventív eltávolításról akkor beszélünk, ha a fog jelenleg nem okoz panaszt, de a későbbiekben valószínűsíthető patológiás folyamat vagy orthodontiai probléma kialakulása. Preventíven 23-25 éves kor alatt célszerű eltávolítani a bölcsességfogakat, ugyanis ekkor még rugalmasabb a csont szerkezete, könnyebb a sebgyógyulás, és kevesebb a posztoperatív szövődmények kialakulásának esélye, mint idősebb korban [100]. Akkor ideális eltávolítani a bölcsességfogot, amikor a gyökérnyúlványok már megjelentek, de a gyökérnek kevesebb, mint kétharmad része fejlődött ki, így még a canalis mandibulae-t sem érinti az esetek túlnyomó részében (6.ábra). Ekkor könnyen luxálható, és még nem kerül közel a gyökér a n. alveolaris inferiorhoz, minimális az idegsérülés esélye.



6. ábra: Bölcsességfog gyökerének kevesebb, mint 2/3-a fejlődött ki, ami ideális állapot a fog eltávolításához – saját anyag [100].

Áttörésben teljesen visszamaradt fogat akkor célszerű eltávolítani, ha várhatóan nem fogja elérni az occlusio síkot, vagyis, ha a második nagyőrlő és a ramus mandibulae közötti távolság kisebb, mint a bölcsességfog koronája, vagy a fog tengelyállása nem vertikális. A fogak torlódása gyakori orthodontiai probléma [101, 102]. Primer torlódásról akkor beszélünk, ha az állcsontok és fogak mérete közt van eltérés. Szekunder torlódás a fogváltás közben alakulhat ki, ha nem megfelelő időben történik a tejfogak elvesztése. Tercier torlódásért általában a bölcsességfogak felelősek, ugyanis eruptiójuk során nyomást gyakorolnak az előttük lévő fogakra.

Az irodalomban számos ellentmondásos vélemény olvasható a bölcsességfogak orthodontiai indikációjú eltávolításáról. Fontos mérlegelni, hogy várható-e a bölcsességfogak előtörése normál pozícióba, a torlódás vagy recidiva elkerülése végett. Ha a fogak mozgását, distalizálását akadályozza, vagy esetleg bimaxillaris osteotomia kivitelezését, célszerű lehet már a fogszabályozó kezelés előtt eltávolítani a bölcsességfogakat.

A bölcsességfog eltávolításának kontraindikációját képezi, ha a fog ép, a fogívben betölti a szerepét, eléri az occlusio síkot, vagy az előtörése ilyen pozícióban várható anélkül, hogy torlódást okozna.

Előfordul, hogy a környező anatómiai képletek sérülésének fokozott veszélye miatt döntünk a bölcsességfogak megtartása mellett, vagy egyéb terápiás módot választunk, ha például a fog eltávolítása a n. alveolaris inferior sérülésével járna a beavatkozás gondos kivitelezése ellenére is. Alternatív megoldásként végezhetünk coronectomiát, ami bölcsességfog koronális részének eltávolítását jelenti, a foggyökér pedig az alveolusban marad [103–105].

Akut gyulladásos folyamat is jelenthet átmeneti kontraindikációt az akut gyulladás megszűntéig, melyet mérsékelni kell a fog eltávolítása előtt a pus levezetésével, kürettálással és drainálással, súlyosabb esetben antibiotikum terápiával kiegészítve.

Általános szájsebészeti kontraindikációk a beteg általános egészségügyi állapota, akut keringési vagy vérképzőrendszeri betegség, immunszuppresszált állapot, sugár - vagy kemoterápia, csontritkulásban szenvedő betegek biszfoszfonát kezelése, véralvadásgátló kezelésben részesülő páciensek. Ezen esetekben célszerű a páciens kezelőorvosával

konzultálni és a megfelelő vizsgálatok, előkészületek után elvégezni a bölcsességfog eltávolítását [106].

2.4.3. Bölcsességfog eltávolítás lehetséges szövődményei

A műtét utáni panaszok közül a leggyakoribb a fokozott duzzanat, ödéma, haematoma, trismus és fájdalom, melyek normál sebgyógyulás esetén is változó mértékben fennállhatnak. A tünetek és a seb infekciójának elkerülése érdekében javasolt lehet posztoperatív antibiotikum terápiát és nem-szteroid fájdalomcsillapítót (NSAID) alkalmazni.

A posztoperatív szövődmények közül alsó állcsont esetén a n. alveolaris inferior sérülését fontos kiemelni, mely gondos tervezéssel és műtéti kivitelezéssel az esetek többségében elkerülhető. A fog luxálása és a posztoperatív ödéma miatt, az ideget érő nyomás következtében többnyire csak néhány napig tartó zsibbadás fordul elő. Az ideg roncsolásakor azonban hónapokig is fennállhat paraesthesia, mely regenerálódását soft lézer terápiával támogathatunk [107, 108]. Ritkán a nervus lingualis sérülése is előfordulhat alsó bölcsességfog eltávolítása esetén.

Felső állcsonton legtöbbször a tuber maxillae törése és arcüreg megnyílás fordul elő, amit per primam kell zárni.

Alsó állcsonton angulus törés veszélye állhat fenn a fog eltávolítása közben idős, atrofizált csontozatú pácienseknél, vagy nagyméretű cysta esetén, mely elvékonyította a környező csontszövetet. Ekkor az állcsont repositioja és fixatioja történik osteoszintézises lemezekkel. Angulus törés előfordulhat a műtét utáni hetekben is külső trauma hatására.

Intra - és posztoperatív szövődményként szintén számolni kell fokozott vérzés előfordulásával, mely kompresszióval, elektrokoagulációval, szövetragasztókkal, súlyosabb esetben érlektéssel kezelhető.

A műtét utáni napokban a véralvadék szétesése esetén alveolitis alakulhat ki, mely jellemzően erős fájdalommal és a műtési terület fölötti íny duzzanatával, ulcerációjával jár, így szükséges lehet a seb tisztítása, kürettálása.

A műtét után 3-4 héttel késői gyulladás is előfordul mely fájdalommal, duzzanattal jár, aminek antibiotikum terápia a kezelése [109].

2.4.4. Bölcsességfogak peri- és posztoperatív gyógyszerelése

Cho és mtsai átfogó tanulmányt végeztek a korábbi publikációk alapján, hogy milyen gyógyszeres, illetve kiegészítő terápiák segítenek a pácienseknek bölcsességfogak műtési eltávolítása után, hogy minél kevesebb fájdalommal, duzzanattal nézzenek szemben a a posztoperatív napokban, illetve hogy mérsékelhető legyen az alveolitis kialakulásának esélye. Így a továbbiakban főként az ő munkásságukra hagyatkozva foglalnám össze a lehetséges terápiákat [110].

Bölcsességfogak műtési eltávolítása után a páciensek elsődleges panasza a fájdalom. Így a különböző fájdalomcsillapító gyógyszerek közül fontos kérdés, mivel érhetjük a leghatásosabb eredményt. Az NSAID fájdalomcsillapítók közül az ibuprofen bizonyult a leghatékonyabb fájdalomcsillapítónak [111]. A legjobb kombinációnak 400 mg ibuprofen és 1000 mg paracetamol tekinthető [112]. AZ NSAID szerek leggyakoribb mellékhatása a fokozott gyomorsav képződés, nagyobb dózisban hosszú ideig alkalmazva pedig vese és vérképző rendszeri problémákat is okozhatnak.

Az opioid fájdalomcsillapítók alkalmazása is felmerül, ám mértékkel. Hányingert, konstipációt okozhat, illetve rendkívül addiktív. Alkalmazható oxycodon és ibuprofen vagy codein és paracetamol kombinációja [113, 114].

A kortikoszteroidok alkalmazásának fő célja a gyulladás, a posztoperatív duzzanat és a trismus csökkentése [115]. A javasolt dózis a műtét napján és posztoperatíván 3-5 napig 60 mg prednisolon [116]. Rövid távon biztonságosan alkalmazható, de hosszú távon számolni kell többek között a mellékvesekéreg hormontermelésének és az immunrendszernek a szuppressziójával.

Az antibiotikum terápia célja az infekciók, a posztoperatív gyulladás mérséklése, elkerülése. Az elsőként választandó szer az amoxicillin/klavulánsav, napi 2-szer 875/125 mg dózisban, vagy penicillin allergia esetén napi 4-szer 300 mg clindamycin, 70 kg-os testsúlyra számítva, 5-7 napig [100].

Ren és mtsai egy hetes antibiotikum terápiával az alveolitis előfordulásában 6,1%-ról 4%-ra csökkenést figyeltek meg közel 3000 páciens vizsgálva [117].

Morrow és mtsai több mint 5000 bölcsességfogat távolítottak el. Azoknál a pácienseknél, akik nem kaptak posztoperatív antibiotikumot, 7,5%-ban fordult elő gyulladásos szövődmény, míg az antibiotikum terápiában részesült pácienseknél csak 4,3%-ban [118].

Lodi és mtsai egyszeri antibiotikum dózissal 70%-ról 38%-ra mérsékelték a posztoperatív infekciók és alveolitis előfordulását [119].

Arteagoitia és mtsai megfigyelték, hogy perioperatív egyszeri dózisú amoxicillin/klavulánsav nem csökkenti a posztoperatív infekciók és alveolitis mértékét, míg több napig tartó terápiás dózis szignifikánsan csökkentette a gyulladásos szövődményeket [120].

Minden antibiotikum terápia esetén számolni kell a diszbakteriózissal, mely a szervezet normál baktérium flórájának megváltozását jelenti. Ezzel patogén, megbetegedést okozó baktériumok és egyén mikroorganizmusok, gombák kerülhetnek többségbe. A hatása leggyakrabban gastrointestinális panaszokban, diarrheában nyilvánul meg [121]. Kifejezetten clindamycin terápiával hozható összefüggésbe a *Clostridium difficile* baktérium által okozott pseudomembranosus colitis megbetegedés [122].

A penicillin allergia szintén gyakori probléma, melyet fontos elkülöníteni a diszbakteriózistól. Allergia legtöbbször bőrgyógyászati panaszokat okoz, urticaria, viszkető, vörös kiütések megjelenésével. Anafilaxiás sokk is előfordulhat intenzív immunválasz esetén, valamint az allergiás reakció vese és máj károsító hatásával, haemolitikus anemiával is számolni kell [123].

Megfontolandó a szisztémás antibiotikum terápia mérséklése a mellékhatások, illetve az antibiotikum rezisztencia kialakulása végett. Rizikó pácienseknél, akik lehetnek akár krónikus betegek, akár immunszuppresszáltak gyógyszeres terápia következtében, mindenképp elsődleges szempont a posztoperatív fertőzések és az infektív endocarditis

megelőzése [124]. Minden esetben egyedileg szükséges mérlegelni az antibiotikum terápia szükségességét.

Sivalingam és mtsai ózon gélt alkalmazva értek el szignifikáns fájdalom, posztoperatív ödéma és trismus csökkenést. Az ózon erős oxidatív szer, antibakteriális hatású, valamint fokozza a szövetek regenerációját az immunválasz erősítésével [125].

A cryoterápia, mely a műtéti terület bőr keresztüli, külsőleg történő jegelését jelenti jelen esetben, gyakran javasolt a páciensek számára bölcsességfog eltávolítás után. Az alacsony hőmérséklet vazokonstriktor, érösszehúzó hatású, így segít az ödéma csökkentésében, mellyel a feszülésből adódó fájdalom mértéke is csökken. Nincs róla szignifikáns adat, hogy valós-e a megfigyelés, azonban azt kiemelném, hogy fontos felhívni pácienseink figyelmét a folytonos jegelés veszélyeire. A hosszan tartó jegelés olyan mértékű vasokontrikcióhoz vezet, mely a környező szövetekben oxigén hiányt, ischaemiát, és akár kapilláris trombózist is okozhat [126].

A soft lézer készülékek arról ismertek, hogy serkentik a sejtek anyagcseréjét, proliferációját, fokozzák a szövetek vérkeringését, így segítik sérülés esetén a regeneráció folyamatát. Bölcsességfog műtétek után alkalmazható a fájdalom, az ödéma, a trismus mérséklésére. Több tanulmány is azt bizonyította, hogy csak tendencia figyelhető meg ezen panaszok mérséklésében, változó mértékben, szignifikáns eredmény nincsen a kontroll, soft lézer kezelésben nem részesült sebgyógyuláshoz képest [107, 127, 128]. Pereira és mtsai 22 páciensen végeztek vizsgálatot, mindkét oldali bölcsességfog sebészi eltávolítása után. A kontroll oldalon nem történt lézeres kezelés, a teszt oldalon 660 és 808 nm-es lézer kezelést alkalmaztak a műtét napján, valamint a 3. és 7. posztoperatív napon. A teszt csoportban kisebb volt a 7. npra az ödéma és nagyobb mértékű volt az alveolust fedő nyálkahártya gyógyulása, a fájdalom tekintetében és a korai ödéma mértékében nem volt szignifikáns különbség a két csoport közt. A posztoperatív 7. és 90. napon CBCT felvétel is készült melyen nem találtak különbséget a két csoport közt a képződött csont minőségében és mennyiségében [129].

2.5. Lokálisan alkalmazott antibiotikum terápia a szájsebészetben és egyéb szakterületeken

Az antibiotikum használat célja a bakteriális fertőzések prevenciója, illetve a kialakult fertőzés mérséklése, megállítása. Hatásmechanizmusa kettős lehet. A baktericid szerek a baktériumokat elpusztítják, míg a bakteriosztatikus szerek a baktériumsejtek osztódását, szaporodásukat gátolják.

Az egyes antibiotikumot hatékonyságát a minimális gátló koncentráció (Minimal Inhibitory Concentration, MIC) értékkel jellemezzük, amely az adott szer minimális koncentrációja, ami az adott baktériumtörzs növekedést gátolja. A széles spektrumú antibiotikumok többféle baktérium fajra hatnak, míg a szűk spektrumúak specifikusabb támadásponton hatnak, így csak bizonyos baktériumtörzsek ellen hatékonyak. Az antibiotikumok a mikrobák mellett azonban a gazdaszervezetre, azaz az emberi sejtekre is hatnak, mellékhatásokat okozva. A kemoterápiás index egy szernek azon koncentrációja, ami hatásos a baktériumok ellen, de még tolerálhatók az általa okozott mellékhatások. Ilyenek lehet például a vese és májkárosító hatás, vagy a vérképző rendszer gátlása [130, 131]. Okozhatnak allergiás reakciót, illetve az elpusztult baktériumokból felszabaduló toxinoknak is lehetnek káros hatásai.

A megfelelő antibiotikum terápia nemcsak a hatékonyság és a mellékhatások minimalizálása végett fontos, hanem a rezisztencia kialakulása miatt is [130, 132]. A mutációk és a baktériumok közti génátvitel miatt a korábban hatékonynak bizonyult antibiotikummal szemben egyes baktériumok rezisztenssé válnak, és hatástalanná válik az antibiotikum. Ez különösen problémát jelent a gyakran alkalmazott antibiotikumoknál, mint a penicillin származékok. Példaként az methicillin-rezisztens *Staphylococcus aureus* (MRSA) vagy a vancomycin-rezisztens *Enterococcus* (VRE) okozta nosocomiális fertőzések kezelése mindennapos problémát jelent a kórházakban a bent fekvő krónikus betegek gyógyítása során. Az antibiotikus rezisztencia mérséklése végett fontos, hogy csak megfelelő indikációval alkalmazzunk antibiotikum terápiát, így a fogorvoslásban is.

A lokálisan magas antibiotikum koncentráció megelőzi a szervezetbe beültetett implantátumokon a biofilm kialakulását. Ez azért lényeges, mert a biofilm egy olyan

idegen testeken, felületeken létrejövő összefüggő mikroorganizmus szaporulat, melyben a baktériumok együttesen ellenállóbbak, így könnyebben kialakulnak a biofilm részeként antibiotikum rezisztens baktérium törzsek. Kialakulhat például MRSA fertőzés sebészi beavatkozás után a drain csöveken, vagy akár ízületi protézisek felületén létrejött biofilmből [133].

További probléma, hogy a csontba, illetve ízületekbe nehezebben jut be az antibiotikum, így nagyon magas dózist kellene szisztémásan alkalmazni a MIC szint eléréséhez. Ezt a koncentrációt hosszú távon kell fenntartani, így a szisztémás antibiotikum adagolás nem elegendő, vagy számos mellékhatással kellene számolni [134].

A szisztémás alkalmazás mellékhatásait és a rezisztencia kialakulásának esélyét csökkentheti a lokális antibiotikum használat. Így merül fel, hogy csontpótló eljárásoknál a szisztémás antibiotikum használat mérsékelhető vagy kiváltható-e csontgrafthoz adott antibiotikum segítségével. A lokális antibiotikum terápia számos kérdést vet fel: milyen típusú antibiotikumot alkalmazzunk milyen koncentrációban, milyen vivőanyaghoz kötve, illetve hogyan befolyásolja az antibiotikum a vivőanyag, azaz akár a csontgraft mechanikai tulajdonságait [135].

Az ortopédia és a szájsebészet közös pontja a csontsebészet, így az alkalmazott anyagok közt is gyakori a hasonlóság. A következő alfejezetek a lokálisan alkalmazott antibiotikumok típusait és azok különböző anyagokból történő felszabadulásukat tárgyalják, valamint az egyes felhasználási területekről mutat be tapasztalatokat.

Jelen kutatásban csontpótlást végeztünk gentamycin bevonatú allografttal, így az eredményekből a lokális antibiotikum csont regenerációra és graft integrációra gyakorolt hatásaira következtethetünk.

2.5.1. Lokális terápiában alkalmazott antibiotikumok áttekintése

Lokális alkalmazásra a gentamycin, vancomycin, és a tobramycin az elsőként választott szerek a széles spektrumuk és a kevés rezisztens baktérium miatt [136–138].

A vancomycin glikopeptid típusú antibiotikum, mely gátolja a baktériumok sejtfal szintézisét. Főleg Gram-pozitív baktériumokra hat, kifejezetten hatékony MRSA fertőzésben, azonban már erre is kialakult rezisztencia a vancomycin-rezisztens *Staphylococcus aureus* (VRSA) baktériumokban.

A gentamycin és a tobramycin aminoglikozid típusú antibiotikumok, melyek a baktériumok riboszómáihoz kötődve gátolják a fehérjeszintézist, ami a sejtmembrán károsításával a baktérium pusztulásához vezet – baktericid hatásúak. Főként Gram-negatív aerob baktériumokra hatnak. A bélből nem szívódnak fel, csak lokálisan vagy parenterálisan alkalmazhatók. Mivel kikerüli a gastrointestinalis rendszert, alkalmazásuk különösen előnyös lehet *Clostridium difficile* okozta gastrointestinális fertőzésben. Számolni kell azonban az aminoglikozidok vesekárosító hatásával, ugyanis kizárólag glomerulus filtrációval szekretálódnak, így időseknél és diabeteses nephropathia esetén kerülendő a használatuk. Javasolt a beültetés előtt vesefunkciót mérni glomerulus filtrációs rátával, és csak az azt jellemző 60 ml/min kreatinin clearance érték fölött alkalmazni [132].

Alacsony allergizáló és citotoxikus hatásuk van a környező szövetekben, így magas koncentrációban alkalmazhatók helyileg.

Vancomycin gentamycinnel vagy tobramycinnel kombinálva szinergista hatású, így gyakran kombinációban alkalmazzák őket [131, 139, 140].

Felmerül azonban az aminoglikozidok lokális szöveti toxicitása, ugyanis az osteoblasok aktivitását gátolják bizonyos koncentráció fölött, ami az alkalikus-foszfataz aktivitásának csökkenésével mérhető. Bistolfi és mtsai mérései szerint gentamycin 200, tobramycin 400, vancomycin 1000 µg/mL fölött válthat ki ilyen hatást [135]. Hofmann és mtsai ezzel ellentmondásos eredményre jutottak. Gentamycin és vancomycin alkalmazása esetén valóban csökken a csontképző sejtek száma, azonban a mért kalcium, foszfát és alkalikus

foszfatáz értékek fokozott oszteogenezisre utalnak [141]. A válasz az eltérő eredményekre az antibiotikumok különböző koncentrációjában keresendő: gentamycin 1 g, vancomycin 4 g küszöbértéket alatt nem fejt ki citotoxikus hatást [142, 143].

A moxifloxacin fluorokinolon típusú antibiotikum, mely a DNS-szintézist akadályozza a baktériumokban. Széles spektrumú, per os is alkalmazható, ízületi gyulladás, osteomyelitis esetén kifejezetten hatékony Staphylococcusok ellen, fusidinsavval kombinálva [140, 144].

A metronidazolok közvetlenül a sejtek DNS-ét károsítja, így anaerob baktériumok ellen kifejezetten hatásos, és protozoonokra is hat. Kifejezetten parodontális betegségekben alkalmazzák lokálisan, gélekbe keverve [145, 146].

2.5.2. Antibiotikum felszabadulás csontgraftból

Antibiotikum választás szempontjából fontos a széles spektrum és a kevés rezisztens baktériumfaj megléte, valamint, hogy a vivőanyag lebomlásáig MIC feletti koncentrációban szabaduljon fel a környező szövetekbe. A lokális antibiotikum használat bizonyos koncentráció fölött toxikus lehet az osteoblastok számára. Az antibiotikum koncentráció terápia ablaka tehát több összetevő függvénye: az antibiotikum típusa, a karrier anyaga, felülete, porozitása, valamint a páciens általános egészségügyi állapota a szisztémás mellékhatások miatt.

Antibiotikum vivőanyagként, azaz karrierként évtizedek óta használnak ortopédiában kalcium-szulfátot és PMMA-t: antibiotikumot hordoznak és térkitöltő anyagként is szerepelnek, például ízületi protézisek beültetésekor, vagy gyulladás, osteomyelitis miatt kialakult csontdefektusban.

A kalcium-szulfát nem vált ki szöveti reakciót, vagyis biotoleráns anyag. Szerkezete porózus, ami segíti a revaszkularizációt és a csontsejtek letapadását, az új csont képződését. Degradációs ideje 4 hét, miközben a pórusaiból folyamatosan felszabadul a hozzá kötött antibiotikum [147]. A PMMA nem bomlik le, így felmerül egy második műtét szükségessége az eltávolításra, miután már nem bocsájt ki több antibiotikumot. Mindkét anyag kötése exoterm folyamat, így olyan antibiotikumot kell alkalmazni velük, ami hőálló. Amikor kalcium-szulfátot vancomycinnel bevonva alkalmaztak, az antibiotikum meghosszabbította a cement kötési idejét, de nem befolyásolta a mechanikai tulajdonságait, kristályszerkezetét, mikrostruktúráját, és a lebomlását sem [138].

Nichol és mtsai karrierként HA-ot alkalmaztak, és 48 óráig 10-szeres MIC fölötti gentamycin koncentrációt mértek. Összehasonlítva az antibiotikum bevonat nélküli HA-val ekvivalens összeintegrációt figyeltek meg a HA felszínén: a mesenchymális őssejtek kitapadása, az osteoblastok aktív működése volt megfigyelhető. A μ CT és szövettani vizsgálat alapján nem volt különbség a képződött új csont mennyiségében és összetételében a két csoport esetén. Ebből arra következtetünk, hogy a gentamycin nem befolyásolta lényegesen a HA csontképződésre gyakorolt hatását [148].

Rauschmann és mtsai kalcium-foszfát és HA tartalmú cementet tobramycinnel és vancomycinnel vontak be különböző koncentrációban. Tobramycin és kombinált alkalmazás esetén 28 napig végig MIC fölötti koncentrációban szabadult fel az antibiotikum a karriertől in vitro körülmények közt [140].

Panagopoulos és mtsai kalcium-foszfát és HA tartalmú vivőanyagot gentamycinnel vontak be, és korreláló értékeket mértek in vitro, in vivo és ortopédiai alkalmazás során [144].

Coraça-Huber és mtsai kalcium-karbonát és kalcium-szulfát karriert összehasonlítva humán allografttal hasonló antibiotikum kiáramlást mértek, 2 hétig MIC feletti értéket [149]. Ez az allograft szintetikus anyagokhoz hasonló porozitásából és mikroszerkezetéből adódhat.

Beenken és mtsai poliuretán karriert vittek fel gentamycint és vancomycint. Az antibiotikus megkötése és a kiáramlásának mértéke növekedett a karrier porozitásának növelésével. Sikeresen kezeltek lokális terápiával osteomyelitist, miközben a μ CT felvételeken látható volt, hogy az antibiotikum bevonat nem módosította a karrier anyagának mikrostruktúráját [150].

Anagnostakos és mtsai szisztematikus review-ja alapján elmondható, hogy a gentamycin vancomycinnel vagy tobramycinnel kombinálva szinergista hatású. Ízületi protézisek beültetése után mérték az antibiotikum koncentrációt az ízületi folyadékban. Gyárilag antibiotikumot tartalmazó cementhez manuálisan hozzáadott antibiotikum por vagy folyadék hatását vizsgálták. Ezzel mindkét antibiotikum kiáramlása nőtt, szinergista hatásúak voltak. Ez valószínűleg abból adódik, hogy a másodlagosan hozzáadott antibiotikum megnövelte a cement porozitását. Megfigyelték, hogy ha a másodlagosan hozzáadott antibiotikum por állagú, az nem befolyásolja jelentősen a cement mechanikai tulajdonságait. A folyékony halmazállapotú antibiotikum viszont csökkentette a cement nyomószilárdságát 49%-kal, a feszítőszilárdságát pedig 46%-kal. Egyelőre nincs standardizáció az alkalmazható antibiotikum koncentrációkról, mely nyilvánvalóan

befolyásolja az antibiotikum kiáramlás mértékét és a cement mechanikai tulajdonságait, így további vizsgálatok szükségesen a jövőben [151].

Wu és mtsai megállapították, hogy a gentamycin bevonat megváltoztatja a kalcium-szulfát cement kötését. Meghosszabbította a kalcium-szulfát hidratációs idejét: lassabban alakult át hemihidrátból dihidráttá, így megváltozott a kristályok szerkezete. Nagyobb dózisú gentamycin hozzáadása a cement gyorsabb degradációját okozta és gyengítette a mechanikai tulajdonságait [152]. Így felmerül a szintetikus anyagok antibiotikummal történő bevonása mellett a humán csont alkalmazása is vivőanyagként.

Coraça és mtsai frissen fagyasztott és liofilizált humán allograftból történő gentamycin és vancomycin felszabadulást hasonlították össze. Az allograftok alkalmazásánál korábban már említettem, hogy nagyon fontos a megfelelő előkészítés, sterilizálás, hogy sejtmentes legyen a graft, a fertőzések tranmissziójának megelőzése miatt. A mikroorganizmusok átvitelének kockázata igen magas frissen fagyasztott csont beültetésekor, így ahelyett mindenképp sterilizált, liofilizált csontot célszerű alkalmazni. A tanulmányban mért adatok alapján elmondható, hogy az előkészítési folyamatok nem befolyásolják a csontból az antibiotikum kiáramlást, nem volt szignifikáns különbség a két allograft csoport között [149].

Hornják és mtsai albumin bevonatú allografthoz (BoneAlbumin) hozzáadott különböző antibiotikumok felszabadulását vizsgálták. Az antibiotikumok allografthoz kötéséhez citozán és alginát bevonatot alkalmaztak, a kontroll csoport a plusz bevonat nélküli allograft volt. Alginát bevonattal az amoxicillin 8, a ciprofloxacin 28, a vancomycin 50 napig folyamatosan felszabadult az allograftból, MIC fölötti koncentrációban, citotoxikus határérték alatt. Bevonat nélkül, illetve citozánnal minden esetben kevesebb, mint 48 óra alatt kiürült mindegyik antibiotikum. Így elmondható, hogy az allograft algináttal bevonva alkalmas vivőanyaga lehet különböző antibiotikumoknak, biztosítva a folytonos antibiotikus kiáramlást a graftból [34].

2.5.3. Tapasztalatok lokális antibiotikum terápiával az általános klinikai gyakorlatban

Mishra és mtsai szívsebészetben alkalmaztak gentamycin bevonatú kollagén implantátumot. Ezzel megelőzték a sternumon ejtett seb és a mediastinum bakteriális infekcióját [153]. A gentamycin bevonatú kollagén szivacs (gentamycin-containing collagen implant, GCCI) alkalmazása elterjedt az általános sebészetben [154, 155] és az érsebészetben [156, 157] is a posztoperatív sebfertőzés megelőzése végett. Susheel és mtsai nyílt törések sebészi repozícióját és fixációját végezték, és a rögzítő lemezek mellé gentamycin bevonatú kollagén szivacsot helyeztek be. Minden esetben csontos regeneráció, törvég egyesülés történt, revízióra nem volt szükség, és a posztoperatív sebfertőződés előfordulása pedig minimális volt [158].

Conterno és mtsai több évtizedre visszamenő irodalomkutatást végeztek [159]. Több mint 200 páciens adatait vizsgálták, akiket poszttraumás osteomyelitisszel kezeltek, ortopédiai indikációval. Az orális és parenterális szisztémás antibiotikum terápiát összevetve arra a megállapításra jutottak, hogy nincs szignifikáns különbség a két csoport közt a remisszió, a mellékhatások és a bakteriális felülfertőződés tekintetében.

Fleiter és mtsai gentmycin bevonatú kálium-szulfátból és kalcium-karbonátból álló cementet alkalmaztak osteomyelitis kezelésekor. A nekrotikus csontszövet eltávolítása után a csontdefektusba tölték az antibiotikumot tartalmazó cementet, majd 6-10 óránként monitorozták a lokális gentamycin szintet a drain csövön keresztül. 21 nap hospitalizáció során így a szisztémás antibiotikum adagolást minimálisra szorították vissza, vese és májkárosodás nem történt a hosszú távú antibiotikum terápia ellenére sem. A páciensek hosszú távú követésével 80%-os gyógyulást regisztráltak [160].

Jiraneck és mtsai nagy mértékű gyógyulást értek el lokális tobramycin terápiával szisztémás antibiotikum terápia nélkül. 193 betegnél krónikus osteomyelitis kezelésére 4% tobramycinnel bevont kalcium-szulfátot alkalmaztak, 97.9% gyógyulási arányt elérve közel 4 éves követés során. A radiológiai vizsgálatok alapján azonban a defektust csak 4.4%-ban töltötte ki csontszövet teljesen, 59%-ban részlegesen, 36.6%-ban pedig teljes csontdefektus maradt vissza. Diabetesez betegek nem vettek részt a vizsgálatban [161].

Morley és mtsai diabeteses láb kezelésére sikeresen alkalmaztak gentamycinnel és vancomycinnel átitatott kalcium-szulfátot, mely után csak minimális csonkolásra volt szükség 4 hónap gyógyulás után [132]. Ilyen esetben kifejezetten fontos a lokális antibiotikum használat, hiszen hosszú távon magas koncentrációban kellene szisztémásan antibiotikumot használni, ami diabeteses nephropathia esetén további vesekárosító hatású. Emellett a csökkent vérkeringés miatt kisebb koncentrációban jutna be a szisztémás antibiotikum a kritikus területekre, így a lokális használat kifejezetten indikált.

Egy szisztematikus review 8 tanulmány eredményeit vetette össze melyekben tibia törést fixáltak gentamycin bevonatú titán csavarokkal. Amennyiben elsődleges műtétet végeztek 94%-os sikert értek el, szeptikus revízió esetén 88% volt a gyógyulás [162].

Az ortopédiában széles körben alkalmazzák ízületi protézisek beültetésekor is a biofilm kialakulás megakadályozása érdekében preventív jelleggel a lokális antibiotikumot [135]. Az antibiotikum rezisztencia kialakulásához azonban hozzájárulhat, hogy a baktériumok, kifejezetten a Staphylococcusok könnyedén megtapadnak a bioanyagok felszínén. Így ha MIC alatti koncentrációban történik az antibiotikum kibocsátás, a baktériumok nem pusztulnak el, sőt, kialakul bennük a rezisztencia, akár gentamycinre is. Emiatt egyes tanulmányok szerint ízületi protézisek beültetésekor preventív lokális antibiotikum használat csak rizikóbetegeknél javasolt, mint diabeteses vagy immunszuppresszált páciensek, és kifejezetten szeptikus protézis revízió esetén [161].

Fontos tudni, hogy a gentamycinre is előfordulhat allergiás reakció. Thomas és mtsai 250 ízületi protézissel és panaszokkal élő páciensen végeztek gentamycin allergia tesztet [163]. Közülük 25 páciensnek mutattak ki gentamycin allergiát. 15 páciens egyezett bele az utánkövetésbe, 6 páciens esetén nem történt sebészi beavatkozás, 9 páciensen igen, mely az ízületi protézis cseréjét jelentette, csontcement nélkül, vagy gentamycin mentes csontcementtel együtt. A következő 38 hónapban a revízió átesett páciensek korábbi panaszai szignifikánsan javultak a revízió át nem esett páciensekhez képest. Ez felhívja a figyelmet arra, hogy lokális antibiotikum terápia előtt érdemes lenne minden esetben allergia tesztet végezni.

Csípőprotézisek revíziója gyakran két lépésben történt: az implantátum eltávolítása után 3-6 hónapig a defektusba antibiotikum tartalmú cementet, többnyire gentamicin vagy vancomycin tartalmú PMMA-t ültettek be, majd egy újabb műtéttel helyezték be az új implantátumot [164, 165].

Buttaro és mtsai két lépéses ízületi protézis revíziót végeztek. Az új implantátum behelyezésekor vancomycin bevonatú allograftot alkalmaztak. Azt tapasztalták, hogy az első műtétnél beültetett vancomycin tartalmú PMMA és az újonnan beültetett vancomycin bevonatú allograft egymással szinergista hatású, 35-szörös vancomycin koncentrációt mértek ahhoz képest, amikor vancomycin nélküli PMMA-t alkalmaztak az első beavatkozásnál [166, 167].

Winkler és mtsai szintén vancomycin bevonatú allograftot alkalmaztak, a csípőprotézis revíziója azonban egy lépésben történt: az implantátum és a nekrotizált csontszövet eltávolítása után azonnal beültetésre került az új protézis. 37 páciens 2-8 évig követve 92%-os gyógyulást értek el. Ez alapján elmondható, hogy gentamicin bevonatú allografttal lerövidíthető a gyógyulási idő, valamint csak egy sebészi beavatkozás szükséges [168, 169].

2.5.5. Tapasztalatok lokális antibiotikum terápiával a maxillofaciális - és dentoalveolaris sebészetben

Goda és mtsai maxillofaciális régióban, krónikus osteomyelitisben előforduló baktériumokat azonosítottak tenyészet után [170]. A vizsgálatban részt vettek oszteoradionekrózisban és biszfoszfonát okozta oszteonekrózisban szenvedő páciensek is. A baktérium összetétel nagymértékben függ a megbetegedés stádiumától, valamint a megbetegedett csontszövet állapotától. Amennyiben a szájüreg felé exponálódott a csont szekveszter, a baktériumok sokkal nagyobb diverzitást mutattak. A legtöbb baktérium a Fusobaktérium, Tannerella és Porphyromonas családba tartozott, melyek Gram negatív anaerobok. A Gram negatív anaerobokkal szemben a vancomycin és a gentamycin hatékony antibiotikumoknak bizonyulnak.

Zawadzki és mtsai osteomyelitist maxillofaciális régióban gentamycin bevonatú kollagén szivaccsal (gentamycin-containing collagen implant, GCCI) kezeltek a teszt csoportban, míg a kontroll eseteknél standard műtéti protokolt alkalmaztak, lokális antibiotikum terápia nélkül. Intraoperatíván vett minta alapján célzott posztoperatív szisztémás antibiotikum terápiában részesültek a páciensek: a teszt csoportban 1, a kontroll csoportban 7 napig. A GCCI alkalmazása szignifikánsan csökkentette a posztoperatív komplikációkat és a hospitalizáció idejét [171].

Jakiel és mtsai színén GCCI beültetésével 9-ből 8 páciens esetén érték el gyógyulást biszfoszfonát okozta oszteonekrózis esetén [172].

Stavropoulos és mtsai periodontális csontdefektus terápiájában alkalmaztak bovine xenograftot gentamycinnel átitatva vagy gentamycin nélkül, mindkét csontgraftot kollagén membránnal, GTR technikával kombinálva. Mindkét GTR csoportban szignifikánsan magasabb csontos telítődést figyeltek meg és kevesebb posztoperatív marginális csontvesztést a kontroll csoporthoz viszonyítva, melynél csak nyitott küretett végeztek. A két GTR csoport közt ugyan a parodontális szondázási mélységek között nem volt statisztikailag szignifikáns különbség, klinikailag jelentős az elért eredmény: gentamycin nélkül 2,5 mm-rel, gentamycinnel 3,8 mm-rel csökkent az érték. A radiológiai eredmények alapján a marginális csontvesztés csökkenése statisztikailag

is szignifikáns: gentamycin nélkül 2,8 mm, gentamycinnel 4,7 mm. Az gentamycin csontosodásra gyakorolt pozitív hatását a gentamycin graft vascularizációt fokozó hatásával magyarázták, valamint az esetleges membrán expozíciónál előforduló bakteriális invázió prevenciójával [173].

Choukroun és mtsai allograftot PRF-fel és metronidazollal kombinálva alkalmaztak arcüreg augmentációhoz. A grafthoz PRF-et keverték majd 2 ml 0,5%-os metronidazol oldatba merítették. Az augmentált területet PRF membránnal borították. Ezzel a technikával nagy méretű csont defektusok augmentációja vált lehetővé, 3 hónappal később beültették az implantátumokat, majd további 3-6 hónap gyógyulás után a protetikai rehabilitációt is elvégezték [174, 175].

3. Célkitűzések

Mivel a bölcsességfogak sebészi eltávolítása az egyik leggyakrabban végzett szájszabészeti beavatkozás, így kézen fekvő ezen fogak eltávolítása után vizsgálni az alveolus csontosodását, alveolus prezervációval, illetve anélkül. Az alveolus prezerváció eredménye megmutatja a vizsgált csontpótló anyag beépülésének, remodellálódásának mértékét, és a keletkező regeneratív csontszövet szerkezeti tulajdonságait.

A kutatás során impaktált alsó bölcsességfogak sebészi eltávolítása történt. A kontroll csoportban az eltávolított fog helyére nem került csontpótló anyag, az alveolust csak vérárvadék töltötte ki. A graft csoportban alveolus prezerváció történt, azaz albumin és gentamycin bevonatú allograftot helyeztünk az alveolusba.

A kutatás a Semmelweis Egyetem Regionális Kutatás-Értékelési Bizottsága által elfogadásra került (IRBID: 7786-9/2014/EKU) és a Helsink-i irányelvek szerint zajlott.

Kiegészítő vizsgálatként a bölcsességfog eltávolítással kapcsolatos adatokat is összegyűjtöttük a Semmelweis Egyetem Orális Diagnosztikai Tanszék Dento-alveolaris Szabészeti Osztályán, 1 év tapasztalatai alapján.

A kutatással az alábbi kérdésekre keresem a választ:

- Milyen eredménnyel megy végbe az albumin és gentamycin bevonatú csont allograft hatására az új csont képződése szájszabészeti alkalmazás során?
- A lokális antibiotikum használat során mennyire tud kiteljesedni a csontgraft integráció?
- Az alveolus prezerváció hogyan befolyásolja az alveolaris dimenziókat bölcsességfog eltávolítást követően?
- Az alveolus prezerváció hogyan hat a szomszédos fogon mérhető csontvesztésre?

- Az alveolus prezerváció bölcsességfogak sebészi eltávolítása során járhat-e valamilyen járulékos klinikai előnnyel?
- Saját beteganyagunkon vizsgálni kívántuk a sebészi bölcsességfog eltávolítások indikációját, a bölcsességfogak elhelyezkedését és a posztoperatív szövődmények előfordulását.

4. Módszerek

4.1. Páciensek kiválasztásának kritériumai

A pácienseket szóban és írásban is tájékoztattuk a tervezett beavatkozásról, a felhasznált csontpótló anyagról, a lehetséges szövődményekről. A páciensek beleegyező nyilatkozat aláírása után vettek részt a kezelésben és a kutatásban.

A vizsgálathoz szükséges minimum esetszámot G*Power 3.1 program (v.3.1.9.3, 2017, Institut für Experimentelle Psychologie, Heinrich-Heine-Universität, Düsseldorf, Németország) segítségével számítottuk ki korábbi klinikai vizsgálatok eredményei alapján [176, 177].

A statisztikai próba a vizsgálati csoportok közötti egyenlő mintaszámot és a kezelések közötti 1,2 hatásnagyságot feltételezve, 0,05 szignifikancia szint és 80%-os statisztikai erő mellett vizsgálati csoportonként minimálisan 10 bölcsességfog sebészi eltávolítást irányzott elő.

A páciensek esetleges visszalépésével kalkulálva vizsgálati csoportonként 13-13 bölcsességfog eltávolítást terveztünk.

A bölcsességfogak helyzetét preoperatív CBCT felvételen értékeltük, a tengelyállás és az impakció mélységének tekintetében. A páciensek ezen adatok alapján lettek egyenletesen elosztva a két csoportba.

A beválogatási kritérium teljesen impaktált, ép nyálkahártyával fedett alsó bölcsességfog megléte volt, mely nem mutat patológiás tüneteket, az eltávolítás indikációja orthodonciai. A beválogatási kritérium része volt, hogy a páciensek nem dohányozhattak a műtétet követő egy hétben.

Kizárásra kerültek a vizsgálatból azok a páciensek, akik rendszeresen gyógyszert szedtek, illetve, ha fennállt akut szájüregi fertőzés. Az általános szájsebészeti kontraindikációkat is szem előtt tartottuk, különös tekintettel a korábbi vagy jelenlegi biszfoszfonát kezelésre és az állcsontok terápiás dózisu besugárzására.

A páciensek demográfiai adatai, valamint a bölcsességfogak tengelyállás és impakció mélység szerinti kiértékelése a 1. táblázatban látható.

1. táblázat: *Páciensek demográfiai adatai, valamint a bölcsességfogak tengelyállása, impakciójuk mélysége.*

		kontroll	graft
nem	férfi	2	3
	nő	9	8
életkor	átlag	22,55	23,18
	SD	2,07	1,94
	minimum	19	20
	maximum	26	27
bölcsességfog tengelyállása	vertikális	3	2
	mesioangularis	4	3
	distoangularis	0	0
	horizontális	3	5
	transzverzális	1	1
bölcsességfog impakció mélysége	1	1	2
	2	5	4
	3	5	5

4.2. A bölcsességfog eltávolítás sebészi módszere

A beavatkozást minden esetben ugyanaz a szájszész végezte, több mint 5 éves szakmai tapasztalattal.

Mucoperiosteális lebenyképzés történt a retromoláris régiótól a második nagyórló mesialis egyharmadáig, ahol vertikális segédmetszéssel egészült ki a lebeny.

A fog körül a csontszövetet sebészi egyenes darabbal, keményfém fúróval, fiziológiás sóoldattal történő vízűtés mellett távolítottuk el, egészen a fognyakig, amennyire minimálisan szükséges a fog expozíciójához. A fog egy vagy több darabban került eltávolításra, majd alapos mechanikus curettage történt, a fogzacskó teljes eltávolításával, és fiziológiás sóoldattal irrigáltuk az alveolust.

A kontroll csoport esetén csak a véralvadék töltötte ki az alveolust, míg a graft csoportban a csontpótló anyagot fiziológiás sóoldattal keverve helyeztünk az alveolusba, azt teljesen, tömören kitöltve, a csontszint tetejéig. Az alkalmazott anyag albumin és gentamycin bevonatú allograft volt (BoneAlbumin, OrthoSera Dental Zrt., Győr, Magyarország). A lebeny per primam zárása nem felszívódó varratokkal történt, melyeket egy héttel a műtét után távolítottunk el.

A posztoperatív rehabilitációhoz tartozott a fokozott szájhigiéné és sebtölettel betartása, illetve antibiotikum (amoxicillin-klavulánsav 2*875/125 mg vagy clindamycin 4*300 mg 1 hétig) és szükség esetén NSAID fájdalomcsillapító (naproxen 275 mg) szedése.

4.3. A vizsgálat eredményeinek kiértékelése

A páciensek 1 héttel a bölcsességfog eltávolítása után vizuális analóg skálán (VAS) értékelték 1-től 10-ig a fájdalom mértékét, valamint lejegyezték a fájdalomcsillapító szedéssel telt napok számát és az elfogyasztott fájdalomcsillapítók darabszámát.

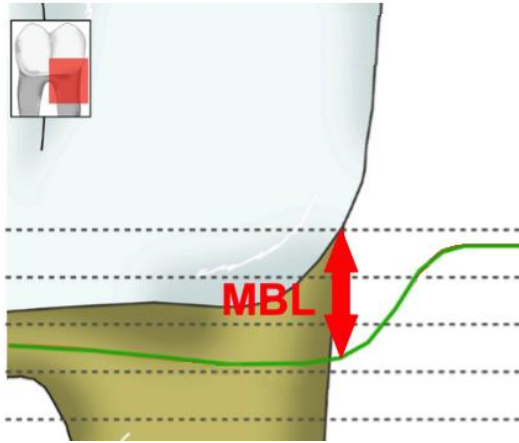
A radiológiai vizsgálat CBCT felvétel alapján történt, mely a műtétet megelőzően és 1 évvel a műtét után készült, 100 µm voxel mérettel (Promax 3D Mid, PlanmecaOy, Helsinki, Finnország). A CBCT felvételek kiértékelése DataViewer szoftver (Bruker, Kontik, Belgium) segítségével történt két radiológiában jártas fogorvos által, egymástól függetlenül, a csoportok felé vakon, majd az eredmények átlagolásra kerültek.

Az egy éves CBCT felvételeken először a csont makromorfológiai vizsgálata történt. Ennek során azt vizsgáltuk, hogy az újonnan képződött csont homogén-e az alveolusban vagy sem, illetve láthatók-e graft maradványok vagy szekvesztráció. Az alveolus corticalis csonttal fedettségét is vizsgáltuk, 3 csoportra bontva: az alveolust folytonos vagy fenesztrált corticalis fedte, vagy egyáltalán nem volt látható fölötte corticalis csont. A csont tömörségét Hounsfield egységekben (Hounsfield unit, HU) mértük egységesen kijelölt területen, átlagolva. Erre mint iránymutató érték tekintettünk, hiszen a denzitás mérése csak kalibráció után, μ CT analízissel ad megbízható eredményt.

A CBCT felvételeken a mikromorfometriai analízishez szükséges releváns térfogatok (volume of interest, VOI) kijelölésénél csak az alveolus középső, regenerált csontot tartalmazó területét vettük figyelembe. Ezután szoftveres mikromorfometriai kiértékelés történt CTan programmal (Bruker, Kontich, Belgium).

A horizontális és vertikális csontszint változásokat a pre- és posztoperatív CBCT felvételek összevetésével értékeltük. A két CBCT felvételt azonos nézetbe állítottuk az anatómiai képletek segítségével. A vertikális csontszintet a coronális nézetben mértük az alveolus buccalis oldalán, 5mm-rel distalisan a második nagyőrlő distalis felszínének zománc-cement határától, a basis mandibulae alsó szélétől a legmagasabb csontperemig. A horizontális csontszélességet az axiális metszeten mértük 5 mm-rel distalisan a második nagyőrlő distalis felszínének zománc-cement határától két szinten, 3 illetve 5 mm-rel mélyebben.

A második nagyőrlő distalis felén marginális csontszintet (marginal bone level, MBL) határoztunk meg a pre- és posztoperatív CBCT felvételeken. Az MBL értéknek a második nagyőrlő zománc-cement határától az azt környező csont legmélyebb pontjáig mérhető legnagyobb távolságot határoztuk meg (7. ábra)



7. ábra: marginális csontszint (MBL) meghatározása: a fog zománc-cement határától a környező csontszint legmélyebb pontjáig mérhető távolság.

A MBL változása a pre- és posztoperatív MBL különbsége, amely ha pozitív előjelű, az MBL csökken, vagyis a csontos defektus kisebbé válik, csonttal telítődik. A pre- és posztoperatív MBL különbsége negatív előjel esetén az MBL növekedését, azaz a csontos defektus mélyülését jelenti. Az MBL változás eredményeit csoportokra bontottuk a kontroll és graft csoportban az alábbiak alapján:

- bölcsességfog tengelyállása
- bölcsességfog impakciójának mélysége
- volt-e preoperatív csontdefektus mérhető, azaz több mint 3 mm MBL a második nagyörlő distalis felszínén
- volt-e csontos fal, septum a második nagyörlő és a bölcsességfog koronája közt, vagy teljesen összefekvők voltak

Ha a kapott eredmény a két csoport közt szignifikáns ($p > 0,05$), akkora az MBL változása jelentős az adott kritérium tekintetében.

Statisztikai analízist IBM SPSS Statistics szoftverrel (IBM Corporation, New York, NY, USA) végeztünk. Minden kvantitatív vizsgálati eredményt átlag \pm szórás értékekkel vetettük analízis alá. Az adateloszlás normalitását Shapiro-Wilk teszttel határoztuk meg. Normál eloszlás esetén egyirányú ANOVA tesztet, nem normál eloszlás esetén Mann-Whitney-U tesztet alkalmaztunk a p érték méréséhez. A vizsgált csoportok közti eltérést $p < 0,05$ érték alatt tekintettük szignifikánsnak.

4.4. A bölcsességfog eltávolítások indikációjával, a bölcsességfogak elhelyezkedésével és a posztoperatív szövődmények előfordulásával kapcsolatos adatok összegyűjtése

A Semmelweis Egyetem Orális Diagnosztikai Tanszék Dento-alveolaris Sebészeti Osztályán 1 éves követése történt a bölcsességfog eltávolításoknak 2016.12.01. és 2017.12.31. között. A bölcsességfogak az anatómiai adottságok vagy a fog koronájának destruált állapota miatt kerültek sculptiora. A sculptioval eltávolított bölcsességfogak adatain digitálisan, táblázatban rögzítettük.

Az indikáció megállapítása anamnézis felvétel, általános és fogászati vizsgálat, valamint panoráma röntgenfelvétel alapján történt. Panoráma röntgent minden fogeltávolítás előtt készítettünk.

A bölcsességfogak anatómiájának és helyzetének kiértékelése intraorális vizsgálat és panoráma röntgen alapján történt.

Az intraorális vizsgálat során megállapítottuk, hogy a bölcsességfog teljesen impaktált, részben áttört vagy teljesen áttört.

A röntgenfelvételen vizsgáltuk a bölcsességfog elhelyezkedését, formáját, a gyökerek számát, alakját. Szerteágazó, görbe, apicalisan megvastagodott gyökerek nehezebben távolíthatók el, mint a kúpos forma. A bölcsességfogak tengelyállása a Winter klasszifikáció szerint lehet vertikális, mesioangularis, distoangularis, horizontális, transversalis vagy inverz [178, 179]. Ectopiás akkor, ha a fogíven kívül, buccalisan helyezkedik el. A környező anatómiai képletekhez való viszonyát a Pell és Gregory féle klasszifikáció alapján értékeltük a vertikális és a horizontális síkban [178, 179]:

- Vertikálisan:
 - A: a bölcsességfog koronája eléri vagy meghaladja az oclusios síkot
 - B: a fog az oclusios sík és a második nagyörlő zománc-cement határa között helyezkedik el
 - C: a bölcsességfog a második nagyörlő zománc-cement határa alatt helyezkedik el

- Horizontálisan: a második nagyőrlő distalis felszíne és a ramus mandibulae közti távolságot viszonyítjuk a fog koronájának szélességéhez képest.
 - o I.: ha a távolság nagyobb vagy egyenlő, mint a fog koronája
 - o II.: ha a távolság kisebb, mint a fog koronája
 - o III.: a ramus mandibulae crista temporalisa a második nagyőrlőig ér

Ezen tényezők alapján a bölcsességfog eltávolítást a SAC klasszifikáció pontozási rendszer szerint 3 nehézségi fokozatba soroltuk: könnyű, közepes és nehéz műtét [178].

A radiológiai értékelés rutin szerűen panoráma röntgen alapján történt, de komplikált esetben kúpnyaláb-komputertomográfia (cone beam computed tomography, CBCT) felvétel készült, ha a bölcsességfogak gyökere közel helyezkedett el a canalis mandibulae-hoz, így a fog és a n. alveolaris inferior egymáshoz viszonyított pontos helyzetét nem tudtuk meghatározni a műtét megtervezéséhez. Szalma és mtsai 6 db panoráma röntgen jelet gyűjtöttek össze, melyek ha jelen vannak, emelkedett a n. alveolaris inferior sérülésének kockázata bölcsességfog eltávolítása során, így ezen jelek figyelembevételével készítettünk CBCT felvételt [180–183].:

- a canalis mandibulae-ra vetül a bölcsességfog gyökere
- a canalis mandibulae felső corticalisának vonala megszakad
- a canalis mandibulae beszűkül
- gyökérsötétedési jel: a bölcsességfog gyökerén radiolucens sáv látható
- a canalis mandibulae kanyarulata látszik a bölcsességfog gyökere körül
- a bölcsességfog gyökércsúcsa mesio-distalis irányban elkeskenyedik

Nagyobb kiterjedésű cysta vagy gyulladás szintén indokoltá tette a CBCT felvétel készítését.

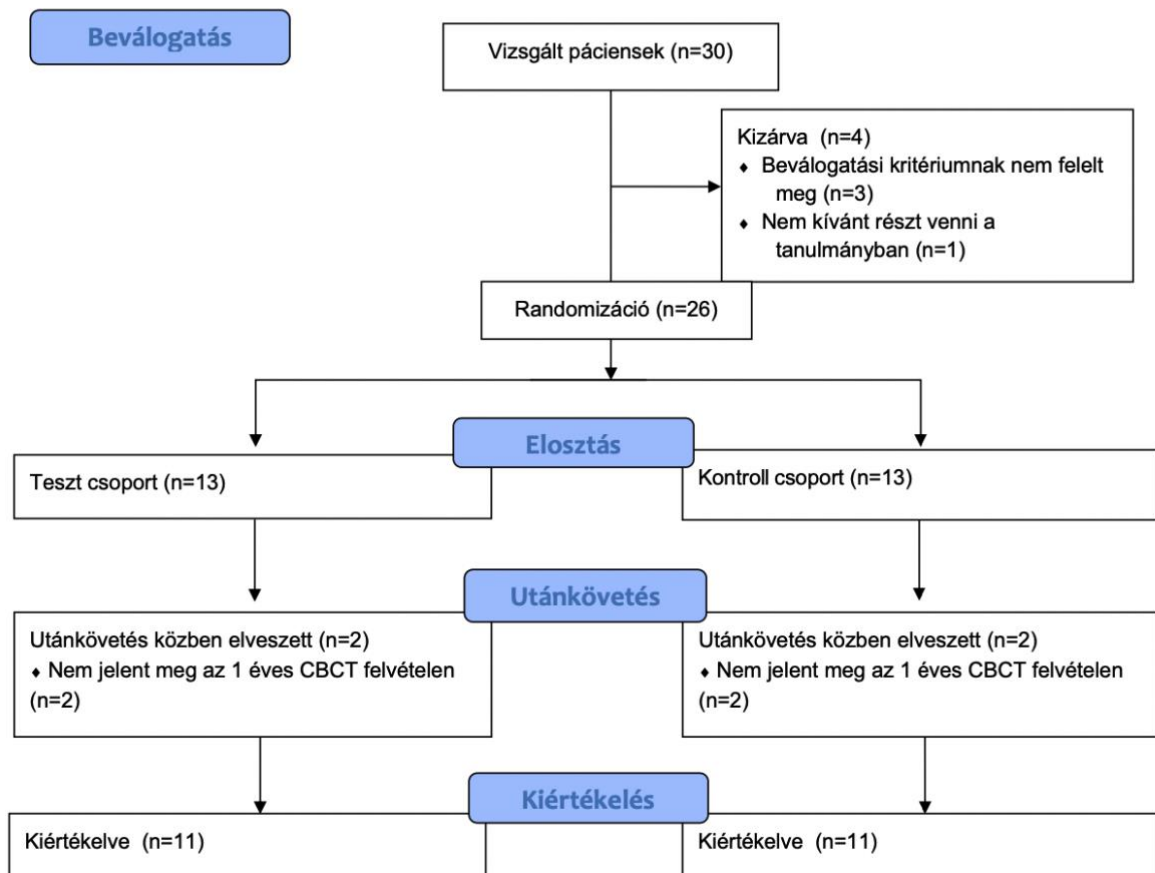
A posztoperatív szövödményeket a sculpiot követő varratszedésen diagnosztizáltuk, illetve felhívtuk a páciensek figyelmét, hogy későbbi panasz esetén jelentkezzenek kontroll vizsgálatra.

5. Eredmények

5.1. Páciensek eloszlása és a vizuális analóg skála eredményei

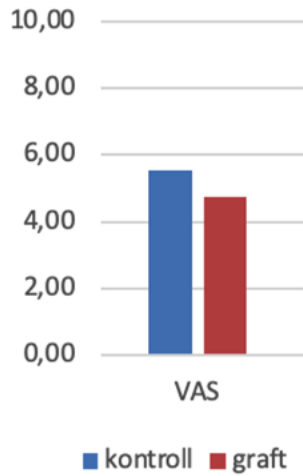
A beválogatás után 13-13 páciens került a kontroll és teszt csoportba. Mindkét csoportban 2-2 páciens nem jelent meg az 1 éves CBCT vizsgálaton, így őket kizártuk a kiértékelésből. Végül 11-11 páciens adatait értékeltük a kontroll és teszt csoportokban. A páciensek eloszlását a vizsgálatban a Consort diagram szerint szemléltettem (8. ábra).

CONSORT 2010 Flow Diagram



8. ábra: Consort flow diagram. Alkalmazott rövidítések: páciensek száma (n)

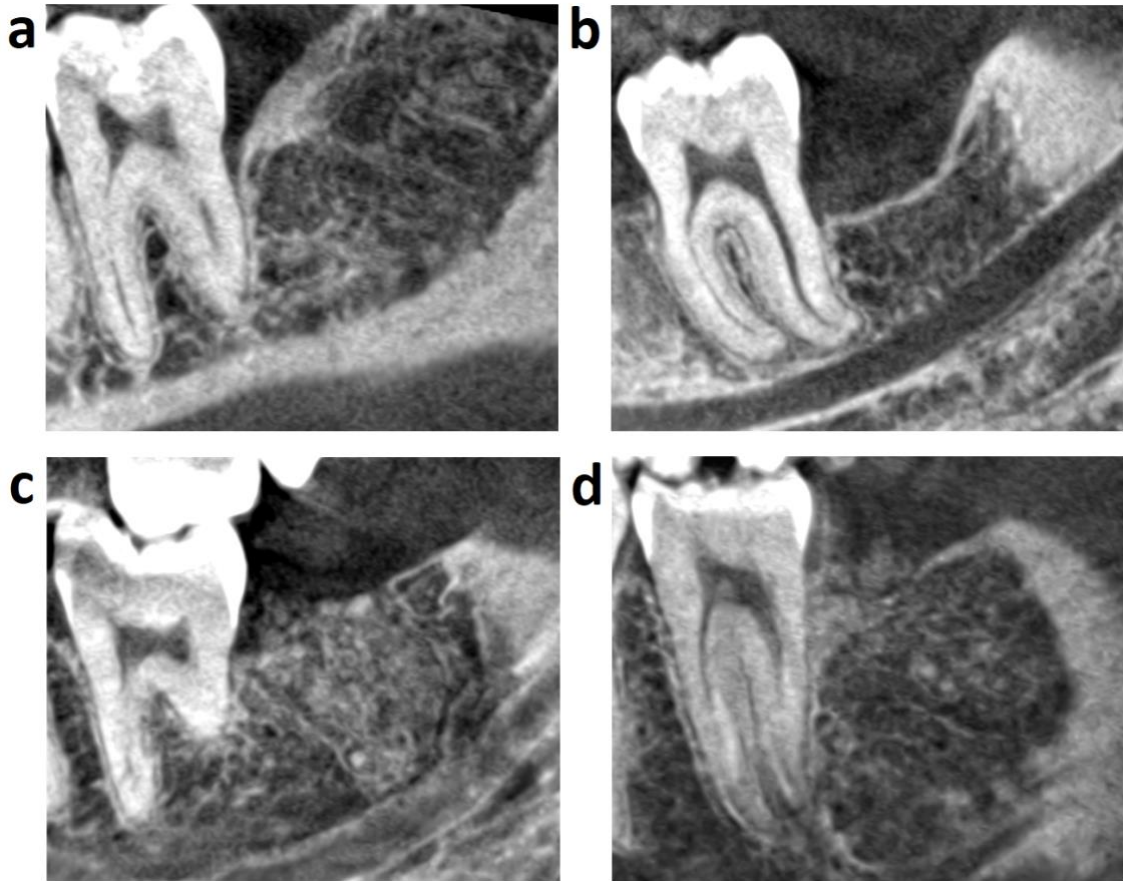A VAS értékekben nem volt szignifikáns különbség a két csoport közt (kontroll, $5,55 \pm 2,11$; graft, $4,73 \pm 2,10$). A fájdalomcsillapító szedésének hossza és az elfogyasztott fájdalomcsillapítók darabszáma sem mutatott szignifikáns eltérést (9. ábra).



9. ábra: Posztoperatív fájdalom mértékének értékelése vizuális analóg skálán (VAS).

5.2. Makromorfológiai vizsgálata a regenerálódott csontterületnek

A makromorfológiai értékelés során jelentős eltérés látható a két csoport közt (10. ábra).



10. ábra: Regenerálódott csont az 1 éves CBCT felvételeken: (a) kontroll eset: homogén csont képződött, melyet folytonos corticalis fed, a marginális csontszint (MBL) nem változott jelentős mértékben a második nagyörlő distalis felszínén, a zománc-cement határhoz közelít; (b) kontroll eset: homogén csont képződött, melyet folytonos corticalis fed, több mint 3 mm MBL veszteség alakult ki a második nagyörlő distalis felszínén; (c) graft eset: homogén csont képződött, melyet nem fed corticalis csont; (d) graft eset: a képződött csont inhomogén, graft maradványok láthatók, a területet fenesztrált corticalis fedi.

A kontroll csoportban minden esetben homogén trabeculált csont keletkezett, míg a graft csoportban csak 36,37%-ban: az esetek felében graft maradványok voltak láthatók a CBCT felvételeken, és 13,64%-ban szekvesztráció volt megfigyelhető. A csont denzitása több mint kétszeres volt a graft csoportban a csontpótolt területen, míg a graft maradvány szemcsék a kontrollhoz képest 4-szeres denzitást mutattak (10. ábra, 2. táblázat).

2. táblázat: Csont homogenitás és denzitás vizsgálatának eredményei.
Alkalmazott rövidítések: Hounsfield-egység (HU)

	homogén új csont	inhomogén új csont		új csont denzitás (HU)
		látható graft szemcsék	graft szekvesztráció	
kontroll	100%			176,41
graft	36,37%	50,00%	13,64%	370,14

A kontroll csoport 2/3-ában az alveolus folytonos corticalissal volt fedett, 1/3-ában volt szaggatott, és sosem hiányzott. A graft csoportban azonban csak egy esetben volt látható ép, folytonos corticalis, az esetek több mint felében fenesztrált volt, és 40,91%-ban egyáltalán nem volt corticalissal fedett a csontpótolt terület (10. ábra, 3. táblázat).

3. táblázat: Alveolust fedő corticalis csont vizsgálata.

	alveolust fedő corticalis csont		
	folytonos corticalis fedi	fenesztrált corticalis fedi	nem fedi corticalis
kontroll	68,19%	31,82%	0,00%
graft	4,55%	54,55%	40,91%

5.3. Mikromorfometria vizsgálata a regenerálódott csontterületnek

A mikromorfometriai értékek közül a Tb,Th, Tb,N, Po(tot) és BS/BV értékeket emelném ki, melyek szignifikáns különbséget mutattak a két csoport közt (4. táblázat, 11. ábra). A Tb,N a trabeculák számát, a Tb,Th a trabeculák vastagságát, a Po(tot) a teljes porozitást, a BS/BV a csont térfogatának és felületének arányát mutatja. A graft csoportban a trabeculák száma közel kétszeres, és a trabeculák is vastagabbak, mint a kontroll csoportban. A kontroll csoportban magasabb a regenerált csont porozitása, és közel kétszeres a BS/BV értéke.

A Tb,N, Tb,Th és BS/BV értékek normál eloszlást mutattak, egyirányú ANOVA tesztet végeztünk. Po(tot) értékeket nem normális eloszlása jellemezte, Mann-Whitney-U tesztet alkalmaztunk.

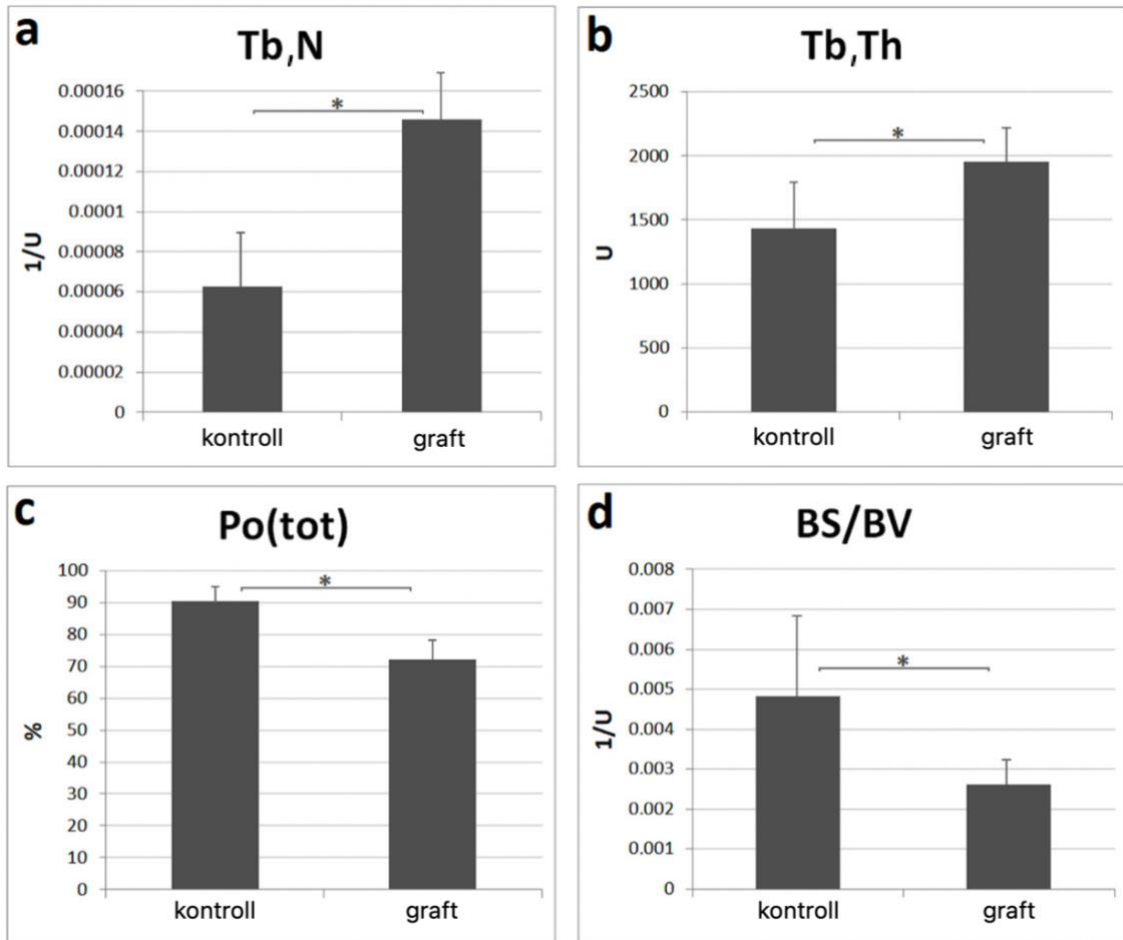
4. táblázat: Mikromorfometriai vizsgálat eredményei.

Tb,N: trabeculák száma, Tb,Th: trabeculák vastagsága, Po(tot): teljes porozitás

BS/BV: csont térfogat és felület aránya

Alkalmazott rövidítések: elemszám (N), szórás (SD), szignifikancia (p érték), egyirányú ANOVA teszt (#), Mann-Whitney U teszt (##)

	csoport	N	átlag	SD	P érték
Tb,N	kontroll	11	0,000063	0,000031	0,000 #
	graft	11	0,000146	0,000033	
Tb, Th	kontroll	11	1434,939047	438,888922	0,008 #
	graft	11	1955,611961	352,968780	
Po(tot)	kontroll	11	90,506451	6,117680	0,000 ##
	graft	11	71,988287	7,424913	
BS/BV	kontroll	11	0,004826	0,002249	0,008 #
	graft	11	0,002607	0,000707	



11. ábra: Mikromorfometriai vizsgálat eredményei.

(a) *Tb,N*: trabeculák száma, (b) *Tb,Th*: trabeculák vastagsága, (c) *Po(tot)*: teljes porozitás, (d) *BS/BV*: csont térfogat és felület aránya. Az adatok ábrázolása az átlag és szórás értékek szerint történt, a csillag szimbólum szignifikáns különbséget jelöl a csoportok közt, amennyiben $p < 0,05$.

5.4. Az alveolaris csont magasságának és szélességének változása

Az alveolaris csont vertikális magassága a buccalis oldalon szignifikáns különbséget mutatott a két csoport közt. A csontveszteség közel kétszeres volt, ha nem történt alveolus prezerváció. A horizontális dimenzióban a csontszélesség változása nem mutatott szignifikáns különbséget, de az 5. táblázatban látható, hogy a kontroll csoportban csökkent a csont szélessége, míg alveolus prezerváció hatására nőtt az érték.

A vertikális csontszint értékei normál eloszlást mutattak, egyirányú ANOVA tesztet végeztünk. A horizontális csontdimenziók adatai nem normál eloszlást mutattak, Mann-Whitney U tesztet végeztünk.

5. táblázat: Alveolaris csontdimenziók változása.
Alkalmazott rövidítések: elemszám (N), szórás (SD), szignifikancia (p érték), egyirányú ANOVA teszt (#), Mann-Whitney U teszt (##)

	csoport	N	átlag (mm)	SD (mm)	P érték
vertikális buccális csontmagasság	kontroll	11	-2,54	2,01	0,004 ##
	graft	11	-1,37	1,04	
horizontális csontszélesség 3mm mélyen	kontroll	11	-1,04	0,84	0,313 #
	graft	11	0,07	1,58	
horizontális csontszélesség 5mm mélyen	kontroll	11	-0,55	0,54	0,410 #
	graft	11	1,05	1,67	

5.5. Marginális csontszint változása a második nagyörlő distalis felszínén

Az MBL értéke a preoperatív CBCT felvételeken egyenlő arányban, 8-8 esetben volt 3 mm-nél magasabb a második nagyörlők a distalis felszínén mindkét csoportban, melyet csontdefektusként definiáltunk ezen értéktől kezdve. Ha alveolus prezerváció történt, nem maradt defektus egyik második nagyörlőnél sem, míg 8-ból 5 csontdefektus megmaradt a kontroll csoportban (6. táblázat).

Az MBL mindkét csoportban csökkent egy évvel a beavatkozás után, azonban a kontroll csoportban több mint kétszeres volt a posztoperatív MBL a graft csoporthoz képest.

Az MBL változás csoportokra bontása szerint a bölcsességfog tengelyállásával és impakció mértékével nem függ össze az MBL változása, nem volt szignifikáns különbség a kontroll és graft csoportok eredményei közt. A preoperatív MBL tekintetében azonban szignifikánsan magasabb volt az MBL csökkenése a graft csoportban, ha az MBL értéke 3 mm fölötti volt, azaz, ha preoperatív is volt csontdefektus. Ha a preoperatív MBL 3 mm alatti volt, vagyis nem volt csontdefektus, nem volt szignifikáns különbség a két csoport MBL változása közt. Ehhez hasonlóan szignifikánsan nagyobb volt az MBL csökkenése a graft csoportban, ha a bölcsességfog és a második nagyórló között nem volt csontos fal, septum. Ha a két fog között volt csontos septum, az MBL változás nem volt szignifikánsan eltérő a két csoportban (7. táblázat, 12. ábra).

Az MBL értékei normál eloszlást mutattak, egyirányú ANOVA tesztet végeztünk.

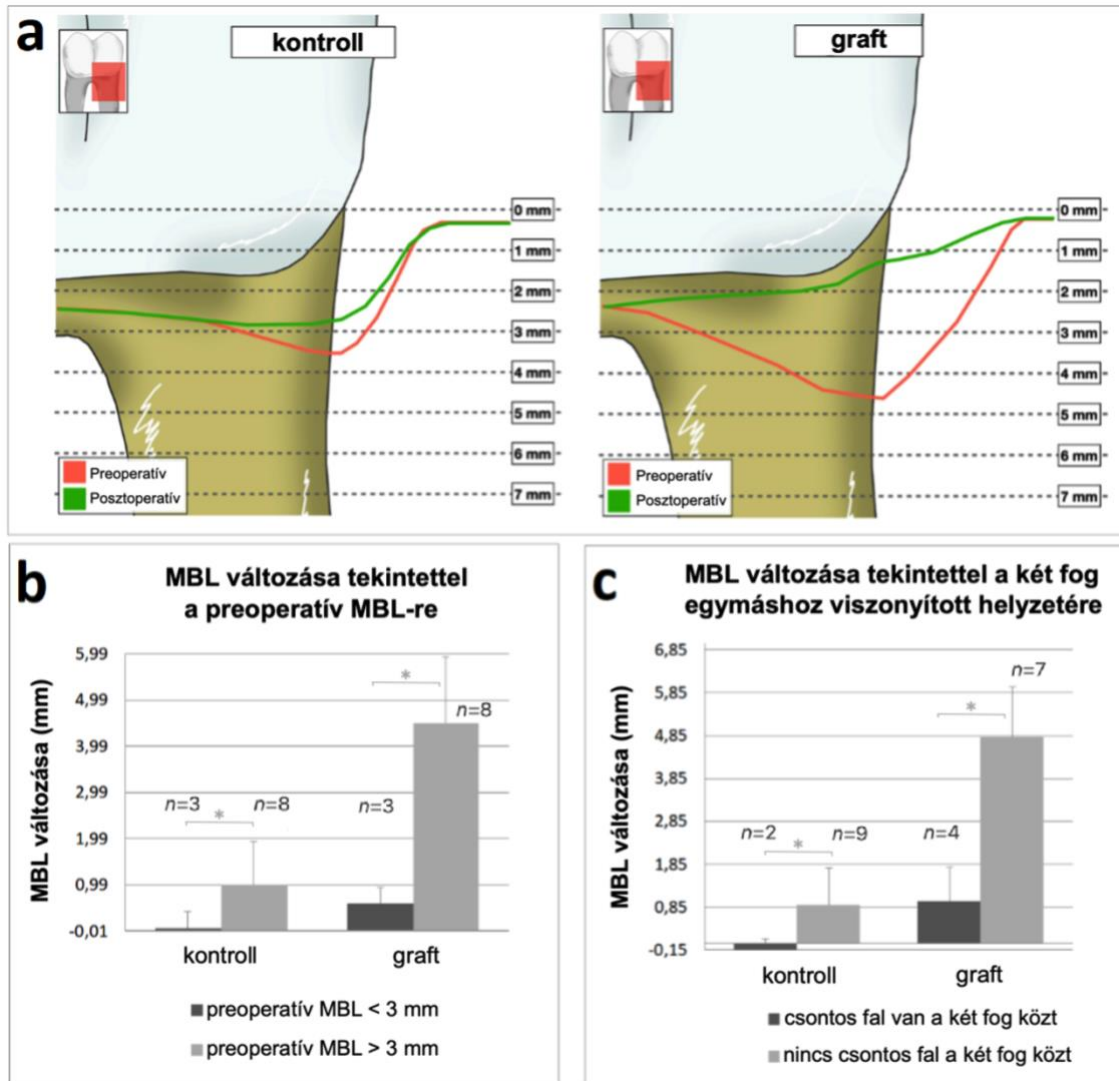
6. táblázat: Csontdefektus jelentléte pre-és posztoperatíván.

	preoperatív csontdefektus		posztoperatív csontdefektus	
kontroll	8	72,73%	5	45,46%
graft	8	72,73%	0	0,00%

7. táblázat: Az MBL változása a második nagyórló distalis felszínén.

Alkalmazott rövidítések: elemszám (N), szórás (SD) egyirányú ANOVA teszt (#)

		csoporth	N	átlag (mm)	SD (mm)	P érték
MBL	preoperatív	kontroll	11	3,57	1,34	0,063 #
		graft	11	4,66	2,3	
	1 éves posztoperatív	kontroll	11	2,85	1,27	0,000 #
		graft	11	1,24	0,55	
MBL változása tekintettel a preoperatív MBL-re	preoperatív MBL < 3 mm	kontroll	11	-0,01	0,32	0,027 #
		graft	11	0,58	0,34	
	preoperatív MBL > 3 mm	kontroll	11	0,99	0,89	0,000 #
		graft	11	4,49	1,45	
MBL változása tekintettel a két fog egymáshoz viszonyított helyzetére	csontos septum volt a két fog között	kontroll	11	-0,15	0,29	0,029 #
		graft	11	0,99	0,87	
	nem volt csontos septum a két fog között	kontroll	11	0,91	0,86	0,000 #
		graft	11	4,81	1,21	



12. ábra: A marginális csontszint (MBL) változása 1 éves követés során a második nagyőrő distalis felszínén: (a) eredmények függetlenül egyéb tényezőktől, (b) eredmények a preoperatív MBL tekintetében, (c) eredmények a két fog közötti csontos fal, a septum jelentlétének tekintetében. Az elemszámot n érték jelöli.

5.6. A bölcsességfog eltávolítások indikációjával, a bölcsességfogak elhelyezkedésével és a posztoperatív szövődmények előfordulásával kapcsolatos eredmények

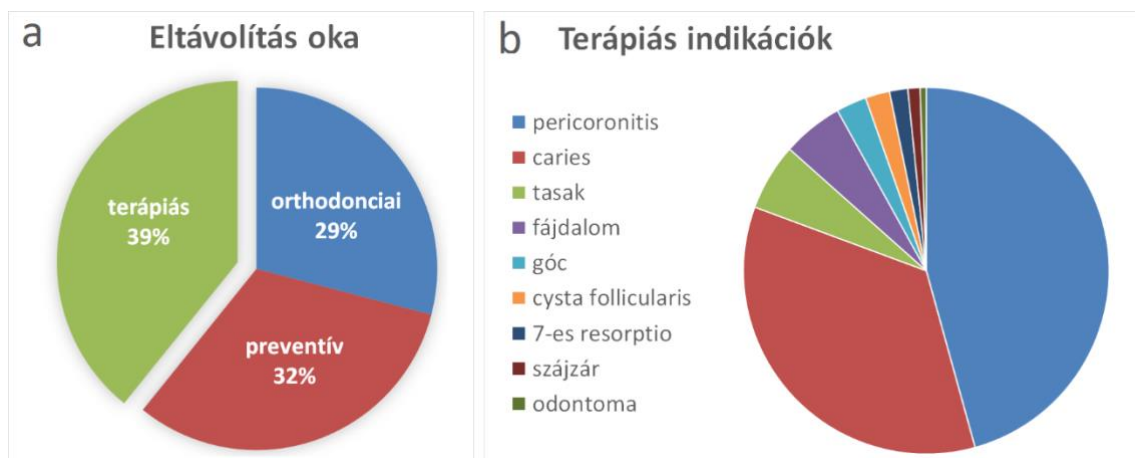
Összesen 1048 db bölcsességfogat távolítottunk el sebészi feltárásban, melyek közül 483 páciens 700 bölcsességfogát elemeztünk, melyeknek minden adata rendelkezésünkre állt.

A páciensek átlagéletkora 25 év volt, a legfiatalabb 13, a legidősebb 83 éves. A n. alveolaris inferior sérülésének veszélye miatt 3 panaszmentes bölcsességfogot tartottunk meg, egyéb esetben nem állt fenn általános sebészi kontraindikáció [184].

Minden beavatkozás előtt panoráma röntgen készült, 17 esetben CBCT felvétel is.

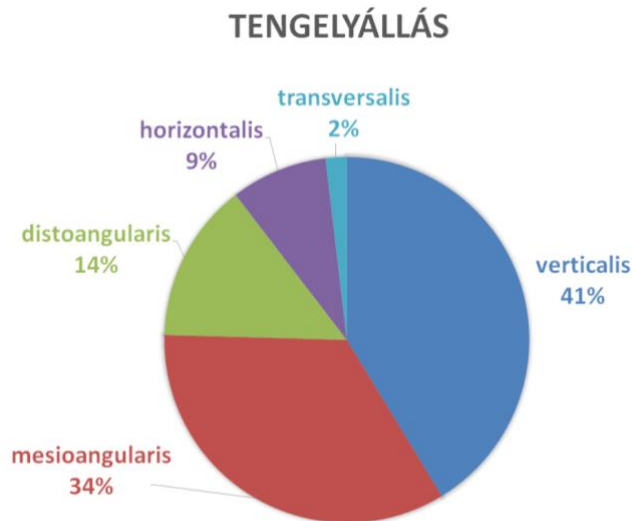
Az esetek 1/3-ában felső, 2/3-ában alsó bölcsességfog lett eltávolítva. A fogak 48%-ban teljesen impaktáltak voltak, 31%-ban részben áttörtek, és 21%-ban teljesen áttörtek, melyek az anatómiai adottságok vagy a fog destruált állapota miatt kerültek sculptiora.

Közel azonos arányban fordult elő terápiás, preventív és orthodonciai indikáció. Preventív indikációnak tekintettük a panaszmentes bölcsességfogakat azon páciensek esetén, ahol fogszabályozó kezelés nem történt. A nagy esetszám miatt került külön csoportba az orthodonciai indikáció. A terápiás indikáció legtöbbször pericoronitis és caries volt az ebből adódó gyulladással járó kórképekkel, kisebb számban előrehaladott paradontális tapadásvesztés (13. ábra). Gócbetegség 5, cysta follicularis 4, második nagyjáró reszorpciója 3, szájjár 2, odontoma 1 páciensnél fordult elő.



13. ábra: a: A bölcsességfog eltávolítás indikációi. b: A terápiás indikációk.

A fogakat a röntgenfelvétel alapján formájuk és elhelyezkedésük alapján csoportokba soroltuk. A tengelyállás szerint a bölcsességfogak eloszlása a 14. ábrán látható.



14. ábra: A bölcsességfogak tengelyállása.

A fogak gyökere 80%-ban teljesen kifejlődött, melyek közül 44% kúpos, 26% széttérő, 23% görbe gyökerű volt, 7%-ban pedig apicalis megvastagodás volt látható. A fogak 15,5%-ában kevesebb, mint a gyökér 2/3-a fejlődött ki, 4,5%-ában pedig egyáltalán nem jelentek meg gyökérnyúlványok. Germectomiát az esetek 7,5%-ában, azaz 49 esetben végeztünk, közte azokkal a fogakkal, melyeknek a gyökérnyúlvány még egyáltalán nem, vagy csak kismértékben jelent meg.

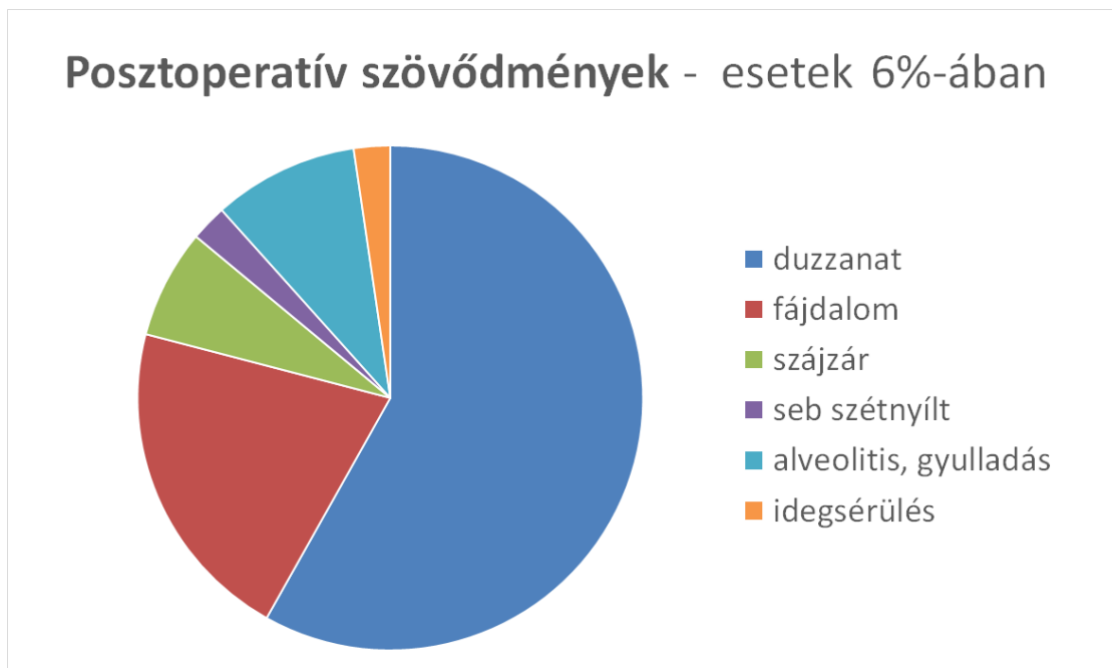
A fog elhelyezkedését a többi anatómiai képlethez képest a Pell-Gregory féle klasszifikáció alapján értékeltük, melynek eredménye a 8. táblázatban látható [179].

A radiológiai értékelés alapján a fogakat 24%-ban könnyű, 63%-ban közepes, míg 13%-ban nehéz műtéti fokozatba soroltuk [178].

8. táblázat: Pell-Gregory klasszifikáció [179].

Vertikális sík - impakció mélysége			Horizontális sík - ramustól távolság		
A	B	C	I.	II.	III.
31%	38%	31%	23%	69%	8%

Az esetek 6%-ában fordult elő posztoperatív komplikáció (15. ábra). Egy hétnél tovább fennálló arcduzzanat az összes eset 3,6%-ában, tartós fájdalom 1,3%-ban fordult elő. Alveolitis 4-szer, szájjár 3-szor, sebszétnyílás és idegsérülés 1-1 esetben fordult elő.



15. ábra: Posztoperatív szövődmények előfordulása bölcsességfogak műtéti eltávolítása után.

6. Megbeszélés

6.1. Milyen eredménnyel megy végbe az albumin és gentamycin bevonatú csont allograft hatására az új csont képződése szájsebészeti alkalmazás során?

Az alsó bölcsességfogak műtéti eltávolítását követően a páciensek fő panasza az arcduzzanat, mely feszítő fájdalmat okoz. A graft alkalmazása nem csökkentette a fájdalom mértékét és azt sem, hogy mennyi ideig, mennyi fájdalomcsillapító gyógyszert szedtek a páciensek. A posztoperatív fájdalom mértékében számos tényező játszhat szerepet: a műtét nehézsége, a lebeny kialakítása, a beavatkozás közben a sebkampó megfelelő használata, a posztoperatív szájhygiéna, az egyéni fájdalomtűrő képesség. Adataink alapján elmondható, hogy a posztoperatív fájdalom mérséklésében az alveolus prezerváció és a lokális antibiotikum terápia nem segít. Ehelyett érdemes a megfelelő fájdalomcsillapító terápia megválasztására fókuszálni, illetve felmerül a kiegészítő szisztémás antibiotikum vagy szteroid terápia, esetleg soft lézer helyi alkalmazása [110, 111, 115, 127].

A korábbi in vivo, in vitro, ortopédiai és szájsebészeti eredményeket figyelembe véve a regenerált csontállománynak az éphez hasonló szerkezetűnek kellene lennie a gentamycin bevonatú allograft alkalmazásával. A CBCT-n mért denzitásra mint iránymutató értékre tekintünk, nem kvantitatív adatként, hiszen a denzitás mérése csak kalibráció után, μ CT analízissel ad megbízható eredményt. A kontroll csoporthoz képest magasabb denzitású csont képződött a graft hatására, azonban kevésbé alakult ki az alveolus fölött corticalis csonttréteg. A magasabb denzitás oka lehet a perzisztáló graft szemcsék és a szekvesztráció jelenléte is. A hidroxil-apatit alapú szintetikus graftok, a bioüvegek és a bovine eredetű xenograftok biodegradációja lassú, és számos publikáció számol be évekkel később is látható graft szemcsékről a csontpótolt területen [10, 14, 18]. Amennyiben szintetikus anyagokkal vagy xenogén grafttal hasonlítjuk össze a kutatásunk eredményeit, az látható, hogy ezen anyagoknál is előfordulnak graft maradványok, függetlenül a gyógyulási idő hosszától, mégis alkalmasak klinikai felhasználásra [185, 186]. Ezzel szemben az allograftok gyorsan degradálódnak, számolni is kell a térfogat veszteséggel, mikor csont augmentációnál alkalmazzuk [2]. Kubosch és mtsai xenograft

és allograft összehasonlítását végezték: szövettani vizsgálattal az allograft esetén sejt maradványokat találtak a graft anyagában [187]. Az allograft oszteoinduktív tulajdonságait az albumin bevonat megváltoztatja, így gyorsabb és nagyobb mértékű csontképződés érhető el, mint a natúr allograft használatával [21, 30]. Az albumin hatása az allograft degradációjára azonban egyelőre tisztázatlan. A gentamycin szintén megzavarhatja a csontképződés folyamatát. A graft maradványok oka lehet akár maga a csont allograft eredeti szerkezete, vagy az albumin, vagy gentamycin bevonat eredménye.

Az alveolust fedő corticalis hiányát magyarázhatja, hogy a csontpótló anyag jelenléte megváltoztatja a csontképződés folyamatát. Xenograft, illetve albumin bevonatú allograft vizsgálatok is azt tapasztalták, hogy kevésbé alakult ki corticalis csont az alveolus fölött, mintha alveolus prezerváció nélkül hagyták volna gyógyulni az alveolust [188].

A csontmorfológia vizsgálatához a CBCT felvételek mikromorfometriai analízise megbízhatónak bizonyul, pozitívan korrelál csontbiopszia minták μ CT analízisével [189, 190]. A BS/BV a mineralizált szövetek térfogatának százalékos arányát, míg a Po(tot) a csont porozitásának mértékét adja meg a nyitott és zárt pórusok száma, térfogata és felszíne alapján számolva [191]. Ezek magas értéke a reszorpciós lacunák számának és méretének nagyobb mértékét fejezik ki a kontroll csoportban. A Tb,Th a trabeculák átlagos vastagsága, a Tb,N adott egységben a trabeculák száma. Ezek magas értéke a graft csoportban azt jelenti, hogy több és vastagabb trabecula van a csontpótlott területen, azaz egy tömörebb, kevésbé porózus csont képződik a kontroll csoporthoz képest.

Ezen eredmények közül a Tb,Th értékek korrelálnak korábbi tanulmánnyal. A Po(tot) értékben a különbség abból adódhat, hogy eltérő voxel mérettel készültek a CBCT felvételek: jelen kutatásban magasabb felbontással történt a leképzés [190]. Amennyiben arcüreg augmentációhoz alkalmaztak albumin bevonatú allograftot a-PRF technikával kombinálva, fél éves μ CT mikromorfometriai analízise során hasonló, kissé magasabb Tb,Th értéket mértek, mely adódhat a PRF technika csontképződést fokozó hatásából. Továbbá másfélszeres BS/BV értéket mértek, melynek oka lehet, hogy egy év helyett csak 6 hónap telt el a beavatkozás és az analízis közt, és a remodeling folyamata még nem alakított ki olyan tömör csontot, mint ahogy a jelen kutatásban történt 1 éves utánkövetéssel [192].

6.2. *A lokális lokális antibiotikum használat során mennyire tud kiteljesedni a csontgraft integráció?*

Feltételezem, hogy a lokális antibiotikum használat csökkenti a patogén mikroorganizmusok számát, így a csontgraft integrációja zavartalanul végbe mehet. Jelen kutatásban standardizáltak a körülmények, nincs gyulladás, így a gyulladásos faktorok és mikroorganizmusok hatása kizárható a vizsgálatból, és tisztán a csontosodásra gyakorolt hatása mutatkozhat meg a gentamycinnek a csontpótló anyaghoz kötve.

A gyógyult csont makromorfológiája hasonlóan bizonyult a gentamycin bevonat nélküli BoneAlbuminnal végzett alveolus prezerváció eredményeihez, azonban a plusz antibiotikum bevonat hatására nagyobb arányban fordultak elő látható graft maradvány szemcsék és szekvesztráció [188, 190].

A graft maradványok okozhatják a gentamycin bevonatú allografttal végzett alveolus prezerváció hatására képződött csontszövet magasabb denzitását is [188].

Gentamycin bevonat hatására 40,91%-ban nem alakult ki alveolust fedő corticalis, míg a szimpla albumin bevonatú allograft esetén ez az érték 15,62%. A folytonos corticalis 4,55% a gentamycin bevonat esetén, a szimpla albumin bevonatú allograftnál 15,63%. Ebből arra következtethetünk, hogy a gentamycin bevonat miatt alakult ki kisebb mértékben alveolust fedő corticalis, ugyanis minden más paraméter egyezett a két vizsgálat között [188].

A magyarázat abban keresendő, hogy a gentamycinnek lehet egy csontképződést gátló hatása: megzavarhatja a csontképződés folyamatát.

Amikor kalcium-szulfátot vontak be gentamycinnel, több ideig tartott a kalcium-szulfát hidratációja, akadályozta az egész kristályképződés folyamatát [152].

Isefuku és mtsai humán osteoblast sejtvonalon vizsgálta a gentamycin hatását. 100 µg/ml gentamycin koncentráció fölött megfigyelték, hogy az alkalikus foszfatáz aktivitás jelentősen csökkent, valamint az osteoblastok DNS szintézise is károsodott. A timidin nukleinsav inkorporációját zavarta meg a gentamycin, és a teljes DNS szám is csökkent 700 µg/ml gentamycin koncentráció fölött [134].

Akif és mtsai szintén oszteogenetikus sejteket tartalmazó sejtvonalon vizsgálta a gentamycin hatását 12,5-800 µg/ml koncentrációban. Minden esetben azt tapasztalták, hogy az összes sejtszám nem változott, de az életképes sejtek száma egyharmadra csökkent. Az alkalikus foszfatáz aktivitás felére csökkent. Az oszteogén hatású osterix transzkripciós faktor és az alkalikus foszfatáz enzim génexpressziója azonban változatlan maradt [193].

Lewis és mtsai in vivo vizsgálatot végeztek: demineralizált csont mátrixot alkalmaztak csont defektus feltöltésére, gentamycinnel keverve, vagy anélkül. Az eredményeket hisztológiával és µCT-vel vizsgálták. Három hét után nem volt szignifikáns különbség a két csoport közt, a csontképződés jelei mindkét esetben megfigyelhetők voltak. A 9. héten viszont a gentamycinnel kevert csoportban szignifikánsan kevesebb mineralizált szövet volt látható, vagyis a gentamycin hátrányosan befolyásolta a csontképződést [194].

In vivo vizsgálatokban a gentamycin és vancomycin bevonatú humán allograft beültetése csont defektusba rontotta a gyógyulás mértékét és kevésbé mineralizált csontszövet alakult ki [195, 196].

Ezen tapasztalatok alapján egyértelműen elmondható, hogy a gentamycin hátrányosan befolyásolja a csont regenerációját, alátámasztva az in vivo és in vitro vizsgálatokat a klinikai felhasználással.

Gentamycin bevonat nélküli BoneAlbuminnal összehasonlítva pozitív korreláció figyelhető meg mind a BS/BV, Tb, Th, Tb,N és Po(tot) értékek közt, ami azt jelenti, hogy a plusz antibiotikum bevonat nem befolyásolta a csont mikrostruktúráját [188]. Mindkét vizsgálat alsó impaktált bölcsességfogak alveolus prezervációjának hatását vizsgálta 1 évvel a beavatkozás után CBCT felvételeken. Következtetésképp elmondható, hogy a gentamycin bevonattal is ellátott allograft a szimpla albumin bevonatú BoneAlbuminhoz hasonlóan tömör csont képződését indukálta, függetlenül a csontképződésre gyakorolt negatív hatásától.

A lokális antibiotikum használat hatásait érdemes lehet tovább vizsgálni magasabb esetszámmal, ugyanis változók az irodalomban az eredmények, és nem tekinthető standard protokollnak az lokális antibiotikum terápia csontpótlással kombinálva dento-alveolaris sebészeti felhasználás során.

6.3. Az alveolus prezerváció hogyan befolyásolja az alveolaris dimenziókat bölcsességfog eltávolítást követően?

Az alveolus prezerváció jól bevált technika fogeltávolítást követően, amennyiben tervezzük a fog pótlását: elősegíti mind a vertikális, mind a horizontális csontdimenziók megtartását [197, 198]. Habár bölcsességfogakat nem pótlunk, a csontpótlás hatása a buccalis vertikális csontra figyelemre méltó. Egyéb fogak eltávolításakor is ezt figyelték meg, hogy a buccalis csontfal kevésbé atrofizál alveolus prezervációt követően. Jelen vizsgálatnál azonban figyelembe kell venni, hogy a bölcsességfogak sebészi eltávolítása során elsősorban a fogat occlusalisan fedő, illetve a buccalis oldalról határoló csontot távolítjuk el sebészi fűróval a fog exponálásához, így az alveolus csont dimenzióinak változásai csak iránymutatók lehetnek.

Az alveolus körüli csont dimenziók többféleképpen is mérhetők, parodontális szondával, vagy radiológiaiilag [77, 78, 80, 94]. Egyes tanulmányok periapicalis röntgenfelvételen mérik a csontszint változását, melyhez egyénileg készített filmtartót használnak, hogy stabilizálják a mérési pontokat, míg más kutatások CBCT felvételeken jelen vizsgálattal megegyező mérési pontokat alkalmaztak [199–201]. Mindkét technikát megbízhatónak találták az alveolaris csontdimenziók követése során.

Walker kutatásának eredményei a vertikális csontszint változásában szinte teljesen megegyeznek a jelen adatokkal (Walker kontroll $-2,6$ mm, saját kontroll $-2,54$ mm; Walker graft $-1,12$ mm, saját graft $-1,37$ mm) [199]. A horizontális csontszintváltozás eredményei azért lehetnek nagyon különbözőek, mert a többi tanulmány nem bölcsességfog műtéteket vizsgált, hanem egyéb, egyszerű fogeltávolításokat.

A nemzetközi tanulmányok eredményeivel azonos tendenciát figyeltünk meg: az alveolus prezerváció leginkább a buccalis vertikális csontszint megőrzésében játszik szerepet, és a horizontális dimenziókra csak csekély hatással van, melyet jelen vizsgálat is igazolt [77, 94, 199–201].

6.4. Az alveolus prezerváció hogyan hat a szomszédos fogon mérhető csontveszteségre?

Fogeltávolítás után az alveolus körülvevő csontállomány változik, ami a szomszédos fogakra is hatással lehet. A tanulmány legjelentősebb eredménye a második nagyőrlő distalis felszínén mért MBL változása. A parodontális szondával mért adatokhoz hasonlóan a CBCT is megbízható eredményt ad ennek tekintetében Fleiner tanulmánya szerint [202]. Tisztáznunk kell, hogy a mérések csak CBCT felvételen történtek, parodontális szondával nem, ugyanis a szondával történő pontos mérést akadályozza a bölcsességfog jelenléte: bele ütközhet a szonda, amennyiben kontaktusba kerül a második nagyőrlővel, így a szonda nem éri el a legmélyebb csontszintet a második nagyőrlő distalis felszínén. Így a szondával végzett mérések nem lennének valóságosak jelen esetben az MBL tekintetében.

Csontdefektusnak definiáltunk minden 3 mm-nél nagyobb MBL-t, vagyis a 3 mm-t meghaladó csontveszteséget a második nagyőrlő distalis felszínén. A preoperatív csontdefektus a kontroll csoportban jelentős számban megmaradt 1 év után, 8-ból 5 esetben, vagyis 62,5%-ban. Kan és mtsai szintén bölcsességfogak eltávolítása után mérték a csontveszteséget a második nagyőrlőn, figyelembe véve a preoperatív parodontális státuszt és a szájhigiéniát is [203]. Ezen vizsgálat $5,4 \pm 0,8$ mm MBL-t mért bölcsességfog műtétet követően 6-36 hónappal, alveolus prezerváció nélkül. A bölcsességfogak mesialis tengelyállása, preoperatív röntgenen radiolucencia a fog körül, valamint nem megfelelő szájhigiéncia esetén nagyobb mértékű volt a csontveszteség. Ezen tanulmány értékei jelentősen magasabbak az általunk mérttől, alátámasztva a relevanciáját a második nagyőrlőn létrejövő csontveszteségnek bölcsességfog eltávolítást követően.

Alveolus prezerváció esetén az MBL $4,66 \pm 2,3$ mm-ről $1,24 \pm 0,55$ mm-re csökkent. 8 páciensnek volt a beavatkozás előtt csontdefektusa, és egy évvel később egyik esetben sem volt mérhető 3 mm-nél nagyobb defektus a második nagyőrlő distalis felszínén. Stavropoulos és mtsai hasonló eredményre jutottak, mikor gentamycinnel bevont xenograftot és GTR-t alkalmaztak alveolus prezervációra bölcsességfog eltávolítást követően: 4,7 mm MBL növekedést, azaz csontnyereséget mértek [176]. Ezen felül

pozitív korrelációt figyeltek meg a parodontális szondával mért eredmények és a radiológiai adatok közt, megerősítve jelen tanulmányunk adatainak megbízhatóságát. Munhoz és mtsai szerint az alveolus prezervációnak nem volt hatása az MBL-re 2 éves követés során, azonban fontos hangsúlyozni, hogy ebben az esetben 2 mm-nél kisebb volt a preoperatív marginális csontveszteség mind a kontroll, mind a graft csoportban [204].

Fogeltávolítás után megváltoznak a szomszédos fog körüli szövetek, így csontos defektus is képződhet: ez okozhat periodontális megbetegedést bakteriális infekcióval, mely tovább fokozhatja a marginális csontveszteséget [205, 206]. Továbbá a fogat körülvevő csont és lágyszövetek redukciója miatt szabaddá válhat a cement, illetve dentin, ami a fog fokozott szenzitivitásához vezethet [207].

Bölcsességfogak műtéti eltávolítása után gyakran tapasztalható a klinikumban is, hogy a második nagyőrlő distalis felszínén megnövekedett a parodontális tapadásvesztés [206]. Hónapokkal később is jelentkeznek a páciensek a bölcsességfog helyén az íny gyulladására és kellemetlen szájízre panaszkodva. Ezt okozhatja a műtét után visszamaradt defektusba az ételmaradék bekerülése, hiszen az anatómiai adottságok miatt egyébként is nehezített a megfelelő szájhygiéna fenntartása ezen területen [208]. Amennyiben ez tartósan fennáll, a baktériumok pericoronitishez és parodontális abscessushoz hasonló panaszokat okoznak: lobos, duzzadt, fájdalmas az íny, debris és pus ürülés tapasztalható [47]. Kürettálással kezelhető a megbetegedés, de az anatómiai helyzet miatt nehezített a parodontális csontdefektus sebészi regenerációja [187, 205].

A második nagyőrlő érzékenysége hideg ingerre szintén visszatérő probléma az íny recessziójából adódóan [209]. Front területen az ínyrecesszió okozta fognyaki érzékenységet mucogingivális sebészi eljárással, ínyrecesszió fedéssel kezeljük legtöbbször [210–212]. Ám az anatómiai adottságok miatt ez rutin szerűen nehezen kivitelezhető a második nagyőrlő distalis felszínén [213].

Igaz, bölcsességfog pótlása nem szükséges protetikailag, de a második nagyőrlő parodontális tapadásvesztéséből adódó panaszok megelőzhetőek lehetnek alveolus prezervációval bölcsességfog elvátolítást követően. A prevenciónak itt kiemelt szerepe lehet a kialakuló periodontális megbetegedés, ínyrecesszió, fogérzékenység nehezen kivitelezhető ellátása miatt.

6.5. Az alveolus prezerváció bölcsességfogak sebészi eltávolítása során járhat-e valamilyen járulékos klinikai előnnyel?

Kugelberg és mtsai már 1991-ben leírták, hogy milyen preoperatív tényezők befolyásolják az impaktált bölcsességfogak eltávolítása után a második nagyőrlő melletti csontdefektus gyógyulását [214]:

- preoperatív marginális csontveszteség a második nagyőrlő distalis felszínén
- a páciens életkora
- a második nagyőrlő és a bölcsességfog közti kontakt terület
- gyökér reszorpció a második nagyőrlőn
- parodontális szondával mért tapadásveszteség az első nagyőrlőn.

Kwok és mtsai impaktált bölcsességfogak eltávolítása után 6-36 hónapig követték a pacienseket. Az alábbi tényezőket állapították meg rizikó faktornak, melyek együttes vagy külön fennállásakor megnövekedett szondázási mélység volt mérhető a második nagyőrlő distalis felszínén [215]:

- mesioangularis tengelyállású impaktált bölcsességfog
- preoperatív radiolucencia a második nagyőrlő mögötti területen
- nem megfelelő posztoperatív plakk kontroll

Leventis és mtsai az alábbi tényezők együttes jelenlétekor végeztek alveolus prezervációt impaktált bölcsességfogak eltávolítása után [216]:

- preoperatív periodontális megbetegedés a második nagyőrlő distalis felszínén
- páciens 26 évnél idősebb
- mesioangularis vagy horizontális tengelyállású impaktált bölcsességfog

Ezen esetek közös pontja volt, hogy nem volt csontosfal a második nagyőrlő gyökere és a bölcsességfog koronája között.

Az általunk végzett kutatásban, amennyiben a preoperatív CBCT felvételen több, mint 3 mm MBL volt mérhető a második nagyőrlők distalis felszínén, jelentős különbség mutatkozott a kontroll és graft csoportok között a posztoperatív MBL tekintetében. Ekkor az alveolus prezerváció jelentős mértékben hozzájárult az MBL növeléséhez, míg kontroll esetekben nem volt ekkora különbség a végeredményben a két csoport között. Elmondható, hogy az alveolus prezervációnak akkor van szignifikáns jelentősége a marginális csontszint megőrzésében, ha preoperatíván több, mint 3 mm defektus mérhető a CBCT felvételen.

Ezen adatok korreláltak azzal, amikor nem az MBL-t mértük, csupán a csontos septum jelenlétét vizsgáltuk a bölcsességfog és a második nagyőrlő közt. A septum jelenléte függ a fogak közti távolságtól és a tengelyállástól. Amennyiben a második nagyőrlő direkt kontaktusban volt a bölcsességfoggal, vagyis nem volt közöttük csontos septum, nincs nagy jelentősége az alveolus prezervációnak a posztoperatív MBL tekintetében. Ha viszont nincs septum a két fog között, jelentős MBL növekedés érhető el alveolus prezervációval, anélkül pedig nagy számban csontdefektus marad vissza. Ezen septum jelenléte a minden napos gyakorlatban, panoráma röntgenfelvételen pontos mérés nélkül is meghatározható, segítséget nyújtva abban, érdemes-e a bölcsességfog eltávolítása után alveolus prezervációt végezni, vagy sem.

A bölcsességfog impakciójának mélysége és a tengelyállása alapján nem volt szignifikáns különbség a kontroll és graft csoport közt, ami valószínűleg csak az alacsony esetszámnak köszönhető. Ezen tényezők egyértelműen meghatározzák a CBCT felvételen mérhető MBL értékét és a két fog közötti csonterület anatómiáját, a septum jelenlétét.

Cannullo és mtsai 18 impaktált bölcsességfogot távolítottak el [217]. A teszt csoportban HA és TCP tartalmú csontgraftot alkalmaztak, a kontroll csoportban kollagén szivacsot helyeztek be a véralvadék stabilizálásához. Bár az alveolus prezerváció hatása a MBL-re egyértelműen bizonyított, csak tendenciát figyeltek meg a két csoport MBL vesztésében a második nagyőrlő distalis felszínén, szignifikáns statisztikai különbség nem volt. Ez valószínűleg az alacsony esetszámnak köszönhető, ahogy jelen kutatás sem talált szignifikáns eltérést a két csoport között a fog tengelyállása tekintetében, holott

számos publikációban leírták a mesioangularis tengelyállás jelentőségét a posztoperatív csontdefektus kialakulásával kapcsolatosan [214–219].

A lebenyképzés technikája szintén befolyásolhatja a parodontális tapadásvesztést a második nagyőrlő buccalis és distalis felszínén. A tapadásvesztés az ínycsontrecesszió és a marginális csontvesztés együttes eredménye. Számos publikáció egyetért abban, hogy a második nagyőrlő körüli hámtapadást érintő metszésvonal hátrányosan befolyásolja a gyógyulást. A második nagyőrlő hámtapadást érinti az ínycsontban vezetett segédmetszés nélküli lebeny, mely az első nagyőrlőig ér, úgynevezett boríték lebeny. Szintén érinti a hámtapadást a háromszögletű lebeny, mely kiegészül a második nagyőrlő mesialis egyharmadánál ejtett vertikális segédmetszéssel: jelen vizsgálatban is ezt alkalmaztuk. Ezzel szemben a Szmyd lebeny nem érinti a második nagyőrlő buccalis hámtapadását, már a második nagyőrlőtől distalisán megejteti a vertikális segédmetszést. Ennek köszönhetően a Szmyd lebennyel több hónappal a műtét utáni kisebb tapadásvesztésről számoltak be a második nagyőrlő körül, a második nagyőrlő hámtapadását sértő lebenyekkel összehasonlítva [220]. Ezzel szemben volt, aki csak a kezdeti 3-4 hétben mért szignifikáns különbséget a két csoport tapadásvesztése között, mely 1 év után már nem mutatott szignifikáns eltérést [221].

A lebeny rögzítése is befolyásolhatja a második nagyőrlőn mérhető parodontális tapadásvesztést. Distalis circumdentális öltéssel szignifikánsan kisebb tapadásvesztés volt mérhető az egyszerű csomós öltésekhez képest [222].

Ezen utóbbi vizsgálatokat kiegészítésképp tenném hozzá, alátámasztva, hogy számos tényező közrejátszik a második nagyőrlő körüli marginális csontvesztés és parodontális tapadásvesztés kialakulásához. Eredményeink alátámasztják az elmúlt évtizedek publikációit, melyek a második nagyőrlőn mérhető posztoperatív csontdefektus kialakulásával foglalkoznak. A kutatás alátámasztja a bölcsességfogak sebészi eltávolítását követő alveolus prezerváció jelentőségét, illetve iránymutatást ad, hogy milyen esetekben lehet célszerű ezt elvégezni, a preoperatív CBCT felvételen mérhető paraméterek alapján. A második nagyőrlő és a bölcsességfog közötti csontos fal, septum jelenlétének vizsgálata egyszerűbbé teszi a mindennapos gyakorlatban az alveolus prezerváció szükségességének megítélését.

6.6. A bölcsességfog eltávolítások indikációja, a bölcsességfogak elhelyezkedése és a posztoperatív szövődmények előfordulása.

A pácienseg 25 éves átlagéletkora a bölcsességfog eltávolításakor alacsonyabb, mint a nemzetközi átlag. Petrosyan és mtsai az Egyesült Királyságban azt tapasztalták, hogy 1994-ről 2012-re az átlagéletkor 29-ről 36-ra emelkedett [223]. Kautto és mtsai 2013 és 2014 között 36 éves átlagéletkort állapítottak meg Finnországban [224]. Zaman és mtsai 2016 és 2020 között végeztek vizsgálatot Szaud-Arábiában. Az egyoldali bölcsességfog műtétek átlagéletkora 27, a kétoldali bölcsességfog műtétek átlagéletklora 30 év volt [225].

A bölcsességfogak eltávolításának indikációja egyenlő arányban terápiás, preventív, illetve orthodonciai. Az orthodonciai indikációt a nagy esetszám miatt tekintettük külön csoportnak, mely egyben preventív célzatú is. Ez az arány alátámasztja a preventív szemlélet terjedését, valamint az orthodonciai kezelések számának növekedését.

Jelentős számban távolítottunk el teljesen impaktált fogakat, illetve olyan fogakat, melyek gyökerének kevesebb, mint 2/3 része fejlődött ki. Ez szintén alátámasztja a preventív szemlélet jelentőségét, ugyanis a bölcsességfog eltávolítás akkor ideális, amikor még nem fejlődött ki teljesen a foggyökér, így a n. alveolaris inferior közelsége ritkábban okoz problémát.

A fogak tengelyállásával kapcsolatosan érdekes, hogy a vertikális tengelyállás fordult elő legmagasabb arányban, és csak ezt követte a mesioanguláris pozíció. Számos nemzetközi publikáció a mesioanguláris tengelyállást írja le a leggyakoribbnak, egyebekben az eredmények hasonlóak az általunk megfigyeltekkel [226–228].

A posztoperatív szövődmények előfordulási aránya megegyezik a nemzetközi átlaggal [229, 230]. A n. alveolaris inferior sérülése csupán 1 páciens esetén fordult elő. A páciens féloldali zsibbadása néhány hét soft lézer terápia után megszűnt, az ideg regenerálódott. A posztoperatív szövődmények alacsony aránya felhívja a figyelmet a műtét előtti gondos tervezésre, illetve a CBCT felvétel szükségességére az idegsérülések elkerülése végett azon esetekben, amikor a bölcsességfog gyökere feltehetően kapcsolatba kerül a canalis mandibulae-val [183, 231].

7. Következtetések

7.1. Következtetések a csontszerkezet makromorfológiai és mikromorfometriai vizsgálata alapján

- I. Az allograft részecskék nem szívódnak fel teljesen, 1 év után is megfigyelhetők perzisztáló szemcsék, szekveszterek. Ennek oka lehet a csontgraft szerkezete, az albumin bevonat, vagy a hozzáadott gentamycin.
- II. Alveolus prezerváció esetén számolni kell az alveolust fedő corticalis csontlemez kialakulásának elmaradásával.
- III. Alveolus prezerváció hatására több, vastagabb trabecula alakul ki, alacsonyabb a csont porozitása, melynek kisebb a felülete, kevesebb benne a reszorpciós lacuna: denzebb, tömörebb csontszövet képződik.

7.2. Következtetések az alveolaris csont dimenzióinak változásában

- I. A buccalis vertikális csontfal sorvadása nagymértékben megelőzhető alveolus prezervációval.
- II. A horizontális csontdimenziók változására nincs nagy hatással az alveolus prezerváció.

7.3. Következtetések a második nagyörlő distalis felszínén mért MBL tekintetében

- I. Az alveolus prezerváció csökkenti az MBL értékét a kontroll csoporthoz képest, csökkenti a posztoperatív marginális csontvesztést.
- II. Az MBL csökkenése, azaz a csontmennyiség növekedése szignifikánsan nagyobb a graft csoportban a kontrollhoz képest, ha a preoperatív MBL több, mint 3 mm volt.
- III. Az MBL csökkenése, azaz a csontmennyiség növekedése szignifikánsan nagyobb a graft csoportban a kontrollhoz képest, ha a preoperatív röntgenfelvételen a második nagyörlő és a bölcsességfog között nincs csontos septum.

- IV. Bölcsességfog sebészi eltávolítását követően ajánlott alveolus prezervációt végezni, ha preoperatív csontos defektus látható, vagyis az MBL nagyobb, mint 3 mm a második nagyórló distalis felszínén, vagy ha nem látható csontos septum a második nagyórló és a bölcsességfog között.

7.4. Következtetések a bölcsességfog eltávolítások indikációjával, a bölcsességfogak elhelyezkedésével és a posztoperatív szövődmények előfordulásával kapcsolatosan

- I. A bölcsességfog eltávolítások során a páciensek átlagéletkora 25 év a Semmelweis Egyetem Dento-alveoláris Sebészeti Osztályán, mely alacsonyabb a nemzetközileg megfigyeltekhez képest.
- II. A preventív szemlélet terjedése és az orthodonciai kezelések számának növekedése figyelhető meg.
- III. A bölcsességfogak tengelyállása és elhelyezkedése hasonló a nemzetközileg tapasztaltakhoz.
- IV. A posztoperatív szövődmények előfordulása alacsony, mely a körültekintő diagnosztikának és a sebészi módszer alapos megtervezésének köszönhető.

7.5. Új eredmények

- I. A lokális gentamycin hatására nem változik az újonnan képződött csont mikrostruktúrája, viszont kevésbé alakul ki fölötte corticalis réteg. A regenerált csontszövet denzitása magasabb.
- II. A gentamycin bevonat hatásása több graft szemcse maradvány és szekvesztráció figyelhető meg. A gentamycin lassítja a graft degradációját.
- III. Bölcsességfog sebészi eltávolítása során az alveolus prezerváció jelentős mértékben hozzájárul az alveolus vertikális csontszintjének megtartásához. A horizontális csontszint megőrzésében nincs meghatározó szerepe az alveolus prezervációnak.
- IV. Bölcsességfogak sebészi eltávolítása során a gentamycin és albumin bevonatú allografttal végzett alveolus prezerváció hozzájárul a második nagyőrlő distalis felszínén mérhető marginális csontveszteség minimalizálásához.
- V. Bölcsességfogak sebészi eltávolítása során alveolus prezerváció akkor javasolt, amikor a preoperatív marginális csontveszteség több mint 3 mm a második nagyőrlő distalis felszínén, illetve amikor nem látható csontos septum a második nagyőrlő és bölcsességfog között.

8. Összefoglalás

Dolgozatomban szorosan összefonódik a bölcsességfogak és a csontpótlás témája.

A mindennapos gyakorlat jelentős részét képezi a bölcsességfogak eltávolítása, így fontos ennek elméleti háttérével tisztában lenni. A preventív szemlélet terjedése látható az elvégzett beavatkozások közt.

Ami a csontpótló anyagokat illeti az albumin bevonatú allograft, a BoneAlbumin már bizonyította számos előnyét és sikeresen alkalmazzák a klinikumban. A hozzáadott gentamycin bevonat ugyan nem változtatja meg a regenerált csontszövet mikroszerkezetét, de akadályozza a csontregeneráció folyamatát. A gentamycin elterjedten alkalmazott anyag lokális antibiotikum terápiában, de szükségtelen és hátrányos csontpótló anyaghoz keverni, ha gyulladásmentes környezetben alkalmazunk csontpótló eljárást.

A vizsgálat bemutatja, hogy annak ellenére, hogy alveolus prezerváció nem terjedt el a mindennapos gyakorlatban bölcsességfog műtéti eltávolítását követően, érdemes lenne alkalmazni bizonyos esetekben: ha a második nagyőrlő mögötti marginális csontveszteség preoperatív radiológiai felvételen több, mint 3 mm, vagy ha nem látható csontos septum a második nagyőrlő és a bölcsességfog közt. Alveolus prezervációval csökkenthető a második nagyőrlő distalis felszínén a posztoperatív csontveszteség, és ebből adódóan a helyi parodontális megbetegedés, valamint fognyaki érzékenység kialakulása is.

9. Summary

Wisdom teeth and bone augmentation are the main topics of the study. Wisdom teeth removal is one of the most common surgical procedures, thus the importance of background knowledge needs to be emphasized. Preventive approach has become widespread.

Allograft application has not been common yet, although BoneAlbumin is a suitable material for bone grafting. Additional gentamycin coating does not modify the microstructure of the regenerated bone tissue, but it has adverse effects on bone formation. However, bone grafting with gentamycin coated BoneAlbumin results the same regenerated bone tissue quality as bone grafting with simple albumin coated allograft. In consequence, mixing bone graft substitute with gentamycin is unnecessary and disadvantageous when bone grafting is applied in a region where inflammation is not present.

Alveolar preservation should be considered after wisdom tooth removal in certain cases: when the preoperative marginal bone loss is more than 3 mm at the distal site of the second molar, or there is a direct contact between wisdom tooth and second molar without bone septum. Alveolar preservation can minimize the marginal bone loss at the distal site of second molar, consequently it can reduce the development of local parodontal disease and tooth sensitivity.

10. Irodalomjegyzék

1. Gresz V. A csontok szöveti szerkezete. In: Zelles T (szerk.), Orálbiológia. Medicina Könyvkiadó Zrt, Budapest, 2007: 49-56.
2. Divinyi T, Bogdán S, Huszár T. Csontpótló eljárások. In: Divinyi T (ed) Orális implantológia. Semmelweis Kiadó, Budapest, 2007:67-100.
3. Alsina M, Guise TA, Roodman GD. (1996) Cytokine regulation of bone cell differentiation. *Vitam Horm*, 52: 63-98.
4. Caplan AI, Correa D. (2011) PDGF in bone formation and regeneration: new insights into a novel mechanism involving MSCs. *J Orthop Res*, 29: 1795-1803.
5. Chen D, Zhao M, Mundy GR. (2004) Bone morphogenetic proteins. *Growth Factors*, 22: 233-241.
6. Shapiro F. (2008) Bone development and its relation to fracture repair. The role of mesenchymal osteoblasts and surface osteoblasts. *Eur Cell Mater*, 15: 53-76.
7. Nauta A, Gurtner G, Longaker MT. (2011) Wound healing and regenerative strategies. *Oral Dis*, 17: 541-549.
8. Lin W -L, McCulloch CAG, Cho M -I. (1994) Differentiation of periodontal ligament fibroblasts into osteoblasts during socket healing after tooth extraction in the rat. *Anat Rec*, 240: 492-506.
9. Cardaropoli G, Araújo M, Lindhe J. (2003) Dynamics of bone tissue formation in tooth extraction sites. An experimental study in dogs. *J Clin Periodontol*, 30: 809-818.
10. Yamada S, Heymann D, Bouler JM, Daculsi G. (1997) Osteoclastic resorption of calcium phosphate ceramics with different hydroxyapatite/beta-tricalcium phosphate ratios. *Biomaterials*, 18: 1037-1041.
11. Kamitakahara M, Ohtsuki C, Miyazaki T. (2008) Review paper: behavior of ceramic biomaterials derived from tricalcium phosphate in physiological condition. *J Biomater Appl*, 23: 197-212.
12. Lu J, Descamps M, Dejou J, Koubi G, Hardouin P, Lemaître J, Proust JP. (2002) The biodegradation mechanism of calcium phosphate biomaterials in bone. *J Biomed Mater Res*, 63: 408-12.
13. Bairo F, Fiorilli S, Vitale-Brovarone C. (2016) Bioactive glass-based materials with hierarchical porosity for medical applications: Review of recent advances. *Acta Biomater*, 42: 18-32.
14. Huan Z, Leeflang S, Zhou J, Zhai W, Chang J, Duszczyc J. (2012) In vitro degradation behavior and bioactivity of magnesium-Bioglass(®) composites for orthopedic applications. *J Biomed Mater Res B Appl Biomater*, 100: 437-446.
15. Sa Y, Yang F, Wang Y, Wolke JGC, Jansen JA. (2018) Modifications of Poly(Methyl Methacrylate) Cement for Application in Orthopedic Surgery. *Adv Exp Med Biol*, 1078: 119-134.
16. Welch RD, Hudson Berry B, Crawford K, Zhang H, Zobitz M, Bronson D, Krishnan S. (2002) Subchondral defects in caprine femora augmented with in situ setting hydroxyapatite cement, polymethylmethacrylate, or autogenous bone graft: biomechanical and histomorphological analysis after two-years. *J Orthop Res*, 20: 464-472.
17. Karpinski R, Szabelski J, Maksymiuk J. (2019) Seasoning Polymethyl Methacrylate (PMMA) Bone Cements with Incorrect Mix Ratio. *Materials*, 12: 3073.

18. Amid R, Kheiri A, Kheiri L, Kadkhodazadeh M, Ekhlasmankermani M. (2021) Structural and chemical features of xenograft bone substitutes: A systematic review of in vitro studies. *Biotechnol Appl Biochem*, 68:1432-1452.
19. Graham SM, Leonidou A, Aslam-Pervez N, Hamza A, Panteliadis P, Heliotis M, Mantalaris A, Tsiridis E. (2010) Biological therapy of bone defects: the immunology of bone allo-transplantation. *Expert Opin Biol Ther*, 10: 885-901.
20. Bleich NK, Kallai I, Lieberman JR, Schwarz EM, Pelled G, Gazit D. (2012) Gene therapy approaches to regenerating bone. *Adv Drug Deliv Rev*, 64: 1320-30.
21. Horváthy DB, Vác G, Szabó T, Szigyártó IC, Toró I, Vámos B, Hornyák I, Renner K, Klára T, Szabó BT, Dobó-Nagy C, Doros A, Lacza Z. (2016) Serum albumin coating of demineralized bone matrix results in stronger new bone formation. *J Biomed Mater Res B Appl Biomater*, 104: 126-132.
22. Hinsenkamp M, Muylle L, Eastlund T, Fehily D, Noël L, Strong DM. (2012) Adverse reactions and events related to musculoskeletal allografts: reviewed by the World Health Organisation Project NOTIFY. *International Orthopaedics*, 36: 633-641.
23. Urist MR. (1965) Bone: Formation by Autoinduction. *Science*, 150: 893-899.
24. Francis GL. (2010) Albumin and mammalian cell culture: implications for biotechnology applications. *Cytotechnology*, 62: 1-16.
25. Mijiritsky E, Gardin C, Ferroni L, Lacza Z, Zavan B. (2020) Albumin-impregnated bone granules modulate the interactions between mesenchymal stem cells and monocytes under in vitro inflammatory conditions. *Mater Sci Eng C Mater Biol Appl*, 110: 110678.
26. Weszl M, Skaliczki G, Cselenyák A, Kiss L, Major T, Schandl K, Bognár E, Stadler G, Peterbauer A, Csöngé L, Lacza Z. (2012) Freeze-dried human serum albumin improves the adherence and proliferation of mesenchymal stem cells on mineralized human bone allografts. *J Orthop Res*, 30: 489-496.
27. Omar O, Lennerås M, Svensson S, Suska F, Emanuelsson L, Hall J, Nannmark U, Thomsen P. (2009) Integrin and chemokine receptor gene expression in implant-adherent cells during early osseointegration. *Journal of Materials Science: Materials in Medicine*, 21: 969-980.
28. Omar OM, Granéli C, Ekström K, Karlsson C, Johansson A, Lausmaa J, Wexell CL, Thomsen P. (2011) The stimulation of an osteogenic response by classical monocyte activation. *Biomaterials*, 32: 8190–8204.
29. Tang H, Zhang Y, Jansen JA, van den Beucken JJJP. (2017) Effect of monocytes/macrophages on the osteogenic differentiation of adipose-derived mesenchymal stromal cells in 3D co-culture spheroids. *Tissue and Cell*, 49: 461-469.
30. Skaliczki G, Schandl K, Weszl M, Major T, Kovács M, Skaliczki J, Szendrői M, Dobó-Nagy C, Lacza Z. (2013) Serum albumin enhances bone healing in a nonunion femoral defect model in rats: a computer tomography micromorphometry study. *Int Orthop*, 37: 741-745.
31. Klára T, Csöngé L, Janositz G, Pap K, Lacza Z. (2015) The use of structural proximal tibial allografts coated with human albumin in treating extensive periprosthetic knee-joint bone deficiency and averting late complications. Case report. *Orv Hetil*, 156: 67-70.
32. Klára T, Csöngé L, Janositz G, Csernátóny Z, Lacza Z. (2014) Albumin-coated structural lyophilized bone allografts: a clinical report of 10 cases. *Cell Tissue Bank*, 15: 89-97.

33. Schandl K, Horváthy DB, Doros A, Majzik E, Schwarz CM, Csöngé L, Abkarovits G, Bucsi L, Lacza Z. (2016) Bone-Albumin filling decreases donor site morbidity and enhances bone formation after anterior cruciate ligament reconstruction with bone-patellar tendon-bone autografts. *Int Orthop*, 40: 2097-2104.
34. Hornyák I, Madácsi E, Kalugyer P, Vác G, Horváthy DB, Szendrői M, Han W, Lacza Z. (2014) Increased release time of antibiotics from bone allografts through a novel biodegradable coating. *Biomed Res Int*, 2014: 459867.
35. Atwood DA. (2001) Some clinical factors related to rate of resorption of residual ridges. 1962. *J Prosthet Dent*, 86: 119-125.
36. Redl P, Szabó Gy. Preprotetikai sebészet. In: Szabó Gy (szerk) Szájsebészet, maxillofaciális sebészet. Semmelweis Kiadó, 2004: 299-312.
37. Schropp L, Wenzel A, Kostopoulos L, Karring T. (2003) Bone healing and soft tissue contour changes following single-tooth extraction: a clinical and radiographic 12-month prospective study. *Int J Periodontics Restorative Dent*, 23: 313-323.
38. Joób-Fancsaly Á. Implantológiai diagnosztika. In: Divinyi T (szerk.), Orális implantológia. Semmelweis Kiadó, Budapest, 2007: 15-32.
39. MacBeth N, Trullenque-Eriksson A, Donos N, Mardas N. (2017) Hard and soft tissue changes following alveolar ridge preservation: a systematic review. *Clin Oral Implants Res*, 28: 982-1004.
40. Chappuis V, Engel O, Reyes M, Shahim K, Nolte L-P, Buser D. (2013) Ridge Alterations Post-extraction in the Esthetic Zone. *Journal of Dental Research*, 92: 195S-201S.
41. Chappuis V, Engel O, Shahim K, Reyes M, Katsaros C, Buser D. (2015) Soft Tissue Alterations in Esthetic Postextraction Sites: A 3-Dimensional Analysis. *J Dent Res*, 94: 187S-93S.
42. Heimes D, Schiegnitz E, Kuchen R, Kämmerer PW, Al-Nawas B. (2021) Buccal Bone Thickness in Anterior and Posterior Teeth-A Systematic Review. *Healthcare (Basel)*, 9: 1663.
43. Barone A, Toti P, Piattelli A, Iezzi G, Derchi G, Covani U. (2014) Extraction socket healing in humans after ridge preservation techniques: comparison between flapless and flapped procedures in a randomized clinical trial. *J Periodontol*, 85: 14-23.
44. Lee J, Lee JB, Koo KT, Seol YJ, Lee YM. (2018) Flap Management in Alveolar Ridge Preservation: A Systematic Review and Meta-Analysis. *Int J Oral Maxillofac Implants*, 33: 613-621.
45. Atieh MA, Alfardan L, Alsabeeha NH. (2022) Flapped versus flapless alveolar ridge preservation: a systematic review and meta-analysis. *Int J Oral Maxillofac Surg*, 51: 133-142.
46. Becker W, Becker BE, Mellonig J, Caffesse RG, Warrer K, Caton JG, Reid T. (1996) A prospective multi-center study evaluating periodontal regeneration for Class II furcation invasions and intrabony defects after treatment with a bioabsorbable barrier membrane: 1-year results. *J Periodontol*, 67: 641-9.
47. Windisch P, Gera I, Sculean A, Szendrői-Kiss D, Szilágyi E, Dóri F. A korrekciós kezelés fázisai III. Az irányított regenerációs technikák humán klinikai alkalmazása. In: Gera I (szerk.), Parodontológia. Semmelweis Kiadó, Budapest, 2009: 381-420.
48. Engler-Hamm D, Cheung WS, Yen A, Stark PC, Griffin T. (2011) Ridge preservation using a composite bone graft and a bioabsorbable membrane with and without primary wound closure: a comparative clinical trial. *J Periodontol*, 82: 377-87.

49. Kim DM, N DA, Camelo M, Nevins ML, Schupbach P, Nevins M. (2013) Ridge preservation with and without primary wound closure: a case series. *Int J Periodontics Restorative Dent*, 33: 71-78.
50. Hong HR, Chen CY, Kim DM, Machtei EE. (2019) Ridge preservation procedures revisited: A randomized controlled trial to evaluate dimensional changes with two different surgical protocols. *J Periodontol*, 90: 331-338.
51. Zellin G, Linde A. (1996) Effects of different osteopromotive membrane porosities on experimental bone neogenesis in rats. *Biomaterials*, 17: 695-702.
52. Papi P, Murro B di, Tromba M, Passarelli PC, D'Addona A, Pompa G. (2020) The Use of a Non-Absorbable Membrane as an Occlusive Barrier for Alveolar Ridge Preservation: A One Year Follow-Up Prospective Cohort Study. *Antibiotics*, 9:110.
53. Ignatius AA, Claes LE. (1996) In vitro biocompatibility of bioresorbable polymers: poly(L, DL-lactide) and poly(L-lactide-co-glycolide). *Biomaterials*, 17: 831-839.
54. Bunyaratavej P, Wang HL. (2001) Collagen membranes: a review. *J Periodontol*, 72: 215-29.
55. Lee S-W, Kim S-G. (2014) Membranes for the Guided Bone Regeneration. *Maxillofacial Plastic and Reconstructive Surgery*, 36: 239-246.
56. Rothamel D, Schwarz F, Sager M, Herten M, Sculean A, Becker J. (2005) Biodegradation of differently cross-linked collagen membranes: an experimental study in the rat. *Clin Oral Implants Res*, 16: 369-78.
57. Nannmark U, Sennerby L. (2008) The bone tissue responses to prehydrated and collagenated cortico-cancellous porcine bone grafts: a study in rabbit maxillary defects. *Clin Implant Dent Relat Res*, 10: 264-270.
58. Gordon HP, Sullivan HC, Atkins JH. (1968) Free autogenous gingival grafts. II. Supplemental findings--histology of the graft site. *Periodontics*, 6: 130-133.
59. Coslet JG, Rosenberg ES, Tisot R. (1980) The free autogenous gingival graft. *Dent Clin North Am*, 24: 651-682.
60. Harris RJ. (2002) Connective tissue grafts combined with either double pedicle grafts or coronally positioned pedicle grafts: results of 266 consecutively treated defects in 200 patients. *Int J Periodontics Restorative Dent*, 22: 463-71.
61. Landsberg CJ, Bichacho N. (1994) A modified surgical/prosthetic approach for optimal single implant supported crown. Part I--The socket seal surgery. *Pract Periodontics Aesthet Dent*, 6: 11-17.
62. Bichacho N, Landsberg CJ. (1994) A modified surgical/prosthetic approach for an optimal single implant-supported crown. Part II. The cervical contouring concept. *Pract Periodontics Aesthet Dent*, 6: 35-41.
63. Ç K, Er N, Gülşahı A, Köseoğlu OT. (2015) Alveolar ridge preservation with a free gingival graft in the anterior maxilla: volumetric evaluation in a randomized clinical trial. *Int J Oral Maxillofac Surg*, 44: 774-780.
64. López-Pacheco A, Soto-Peñaloza D, Gómez M, Peñarrocha-Oltra D, Alarcón MA. (2021) Socket seal surgery techniques in the esthetic zone: a systematic review with meta-analysis and trial sequential analysis of randomized clinical trials. *Int J Implant Dent*, 7: 13.
65. Canullo L, Pesce P, Antonacci D, Ravidà A, Galli M, Khijmatgar S, Tommasato G, Sculean A, M DF. (2022) Soft tissue dimensional changes after alveolar ridge preservation using different sealing materials: a systematic review and network meta-analysis. *Clin Oral Investig*, 26: 13-39.

66. Galindo-Moreno P, Suárez López Del Amo F, Faria-Almeida R, Almeida BL, Astramskaite-Januseviciene I, Barootchi S, Borges T, Correia A, Correia F, Majzoub J, Padial-Molina M, Pranskunas M, Puisys A, Ramanauskaite A, Ravida A, Starch-Jensen T, Tattan M. (2019) The 2nd Baltic Osseointegration Academy and Lithuanian University of Health Sciences Consensus Conference 2019. Summary and Consensus Statements: Group II - Extraction Socket Preservation Methods and Dental Implant Placement Outcomes within Grafted Soc. *J Oral Maxillofac Res*, 10: e9.
67. Pranskunas M, Galindo-Moreno P, Padial-Molina M. (2019) Extraction Socket Preservation Using Growth Factors and Stem Cells: a Systematic Review. *J Oral Maxillofac Res*, 10: e7.
68. Dohan DM, Choukroun J, Diss A, Dohan SL, Dohan AJ, Mouhyi J, Gogly B. (2006) Platelet-rich fibrin (PRF): a second-generation platelet concentrate. Part I: technological concepts and evolution. *Oral Surg Oral Med Oral Pathol Oral Radiol Endod*. doi, 101: e37-44.
69. Dohan DM, Choukroun J, Diss A, Dohan SL, Dohan AJ, Mouhyi J, Gogly B. (2006) Platelet-rich fibrin (PRF): a second-generation platelet concentrate. Part II: platelet-related biologic features. *Oral Surg Oral Med Oral Pathol Oral Radiol Endod*, 101: e45-50.
70. Dohan DM, Choukroun J, Diss A, Dohan SL, Dohan AJ, Mouhyi J, Gogly B. (2006) Platelet-rich fibrin (PRF): a second-generation platelet concentrate. Part III: leucocyte activation: a new feature for platelet concentrates? *Oral Surg Oral Med Oral Pathol Oral Radiol Endod*, 101: e51-55.
71. Choukroun J, Diss A, Simonpieri A, Girard MO, Schoeffler C, Dohan SL, Dohan AJ, Mouhyi J, Dohan DM. (2006) Platelet-rich fibrin (PRF): a second-generation platelet concentrate. Part IV: clinical effects on tissue healing. *Oral Surg Oral Med Oral Pathol Oral Radiol Endod*, 101: e56-60.
72. Mourão CF, Valiense H, Melo ER, Mourão NB, Maia MD. (2015) Obtention of injectable platelets rich-fibrin (i-PRF) and its polymerization with bone graft: technical note. *Revista do Colegio Brasileiro de Cirurgioes*, 42: 421-423.
73. Chekurthi S, Tadepalli A, Parthasarathy H, Ponnaiyan D, Ramachandran L, Karthikeyan J. (2021) Evaluation of Clinical Efficacy of Advanced Platelet-Rich Fibrin (A-PRF) in the Management of Gingival Recession Defects: Case Series. *Clin Adv Periodontics*,
74. Ramanauskaite A, Borges T, Almeida BL, Correia A. (2019) Dental Implant Outcomes in Grafted Sockets: a Systematic Review and Meta-Analysis. *J Oral Maxillofac Res*, 10: e8.
75. Hürzeler MB, Zuhr O, Schupbach P, Rebele SF, Emmanouilidis N, Fickl S. (2010) The socket-shield technique: a proof-of-principle report. *J Clin Periodontol*, 37: 855-62.
76. Lin X, Gao Y, Ding X, Zheng X. (2021) Socket shield technique: A systemic review and meta-analysis. *J Prosthodont Res*, 66: 226-235.
77. Iasella JM, Greenwell H, Miller RL, Hill M, Drisko C, Bohra AA, Scheetz JP. (2003) Ridge preservation with freeze-dried bone allograft and a collagen membrane compared to extraction alone for implant site development: a clinical and histologic study in humans. *J Periodontol*, 74: 990-999.

78. Barone A, Aldini NN, Fini M, Giardino R, Calvo Guirado JL, Covani U. (2008) Xenograft versus extraction alone for ridge preservation after tooth removal: a clinical and histomorphometric study. *J Periodontol*, 79: 1370-1377.
79. Aimetti M, Pigella E, Romano F. (2007) Clinical and radiographic evaluation of the effects of guided tissue regeneration using resorbable membranes after extraction of impacted mandibular third molars. *Int J Periodontics Restorative Dent*, 27: 51-59.
80. Festa VM, Addabbo F, Laino L, Femiano F, Rullo R. (2013) Porcine-derived xenograft combined with a soft cortical membrane versus extraction alone for implant site development: a clinical study in humans. *Clin Implant Dent Relat Res*, 15: 707-713.
81. Faria-Almeida R, Astramskaite-Januseviciene I, Puisys A, Correia F. (2019) Extraction Socket Preservation with or without Membranes, Soft Tissue Influence on Post Extraction Alveolar Ridge Preservation: a Systematic Review. *J Oral Maxillofac Res*, 10: e5.
82. Gyulai-Gaál Sz, Joób-Fancsaly Á, Hrusztics A, Pataky L, Szűcs A. (2003) Az áttörésükben visszamaradt fogak előtörését akadályozó tényezők (Esetismertetés). *Fogorv Sz*, 96: 155-159.
83. Singh N, Chaudhari S, Chaudhari R, Nagare S, Kulkarni A, Parkarwar P. (2017) A radiographic survey of agenesis of the third molar: A panoramic study. *J Forensic Dent Sci*, 9: 130-134.
84. Gyulai-Gaál Sz, Mihályi Sz, Martonffy K, Suba Zs. (2010) A felső szemfog retenció etiológiája és diagnosztikája. *Fogorv Sz*, 103: 49-52.
85. Gyulai-Gaál Sz, Mihályi Sz, Suba Zs. (2010) Az áttörésben visszamaradt felső szemfogak szájsebészeti-orthodonciai ellátása. *Fogorv Sz*, 103: 119-123.
86. Gyulai-Gaál Sz, Minya F, Trimmel B, Simonffy L. (2019) Az implantológia helye a fogcsírahiányos esetek ellátásában. *Fogorvosi Szemle*, 113: 77-81.
87. Sarode GS, Sarode SC, Prajapati G, Maralingannavar M, Patil S. (2017) Calcifying Cystic Odontogenic Tumor in Radiologically Normal Dental Follicular Space of Mandibular Third Molars: Report of Two Cases. *Clin Pract*, 7: 933.
88. Moghimi M, Baart JA, Hakki Karagozoglu K, Forouzanfar T. (2013) Spread of odontogenic infections: a retrospective analysis and review of the literature. *Quintessence Int*, 44: 351-35161.
89. Tóth M, Barta A, Suba Zs, Mihályi Sz. (2012) Cysta follicularis a vegyes fogzatban. *Fogorv Sz*, 105: 147-151.
90. Kovács Á, Divinyi T, Szabó Gy. A maxillofacialis tájék cystái. In: Szabó Gy (szerk.), Szájsebészet, maxillofacialis sebészet. Semmelweis Kiadó, Budapest, 2004: 69-84.
91. Falci SGM, de Castro CR, Santos RC, de Souza Lima LD, Ramos-Jorge ML, Botelho AM, dos Santos CRR. (2012) Association between the presence of a partially erupted mandibular third molar and the existence of caries in the distal of the second molars. *Int J Oral Maxillofac Surg*, 41: 1270-1274.
92. Glória JCR, Martins CC, Armond ACV, Galvão EL, dos Santos CRR, Falci SGM. (2018) Third Molar and Their Relationship with Caries on the Distal Surface of Second Molar: A Meta-analysis. *J Maxillofac Oral Surg*, 17: 129-141.
93. Claudia A, Barbu HM, Adi L, Gultekin A, Reiser V, Gultekin P, Mijiritsky E. (2018) Relationship Between Third Mandibular Molar Angulation and Distal Cervical Caries in the Second Molar. *J Craniofac Surg*, 29: 2267-2271.
94. Camargo PM, Lekovic V, Weinlaender M, Klokkevold PR, Kenney EB, Dimitrijevic B, Nedic M, Jancovic S, Orsini M. (2000) Influence of bioactive glass on changes

- in alveolar process dimensions after exodontia. *Oral Surg Oral Med Oral Pathol Oral Radiol Endod*, 90: 581-586.
95. Tarján I, Gyulai-Gaál Sz, Soós A, Rózsa N. (2005) Tuberculate and odontoma type supernumerary teeth. *J Craniofac Surg*, 16: 1098-1102.
 96. Gyulai-Gaál Sz, Takács D, Barabás J, Tarján I, Martonffy K, Szabó Gy. (2007) Fogelőtörési zavarokkal járó vegyes odontogén daganatok. *Fogorv Sz*, 100: 65-69.
 97. Gyulai-Gaál S, Takács D, Szabó G, Suba Z. (2007) Mixed odontogenic tumors in children and adolescents. *J Craniofac Surg*, 18: 1338-1342.
 98. Minya F, Trimmel B, Simonffy L, Dobó-Nagy C, Gyulai-Gaál S. (2021) Odontoma Removal and Oral Rehabilitation via Insertions of Albumin and Gentamycin Coated Bone Allograft and Dental Implants - A Case Report. *Biomedical Journal of Scientific & Technical Research*, 33: 26116-26120.
 99. Giovacchini F, Paradiso D, Bensi C, Belli S, Lomurno G, Tullio A. (2018) Association between third molar and mandibular angle fracture: A systematic review and meta-analysis. *Journal of cranio-maxillo-facial surgery : official publication of the European Association for Cranio-Maxillo-Facial Surgery*, 46: 558-565.
 100. Gyulai-Gaál Sz, Minya F. (2019) Áttörésben visszamaradt bölcsességfogak ellátása az ambuláns szájsebészeti gyakorlatban egy év adatai alapján. *Fogorvosi Szemle*, 112: 5-9.
 101. Stanaityté R, Trakiniené G, Gervickas A. (2014) Do wisdom teeth induce lower anterior teeth crowding? A systematic literature review. *Stomatologija*, 16: 15-18.
 102. Genest-Beucher S, Graillon N, Bruneau S, Benzaquen M, Guyot L. (2018) Does mandibular third molar have an impact on dental mandibular anterior crowding? A literature review. *J Stomatol Oral Maxillofac Surg*, 119: 204-207.
 103. Cervera-Espert J, Pérez-Martínez S, Cervera-Ballester J, Peñarrocha-Oltra D, Peñarrocha-Diago M. (2016) Coronectomy of impacted mandibular third molars: A meta-analysis and systematic review of the literature. *Medicina oral, patologia oral y cirugía bucal*, 21: e505-e513.
 104. Szalma J, Soós B. (2019) Coronectomy of third molars: concerns when the roots of teeth surround the inferior alveolar neurovascular bundle. *Br J Oral Maxillofac Surg*, 57: 1165-1166.
 105. Szalma J, Vajta L, Olasz L, Lempel E. (2019) Tooth sectioning for coronectomy: how to perform? *Clin Oral Investig*, 23: 519-527.
 106. Divinyi T. Fogak, gyökerek eltávolítása. In: Divinyi T (szerk.), *Szájsebészet, maxillofacialis sebészet*. Semmelweis Kiadó, Budapest, 2004: 33-48.
 107. Amarillas-Escobar ED, Toranzo-Fernández JM, Martínez-Rider R, Noyola-Frías MA, Hidalgo-Hurtado JA, Serna VMF, Gordillo-Moscoso A, Pozos-Guillén AJ. (2010) Use of therapeutic laser after surgical removal of impacted lower third molars. *J Oral Maxillofac Surg*, 68: 319-24.
 108. Marković AB, Todorović L. (2006) Postoperative analgesia after lower third molar surgery: contribution of the use of long-acting local anesthetics, low-power laser, and diclofenac. *Oral Surgery, Oral Medicine, Oral Pathology, Oral Radiology and Endodontology*, 102: e4-8.
 109. Kaposvári I, Körmöczy K, Horváth F, Buglyó A, Turai A, Joób-Fancsaly Á. (2018) Az alsó bölcsességfogak műtéti eltávolítását követő késői posztoperatív gyulladás (delayed-onset infection) vizsgálata. *Orvosi Hetilap*, 159: 1278-1283.

110. Cho H, Lynham AJ, Hsu E. (2017) Postoperative interventions to reduce inflammatory complications after third molar surgery: review of the current evidence. *Aust Dent J*, 62: 412-419.
111. Bailey E, Worthington H, Coulthard P. (2014) Ibuprofen and/or paracetamol (acetaminophen) for pain relief after surgical removal of lower wisdom teeth, a Cochrane systematic review. *Br Dent J*, 216: 451-455.
112. Moore RA, Wiffen PJ, Derry S, Maguire T, Roy YM, Tyrrell L. (2015) Non-prescription (OTC) oral analgesics for acute pain - an overview of Cochrane reviews. *Cochrane Database Syst Rev*, CD010794.
113. Macleod AG, Ashford B, Voltz M, Williams B, Cramond T, Gorta L, Simpson JM. (2002) Paracetamol versus paracetamol-codeine in the treatment of post-operative dental pain: a randomized, double-blind, prospective trial. *Aust Dent J*, 47: 147-151.
114. Au AHY, Choi SW, Cheung CW, Leung YY. (2015) The Efficacy and Clinical Safety of Various Analgesic Combinations for Post-Operative Pain after Third Molar Surgery: A Systematic Review and Meta-Analysis. *PLoS One*, 10: e0127611.
115. Markiewicz MR, Brady MF, Ding EL, Dodson TB. (2008) Corticosteroids reduce postoperative morbidity after third molar surgery: a systematic review and meta-analysis. *J Oral Maxillofac Surg*, 66: 1881-1894.
116. Kim K, Brar P, Jakubowski J, Kaltman S, Lopez E. (2009) The use of corticosteroids and nonsteroidal antiinflammatory medication for the management of pain and inflammation after third molar surgery: a review of the literature. *Oral Surg Oral Med Oral Pathol Oral Radiol Endod*, 107: 630-640.
117. Ren YF, Malmstrom HS. (2007) Effectiveness of antibiotic prophylaxis in third molar surgery: a meta-analysis of randomized controlled clinical trials. *J Oral Maxillofac Surg*, 65: 1909-1921.
118. Morrow AJ, Dodson TB, Gonzalez ML, Chuang SK, Lang MS. (2018) Do Postoperative Antibiotics Decrease the Frequency of Inflammatory Complications Following Third Molar Removal? *J Oral Maxillofac Surg*, 76: 700-708.
119. Lodi G, Figini L, Sardella A, Carrassi A, del Fabbro M, Furness S. (2012) Antibiotics to prevent complications following tooth extractions. *Cochrane Database Syst Rev*, 2: CD003811.
120. Arteagoitia MI, Barbier L, Santamaría J, Santamaría G, Ramos E. (2016) Efficacy of amoxicillin and amoxicillin/clavulanic acid in the prevention of infection and dry socket after third molar extraction. A systematic review and meta-analysis. *Medicina oral, patologia oral y cirugía bucal*, 21: e494-e504.
121. Silverman MA, Konnikova L, Gerber JS. (2017) Impact of Antibiotics on Necrotizing Enterocolitis and Antibiotic-Associated Diarrhea. *Gastroenterol Clin North Am*, 46: 61-76.
122. Lusk RH, Fekety R, Silva J, Browne RA, Ringler DH, Abrams GD. (1978) Clindamycin-induced enterocolitis in hamsters. *J Infect Dis*, 137: 464-475.
123. Staicu ML, Vyles D, Shenoy ES, Stone CA, Banks T, Alvarez KS, Blumenthal KG. (2020) Penicillin Allergy Delabeling: A Multidisciplinary Opportunity. *J Allergy Clin Immunol Pract*, 8: 2858.
124. Cahill TJ, Harrison JL, Jewell P, Onakpoya I, Chambers JB, Dayer M, Lockhart P, Roberts N, Shanson D, Thornhill M, Heneghan CJ, Prendergast BD. (2017) Antibiotic prophylaxis for infective endocarditis: a systematic review and meta-analysis. *Heart*, 103: 937-944.

125. Sivalingam VP, Panneerselvam E, Raja KVB, Gopi G. (2017) Does Topical Ozone Therapy Improve Patient Comfort After Surgical Removal of Impacted Mandibular Third Molar? A Randomized Controlled Trial. *J Oral Maxillofac Surg*, 75: 51.e1-51.e9.
126. Sortino F, Cicciù M. (2011) Strategies used to inhibit postoperative swelling following removal of impacted lower third molar. *Dent Res J (Isfahan)*, 8: 162-171.
127. Røynesdal AK, Björnland T, Barkvoll P, Haanaes HR. (1993) The effect of soft-laser application on postoperative pain and swelling. A double-blind, crossover study. *Int J Oral Maxillofac Surg*, 22: 242-245.
128. Alan H, Ü Y, Koparal M, Özgür C, Öztürk SA, Malkoç S. (2016) Evaluation of the effects of the low-level laser therapy on swelling, pain, and trismus after removal of impacted lower third molar. *Head Face Med*, 12:25.
129. Pereira DA, Mendes PG, S de SS, GL de RB, Pessoa RS, GJPL de O. (2022) Effect of the association of infra-red and red wavelength photobiomodulation therapy on the healing of post-extraction sockets of third lower molars: a split-mouth randomized clinical trial. *Lasers Med Sci*, nyomtatás alatt.
130. Fleiter N, Walter G, Bösebeck H, Vogt S, Büchner H, Hirschberger W, Hoffmann R. (2014) Clinical use and safety of a novel gentamicin-releasing resorbable bone graft substitute in the treatment of osteomyelitis/osteitis. *Bone Joint Res*, 3: 223-229.
131. Gauland C. (2011) Managing lower-extremity osteomyelitis locally with surgical debridement and synthetic calcium sulfate antibiotic tablets. *Adv Skin Wound Care*, 24: 515-523.
132. Morley R, Lopez F, Webb F. (2016) Calcium sulphate as a drug delivery system in a deep diabetic foot infection. *Foot (Edinb)*, 27: 36-40.
133. Coraça-Huber DC, Ammann CG, Nogler M, Fille M, Frommelt L, Kühn KD, Fölsch C. (2016) Lyophilized allogeneic bone tissue as an antibiotic carrier. *Cell Tissue Bank*, 17: 629-642.
134. Isefuku S, Joyner CJ, Simpson AH. (2003) Gentamicin may have an adverse effect on osteogenesis. *J Orthop Trauma*, 17: 212-216.
135. Bistolfi A, Massazza G, Verné E, Massè A, Deledda D, Ferraris S, Miola M, Galetto F, Crova M. (2011) Antibiotic-loaded cement in orthopedic surgery: a review. *ISRN Orthop*, 2011: 290851.
136. Thomas DB, Brooks DE, Bice TG, DeJong ES, Lonergan KT, Wenke JC. (2005) Tobramycin-impregnated calcium sulfate prevents infection in contaminated wounds. *Clin Orthop Relat Res*, 441: 366-371.
137. Ferguson JY, Dudareva M, Riley ND, Stubbs D, Atkins BL, McNally MA. (2014) The use of a biodegradable antibiotic-loaded calcium sulphate carrier containing tobramycin for the treatment of chronic osteomyelitis: a series of 195 cases. *Bone Joint J*, 96-B: 829-836.
138. Tsai Y-F, Wu C-C, Fan F-Y, Cheng H-C, Liaw Y-C, Huang Y-K, Hsu L-H, Yang K-C. (2014) Effects of the addition of vancomycin on the physical and handling properties of calcium sulfate bone cement. *Process Biochemistry*, 49: 2285-2291.
139. Stevens CM, Tetsworth KD, Calhoun JH, Mader JT. (2005) An articulated antibiotic spacer used for infected total knee arthroplasty: a comparative in vitro elution study of Simplex and Palacos bone cements. *Journal of orthopaedic research : official publication of the Orthopaedic Research Society*, 23: 27-33.
140. Rauschmann MA, Wichelhaus TA, Stiral V, Dingeldein E, Zichner L, Schnettler R, Alt V. (2005) Nanocrystalline hydroxyapatite and calcium sulphate as

- biodegradable composite carrier material for local delivery of antibiotics in bone infections. *Biomaterials*, 26: 2677-2684.
141. Hofmann J, Klingele S, Haberkorn U, Schmidmaier G, Grossner T. (2021) Impact of High-Dose Anti-Infective Agents on the Osteogenic Response of Mesenchymal Stem Cells. *Antibiotics (Basel)*, 10: 1257.
 142. Ince A, Schütze N, Karl N, Löhr JF, Eulert J. (2007) Gentamicin negatively influenced osteogenic function in vitro. *International Orthopaedics*, 31: 223-228.
 143. Kılınç S, Tunç T, Ö P, Sümer Z. (2020) Research into biocompatibility and cytotoxicity of daptomycin, gentamicin, vancomycin and teicoplanin antibiotics at common doses added to bone cement. *Jt Dis Relat Surg*, 31: 328-334.
 144. Panagopoulos P, Tsaganos T, Plachouras D, Carrer D-P, Papadopoulos A, Giamarellou H, Kanellakopoulou K. (2008) In vitro elution of moxifloxacin and fusidic acid by a synthetic crystalline semihydrate form of calcium sulphate (Stimulan). *Int J Antimicrob Agents*, 32: 485-487.
 145. Sato S, Fonseca MJV, Ciampo JO del, Jabor JR, Pedrazzi V. (2008) Metronidazole-containing gel for the treatment of periodontitis: an in vivo evaluation. *Braz Oral Res*, 22: 145-150.
 146. Choukroun J, Simonpieri A, del Corso M, Mazor Z, Sammartino G, Dohan Ehrenfest DM. (2008) Controlling systematic perioperative anaerobic contamination during sinus-lift procedures by using metronidazole: an innovative approach. *Implant Dent*, 17: 257-270.
 147. Hernandez-Soria A, Yang xu, Grosso M, Reinhart J, Ricciardi B, Bostrom M. (2013) In vitro elution characteristics of antibiotic laden BoneSource™, hydroxyapatite bone cement. *J Biomater Sci Polym Ed*, 24: 797-806.
 148. Nichol T, Callaghan J, Townsend R, Stockley I, Hatton P v, C LM, Smith TJ, Akid R. (2021) The antimicrobial activity and biocompatibility of a controlled gentamicin-releasing single-layer sol-gel coating on hydroxyapatite-coated titanium. *Bone Joint J*, 103-B: 522-529.
 149. Coraça-Huber DC, Nogler M, Kühn KD. (2018) [Potential of allogeneic bone grafts as antibiotic carriers : Effect of different preparation processes on efficacy]. *Der Orthopade*, 47: 30-38.
 150. Beenken KE, Campbell MJ, Ramirez AM, Alghazali K, Walker CM, Jackson B, Griffin C, King W, Bourdo SE, Rifkin R, Hecht S, Meeker DG, Anderson DE, Biris AS, Smeltzer MS. (2021) Evaluation of a bone filler scaffold for local antibiotic delivery to prevent *Staphylococcus aureus* infection in a contaminated bone defect. *Sci Rep*, 11: 10254.
 151. Anagnostakos K, Meyer C. (2017) Antibiotic Elution from Hip and Knee Acrylic Bone Cement Spacers: A Systematic Review. *BioMed Research International*, 4657874.
 152. Wu CC, Huang YK, Chang WJ, Wu YC, Wang CC, Yang KC. (2018) Limitation of the antibiotic-eluting bone graft substitute: An example of gentamycin-impregnated calcium sulfate. *J Biomed Mater Res B Appl Biomater*, 106: 80-87.
 153. Mishra PK, Ashoub A, Salhiyyah K, Aktuerk D, Ohri S, Raja SG, Luckraz H. (2014) Role of topical application of gentamicin containing collagen implants in cardiac surgery. *J Cardiothorac Surg*, 9: 122.
 154. de Bruin AFJ, Gosselink MP, van der Harst E. (2012) Local application of gentamicin-containing collagen implant in the prophylaxis of surgical site infection following gastrointestinal surgery. *Int J Surg*, 10 Suppl 1: S21-7.

155. Chia CLK, Shelat VG, Low W, George S, Rao J. (2014) The use of Collatamp G, local gentamicin-collagen sponge, in reducing wound infection. *Int Surg*, 99: 565-570.
156. Hussain ST. (2012) Local application of gentamicin-containing collagen implant in the prophylaxis and treatment of surgical site infection following vascular surgery. *International Journal of Surgery*, 10: S5-S9.
157. Raja SG. (2012) Local application of gentamicin-containing collagen implant in the prophylaxis and treatment of surgical site infection following cardiac surgery. *Int J Surg*, 10 Suppl 1:S10-4.
158. Susheel C, Ramesh S, Chand SU, Ashwani S, Nitesh G, Daljit S, Shuang-ming S. (2011) Use of gentamicin-loaded collagen sponge in internal fixation of open fractures. *Chinese Journal of Traumatology*, 14: 209-214.
159. Conterno LO, Turchi MD. (2013) Antibiotics for treating chronic osteomyelitis in adults. *Cochrane Database Syst Rev*, 9: CD004439.
160. Fleiter N, Walter G, Bosebeck H, Vogt S, Buchner H, Hirschberger W, Hoffmann R. (2014) Clinical use and safety of a novel gentamicin-releasing resorbable bone graft substitute in the treatment of osteomyelitis/osteitis. *Bone & Joint Research*, 3: 223-229.
161. Jiranek WA, Hanssen AD, Greenwald AS. (2006) Antibiotic-loaded bone cement for infection prophylaxis in total joint replacement. *J Bone Joint Surg Am*, 88: 2487-2500.
162. De Meo D, Cannari FM, Petriello L, Persiani P, Villani C. (2020) Gentamicin-Coated Tibia Nail in Fractures and Nonunion to Reduce Fracture-Related Infections: A Systematic Review. *Molecules*, 25: 5471.
163. Thomas B, Benedikt M, Alamri A, Kapp F, Bader R, Summer B, Thomas P, Oppel E. (2020) The role of antibiotic-loaded bone cement in complicated knee arthroplasty: relevance of gentamicin allergy and benefit from revision surgery - a case control follow-up study and algorithmic approach. *J Orthop Surg Res*, 15: 319.
164. Walenkamp GHIM. (2001) Gentamicin PMMA beads and other local antibiotic carriers in two-stage revision of total knee infection: a review. *J Chemother*, 13 Spec No 1: 66-72.
165. Bertazzoni Minelli E, Benini A, Magnan B, Bartolozzi P. (2004) Release of gentamicin and vancomycin from temporary human hip spacers in two-stage revision of infected arthroplasty. *J Antimicrob Chemother*, 53: 329-334.
166. Buttaro MA, Pusso R, Piccaluga F. (2005) Vancomycin-supplemented impacted bone allografts in infected hip arthroplasty. Two-stage revision results. *J Bone Joint Surg Br*, 87: 314-319.
167. Buttaro M, Comba F, Piccaluga F. (2007) Vancomycin-supplemented cancellous bone allografts in hip revision surgery. *Clinical Orthopaedics and Related Research*, 461: 74-80.
168. Winkler H, Stoiber A, Kaudela K, Winter F, Menschik F. (2008) One stage uncemented revision of infected total hip replacement using cancellous allograft bone impregnated with antibiotics. *J Bone Joint Surg Br*, 90: 1580-1584.
169. Winkler H. (2009) Rationale for one stage exchange of infected hip replacement using uncemented implants and antibiotic impregnated bone graft. *Int J Med Sci*, 6: 247-252.

170. Goda A, Maruyama F, Michi Y, Nakagawa I, Harada K. (2014) Analysis of the factors affecting the formation of the microbiome associated with chronic osteomyelitis of the jaw. *Clin Microbiol Infect*, 20: O309-17.
171. Zawadzki PJ, Perkowski K, Kotlarski M, Pietruczuk-Padzik A, Chomicz L. (2017) Comparative study on usefulness of gentamycin-containing collagen implants in the treatment of patients with osteitis and osteomyelitis of the craniofacial skeleton. *Ann Agric Environ Med*, 24: 299-302.
172. Jakiel J, Rahnama M, Szczerba-Gwózdź J. (2016) Treatment of bisphosphonate-related osteonecrosis of the jaws - a report of seven cases. *Contemporary oncology (Poznan, Poland)*, 20: 486-490.
173. Stavropoulos A, Karring ES, Kostopoulos L, Karring T. (2003) Deproteinized bovine bone and gentamicin as an adjunct to GTR in the treatment of intrabony defects: a randomized controlled clinical study. *J Clin Periodontol*, 30: 486-495.
174. Simonpieri A, MDC, Sammartino G, DM DE. (2009) The relevance of Choukroun's platelet-rich fibrin and metronidazole during complex maxillary rehabilitations using bone allograft. Part I: a new grafting protocol. *Implant Dent*, 18: 102-111.
175. Simonpieri A, Corso M del, Sammartino G, Ehrenfest DMD. (2009) The Relevance of Choukroun's Platelet-Rich Fibrin and Metronidazole During Complex Maxillary Rehabilitations Using Bone Allograft. Part II: Implant Surgery, Prosthodontics, and Survival. *Implant Dentistry*, 18: 220-229.
176. Stavropoulos A, Karring ES, Kostopoulos L, Karring T. (2003) Deproteinized bovine bone and gentamicin as an adjunct to GTR in the treatment of intrabony defects: a randomized controlled clinical study. *Journal of Clinical Periodontology*, 30: 486-495.
177. Faul F, Erdfelder E, Buchner A, Lang A-G. (2009) Statistical power analyses using G*Power 3.1: tests for correlation and regression analyses. *Behav Res Methods*, 41: 1149-1160.
178. Divinyi T, Joób-Fancsaly Á. A bölcsességfogak vizsgálatának klinikai és radiológiai szempontjai. In: Joób-Fancsaly Á (szerk.), A bölcsességfogak szerepe a fogászat különböző szakterületein. Semmelweis Kiadó, Budapest, 2010: 81-110.
179. Rivera-Herrera RS, Esparza-Villalpando V, Bermeo-Escalona JR, Martínez-Rider R, Pozos-Guillén A. (2020) Agreement analysis of three mandibular third molar retention classifications. *Gaceta medica de Mexico*, 156: 22-26.
180. Szalma J, Lempel E, Csuta T, Bártfai D, Jeges S, Olasz L. (2010) A panorámaröntgen szerepe a nervus alveolaris inferior sérülésének várható kockázatában alsó bölcsességfogak eltávolítása előtt. A gyökérgörbület és a gyökércsúcs-canalís mandibulae átfedésének hatása a rizikóbecslésre. *Fogorv Sz*, 103: 43-47.
181. Szalma J, Lempel E, Csuta T, Vajta L, Jeges S, Olasz L. (2011) A jellegzetes panorámaröntgen-jelek szerepe a nervus alveolaris inferior sérülésének várható megítélésében alsó bölcsességfogak eltávolításakor. *Fogorv Sz*, 104: 27-33.
182. Szalma J, Vajta L, Lempel E, Jeges S, Olasz L. (2013) Darkening of third molar roots on panoramic radiographs: is it really predominantly thinning of the lingual cortex? *Int J Oral Maxillofac Surg*, 42: 483-488.
183. Szalma J, Vajta L, Lovász B v, Kiss C, Soós B, Lempel E. (2020) Identification of Specific Panoramic High-Risk Signs in Impacted Third Molar Cases in Which Cone Beam Computed Tomography Changes the Treatment Decision. *J Oral Maxillofac Surg*, 78: 1061-1070.

184. Nagy R, Szabó K, Szűcs A, Ruszin T, Joób-Fancsaly Á. (2017) A rheumatoid arthritis hatása a szájsebészeti és implantológiai ellátásban a szakirodalom alapján. *Fogorv Sz*, 110: 3-6.
185. Willenbacher M, Al-Nawas B, Berres M, Kämmerer PW, Schiegnitz E. (2016) The Effects of Alveolar Ridge Preservation: A Meta-Analysis. *Clin Implant Dent Relat Res*, 18: 1248-1268.
186. Molly L, Vandromme H, Quirynen M, Schepers E, Adams JL, van Steenberghe D. (2008) Bone formation following implantation of bone biomaterials into extraction sites. *J Periodontol*, 79: 1108-1115.
187. Kubosch EJ, Bernstein A, Wolf L, Fretwurst T, Nelson K, Schmal H. (2016) Clinical trial and in-vitro study comparing the efficacy of treating bony lesions with allografts versus synthetic or highly-processed xenogeneic bone grafts. *BMC Musculoskeletal Disorders*, 17:77.
188. Simonffy L, Minya F, Trimmel B, Lacza Z, Dobo-Nagy C. (2020) Albumin-Impregnated Allograft Filling of Surgical Extraction Sockets Achieves Better Bone Remodeling Than Filling with Either Blood Clot or Bovine Xenograft. *Int J Oral Maxillofac Implants*, 35: 297-304.
189. Szabo B, Pataky L, Mikusi R, Fejerdy P, Dobo C. (2012) Comparative evaluation of cone-beam CT equipment with micro-CT in the visualization of root canal system. *Annali dell'Istituto superiore di sanità*, 48: 49-52.
190. Kivovics M, Szabó BT, Németh O, Iványi D, Trimmel B, Szmirnova I, Orhan K, Mijiritsky E, Szabó G, Dobó-Nagy C. (2020) Comparison between Micro-Computed Tomography and Cone-Beam Computed Tomography in the Assessment of Bone Quality and a Long-Term Volumetric Study of the Augmented Sinus Grafted with an Albumin Impregnated Allograft. *J Clin Med*, 9: 303.
191. Bouxsein ML, Boyd SK, Christiansen BA, Guldberg RE, Jepsen KJ MR. Guidelines for assessment of bone microstructure in rodents using micro-computed tomography. *J Bone Miner Res*, 25: 1468-1486.
192. Trimmel B, Gyulai-Gaál S, Kivovics M, Jákob N, Hegedus C, Szabo B, Dobo C, Szabó G. (2021) Evaluation of the Histomorphometric and Micromorphometric Performance of a Serum Albumin-Coated Bone Allograft Combined with A-PRF for Early and Conventional Healing Protocols after Maxillary Sinus Augmentation: A Randomized Clinical Trial. *Materials*, 14: 1810.
193. Ince A, Schütze N, Karl N, Löhr JF, Eulert J. (2007) Gentamicin negatively influenced osteogenic function in vitro. *International Orthopaedics*, 31: 223-228.
194. Lewis CS, Supronowicz PR, Zhukauskas RM, Gill E, Cobb RR. (2012) Local antibiotic delivery with demineralized bone matrix. *Cell Tissue Bank*, 13: 119-127.
195. Shiels SM, Raut VP, Patterson PB, Barnes BR, Wenke JC. (2017) Antibiotic-loaded bone graft for reduction of surgical site infection in spinal fusion. *Spine J*, 17: 1917-1925.
196. Beuttel E, Bormann N, Pobloth AM, Duda GN, Wildemann B. (2019) Impact of Gentamicin-Loaded Bone Graft on Defect Healing in a Sheep Model. *Materials (Basel)*, 12: 1116.
197. Iocca O, Farcomeni A, Pardiñas Lopez S, Talib HS. (2017) Alveolar ridge preservation after tooth extraction: a Bayesian Network meta-analysis of grafting materials efficacy on prevention of bone height and width reduction. *J Clin Periodontol*, 44: 104-114.

198. Avila-Ortiz G, Chambrone L, Vignoletti F. (2019) Effect of alveolar ridge preservation interventions following tooth extraction: A systematic review and meta-analysis. *J Clin Periodontol*, 46 Suppl 2: 195-223.
199. Walker CJ, Prihoda TJ, Mealey BL, Lasho DJ, Noujeim M, Huynh-Ba G. (2017) Evaluation of Healing at Molar Extraction Sites With and Without Ridge Preservation: A Randomized Controlled Clinical Trial. *J Periodontol*, 88: 241-249.
200. Maiorana C, Poli PP, Deflorian M, Testori T, Mandelli F, Nagursky H, Vinci R. (2017) Alveolar socket preservation with demineralised bovine bone mineral and a collagen matrix. *J Periodontal Implant Sci*, 47: 194-210.
201. Manavella V, Romano F, Corano L, Bignardi C, Aimetti M. (2018) Three-Dimensional Volumetric Changes in Severely Resorbed Alveolar Sockets After Ridge Augmentation with Bovine-Derived Xenograft and Resorbable Barrier: A Preliminary Study on CBCT Imaging. *Int J Oral Maxillofac Implants*, 33: 373-382.
202. Fleiner J, Hannig C, Schulze D, Stricker A, Jacobs R. (2013) Digital method for quantification of circumferential periodontal bone level using cone beam CT. *Clin Oral Investig*, 17: 389-396.
203. Kan KW, Liu JK, Lo EC, Corbet EF, Leung WK. (2002) Residual periodontal defects distal to the mandibular second molar 6-36 months after impacted third molar extraction. *J Clin Periodontol*, 29: 1004-1011.
204. Andrade Munhoz E, Bodanezi A, Ferreira Junior O, Mauro Granjeiro J. (2011) Bone crestal height and bone density after third-molar extraction and grafting: a long-term follow-up study. *Clin Oral Investig*, 15: 123-126.
205. Schallhorn RA, McClain PK. (2014) Periodontal regeneration: Management of periodontal osseous defects by the periodontist-dental hygienist team. *Journal of Evidence-Based Dental Practice*, 14 Suppl: 42-52.e1.
206. Dias MJ, Franco A, Junqueira JL, Fayad FT, Pereira PH, Oenning AC. (2020) Marginal bone loss in the second molar related to impacted mandibular third molars: comparison between panoramic images and cone beam computed tomography. *Medicina Oral, Patología Oral y Cirugía Bucal*, 25: e395.
207. Sood S, Nagpal M, Gupta S, Jain A. (2016) Evaluation of dentine hypersensitivity in adult population with chronic periodontitis visiting dental hospital in Chandigarh. *Indian J Dent Res*, 27: 249-255.
208. Kwok WK, Liu JKS, Lo ECM, Corbet EF, Leung WK. (2002) Residual periodontal defects distal to the mandibular second molar 6-36 months after impacted third molar extraction. *J Clin Periodontol*, 29: 1004-1011.
209. Peng K-Y, Tseng Y-C, Shen E-C, Chiu S-C, Fu E, Huang Y-W. (2001) Mandibular second molar periodontal status after third molar extraction. *J Periodontol*, 72: 1647-1651.
210. Chan HL, Chun YHP, MacEachern M, Oates TW. (2015) Does Gingival Recession Require Surgical Treatment? *Dent Clin North Am*, 59: 981-996.
211. Shkreta M, Atanasovska-Stojanovska A, Dollaku B, Belazelkoska Z. (2018) Exploring the Gingival Recession Surgical Treatment Modalities: A Literature Review. *Open Access Maced J Med Sci*, 6: 698-708.
212. Imber JC, Kasaj A. (2021) Treatment of Gingival Recession: When and How? *Int Dent J*, 71: 178-187.
213. Zucchelli G, Marzadori M, Mele M, Stefanini M, Montebugnoli L. (2012) Root coverage in molar teeth: a comparative controlled randomized clinical trial. *J Clin Periodontol*, 39: 1082-1088.

214. Kugelberg CF, Ahlström U, Ericson S, Hugoson A, Thilander H. (1991) The influence of anatomical, pathophysiological and other factors on periodontal healing after impacted lower third molar surgery. A multiple regression analysis. *J Clin Periodontol*, 18: 37-43.
215. Kwok WK, Liu JKS, Lo ECM, Corbet EF, Leung WK. (2002) Residual periodontal defects distal to the mandibular second molar 6-36 months after impacted third molar extraction. *J Clin Periodontol*, 29: 1004-1011.
216. Leventis M, Tsetsenekou E, Kalyvas D. (2020) Treatment of Osseous Defects after Mandibular Third Molar Removal with a Resorbable Alloplastic Grafting Material: A Case Series with 1- to 2-Year Follow-Up. *Materials*, 13: 1-13.
217. Canullo L, Rossi-Fedele G, Camodeca F, Menini M, Pesce P. (2021) A Pilot Retrospective Study on the Effect of Bone Grafting after Wisdom Teeth Extraction. *Materials (Basel)*, 14: 2844.
218. Zhang Y, Chen X, Zhou Z, Hao Y, Li H, Cheng Y, Ren X, Wang X. (2021) Effects of Impacted Lower Third Molar Extraction on Periodontal Tissue of the Adjacent Second Molar. *Ther Clin Risk Manag*, 17: 235-247.
219. Aniko-Włodarczyk M, Jaroń A, Preuss O, Grzywacz A, Trybek G. (2021) Evaluation of the Effect of Surgical Extraction of an Impacted Mandibular Third Molar on the Periodontal Status of the Second Molar-Prospective Study. *J Clin Med*, 10: 2655.
220. Ahmad M, Khan ZA, Khan TU, Alqutub MN, Mokeem SA, Almubarak AM, Haider M, Al-Askar M, Ahmed N, Aldahiyani N, Vohra F, Abduljabbar T. (2021) Influence of Surgical Flap Design (Envelope and Szmyd) for Removal of Impacted Mandibular Third Molars on Clinical Periodontal Parameters: A Clinical Trial. *Int J Environ Res Public Health*, 18: 4465.
221. Kirtiloğlu T, Bulut E, Sümer M, Cengiz I. (2007) Comparison of 2 flap designs in the periodontal healing of second molars after fully impacted mandibular third molar extractions. *J Oral Maxillofac Surg*, 65: 2206-2210.
222. Aghdashi F, Roohandeh N, Nematı M, Tabrizi R. (2020) Comparison of the Effect of Sling and Single Interrupted Sutures on Periodontal Parameters after Surgical Extraction of Impacted Mandibular Third Molars. *Front Dent*, 17: 1-8.
223. Petrosyan V, Ameerally P. (2014) Changes in demographics of patients undergoing third molar surgery in a hospital setting between 1994 and 2012 and the influence of the national institute for health and care excellence guidelines. *Journal of Oral and Maxillofacial Surgery*, 72: 254-258.
224. Kautto A, Vehkalahti MM, Ventä I. (2018) Age of patient at the extraction of the third molar. *Int J Oral Maxillofac Surg*, 47: 947-951.
225. Zaman MU, Almutairi NS, Abdulrahman Alnashwan M, Albogami SM, Alkhamash NM, Alam MK. (2021) Pattern of Mandibular Third Molar Impaction in Nonsyndromic 17760 Patients: A Retrospective Study among Saudi Population in Central Region, Saudi Arabia. *BioMed Research International*, 1880750.
226. Al-Anqudi SM, Al-Sudairy S, Al-Hosni A, Al-Maniri A. (2014) Prevalence and Pattern of Third Molar Impaction: A retrospective study of radiographs in Oman. *Sultan Qaboos University Medical Journal*, 14: e388.
227. Raj Kumar V, Yadav P, Kahsu E, Girkar F, Chakraborty R. (2017) Prevalence and Pattern of Mandibular Third Molar Impaction in Eritrean Population: A Retrospective Study. *J Contemp Dent Pract*, 18: 100-106.

228. Ahmad P, V'Vian T, Chaudhary F, Chaudhary A, Haseeb A, Yaqoob M, Asif J. (2021) Pattern of third molar impactions in north-eastern peninsular Malaysia: A 10-year retrospective study. *Niger J Clin Pract*, 24: 1028-1036.
229. Sigron GR, Pourmand PP, Mache B, Stadlinger B, Locher MC. (2014) The most common complications after wisdom-tooth removal: part 1: a retrospective study of 1,199 cases in the mandible. *Swiss Dent J*, 124: 1042-1046,1052-1056.
230. Sayed N, Bakathir A, Pasha M, Al-Sudairy S. (2019) Complications of Third Molar Extraction: A retrospective study from a tertiary healthcare centre in Oman. *Sultan Qaboos Univ Med J*, 19: e230-e235.
231. Szalma J, Lempel E, Jeges S, Szabó G, Olasz L. (2010) The prognostic value of panoramic radiography of inferior alveolar nerve damage after mandibular third molar removal: retrospective study of 400 cases. *Oral Surg Oral Med Oral Pathol Oral Radiol Endod*, 109: 294-302.

11. Saját publikációk jegyzéke

11.1. A disszertációhoz kapcsolódó közlemények

Minya F, Trimmel B, Simonffy L, Gyulai-Gaal Sz, Lacza Zs, Dobo-Nagy Cs: Alveolar Preservation with Albumin and Gentamycin-Coated Allograft after Third Molar Tooth Removal: A Randomized Clinical Trial. *Applied sciences* **2021**; 11 (2): 586. **impact factor: 2,679**

Simonffy L, Minya F, Trimmel B, Lacza Zs, Dobo-Nagy Cs: Albumin-Impregnated Allograft Filling of Surgical Extraction Sockets Achieves Better Bone Remodeling Than Filling with Either Blood Clot or Bovine Xenograft. *Int J Oral Maxillofac Implants* **2020**; 35. (2): 297-304. **impact factor: 2,320**

Gyulai-Gaál Sz, Minya F: Áttörésben visszamaradt bölcsességfogak ellátása az ambuláns szájsebészeti gyakorlatban egy év adatai alapján. *Fogorvosi szemle* **2019**; 112. (1): 5-9.

11.2. A disszertációtól független közlemények

Minya F, Trimmel B, Simonffy L, Dobo-Nagy Cs, Gyulai-Gaál Sz: Odontoma removal and oral rehabilitation via insertions of albumin and gentamycin coated bone allograft and dental implants – A case report. *Biomedical Journal of Scientific & Technical Research* **2021**; 35 (5): 26116-26120: 26116-26120.

Gyulai-Gaál Sz, Minya F, Trimmel B, Simonffy L: Az implantológia helye a fogcsírahiányos-esetek ellátásában. *Fogorvosi szemle* **2019**; 112. (3): 77-81.

12. Köszönetnyilvánítás

Köszönöm Dr. Dobó-Nagy Csabának, hogy a kutatásában részt vehettem: hogy megtanította, hogyan kell végig vinni egy tanulmányt, az etikai engedélyezéstől kezdve az adatok kiértékelésén át az eredmények nemzetközi publikációjáig, és köszönöm a rengeteg segítséget, amit hosszú éveken keresztül nyújtott nekem.

Köszönöm Dr. Gyulai-Gaál Szabolcsnak, hogy mindig örömmel írtuk együtt a közös publikációkat, hogy megtanított a dento-alveolaris sebészetre, arra, hogy szeressem a munkám, hogy tanítsam a tőlem fiatalabbakat.

Köszönöm Dr. Simonffy Lászlónak az alap ötletet a témámhoz, hogy motivált arra, hogy tudományos diákköri munkát végezzek, amiből végül doktori disszertáció született.

Köszönöm Dr. Trimmel Bálintnak a sok segítséget a cikkek megírásában, hogy mindig számíthattam rá.

Köszönöm Dr. Palkovics Dánielnek a 7. és 12. ábrák elkészítésében a segítségét.

Köszönöm Dr. Lacza Zsombornak és munkatársaimnak, hogy támogatták a kutatást és segítettek munkámat.