

Nyúltvelői neurovascularis kompresszió

A szekunder hipertonia ritka oka

Nádas Judit dr.¹ ■ Czirják Sándor dr.² ■ Igaz Péter dr.³ ■ Vörös Erika dr.⁴
Jermendy György dr.¹ ■ Rácz Károly dr.³ ■ Tóth Miklós dr.³

¹Bajcsy-Zsilinszky Kórház, III. Belgyógyászati Oktató Osztály, Budapest

²Országos Idegtudományi Intézet, Budapest

³Semmelweis Egyetem, Általános Orvostudományi Kar, II. Belgyógyászati Klinika, Budapest

⁴Szegedi Tudományegyetem, Általános Orvostudományi Kar, Radiológiai Klinika, Szeged

A nyúltvelő bal ventrolateralis részének kompressziója a terápiarezisztens hipertonia okaként ritkán diagnosztizált eltérés. A neurovascularis kompresszió okozta hipertonia gyógyszerre nem reagáló eseteiben dekompresziós műtét végzése jön szóba. A 20 éves férfi betegnél a hipertonia háttérében meghúzódó okot a szekunder hipertonia egyéb lehetőségeinek kizárása, a MR-angiográfiával igazolt neurovascularis kompresszió és a vérnyomáskiugrások alatt jelentkező fokozott szimpatikus aktivitás (sinus tachycardia) bizonyította. Ismételt jelentkező hipertóniás kríziseket követően műtetre került sor, amely során a bal arteria vertebralis és az agytörzs közé izomgraft behelyezése történt. A beteg a műtét után hat hónapig panaszmentes volt, a vérnyomáscsökkentő gyógyszereket jelentősen csökkenteni lehetett, a koponya MR-angiográfia is a nyúltvelői kompresszió megszűnését mutatta. Hat hónap után a vérnyomáskiugrások újra jelentkeztek, bár ritkábban és kisebb mértékben. A műtét után 22 hónappal készült koponya MR-angiográfia lelete alapján a betegnek reoperációt javasoltak. Szakirodalmi adatok alapján dekompresziós műtét után hosszú távon fennmaradó kedvező hatás csak az esetek harmadában várható. A betegek nagyobbik hányadában a műtét a vérnyomás csökkenéséhez, a vérnyomáscsökkentő terápia kifejezettebb hatásához, a vérnyomáskiugrással járó rosszulletek ritkulásához és ezzel a betegek életminőségének javulásához vezethet. A beteg története ez utóbbi kórelőfordulást példázza. *Orv. Hetil.*, 2014, 155(21), 838–842.

Kulcsszavak: szekunder hipertonia, neurovascularis kompresszió, dekompresziós műtét

Neurovascular compression of the medulla oblongata, case report

The rare cause of secondary hypertension

Compression of the rostral ventrolateral medulla oblongata is one of the rarely identified causes of refractory hypertension. In patients with severe, intractable hypertension caused by neurovascular compression, neurosurgical decompression should be considered. The authors present the history of a 20-year-old man with severe hypertension. After excluding other possible causes of secondary hypertension, the underlying cause of his high blood pressure was identified by the demonstration of neurovascular compression shown by magnetic resonance angiography and an increased sympathetic activity (sinus tachycardia) during the high blood pressure episodes. Due to frequent episodes of hypertensive crises, surgical decompression was recommended, which was performed with the placement of an isograft between the brainstem and the left vertebral artery. In the first six months after the operation, the patient's blood pressure could be kept in the normal range with significantly reduced doses of antihypertensive medication. Repeat magnetic resonance angiography confirmed the cessation of brainstem compression. After six months periodically increased blood pressure returned, but in smaller extent and less frequent. Based on the result of magnetic resonance angiography performed 22 months after surgery, re-operation was considered. According to previous literature data long-term success can only be achieved in one third of patients after surgical decompression. In the majority of patients surgery results in a significant decrease of blood pressure, an increased efficiency of antihypertensive therapy as well as a decrease in the frequency of highly increased blood pressure episodes. Thus, a significant improvement of the patient's quality of life can be achieved. The case of this patient is an example of the latter scenario.

Keywords: secondary hypertension, neurovascular compression, surgical decompression

Nádas, J., Czirják, S., Igaz, P., Vörös, E., Jermendy, Gy., Rácz, K., Tóth, M. [Neurovascular compression of the medulla oblongata, case report. The rare cause of secondary hypertension]. *Orv. Hetil.*, 2014, 155(21), 838–842.

(Beérkezett: 2014. március 10.; elfogadva: 2014. április 3.)

Rövidítések

MR = mágneses rezonancia; NVC = neurovascularis kompresszió; RVLM = a nyúltvelő rostralis ventrolateralis része

A neurovascularis kompresszió (NVC) a hipertonia okaként ritkán diagnosztizált eltérés. A vérnyomás-szabályozás központja a nyúltvelő rostralis ventrolateralis részén (RVLM) található. Az RVLM bal oldalának és/vagy a IX., X. agyidegek agytörzsi eredési zónájának agyi erek által történő kompressziója centrális szimpatikus hiperaktivitáshoz, neurogén hipertóniához vezethet. A vascularis kompressziót legtöbbször az a. vertebralis vagy az a. cerebelli posterior inferior okozza. A diagnózisban – egyéb szekunder okok kizárása mellett – az MR-angiográfia segít, amellyel a kompresszió vizualizálható. Az NVC okozta hipertonia kombinált gyógyszeres kezelésre nem reagáló eseteiben dekompressziós műtéti megoldás jöhet szóba [1].

Esetismertetés

A 20 éves fiatal ember anamnézisében asthma bronchiale szerepelt. A beteget 2011 novemberében kezeltük először a Bajcsy-Zsilinszky Kórház III. Belgyógyászati Osztályán másfél hónapja észlelt, kombinált antihypertenzív kezelés mellett is rohamszerű vérnyomáskiugrások, ennek kapcsán jelentkező mellkasi fájdalom, collapsus miatt. Obszervációnk alatt is többször volt rohamokban jelentkező, gyakran sinus tachycardiával kísért, kipirulással nem járó, több alkalommal tünetmentesen zajló tenziókiugrása.

A klinikum alapján szekunder hipertonia gyanúja merült fel. A beteg kivizsgálása a Bajcsy-Zsilinszky Kórház III. Belgyógyászati Osztályán és a Semmelweis Egyetem II. Belgyógyászati Klinikáján zajlott. A beteg fizikális státusában kórjelző eltérést nem találtunk, testsúlya 91 kg, testmagassága 178 cm (BMI: 28,7 kg/m²) volt. Az alap-

1. táblázat | A beteg alapvető laboratóriumi leletei

Süllyedés	6 mm/h
Szérumnátrium	139 mmol/l
Szérumkálium	4,2 mmol/l
Szérumkalcium	2,49 mmol/l
Éhomi vércukor	5,1 mmol/l
Szérumkreatinin	86 µmol/l
SGOT	18 U/l
SGPT	26 U/l
Szérum-összcholeszterin	4,7 mmol/l
Szérumtriglicerid	1,6 mmol/l
Szérum-HDL-choleszterin	1,41 mmol/l
Vizelet	Fajsúly: 1030, üledék: negatív
Microalbuminuria	2 mg/24 h

vető laboratóriumi vizsgálatok negatívak voltak (1. táblázat). A mellkasröntgen, hasi ultrahangvizsgálat, hasi CT-vizsgálat során eltérést nem találtunk. Az a. renalis Doppler-vizsgálata szűkületet nem mutatott, a dinamikus vesezcintigráfia eltérést nem jelzett, így a hipertonia okaként renin mediálta mechanizmus nem igazolódott.

A hipertonia hátterében endokrin mechanizmust sem lehetett igazolni. Pheochromocytoma az ismételt normális chromogranin-A és normális tartományban lévő vizeletkatecholamin-szintek alapján, hypercortisolismus a megtartott diurnális ritmusú, kis dózisu dexametasonnal jól szupprimálható kortizolszint, primer hyperaldosteronismus a normális renin/aldoszteron hányados alapján kizárható volt. A TSH-, ACTH- és androgén-szintek is normális tartományban voltak (2. táblázat).

2. táblázat | A beteg hormonvizsgálati eredményei

Vizsgált paraméter (mértékegység)	Vizsgálati eredmény	Referenciatartomány
Metanephrinürítés, vizelet (µg/24 h)	66–63–131*	64–302
Normetanephrinürítés, vizelet (µg/24 h)	196–250–445*	162–527
Homovanilinsav-ürítés, vizelet (mg/24 h)	3,8–3,0–3,8*	0–6,2
3-metoxi-tiramin-ürítés, vizelet (µg/24 h)	112–185–173*	103–434
Vanilmandulasav-ürítés, vizelet (mg/24 h)	2,5–2,6–6,5*	1,8–6,7
Adrenalinürítés, vizelet (µg/24 h)	4,8–0,8–23,0*	1,7–22,4
Noradrenalinürítés, vizelet (µg/24 h)	48,2–17,0–74,2*	12,1–85,5
Dopaminürítés, vizelet (µg/24 h)	278–591–434*	0–498
Szérum-chromogranin-A (ng/ml)	11,3	19,4–98,1
Aldoszteron (ng/dl)	9,1	4,0–15,0
Plazmarenin-aktivitás (ng/ml/h)	0,4	0,2–2,8
ACTH (pg/ml)	75,1	6,2–63,3
Szérumkortizol (µg/dl)		
Reggel 08 óra	21,8	8,0–25,0
Este 24 óra	1,78	<8,0
1 mg dexametason után másnap reggel 8 óra	0,7	<1,8
TSH (mIU/l)	2,01	0,35–4,94
fT ₄ (ng/dl)	1,05	0,7–1,8
FSH (mIU/ml)	3,3	1,3–11,8
LH (mIU/ml)	4,8	4,0–8,6
Prolaktin (ng/ml)	20,27	4,0–15,2
Totál tesztoszteron (ng/dl)	297	280–800

*Három különböző alkalommal történt vizeletgyűjtés eredményei.

Az echokardiográfia strukturális szívbetegséget, bal-kamra-hypertrophiát, érdemi eltérést nem jelzett. A rosszullét alatt készült EKG-n sinus tachycardia látszott, a Holter-vizsgálat egy alkalommal észlelt sinus tachycardián (163/min) kívül egyéb eltérést nem talált. A leletek alapján nem sinuseredetű tachycardia gyanúja nem merült fel, a vérnyomás-emelkedéssel járó rosszullétek primer cardialis eredete kizárható volt.

A szemfenéki képen ép papilla, normális érviszonyok látszottak. A carotis-ultrahangvizsgálat, a natív koponya-CT- és koponya-MR-vizsgálat eltérést nem jelzett.

A kombinált és többször módosított antihipertenzív terápia (perindopril, amlodipin, bisoprolol, doxazosin, dihidralazin) ellenére a betegnél egyre gyakrabban jelentkezett tenziókiugrással és sinus tachycardiával járó rosszullét. A rosszullétek egyre magasabb vérnyomásér-

téssel jártak (maximum 276/150 Hgmm). Tenziókiugrás miatti sürgősségi kórházi felvételre 2011 novembere és 2012 februárja között összesen hét alkalommal került sor, a fenti időszakban a beteg összesen 58 napot fektült kórházban.

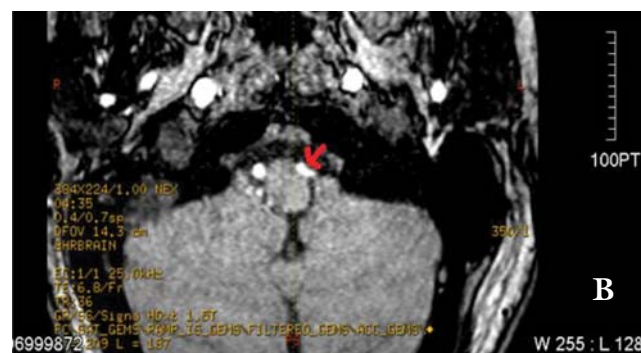
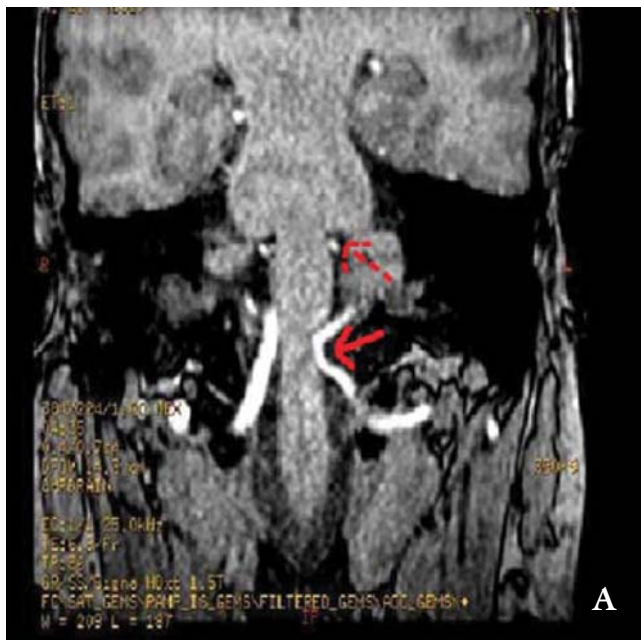
A klinikai kép, a többi ok kizárása után a hypertonia hátterében NVC gyanúja merült fel, ezért 2012. január 18-án Szegeden ismételt koponya-MR és MR-angiográfia történt. A vizsgálat bal oldalon, a nervus vagus kilépési zónájában a nyúltvelő arteria vertebralis okozta kompresszióját igazolta (1. A)–B) ábra). Idegsebészeti konzíliummal egyetértésben az MR-kép és a klinikum alapján dekompresziós műtétet javasoltunk.

A beteg 2012. február 11-én ismét sürgősséggel került kórházi felvételre kiugró vérnyomás (268/145 Hgmm) okozta panaszok miatt. Vérnyomását perfuzorban adott urapidillel sikerült stabilizálni, majd a beteget a bal oldali RVLV vascularis kompressziójának műtéti megoldása céljából az Országos Idegtudományi Intézetbe helyeztük át. A műtét során (2012. február 15., Czirják Sándor dr.) bal oldali lateralis suboccipitalis craniotomiából az agytörzset komprimáló bal a. vertebralis mobilizálása, majd az ér és az agytörzs közé izomgraft behelyezése történt. A perioperatív időszak eseménytelenül zajlott.

A műtét után az antihipertenzív gyógyszereket jelentősen csökkenteni lehetett. A beteg rendszeres fizikai aktivitás következtében 15 kg-ot fogyott, ekkor a vérnyomáscsökkentő gyógyszerek elhagyhatóvá váltak. A műtétet követő hat hónapban tenziókiugrás miatt egy alkalommal került sor néhány órás kórházi megfigyelésre. A 2012 májusában készült koponya-MR-angiográfias kontrollvizsgálat szerint a bal arteria vertebralis a nyúltvelő bal lateralis felszínét a korábbihoz viszonyítva kisebb mértékben, csak pontszerűen érinti, a nyúltvelő érdemi deformitása nem volt azonosítható.

A vérnyomáskiugrások 2012 júliusától kezdődően ismét gyakoribbá váltak. A beteg újra rendszeresen antihipertenzív terápiában (napi 160 mg valsartan) részesült. Tenziókiugrás miatti kórházi megfigyelésre havonta-kéthavonta került sor. A beteg vérnyomása infúzióban adott urapidille mindig gyorsan rendeződött, így néhány óra után általában elbocsátották, kórházi osztályos felvételre mindössze két alkalommal került sor.

Újabb koponya-MR-angiográfia 2013 decemberében történt, a nyúltvelő bal oldalán ismét enyhe kompressziót lehetett igazolni. Reoperációt javasoltunk, ezen a lehetőségen a beteg egyelőre még gondolkodni kíván. A kiújuló panaszok ellenére a műtét óta a beteg életminősége jelentősen javult, életmód-terápia eredményeképpen testsúlya csökkent, a műtét után egy évvel ismét munkába állt.



1. A)–B) ábra | A beteg műtét előtti koponya-MR- és MR-angiográfias vizsgálata, natív (2012. január 18. Euromedic Diagnostics, Szeged): A nyúltvelő bal felén az a. vertebralis enyhe benyomatot okoz (nyíllal jelölve), ugyanakkor mindkét oldali IX. és X. agyideg belépési zónájában szoros neurovascularis kontaktus látható, amelyet az a. cerebelli posterior inferiorok hoznak létre (a bal oldali szaggatott nyíllal jelölve)

Megbeszélés

Az irodalomban *Dandy* 1934-ben írta le először azt a feltételezést, hogy az agyidegek vascularis kompressziója különböző klinikai szindrómákért tehető felelőssé [2].

A nyúltvelői vascularis kompressziójáról, mint a hipertónia egyik lehetséges oki tényezőjéről, *Jannetta és Gendell* számolt be először az 1970-es évek végén [3]. Az első microvascularis dekompressziós műtétet trigeminusneuralgiában szenvedő betegnél *Gardner és Miklós* végezte 1959-ben [4], azóta az eljárás – Jannettának köszönhetően – az egyre sikeresebb beavatkozások miatt szélesebb körben elterjedt.

Az utóbbi két évtizedben a képkalkotó technika rohamos fejlődésével az NVC kimutathatóvá vált. A klinikumban gyakori trigeminusneuralgián és hemifacialis spasmuson kívül új szindrómák (a hallóideg kompressziója következtében kialakuló fülzúgás, a vestibularis ideg kompressziója következtében kialakuló szédülés) váltak ismertté. A koponya-MR-vizsgálatok elterjedésével a nyúltvelői NVC is egyre gyakrabban igazolható, a kompressziót legtöbbször az a. cerebelli posterior inferior és az a. vertebralis okozza [1]. Nem egyértelmű azonban, hogy az NVC és az essentialis hipertónia között van-e oki összefüggés [5]. Több tanulmányban hasonlították össze az NVC előfordulási gyakoriságát essentialis hipertóniás, szekunder hipertóniás és normotenzív betegeknél. *Boogaarts és mtsai* a tanulmányok metaanalízisét végezte el 14 tanulmány 597 essentialis hipertóniás, 609 normotenzív, 88 szekunder hipertóniás betegének bevonásával. Az elemzés azt igazolta, hogy az RVLM kompressziója szignifikánsan gyakoribb essentialis hipertóniás, mint normotenzív betegekben, azonban csak a prospektív vizsgálatok eredményeit figyelembe véve a szignifikáns különbség eltűnt. A vizsgálatok alapján úgy tűnik, hogy az NVC normotenzív egyénekénél sem ritka jelenség, és az MR-angiográfia nem alkalmas az NVC szűrésére. Az NVC előfordulása az essentialis hipertóniások között szignifikánsan gyakoribb volt a szekunder hipertóniás betegekhez képest, jelezve, hogy az NVC oka és nem következménye a hipertóniának, de a szekunder hipertóniás vizsgált betegek száma alacsony volt a megfelelő statisztikai erejű következtetéshez [6].

A neurogén hipertónia elméletének bizonyításához az is szükséges, hogy a nyúltvelői vascularis kompresszió túl a fokozott szimpatikus aktivitás is igazolható legyen. Az Erlangeni Egyetem munkacsoportja 21 hipertóniás, igazolt NVC-vel bíró betegnél nyugalmi helyzetben a vázizomhoz futó szimpatikus aktivitást kétszeresnek találta azokhoz a hipertóniás betegekhez képest, akiknél NVC nem igazolódott [7]. Több, hipertóniás betegek körében végzett vizsgálatban a plazma noradrenalin-szintje igazolt NVC esetén magasabb volt a kontrollcsoporthoz képest [8, 9]. Japán munkacsoport 4, NVC miatt műtött betegnél műtét után a vérnyomáscsökkenés mellett a n. tibialis szimpatikus aktivitásának csökkenését, a vizelet adrenalin-szintjének csökkenését igazolta a műtét előtti értékhez képest [10].

Az NVC műtéti megoldásának rövid és hosszabb távú eredményeiről néhány munkacsoport közölt adatokat. *Jannetta* 1985-ben megjelent közleményében 53 beteg-

ről számolt be, akiknél az NVC különböző formái (hemifacialis spasmus, trigeminusneuralgia) miatt dekompressziós műtétet végeztek. A betegek közül 42 esetben történt a dekompressziós műtét bal oldali nyúltvelői kompresszió miatt, a vérnyomás 32 betegnél csökkent szignifikánsan [11]. Az Erlangeni Egyetem munkacsoportja neurogén hipertónia miatt dekompressziós műtéten átesett 8 beteget követett átlagosan 3,5 évig. Az operációt követően hét beteg vérnyomása normalizálódott, négy év múlva azonban csak három beteg maradt normotenzív, csökkentett dózisu antihipertenzív kezelés mellett. Két beteg esetében egy év után a vérnyomáscsökkentő gyógyszert emelni kellett, de vérnyomásuk a műtét előttinél jobban kezelhető volt. Súlyos cardiovascularis esemény és veseszövődmény három beteg esetében (egy betegnél fatális agyvérzés, két betegnél végstádiumú vesebetegség) alakult ki; a vesebetegek egyikénél hirtelen szívhalál következett be [12]. Az eredmények egybevágóak *Levy és mtsai* retrospektív elemzésével, akik 12 betegből nyolc betegnél tartós eredményt, két betegnél részleges eredményt tapasztaltak, míg két betegnél műtét eredménytelen volt [13]. Magyar munkacsoport 16, igazolt NVC-vel bíró, hipertóniás beteg két éves követési adatait közölte. A betegek közül kilenc betegnél végeztek dekompressziós műtétet. A betegek mindegyikénél tartósan csökkent a vérnyomás, jobban reagáltak az antihipertenzív gyógyszerekre, míg a hét nem operált beteg esetében a vérnyomás változatlan maradt [14]. Ugyanennek a munkacsoportnak az adatai alapján sem a műtét előtti, sem a műtét utáni vérnyomásértékek nem mutattak összefüggést az NVC típusával, a gyógyszeres kezelésre nem reagáló betegeknél a dekompressziós műtét az NVC típusától függetlenül kedvező hatású volt [15].

Esetismertetésünk a hipertónia hátterében álló NVC sikeresen diagnosztizált és műtött esetét példázza. A diagnózist a szekunder hipertónia egyéb okainak kizárása, az MR-angiográfiával igazolt NVC és a vérnyomáskiugrások alatt jelentkező fokozott szimpatikus aktivitás (sinus tachycardia) bizonyította. Esetünkben a műtét utáni jelentős javulást néhány hónappal később a tünetek fokozatos, egylegőre a műtét előtti szintet nem megközelítő súlyosságú visszatérése követte, ami az irodalmi adatoknak megfelel.

Az NVC okozta hipertónia a képkalkotó és a műtéti eljárások fejlődésével diagnosztizálható és kezelhető eltérés lett. A műtét előtt alapvető a hipertónia egyéb okainak kizárása, a nyúltvelői kompresszió MR-angiográfiával történő kimutatása mellett a fokozott szimpatikus aktivitás igazolása. Dekompressziós műtetre a gyógyszerrel nem megfelelően kontrollálható esetekben kerülhet sor. A diagnózis felállítása előtt viszonylag rövid ideig fennálló hipertónia, a célszervkárosodások hiánya kedvező paraméterek, a hosszú távon fennmaradó kedvező hatás azonban a jelenlegi irodalmi adatok alapján csak az esetek harmadában várható. Ennek ellenére körültekint-

tően megválasztott betegek esetében a műtét a vérnyomás csökkenéséhez, az antihypertenzív terápia kifejezettebb hatásához, a tenziókiugrással járó rosszulletek ritkulásához és ezzel a betegek életminőségének javulásához vezetethet.

Anyagi támogatás: A közlemény megírása, a kapcsolódó kutatómunka anyagi támogatásban nem részesült.

Szerzői munkamegosztás: N. J., J. Gy., T. M.: A beteg vizsgálata, a kézirat összeállítása, véglegesítése; C. S., I. P., R. K., V. E.: A beteg vizsgálata. A cikk végleges változatát valamennyi szerző elolvasta és jóváhagyta.

Érdekltség: A szerzőknek nincsenek érdekltségeik.

Irodalom

- [1] *Kuncz, Á., Vörös, E., Barzó, P.*: Vascular compression syndromes of the cranial nerves. [Az agyidegek vascularis kompressziós szindrómái.] *Ideggyógy. Szle*, 2011, 64(1-2), 6-13. [Hungarian]
- [2] *Dandy, W. E.*: Concerning the cause of trigeminal neuralgia. *Am. J. Surg.*, 1934, 24(2), 447-455.
- [3] *Jannetta, P. J., Gendell, H. M.*: Clinical observations on etiology of essential hypertension. *Surg. Forum*, 1979, 30, 431-432.
- [4] *Gardner, W. J., Miklos, M. V.*: Response of trigeminal neuralgia to "decompression" of sensory root. Discussion of cause of trigeminal neuralgia. *J. Am. Med. Assoc.*, 1959, 170(15), 1773-1776.
- [5] *Pickering, T. G.*: Neurovascular compression of the medulla: can it cause neurogenic hypertension? *J. Clin. Hypertens.*, 2007, 9(1), 63-66.
- [6] *Boogaarts, H. D., Menovsky, T., de Vries, J., et al.*: Primary hypertension and neurovascular compression: a meta-analysis of magnetic resonance imaging studies. *J. Neurosurg.*, 2012, 116(1), 147-156.
- [7] *Schobel, H. P., Frank, H., Naraghi, R., et al.*: Hypertension in patients with neurovascular compression is associated with increased central sympathetic outflow. *J. Am. Soc. Nephrol.*, 2002, 13(1), 35-41.
- [8] *Makino, Y., Kawano, Y., Okuda, N., et al.*: Autonomic function in hypertensive patients with neurovascular compression of the ventrolateral medulla oblongata. *J. Hypertens.*, 1999, 17(9), 1257-1263.
- [9] *Morimoto, S., Sasaki, S., Itoh, H., et al.*: Sympathetic activation and contribution of genetic factors in hypertension with neurovascular compression of the rostral ventrolateral medulla. *J. Hypertens.*, 1999, 17(11), 1577-1582.
- [10] *Sasaki, S., Tanda, S., Hatta, T., et al.*: Neurovascular decompression of the rostral ventrolateral medulla decreases blood pressure and sympathetic nerve activity in patients with refractory hypertension. *J. Clin. Hypertens.*, 2011, 13(11), 818-820.
- [11] *Jannetta, P. J., Segal, R., Wolfson, S. K. Jr.*: Neurogenic hypertension: etiology and surgical treatment. I. Observations in 53 patients. *Ann. Surg.*, 1985, 201(3), 391-398.
- [12] *Frank, H., Schobel, H. P., Heusser, K., et al.*: Long-term results after microvascular decompression in essential hypertension. *Stroke*, 2001, 32(12), 2950-2955.
- [13] *Levy, E. I., Clyde, B., McLaughlin, M. R., et al.*: Microvascular decompression of the left lateral medulla oblongata for severe refractory neurogenic hypertension. *Neurosurgery*, 1998, 43(1), 1-6. Discussion 6-9.
- [14] *Legrady, P., Voros, E., Bajcsi, D., et al.*: Neurovascular pulsatile compression and neurosurgical decompression of the rostral ventrolateral medulla in medically resistant hypertensive patients. *Kidney Blood Press Res.*, 2008, 31(6), 433-437.
- [15] *Legrady, P., Voros, E., Bajcsi, D., et al.*: Observations of changes of blood pressure before and after neurosurgical decompression in hypertensive patients with different types of neurovascular compression of brain stem. *Kidney Blood Press Res.*, 2013, 37(4-5), 451-457.

(Nádas Judit dr.,
Budapest, Maglódi út 89-91., 1106
e-mail: nadasjudit@gmail.com)

Tisztelt Szerzőink, Olvasóink!

Az Orvosi Hetilapban megjelenő/megjelent közlemények elérhetőségére több lehetőség kínálkozik.

Rendelhető különnyomat, melynek áráról bővebben a www.akkrt.hu honlapon (Folyóirat Szerzőknek, Különnyomat menüpont alatt) vagy Szerkesztőségünkben tájékozódhatnak.

A közlemények megvásárolhatók pdf-formátumban is, illetve igényelhető Optional Open Article (www.oopenart.com).

Adott díj ellenében az online közlemények bárki számára hozzáférhetők honlapunkon (a közlemények külön linket kapnak, így más oldalról is linkelhetővé válnak).

Bővebb információ a hirdetes@akkrt.hu címen vagy különnyomat rendelése esetén a Szerkesztőségtől kérhető.