

**BULBUS ENUCLEATIO UTÁNI  
VOLUMENPÓTLÁS POROTIKUS ORBITA  
IMPLANTÁTUMMAL**

Doktori értekezés

**Dr. Lukáts Olga**

Semmelweis Egyetem  
Klinikai Orvostudományok Doktori Iskola



Témavezető: Dr. Barabás József CSc

Hivatalos bírálók: Dr. Végh Mihály PhD  
Dr. Németh Zsolt PhD

Szigorlati bizottság elnöke: Dr. Szabó György MTA doktora  
Szigorlati bizottság tagjai: Dr. Milibák Tibor PhD  
Dr. Wikonkál Norbert MTA doktora

Budapest  
2013

# TARTALOMJEGYZÉK

1. RÖVIDÍTÉSEK JEGYZÉKE .....	3
2. BEVEZETÉS .....	4
3. CÉLKITŰZÉSEK .....	11
4. BETEGEK, ÉS MÓDSZEREK .....	12
4.1. Enucleatio után porotikus implantátummal történt volumenpótlás .....	12
4.2. Orbita implantátum kivétele után műszem viselésre alkalmas kötőhártya- zsák kialakításának metodikája .....	15
4.3 MRI vizsgálatok összehasonlítása a klinikai tapasztalatokkal .....	19
4.4 CBCT képeken végzett denzitometriás vizsgálataink .....	20
4.5 Orbita volumen mérése CBCT képeken a CranioViewer program orbita moduljával .....	24
5. EREDMÉNYEK .....	28
5.1 Enucleatio után porotikus implantátummal történt volumenpótlás eredményei ..	28
5.2 Orbita implantátum kivétele után műszem viselésre alkalmas kötőhártya zsák kialakításának eredményes módja.....	33
5.3 MRI vizsgálatok eredményeinek összehasonlítása a klinikai tapasztalatokkal ....	35
5.4. CBCT képeken végzett denzitometriás vizsgálataink eredményeinek és a klinikumban való alkalmazásának ismertetése.....	38
5.5 CBCT képeken elvégzett orbita volumen mérések eredményei .....	39
6. MEGBESZÉLÉS .....	42
6.1 Enucleatio után használt porotikus implantátummal szerzett tapasztalataink .....	42
6.2. Orbita implantátum kivétele után műszem viselésre alkalmas kötőhártya zsák kialakítása .....	46
6.3 MRI vizsgálatok összehasonlítása a klinikai tapasztalatokkal .....	46
6.4 CBCT képeken végzett denziometriás vizsgálataink alkalmazása a klinikumban	48
6.5 Orbita volumen mérése CBCT képeken CranioViewer programmal .....	50
7. KÖVETKEZTETÉSEK .....	54
8. ÖSSZEFOGLALÁS .....	56
9. SUMMARY .....	57
10. IRODALOMJEGYZÉK .....	58
11. SAJÁT KÖZLEMÉNYEK JEGYZÉKE .....	74
12. KÖSZÖNETNYÍLVÁNÍTÁS .....	78

## 1. RÖVIDÍTÉSEK JEGYZÉKE:

1.	HA	Hidroxiapatit
2.	CBCT	Cone Beam Computer Tomograph
3.	MRI	Mágneses rezonanciás képalkotás
4.	CT	Komputer tomograf
5.	OI	Orbita implantátum
6.	AO	Aluminium oxid
7.	FOV	Field of view (Képmező)
8.	HU	Hounsfield egység
9.	DFG	Derma Fat Graft
10.	TCA	Triklor ecetsav

## 2. BEVEZETÉS

Nagyméretű intraocularis tumorok, sérülések, krónikus gyulladások, többszöri sikertelen műtéti beavatkozások után kialakult fájdalmas fényérzékeny vak szemek által okozott panaszok orvoslására, sympathias ophthalmia megelőzésére sokszor csak a szemgolyó eltávolítása a választható megoldás. A szemgolyó eltávolítása az ún. enucleatio nagymértékben átalakítja az orbita lágyrész tartalmát, felépítését. Enucleatio során az orbita lágyrész tartalmának jelentős része eltávolításra kerül, az extraocularis izmokat tapadásuknál átvágjuk, az orbitába mélyen behatolva átmetszük a nervus opticust, az artéria és véna ophthalmica ágait. Ha az eltávolított szemgolyó hiányát nem pótoljuk, akkor a műtét után viselendő műszem enophthalmusban helyezkedik el, a felső szemhéji redő mély lesz, a beteg a homorú, mély kötőhártyazsákot kitöltendő csak vastag protézist viselhet, melynek mozgása korlátozott. A szemgolyó eltávolításának lelki megrázkódtatásán kívül a műtét után kialakult jelentős arc asszimetria nagymértékben rontja a beteg életminőségét. Az orbita üregének kitöltésére Az orbita üregének kitöltésére implantátumokat használhatunk, amely pótolja a bulbus helyét az orbitában. A conjunctivával fedett implantátum felszínére kerül a szemfelszint pótló protézis.

Már az ókori Egyiptomiak használták az enucleatiót a mumifikálás részeként, az orbitát viasszal töltötték ki és követ használtak az iris imitálására

Szembetegség gyógyítására a leírás szerint először Bartisch használta az enucleatiót 1583-ban. A XIX. Század közepe táján Farrel és Benett dolgozta ki az enucleationak azt a formáját, amit lényegében ma is ehhez hasonlóan végzünk. A műtét bevezetése után hamar felmerült az igény, hogy a bulbus eltávolítása után az orbita üregben kialakult lágyrészhiány pótlása megtörténjen.

Mules 1885-ben evisceratio, majd Frost egy évvel később enucleatio után használt belül üreges, üvegből készült orbita implantátumot. A későbbi években az üvegen kívül többféle anyagból, fémből, csontból, aranyból, ezüstből, porcból, selyemből, gyapjúból, titániumból, szilikonból, műanyagból készült orbita implantátumot használtak. Ezen anyagok beültetése sokszor sikertelen volt, az implantátumok kilökődtek, elfertőződtek, ezért a volumenpótlás műtétei részben abbamaradtak (Meyer 1995).

Berens és King 1961-ben az enucleatióról írva lándzsát törtek az orbita implantátumok használata mellett. Ők még nem minden esetben őrizték meg az összes külső szemizmot, de legalább két izmot megtartottak (legtöbbször a horizontális izmokat) és hangsúlyozták a Tenon tok azonnali szoros zárását.

Frueh és Felker (1976) valamint Tyers és Collin (1985) ún. baseball implantátumot használtak, főleg szekunder implantáció céljára. (14 és 16 mm átmérőjű acrylgolyó sclerával bevonva).

Smith és Petrelli 1978-ban autolog dermisz-zsír implantátumot készített, melyet az izomkónusba helyeztek szekunder rehabilitáció céljából. Nyolc héttel a beültetés után a dermisz felszint kötőhártya fedte.

Aguilar és mtsai (1982), Guberina és mtsai (1983) szintén dermisz-zsír implantátumról számolnak be ismertelve annak általuk észlelt szövődményeit (egyenetlen conjunctiva felszín, szórtüsző maradványok megléte, granuloma képződés, orbita ciszta kialakulása). Eseteikben kevés zsírfelszívódást észleltek és szövődménymentes poszt operatív gyógyulásról számoltak be.

Bullock (1987) a baseballformát megőrizve, azt autolog dermisz-zsír szövetből alakította ki, melynek felszíne a dermisz felület volt, ezzel próbálta a zsírfelszívódást megakadályozni.

A XIX. század közepe táján kialakították az ún. integrált, vagy quasi integrált implantátumokat. Ekkor a külső szemizmokat már nem hagyták szabadon az orbita üregébe visszahúzódni, hanem varrattal megtartva azokat a beültetett különböző alakú és anyagú, többnyire irreguláris felszínnel rendelkező implantátumhoz illesztették, így növelve a műszem mozgóképességét (Cutler 1945, Choyce 1952, Ropper-Hall 1956, Frueh és Felker 1976, Jordan és mtsai 1987, Fan és Robertson 1995, Anderson és mtsai 2002).

Az igazi nagy előrelépés az integrált implantátumok terén a XX. század nyolcvanas éveiben a porotikus implantátumok felfedezése volt. Az első ilyen típusú implantátumot Perry (1991) fejlesztette ki a tengeri korall meszes vázából (természetes hidroxipatit).

A porotikus implantátumok többszörös egymással összeköttetésben álló járatokat tartalmaznak, melyeken keresztül az orbita szövetéből fibrovascularis szövet nő az implantátumba és ezzel megakadályozza annak migrációját és elősegíti jó

beilleszkedését a környező szövetekbe (De Potter és mtsai 1994, Karcioğlu és mtsai 1998, Abel és Meyer 2005, Trichopoulos és Ausburger 2005, Mcnab 2007).

Állatkísérletekben igazolták, hogy a fibrovascularis szövet már négy héttel az implantáció után észlelhető és megfelelő esetben 3-6 hónap alatt teljesen kitölti az implantátumot. Az implantátum vascularizáltságának mértékét MRI vagy szcintigráfias vizsgálatokkal ellenőrizték (Spirnak és mtsai 1995, Bigham és mtsai 1999, Sopakar és mtsai 2000, Klapper és mtsai 2003, Park és mtsai 2003).

Ha a hidroxiapatitot csontba ültetik, akkor új csont növekedését (Hing és mtsai 2004), ha lágyszövet közé ültetik, akkor fibrovascularis szövet képződését indukálja. A beültetett HA implantátum körül nem alakul ki kötőszövetes tok, mint azt megfigyelték a szilikon vagy PMMA implantátumok egyes eseteiben. A HA implantátum kemény, egyenetlen felszínű, ezért az izmok rögzítéséhez mindenképpen szükséges, hogy valamilyen anyaggal befedjük. Az első HA implantátumokat donor sclerával fedték. A négy egyenes szemizom illesztéséhez kis ablakokat vágtak ki a sclerából és egy részt a hátsó pólusról, hogy a fibrovascularis szövet benövése akadálytalan legyen. Mivel az Egyesült Államokban több államban nem engedélyezett a donor sclera használata többféle más anyag felhasználását is kipróbálták az implantátum fedésére (fascia lata, pericardium, m. temporalis fascia, m. rectus abdominis fascia, Mersilene háló, m. aurculus posterior) (Kao és Chen 1999, Naugle és mtsai 1999, Jordan és Klapper 1999, Klapper és mtsai 2003, Heimann és mtsai 2005, Kassae és mtsai 2006). Az Európában jelenleg kapható implantátumok nagy része polyglactyn (Vicryl) hálóval bevont, melynek lyukacsos szerkezete nem gátolja a fibrovascularis anyag implantátumba való benövését és megvalósítható a külső szemizmok implantátumhoz való rögzítése is (Jordan 2001, Jordan és mtsai 2003).

Jelenleg négytípusú porotikus implantátumot használnak világszerte.

Az elsőnek kifejlesztett természetes HA implantátumot, melyet A. Perry(1991) a Porites genus-ba tartozó tengeri korall meszes vázából alakított ki. Megfelelő hydrothermalis beavatkozások után az eredeti kalcium karbonátból kalcium foszfátot nyertek ( Bio Eye Integrated Orbital Implants USA ). A természetes HA implantátum felépítése hasonlít a nagy csöves csontok spongiozójához, ezért a szervezet saját szöveteként fogadja (Shields és mtsai 1992, Jordan és mtsai 2004).

Megakadályozandó a tengeri korall állomány pusztítását a francia FCI (Issy-Les-Moulineaux, Franciaország) cég kifejlesztette a szintetikus HA implantátumot, melyet fedetlenül, és Vicryl hálóval bevonva is árul (Jordan és Bawazeer 2001).

A kilencvenes évek elején fejlesztették ki és kezdték forgalmazni a porotikus polyethylén implantátumot Medpor néven (Porex Surgical Inc. Newnan, GA). Ezt az implantátumot magas denzitású polyethylén porból alakították ki. Ez az anyag jobban formálható, akár a műtét alatt is igény szerint változtatható alakja, a szemizmokat közvetlenül az implantátumhoz lehet rögzíteni, mert nem olyan kemény, mint a HA (Karesh és Dresnerv 1994).

Szarvasmarha csontjából is kifejlesztettek implantátumot. Ez nem terjedt el széles körben. Az implantátum a többiekhez képest sokkal törékenyebbnek bizonyult. Az Egyesült Államokban, ahol az implantátumot fél évvel a beültetése után megfűrik, és egy csapot helyeznek a fűrt üregbe nagyon fontos, hogy az anyag tömött legyen, és ne törjön el (Perry és mtsai 2002, Suter és mtsai 2002).

A legújabb porotikus implantátum az alumínium oxid (Bioceramic). Ezt az anyagot már régen használták a fogászatban és az ortopéd sebészetben. Könnyű dolgozni vele, bioinert, erős, beültetve kis szövetreakcióval gyógyul. Szintén az FCI forgalmazza (Jordan és mtsai 2000, 2003, Liao és mtsai 2005, Jordan és mtsai 2010).

A szintetikus HA, a porotikus polyethylén és az alumínium oxid hasonló tulajdonságokkal rendelkezik, mint a természetes HA, de sokkal olcsóbbak.

Az implantátumok pórus nagysága nagyon fontos a fibrovascularis szövet implantátumba való növekedése miatt. A természetes HA 300-700, a porotikus polyethilen 100-500, a szintetikus HA 300-500, az alumínium oxid 500 mikronos pórusnagysággal rendelkezik. Mind a négy implantátum olyan pórusnagysággal rendelkezik, ami indukálja a fibrovascularis szövet megfelelő intenzitású növekedését. A megfelelő poszt operatív eredmény szempontjából fontos az orbita implantátum nagysága is. A bulbus eltávolítása 7 ml orbita lágyszövet hiányt hagy maga után. Az irodalmi adatok alapján legtöbbször 18, 20 és 22 mm átmérőjű implantátumokat használnak. A 22 mm-nél, nagyobb implantátumoknál már nehéz a sebzárás és többször léphet fel conjunctiva elégtelenség. Ha viszont túl kicsi a beültetett implantátum, akkor

nem tudjuk biztosítani a beteg megfelelő esztétikai rehabilitációját (Georgiadis és mtsai 1998, Custer és Trinkaus 1999, Kaltreider és mtsai 1999, Moshfeghi és mtsai 2000).

A porotikus implantátumok leggyakoribb szövődménye, amit saját anyagunkban is tapasztaltunk, conjunctiva folytonossági hiány kialakulása az implantátum felszínén. Ennek egyik oka lehet primer varratelégtelenség. A késői posztoperatív szakban kialakult conjunctiva hiatust legtöbbször a nem megfelelően kialakított protézis viselése okozza. Kisebb conjunctiva hiányok spontán gyógyulhatnak. A nagyobbakat be kell fedni valamilyen anyaggal. A bevonó anyag lehet donor sclera, fascia lata, liofilizált dura, vagy az áthajlásból vett saját conjunctiva lebeny is (Stewart és mtsai 1982, Buettner és Bartley 1992, Wiggs és Baker 1992, Shields és mtsai 1994, Christmas és mtsai 1998, Martin és Ghabrial 1998, Kim és mtsai 2000, Lee és mtsai 2000, Inkster és mtsai 2002, Lee-Wing 2003, Sagoo és Olver 2004, Owjii és mtsai 2006, Custer és Trinkaus 2007, Wang és mtsai 2007, Yoon és mtsai 2008, Lee és mtsai 2010, Toft és mtsai 2010).

Az eltávolításra került hidroxipatit implantátumok vizsgálatánál megállapították, hogy az elhúzódo conjunctiva fedetlenség okozta infekció vezet az implantátum befertőződéséhez és ilyenkor az implantátumot el kell távolítani, mert a pórusokba bekerült kórokozók konzervatív kezelése nem vezet eredményre. Infekcióra utal az elhúzódo conjunctiva hiány következtében kialakult pyogen granuloma is (Illif 1967, Sekundo és Seifert 1998, Oestreicher és mtsai 1999, Jordan és mtsai 2004, Jordan 2006, Karsioglu és mtsai 2006).

Az enucleatio utáni volumenpótlás nagyon fontos, mert a műtét után viselendő műszemet, protézist a beültetett orbita implantátum alátámasztja, megfelelő helyzetben tartja. A műszem a szemhéjak alá, az implantátum miatt domború conjunctiva felszín elé kerül.

A korai protézis aranyból készült és az irist, pupillát ráfestették. A leírások szerint ilyen műszemet 1749 Tübingenben Mauchart használt.

A későbbiekben a műszemek olyan üvegből készültek, mint a hajás babák szemei. Mivel alakjuk nem követte a kötőhártyazsákot, kényelmetlenek voltak, sokszor kiestek és összetörték.



1894-1898 között Snellen vastag, de üres üvegszemet használt, amelyet kényelmesebb volt viselni és megakadályozta a kötőhártya hegesedését.

1906-ban Gallemaerts enucleatio műtete után üvegből készült konformert használt, melyet a szemhéjak alá illesztett. Használták a poszt operatív oedema csökkentésére és a fornixok fenntartására is, hiszen már régen ismeretes, hogy a fornixok épsége okvetlenül szükséges a műszem megfelelő elhelyezkedéséhez. Sokszor a konformer közepén lyukat fűrtak, hogy a váladék, secretum eltávozhasson.

Az esztétikai követelményeknek megfelelő volumenpótlás mértékének kiszámítása nagyon fontos. Egy szemgolyó elvesztése átlagosan 7 ml lágyrész térfogatvesztést jelent. Ha 24 mm átlagos axiális bulbus hosszal számolunk, akkor ez a veszteség még nagyobb is lehet, lényegében 5,5 és 9 ml között mozog. Az értékeket ultrahanggal és a bulbus által kiszorított víz mennyiségének mérésével lehet megállapítani.

20 mm átmérőjű orbita implantátum 4,2 ml volumen veszteséget, 26 mm átmérőjű implantátum 7,2 ml volumen veszteséget pótol.

Egy átlagos műszem 2,0-2,5 ml nagyságú. A legtöbbször használt méretű 20 mm átmérőjű implantátum egy 2,5 ml műszemmel tudja pótolni a bulbus hiányát.

Ha 22 mm-nél nagyobb átmérőjű implantátumot helyezünk az orbita üregébe, akkor a Tenon-conjunctiva komplex egyesítése csak feszüléssel lehetséges és nagy a veszélye a seb szétválásának.

Ha túl kicsi implantátumot ültetünk be, akkor csak vastag, nagy műszemmel lehet a volumenvesztést pótolni, ami rontja az esztétikai rehabilitáció esélyeit.

Magyarországon a múlt században néhány speciálisan kialakított orbita implantátum beültetése történt, irodalmi közlést csak Szabó és mtsai (1975) által használt perlonrost implantátumról olvashatunk. Ezen beavatkozások egy része sikertelen volt és az implantátumkérdés Magyarországon lekerült a napirendről.

Klinikánkon 2002-től van lehetőségünk porotikus implantátum beültetésére. Magyarországon tudomásunk szerint csak a Semmelweis Egyetem Budapest Szemészeti Klinika Tömő utca végezen ilyen típusú rekonstrukciós műtétet. (Lukáts és mtsai 2004)

Dolgozatomban ismertetem a porotikus orbita implantátummal végzett volumenpótlással szerzett tapasztalatainkat, a műtét lefolyását, a gyógyulás és a rehabilitáció folyamatát, a műtét utáni szövődményeket, ezek lehetséges okait. In vivo vizsgálatainkat a beültetett porotikus implantátum anyagváltozásának lehetséges nyomon követésről. CBCT képeken CranioViewer szoftver orbita moduljával végzett volumetriás mérési eredményeinket.

### **3. CÉLKITŰZÉSEK**

1. Összefoglalni 2002 és 2009 között 80 beteg esetében elvégzett enucleatio után porotikus implantátummal történt volumenpótlással szertett tapasztalatainkat.
2. Ismertetni az orbita implantátum kivétele után műszem viselésre alkalmaskötőhártyazsák kialakításának metodikáját.
3. Összehasonlítani orbita implantátummal rendelkező betegek MRI vizsgálati eredményeit az általunk észlelt klinikai tapasztalatokkal.
4. Választ kerestünk arra, hogy lehetséges-e CBCT alkalmazásával megállapítani, hogy a porotikus orbita implantátum kemény szerkezeti vázában kimutatható-e alak és/vagy volumenváltozás. Alkalmas-e a CBCT denzitás mérésre, ha igen az implantátumokban észlelhető-e denzitás változás a beültetéstől eltelt idő függvényében és ennek mérésével lehet-e következtetni az implantátum szerkezetében bekövetkezett változásokra (ereződés mértéke).
5. Megvizsgáltuk alkalmas-e a fejlesztés alatt álló CranioViewer szoftver orbita modulja az orbita volumen mérésére. Ha igen akkor ezek a mérések alátámasztják-e azt a feltételezést, hogy nem csak gyermekkorban, hanem a felnőtt korban enucleált betegek esetében is észlelhető az operált oldalon orbita volumen csökkenés.

## 4. BETEGEK, ÉS MÓDSZEREK

### 4.1. *Enucleatio után porotikus implantátummal történt volumenpótlás*

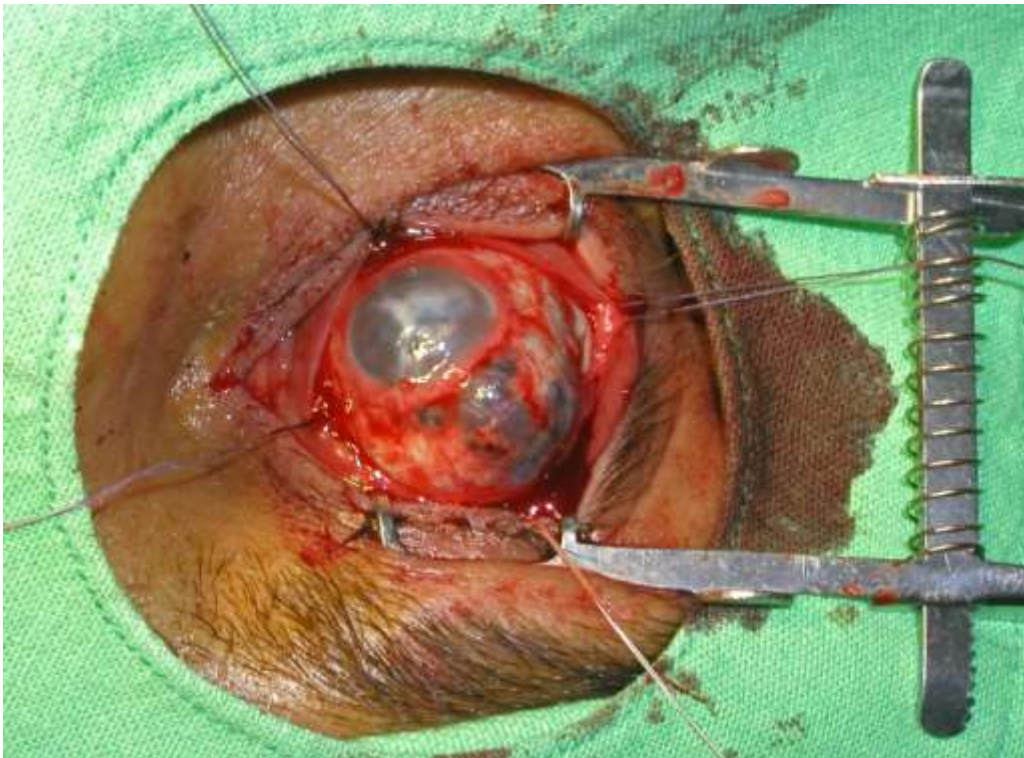A Semmelweis Egyetem, Budapest Szemészeti Klinika Tömő utcai részlegében (első beültetés idején I. Szemészeti Klinika) 2002 februárjában történt meg az első HA orbita implantátum beültetése. 2002 februárja és 2009 decembere között 80 esetben végeztünk HA orbita implantátum beültetést. 58 esetben primer, 22 esetben szekunder implantáció történt. Primer műtétek esetén az enucleatio egy esetben microphthalmus, egy esetben microphthalmus ciszta, 12 esetben nagyméretű choroidea melanoma, 66 esetben előzetes sérülés, többszöri szemészeti műtétek, krónikus uveitis miatt kialakult fájdalmas fényérzés nélküli vak szemek miatt történt. A betegek átlag életkora 38,75 év, a legfiatalabb beteg 5, a legidősebb 85 éves volt az implantátum beültetése idején. Egy esetben 16 mm, 26 esetben 18 mm, és 53 esetben 20 mm átmérőjű implantátumot használtunk. A legtöbb esetben (53 beteg) FCI szintetikus HA, a többi 27 esetben FCI alumínium oxid (Bioceramic) porotikus implantátumot ültettünk az orbita üregbe (1.ábra).



1. ábra *Vicryl hálóval bevont HA implantátum*

Akár primer, akár szekunder orbita implantációt végzünk, a műtétek minden esetben általános narkózisban történnek.

A bőrt 10% Povidon joddal, a kötőhártyát 5% Povidon joddal fertőtlenítjük. A szemrésbe szemhéjeltartó terpesztőt helyezünk. Limbusparalell peritomia után a conjunctivát alápreparáljuk egészen a külső szemizmok tapadásáig. A külső szemizmokba 6/0 Vicryl varratot helyezünk és a Tenon toktól is megtisztított izmokat a tapadásuknál átmetszük (2. ábra).

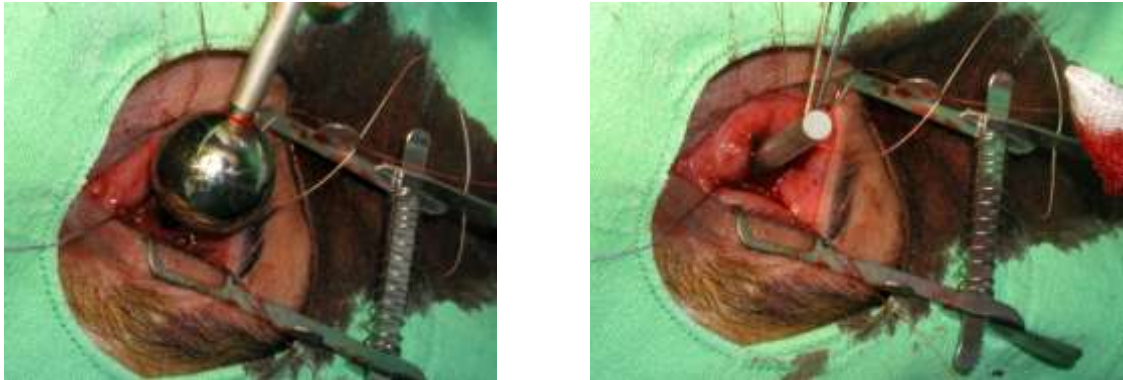


*2. ábra Enucleatio során az egyenes izmokba 6/0 Vicryl varratokat helyeztünk, a bulbust összeköttetéseitől felszabadítottuk.*

A bulbust tompa végű ollóval körben felszabadítjuk, a mediális vagy laterális izomlécnél erős csipesszel megfogjuk, az orbita üregéből kíméljük, (így a nervus opticust kiegyenesítjük), majd a nervust az olló hegyével megpengetjük és az ollót az orbita csúcsa felé irányítva az ideget átmetszük. Tumoros esetekben nagyon fontos, hogy a bulbussal összeköttetésben hosszú opticus csont maradjon. A szemgolyó kivétele után nem végzünk elektromos kauterizációt, mert a vérzés lokalizálása nagyon

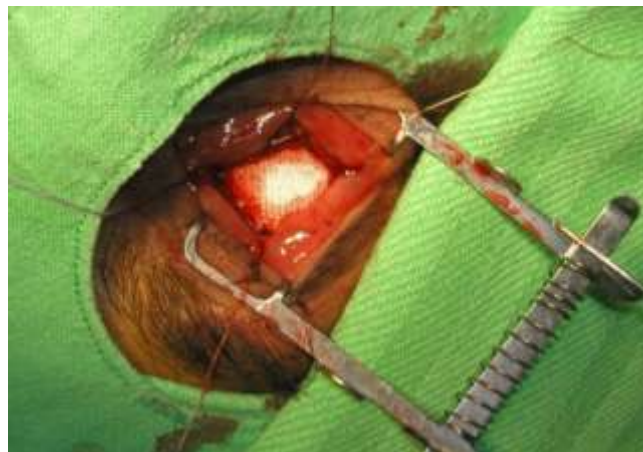nehéz és digitalis presszióra hamar csillapodik, ill. megszűnik. (a kauterizáció elősegítheti az orbita lágy szövetének hegesedését).

A bulbus eltávolítása után először steril, nyeles, gömb alakú, a beültetendő HA implantátummal megegyező, általában 20 mm átmérőjű fém mérő eszközt helyezünk be az orbita üregébe, mellyel meghatározzuk az orbitába helyezendő HA implantátum méretét (3.a,b ábra ).



*3.a,b ábra a: Sterilizhető fém eszköz az orbita implantátum méretének meghatározására. b: az eszköz az orbita üregében, csak a nyele látható.*

Primer beültetés esetén általában 20 mm, szekunder beültetés esetén 18 mm átmérőjű Vicryl hálóval bevont hidroxiapatit implantátumot használunk. Az implantátumot a hátsó Tenon tok megnyitása után helyezük az orbita üregébe, majd a négy egyenes izmot a Vicryl hálóra öltve, azokat az implantátumhoz rögzítjük (4. ábra).



*4. ábra Megfelelő nagyságú Vicryl hálóval bevont HA implantátum az orbita üregbe helyezve.*

A Tenon tokot csomós, a conjunctiva sebet kettős tova futó 6/0 Vicryl varrattal zárjuk. Kenőcsös fedőkötést helyezünk az operált oldalra.

A kötést másnap levesszük. A szemrésbe javasolt naponta 5x szteroid-antibiotikum kombinált csepp használata. Erősebb fájdalom, feszülő érzés esetén általános (per os) non szteroid kezelést alkalmazunk a tünetek enyhítése, megszüntetése céljából. A műtét után pár napon keresztül a lementszett és új helyére illesztett egyenes izmokban feszülést érezhet a beteg, mert a szemizmok másik szemmel való szinkron mozgása megmarad. Ritkán conjunctiva chemosis, subconjunctivalis vérzés észlelhető. Chemosis esetén a szemhéjak alá közepén lyukas konformert helyezünk, mely mechanikusan védi és lelapítja a kötőhártyát. A műtéttől számított két-három hét elteltével illesztünk először ideiglenes műszemet a szemrésbe. A végleges műanyagból készült műszemet a beteg a méretvétel után általában három héttel kapja meg.

A betegek követése panaszmentesség esetén az első két évben háromhavonta, a következő két évben félévente, az ötödik évtől évente egyszer történik.

Kivételt képeznek azok a betegek, akiknek intraocularis tumor miatt történt az enucleatio és primer vagy szekunder orbita implantáció. Ezeket a betegeket az onkológus szakorvossal együtt közösen meghatározott időben hívjuk vissza ellenőrzésre.

#### ***4.2. Orbita implantátum kivétele után műszem viselésre alkalmas kötőhártya-zsák kialakításának metodikája***

Súlyos szövődményes felszíni gyulladás és conjunctiva elégtelenség, valamint az orbita üreg szabálytalan fejlődése miatt nyolc esetben kellett az orbitába helyezett implantátumot eltávolítani.(Chuo és mtsai 2009)

Az eltávolítás előtt több kísérletet tettünk a kötőhártya sebének gyógyítására.

Először megfelelő laboratóriumi vizsgálat után célzott antibiotikus kezelést kapott a beteg. Ha granulációs szövet kialakulását észleltük lokális szteroid kezelést alkalmaztunk annak visszaszorítása, gyógyítása céljából.

Ha a gyulladás mérséklődött, de a conjunctiva nem fedte az implantátum elülső felszínét liofilizált fascia lata és / vagy liofilizált dura szövetrel fedtük a szabad implantátum

felszint. A fedőanyagot, stabilizáló varrattal az alsó és felső conjunctiva fornixban rögzítettük, mert a sérült, szakadékony bulbaris kötőhártya ilyenkor nem alkalmas a varratok megtartására. Sajnos ezek a fedő anyagok nagyon hamar szétfeszültek és ismét szabadon hagyták az egyenetlen implantátum felszint. Ez után egy speciális fűrő segítségével eltávolítottuk az implantátum elülső egy harmadát feltételezve, hogy a fertőzés csak ezt a területet érinti és a fertőzéses góc kiiktatása után a conjunctiva a nem fertőzött lapos felszint befedi. Ha ez a beavatkozás sem járt sikerrel, akkor döntöttünk az implantátum eltávolítása mellett.

Az implantátum eltávolítása nem könnyű feladat. A hátsó póluson minden esetben erős, vaskos fibrovascularis szövetből álló köteg szövi be az implantátumot, ezért azt néha megmozdítani is alig lehet. Nehéz a hátsó terület feltárása és az erezett kötőszövet átmetszése mindig erős vérzéssel jár, amit folyamatosan csillapítani kell. Az implantátum kivétele után nem marad megfelelő mennyiségű és minőségű kötőhártya a seb zárására. A hosszú ideig tartó felszínes gyulladás miatt nem javasoltuk rögtön újabb más típusú szövetrel történő rekonstrukciós műtét elvégzését, mert féltünk, hogy a conjunctiva gyulladása és szakadékonysága gátja lenne a megfelelő gyógyulásnak.

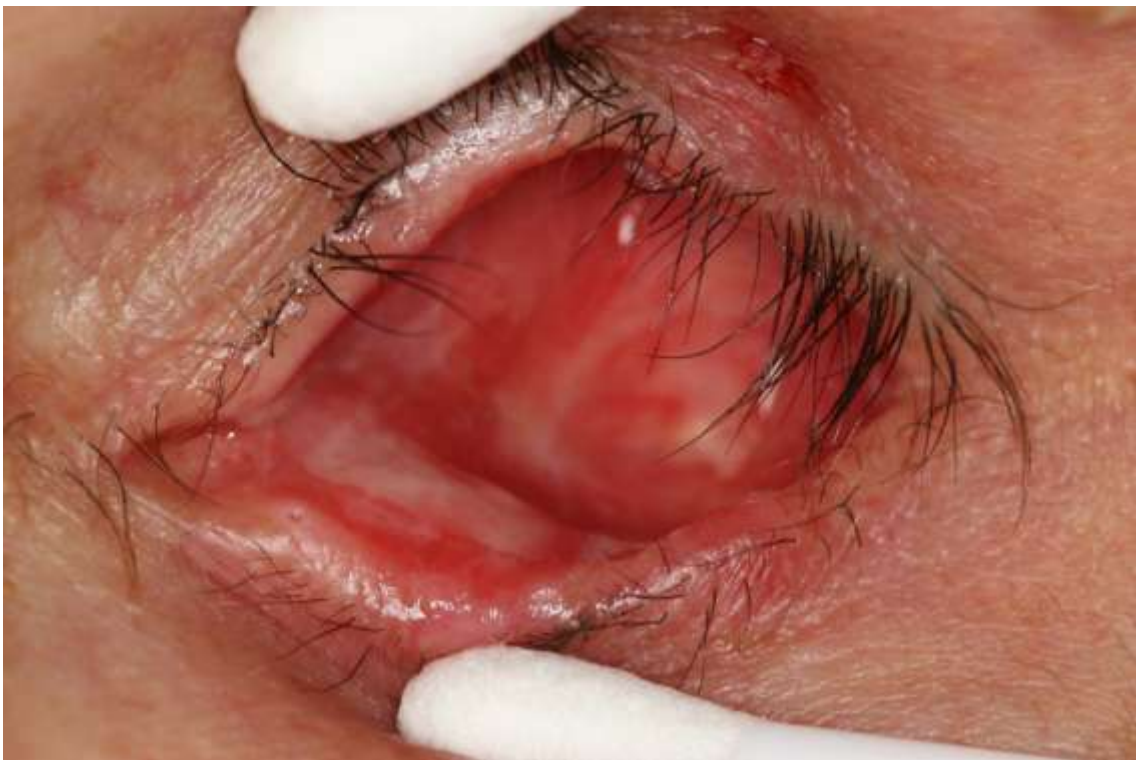Egy régi esetünkben savsérülés után zsugorodott, spontán perforált bulbus eltávolítását kellett erősen zsugorodott heges kötőhártya környezetből eltávolítani. A beteg nem egyezett bele, hogy a megfelelő nagyságú kötőhártyaszakot szájnyalkehártya átültetéssel alakítsuk ki. Más technikát kellett találnunk, hogy a műtét után műszemet tudjon viselni. Az enucleatio után a nagyon heges maradék kötőhártyát három helyen mélyen bemetsztük (középen és a feltételezett felső és alsó áthajlás területén), majd a szemhéjak alá steril szilikongolyót helyeztünk konformer gyanánt. A szemhéjszéleket átmeneti varratokkal egymáshoz rögzítettük. A szilikongolyó három hónapig maradt a helyén, ez alatt az idő alatt a maradék kötőhártya a sima szilikon felszín mentén behamosította a nyitott sebet és sikerült az eredetihez képest nagyobb kötőhártyaszakot kialakítani. A beteg nem egy átlagos ovális, hanem egy kissé lekerekített rövidebb műszemmel rehabilitálható volt (Lukáts 2002). Ezt a régi műtéti technikát elevenítettük fel, amikor az implantátum kivétele után a szemhéjak alá 20 mm átmérőjű steril szilikongolyót helyeztünk (5. ábra). Ebben az esetben kiegészítő kötőhártyametszéseket nem kellett alkalmazni. A centrális részen a bulbaris conjunctiva nagy területen hiányzott, de a tarsalis conjunctiva és az áthajlások épek voltak. Most is azt



feltételeztük, hogy a szemhéjak összevarrása által stabilizált szilikongolyó sima felszínén három hónap alatt új kötőhártya zsák képződik. A technika itt is jól működött. Három hónap alatt a maradék conjunctivából a sima felszínű szilikongolyó mentén minden esetben kialakult egy olyan kissé szabálytalan felszínű, de stabil kötőhártyazsák, mely a protézist jól tartotta (6. ábra).



*5. ábra. Implantátum eltávolítás után a szemhéjak alá helyezett szilikongolyó*

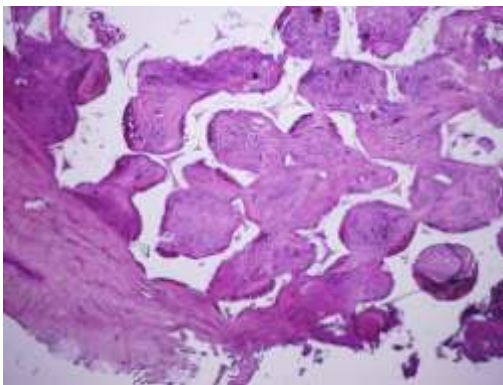


*6. ábra. 3 hónappal a műtét után – műszem viselésére alkalmas kötőhártyazsák*

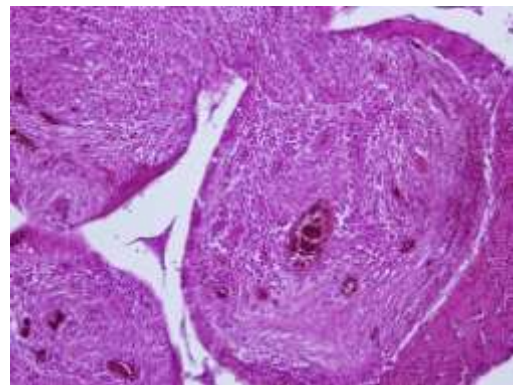
Az eltávolított implantátumokat szövettani feldolgozásra küldtük. Egy hidroxipatit implantátumból dekalcinálás után szövettani metszetek készültek. Ezt az implantátumot primer conjunctiva elégtelenség talaján kialakult súlyos infekció miatt a beültetés után egy évvel el kellett távolítani. Az elkészült metszeteken megvizsgálhattuk az integrálódás folyamán az implantátumban lezajlott változásokat. Az implantátumban látható számos újonképzett ér és kötőszövet, melyek az egymással összefüggő, porotikus szerkezetet biztosító csatornákon keresztül a meszes állományba nőttek. Az implantátum szerkezete nem változik meg, nem épül át, ez erek és a kötőszövet ez implantátumba nő, de az alap szerkezet változatlan marad.

A klinikai diagnózist alátámasztva számos gyulladásosejt is megfigyelhető az implantátum belsejében.(7. ábra a, b).

10x nagyítású képen látható egy HA implantátum belsejében elhelyezkedő csatorna hosszmetseti képe, valamint számos gyulladásosejt, melyek egyrészt alátámasztják a klinikai diagnózist és a metszetből az is megállapítható, hogy az implantátum nem csak a felszínén, hanem teljes egészében infektálódott (8. ábra).

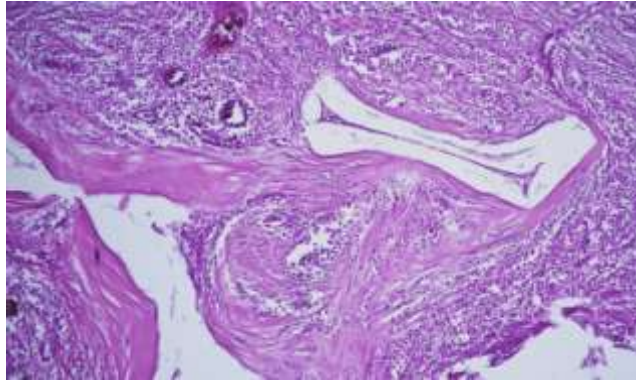


10x objektív



20x objektív

*7. ábra a, b Az implantátum két dimenziós képe. A képen látható az implantátumot behálózó egymással összefüggő csatornák rendszere. Megfigyelhető számos újonképzett ér és kötőszövet, mely a csatornákon keresztül a meszes állományba nőtt.*



10x objektív

8. ábra HA implantátumon belül több csatorna részlete és egy csatorna hosszmetzeti képe látható. Számos gyulladásoos sejt is megfigyelhető, melyek alátámasztják a klinikai diagnózist. A metszetből megállapítható, hogy az implantátum nem csak felszínesen, hanem teljes egészében infektálódott.

#### 4.3 MRI vizsgálatok összehasonlítása a klinikai tapasztalatokkal

Az porotikus orbita implantátumok vascularizáltságát in vivo MRI vizsgálattal vagy szcintigráfias vizsgálattal lehet megállapítani. Állatkísérletek szerint már a beültetés után négy héttel észlelhető a fibrovascularis szövet implantátumba való növekedése. Ennek ellenére klinikai értékelésre három hónapnál hamarabb nem érdemes az erezettséget vizsgálni. Elég, ha a hatodik hónapra tudjuk biztosan, hogy az implantátum beereződött-e vagy sem. Ez főleg azokban az országokban nagyon fontos, ahol átlagosan fél évvel a beültetés után megfűrják az implantátum közepét és egy csapot helyeznek a furatba. Erre egy speciálisan kiképzett műszem kerül és a műszem mozgás amplitúdója ezzel a módszerrel növelhető. Több országban az a vélemény, hogy ez a fűrés növeli az infekció veszélyét és nem alkalmazzák. Magyarországon sem végzünk ilyen beavatkozást.

Néhány esetben, amikor a betegek panasza indokolta készült MRI felvétel és az elkészült felvételen talált erezettségi állapotot vetettük össze az általunk tapasztalt klinikai tünetekkel.

Nyolc beteg esetében tudtunk információt szerezni az implantátum vascularizáltsági állapotáról.

#### ***4.4 CBCT képeken végzett denzitometriás vizsgálataink***

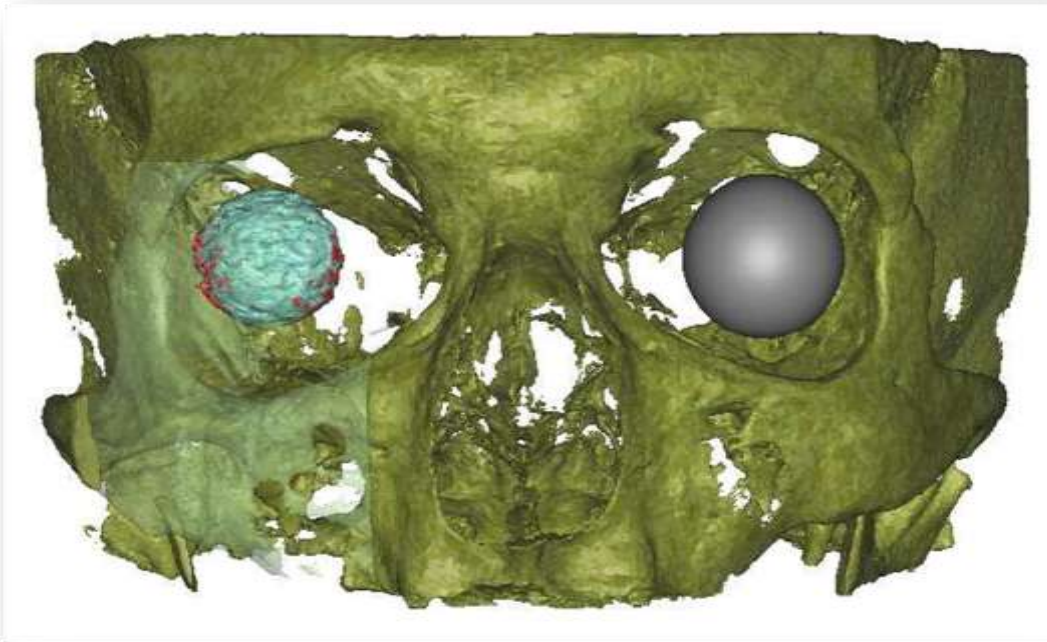
Célul tűztük ki a beültetett implantátum nagyságának, alakjának, erezettségének vizsgálatát és az esetleges változások időbeni követését, mivel csupán a klinikai tünetek alapján nem lehet teljes biztonsággal megállapítani a beültetett implantátum integrálódását.

ETT TUKEB engedélyt kaptunk a vizsgálatok elvégzésére.

A 200/2007. TUKEB számú vizsgálat címe „Cone Beam CT-vel elvégzendő orbita üreg és intraorbitalis implantátum volumen mérése”, az engedély kelte: 2008. 01. 09.

Nagy volumenű CBCT készüléket (iCAT Classic Xoran technologies, Ann Arbor Michigan, USA) használtunk a mérések elvégzéséhez (a készülék jellemzői: 120KV, pixel méret: 0,3mm, szeletvastagság: 0,3 mm, FOV magasság 6 cm).

Első felvetésünk az volt, hogy a CBCT készülékkel elvégzett vizsgálatok során képet kapunk arról, hogy a porotikus implantátumok átesnek-e alaki, vagy jelentősebb volumenváltozásokon. Az elvégzett vizsgálatok képeinek értékelése alapján minden esetben a spherikus implantátum eredeti alakját találtuk (néhány esetben kevés tüske leválását észleltük, főleg a laterális és mediális izmok vetületében, de ez a változás nem minden esetben látszott és nem volt jelentős). A volumen mérést Mimics 12 szoftver (Materialise, Leuven. Belgium) segítségével végeztük el. Az implantátumon a rádiusz nagyságát meghatározva és három pontot kijelölve a program elvégezte a volumenmérést. A kapott eredményeket összevetettük a gyárilag meghatározott ismert adatokkal. Kisebb szórással a két adat egyezést mutatott. (9. ábra)



*9. ábra. Jobb oldalon a beültetett implantátum képe látható, világoskék a gyári értéken belüli nagyság, pirossal jeleztük a gyári értéktől eltérő különbséget. Bal oldalon látható szürke golyó a bulbust jelképezi*

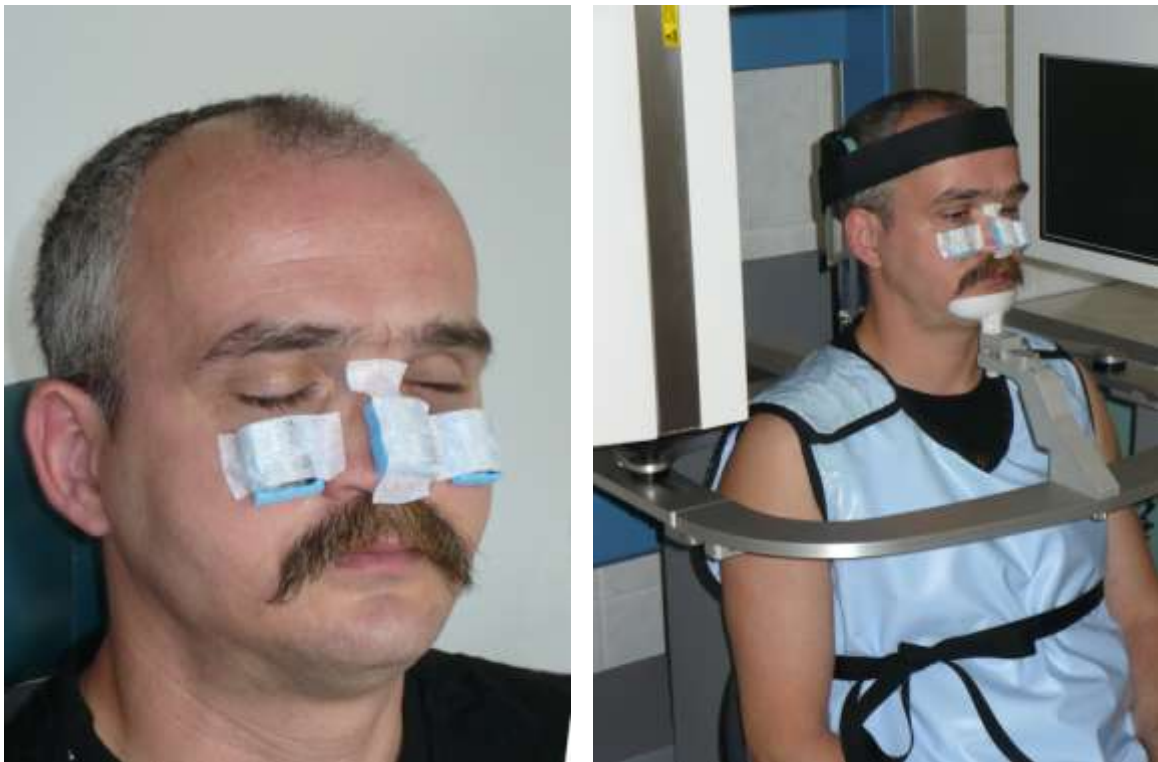Az a tény, hogy a porotikus implantátumba fibrovascularis szövet kerül, valószínűsítette, hogy a lágy szövet jelenléte csökkenti a kemény implantátum denzitását, sűrűségét. Ha ezt mérni tudnánk, akkor in vivo követni lehetne az implantátum beépülésének mértékét. Negyvenhat esetben határoztuk meg a beültetett orbita implantátum denzitását, sűrűségét. Két betegcsoportot értékelhettünk. Az első csoportba tartozó harminc betegnél egy már kidolgozott protokollt, a második csoportba tartozó 16 betegnél ennek módosított változatát alkalmaztuk. Mindkét beteg csoportban az enucleatio után spherikus Vicryl hálóval bevont szintetikus HA (FCI. Issy-Les-Moulineaux, France) vagy AO (Bioceramic, FCI) porotikus implantátumot használtunk volumenpótlásra. A beültetett implantátumok: az első csoportban, egy esetben 16 mm, tizenhárom esetben 18 és 16 esetben 20 mm, a második csoportban, 11 esetben 20, öt esetben 18 mm átmérőjűek voltak.

A sűrűség méréséhez az általánosan használt, HU (Hounsfield) egységet használtuk, de speciális kalibráció volt szükséges a képlet CBCT készülékre való alkalmazásához.

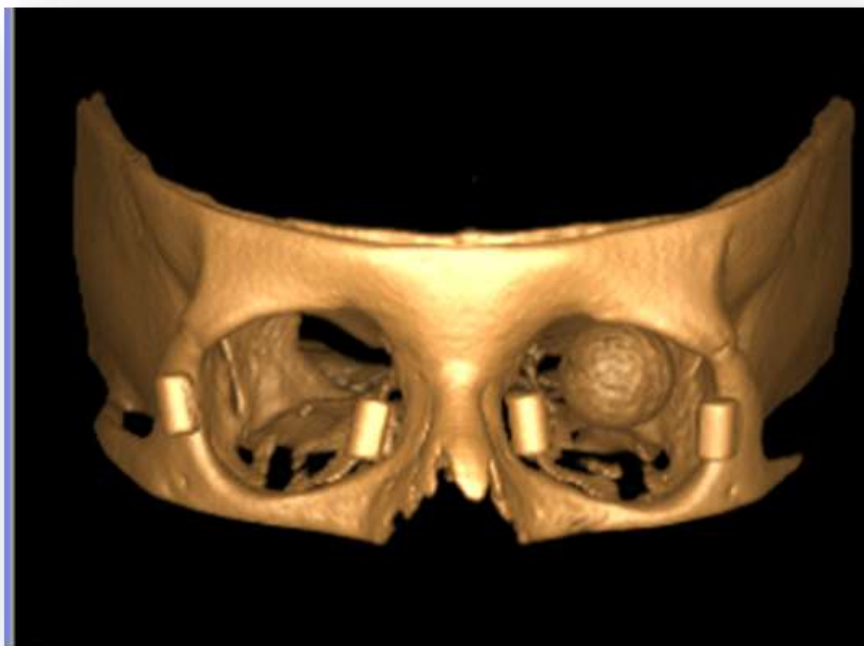
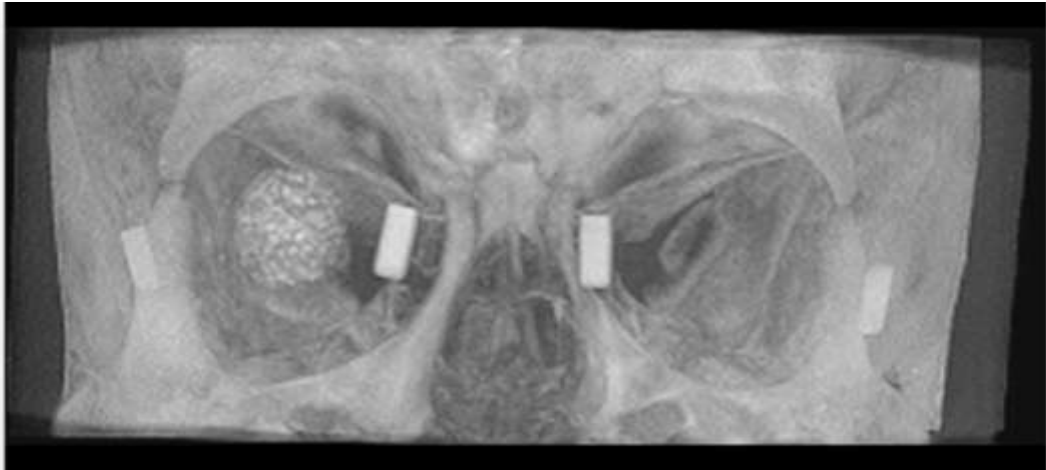
Az első csoportban (a CBCT vizsgálatok 2009. január és novembere között készültek) két feltételezhetően konstans denzitású anyagot, az ellenoldali szemben lévő üvegtestet

és a csontos orbita egy megjelölt területét használtuk viszonyítási alapnak. A kijelölt csontos régió az alsó, felső, laterális orbitaszél és a sella turcica hátsó felszíne közötti terület volt. Ennek maximális HU és maximális lineáris csillapítási együttható értékeit használtuk fel a kalibrációra.

A második betegcsoportban (CBCT vizsgálat 2011. április és július között) a kijelölt orbita terület helyett négy standard magas sűrűségű 5 mm átmérőjű 10 cm hosszú alumínium hengert használtunk a kalibrációhoz. (10. a, b és 11.a, b ábra)



*10. a- b ábra Vizsgálatunk során használt alumínium hengerek a beteg arcára erősítve, a beteg elhelyezése CBCT vizsgálat közben.*



1

*11. ábra a- b. 2D és 3D felvétel. A képeken látható a négy méréshez használt alumínium henger. (A 2D képen, a jobb oldalon, a 3D képen, a bal oldalon látható porotikus orbita implantátum)*

Az orbita implantátum, az üvegtest és az alumínium cilinderek HU (látszólagos sűrűség) értékeit rögzítettük. Kiszámítottuk az implantáció és a szkennelés között eltelt időt napokban kifejezve. Az üvegtest és az alumínium cilinderek átlagos HU értékét és a standard deviációt ImageJ 1,42q (National Institute of Health, Bethesda, Maryland, USA) automatikus kiértékelő programmal határoztuk meg. Kiegészítésként használtuk a Mimics 12 (Materialise, Leuven, Belgium) szoftver programot, mely porotikus anyagok képelemzésére alkalmas.

#### ***4.5 Orbita volumen mérése CBCT képeken a CranioViewer program orbita moduljával***

Az orbita speciális, komplikált anatómiai felépítése miatt a csontos orbita volumenének pontos meghatározása nehéz feladat. A mérést nehezíti, hogy a belső felszín nem egyenletes, a csontok között fissurák, lyukak találhatók.

Harminc orbita enucleation és orbita implantátum beültetésen átesett betegen végeztünk CBCT vizsgálatot. Nagy volumenű iCat Classic készüléket használtunk a mérésekhez. Ezzel a készülékkel készített képeken nem csak az arckoponya, de az orbita is ábrázolódik. Tíz beteget technikai okok miatt a vizsgálatból ki kellett zárunk. A vizsgált csoport így húsz betegből állt (8 férfi és 12 nő) Az átlag életkor 43,8 (a legfiatalabb betegünk 14, a legidősebb 76 éves volt a vizsgálat időpontjában). ENUCLEATIO 9 esetben súlyosan sérült fájdalmas szem, 5 esetben előző műtétek után kialakult fájdalmas vak szem, öt esetben nagy intraocularis choroidea melanoma és egy esetben, gyermekkorban retinoblastoma miatt történt. Tizenkét beteg FCI szintetikus HA implantátumot, 8 beteg alumínium oxid implantátumot kapott. Tizennyolc esetben a beültetés az enucleatioval egy ülésben történt, két esetben szekunder implantációt végeztünk. Az implantátum nagysága 12 esetben 20 mm, 8 esetben 18 mm átmérőjű volt. A leghosszabb követési idő (az implantátum behelyezése és a CBCT által készített vizsgálat közötti idő) hét, a legrövidebb egy év volt.

CBCT által készített képeket a CranioViewer szoftver (Markella Zsolt, dr Vizkelety Tamás fejlesztése alatt álló szoftver 2011. január 12. változat) program orbita moduljával vizsgáltuk meg. A fej helyzete a CBCT gépben a felvétel elkészítésekor közel a frankfurti horizontálisnak megfelelő. A vizsgálandó területet úgy állítottuk be,



hogy a jobb és a bal oldali orbita bemenet legdorzálisabb pontjai egy egyenessel összeköthetők legyenek, ami egyben azt a síkot is jelenti, ahol az orbita üregének legventrálisabb pontjai zárt kört alkotnak. Vörös és kék vonalak segítségével meghatároztuk az orbita csontos peremét mind a coronalis mind a saggitalis síkban. (12.a,b ábra) Ez után ventro-dorsalis irányban az orbita bemenettől az orbita csúcs felé haladva 4,8 mm széles szeleteket készítettünk. A CBCT készülék 0,3 és 0,4 voxel mérettel dolgozik, ezek egész számú többszöröse befér a 4,8 mm széles szeletbe.

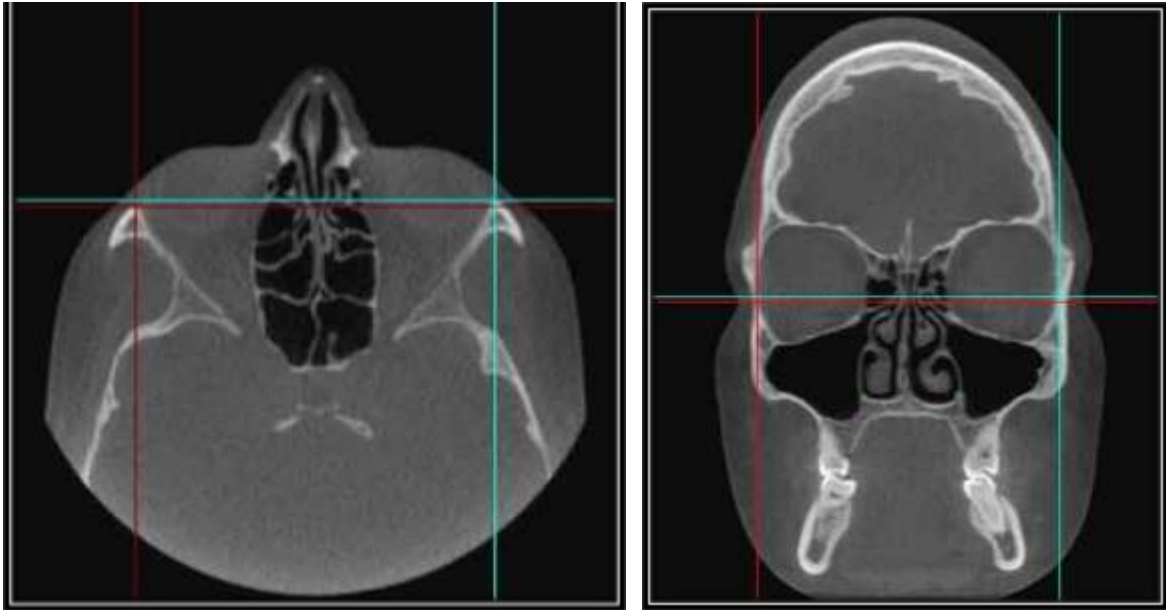
Megfelelő beállítás után ugyanabban a síkban jeleníthető meg és mérhető meg az ép és az implantált szemüreg volumene. Egy csontos orbitában 5 szeletet lehetett készíteni. (13. ábra) Ezeket a szeleteket a program zöld vonallal körberajzolja, lehetőség van manuális kiegészítésre is. Nagyon fontos, hogy a vonalban folytonosság hiány ne legyen. Ezt a zárt kört a program automatikusan piros színnel kitölti, és ezzel rögtön megméri a területét  $\text{mm}^2$ -ben. (14. a,b ábra) Az analóg frontális síkok területeinek összehasonlítása sokkal szemléletesebb képet ad a csontos szemüreg morfológiai változásairól, mintha a szemüreget egységes volumenként értékelnénk.

A méréseket mindkét oldalon elvégeztük, tehát az ép oldalon és az implantátumot tartalmazó oldalon is.

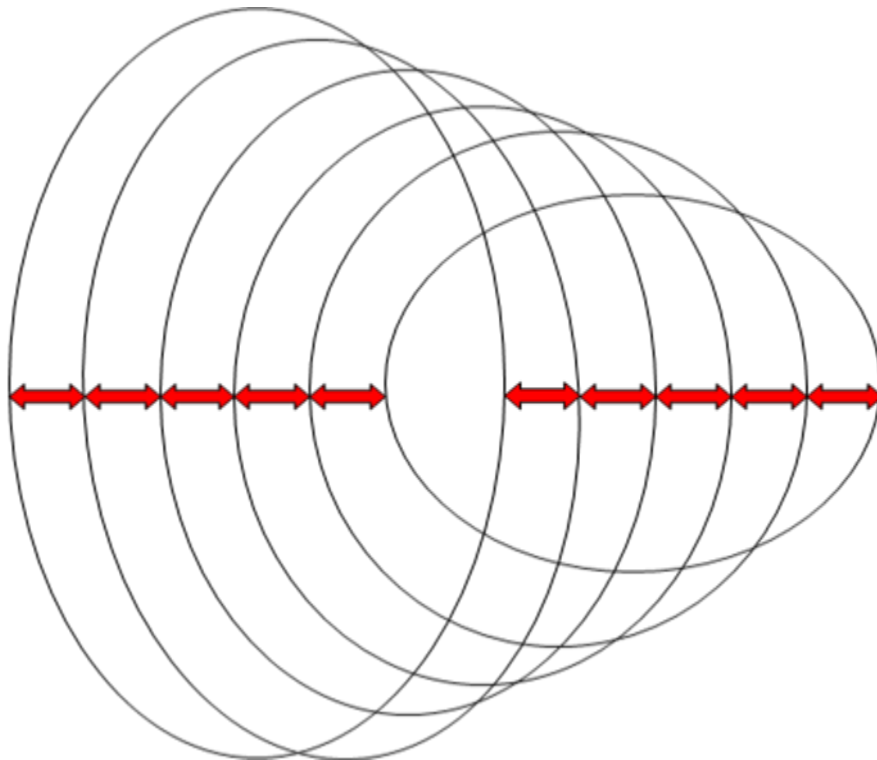
Kontroll csoportnak olyan betegek CBCT képeit használtuk, akiknél fogászati betegség miatt volt szükség felvételek elkészítésére. Ezen betegeknél az anamnézisben fejlődési rendellenesség, orbita sérülés nem szerepelt. A kontrollcsoportban is megmértük mindkét oldali orbitát. A kérdés az volt találunk-e különbséget az egészséges emberek jobb és bal orbitája, valamint az enucleation és orbita implantátum behelyezésén átesett betegek ép és operált orbitája között.

Minden mérést három különböző vizsgáló háromszor, különböző időben végezte el.

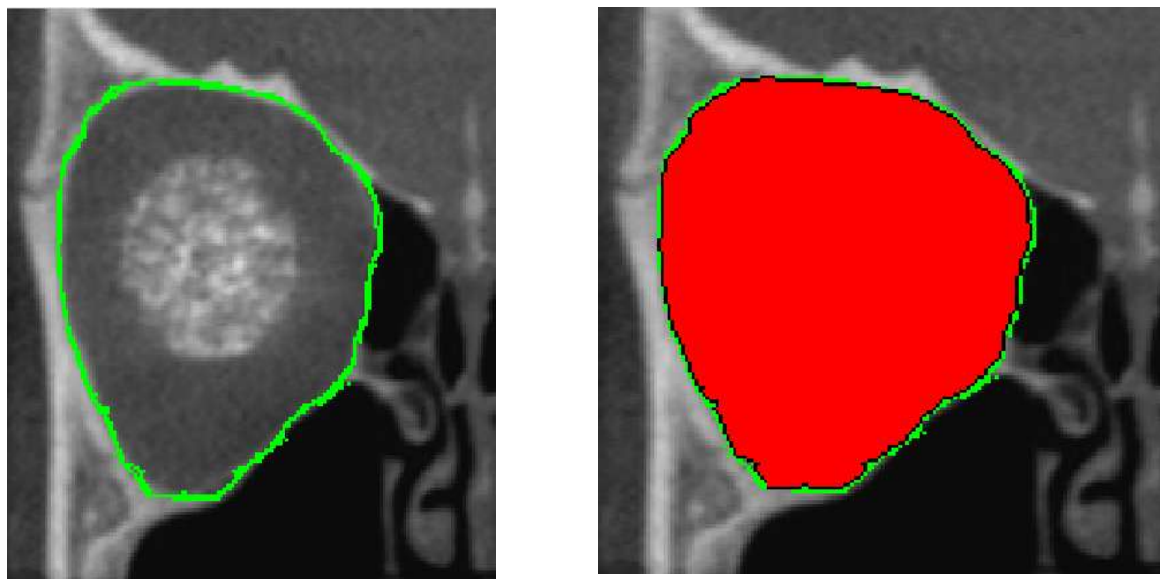
A statisztikai értékelés két mintás t próbával történt. A különbséget akkor tartottuk statisztikailag szignifikánsnak, ha a p-érték kevesebb volt, mint 0.05.



12. ábra a-b Vörös és kék vonalakkal meghatározzuk a csontos orbita szélét axiális coronális síkban.



13. ábra 4,8 mm távolságban kialakított szeletek területét mértük meg (öt felület mérési eredményét értékeltük)



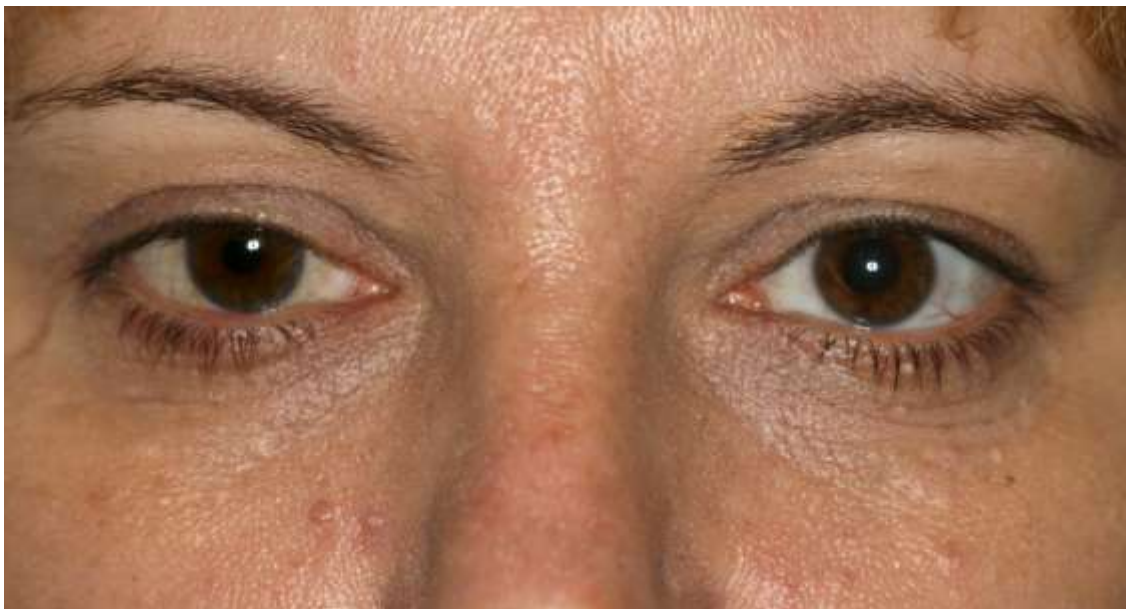14. a-b ábra CBCT felvétel implantátumot tartalmazó orbitáról. A program segítségével, zöld vonallal körbe rajzoltuk a csontos orbita keretét. A szoftver program automatikusan kitölti a zöld vonalon belüli területet és megadja értékét  $\text{mm}^2$ -ben.

## 5. EREDMÉNYEK

### *5.1 Enuclatio után porotikus implantátummal történt volumenpótlás eredményei*

2002 februárja és 2009 decembere között 80 esetben használtunk porotikus implantátumot enucleatio utáni volumenpótlásra.

Ötven kilenc beteg esetében hosszú távú követés után is szövődménymentes poszt operatív szak észlelhető. (15. ábra)

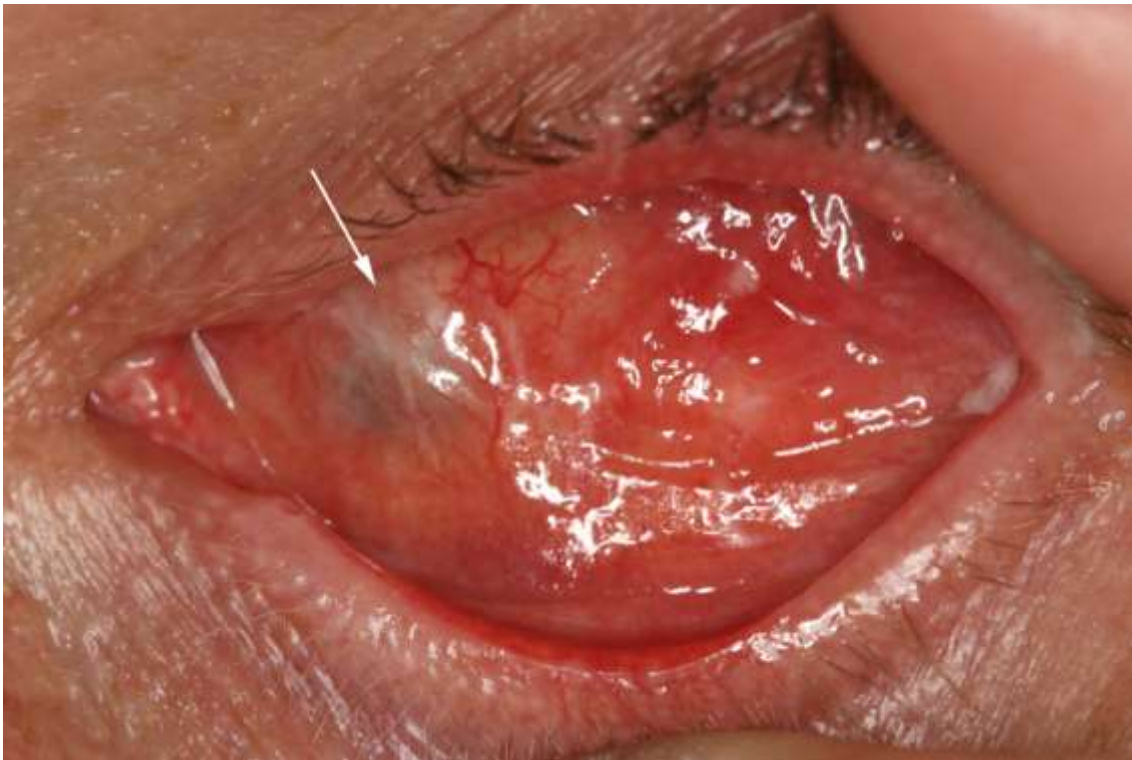

*15. ábra Szövődménymentes gyógyulás utáni megfelelő esztétikai rehabilitáció.*

Súlyos szövődményes felszíni gyulladás és conjunctiva elégtelenség miatt nyolc esetben kellett az implantátumot eltávolítani (négy esetben primer conjunctiva elégtelenség, két esetben késői conjunctiva elégtelenség, egy esetben előzőleg nem diagnosztizált bőrgomba miatt gombás fertőzés alakult ki, egy esetben az orbita szabálytalan fejlődése miatt rosszul hegesedett, rossz helyzetben álló implantátum kivétele történt.). Minden esetben, amikor az implantátumot kivenni kényszerültünk, a szemhéjak alá megfelelő nagyságú szilikongolyót helyeztünk, és a szemhéj széleket egymással összeöltöttük. A

szemhéjösszeöltő varratot csak három hónap múlva távolítottuk el. Egy eset kivételével a maradék conjunctivából a sima felszínű szilikongolyó mentén olyan kötőhártyaszák alakult ki, mely a protézist jól tartotta. Ezekben az esetekben két esztétikai probléma alakulhat ki: 1. Következményes enophthalmus, 2. A protézis csökkent amplitúdójú mozgóképessége. Négy betegnél az enophthalmus korrekciója céljából dermo-fat graft implantációt végeztünk. Két beteg nem szeretett volna újabb műtétet, elégedett volt az elért eredménnyel, illetve félt egy újabb műtéti beavatkozástól. Egy betegnél olyan mértékű kötőhártya hegesedés és orbita volumen szűkülés alakult ki hogy, csak electroprosthesisel lehet az esztétikai rehabilitációt helyreállítani.

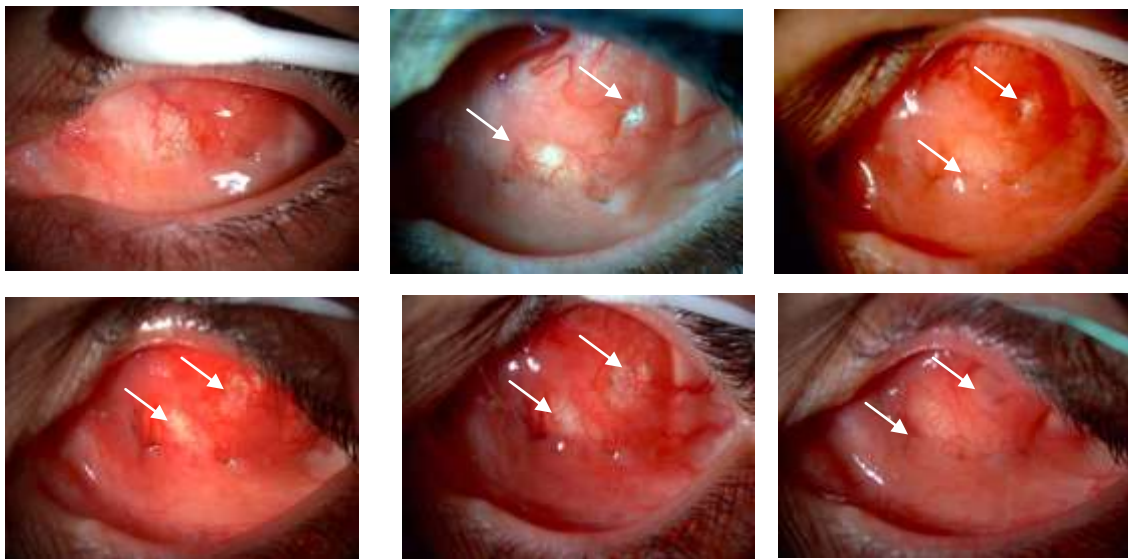
Három esetben kellett implantációs ciszta miatt műtétet végezni.(16. ábra)



16. ábra Szürkésen elődomborodó subconjunctivalis ciszta.

Két esetben szekunder implantáció, egy esetben primer beültetés után alakult ki a subconjunctivalis ciszta. Két esetben a cisztát egy beavatkozással véglegesen el lehetett távolítani, egy esetben háromszor kellett a kiújult ciszta miatt műtétet végezni.

Tizennégy esetben kellett kisebb, nagyobb conjunctiva hiány vagy, conjunctiva granulatis szövet miatt kezelni a betegeket. Nyolc betegnél a perzisztáló konzervatív és műtéti kezelésre nem reagáló befertőződött implantátum eltávolításra került. Két esetben fascia lata és conjunctiva lebeny fedéssel lehetett megoldani a sima felszín kialakítását. A többi esetben observatio és megfelelő kezelés (5% Povidon jodidos csepp, célzott antibiotikus helyi kezelés és műkönyv gél védelem) mellett a conjunctiva hiatus spontán záródott.(17. ábra)



17. ábra Sorozat felvétel kis conjunctiva hiatus spontán záródásáról (nyilak mutatják a conjunctiva hiatust és annak spontán záródását)

A conjunctiva hiányok egyik első klinikai tünete az implantátum felszínén megjelenő pyogen granuloma volt, mely a szabadon maradt egyenetlen kristályos implantátumra kialakult idegentest reakció talaján alakult ki.

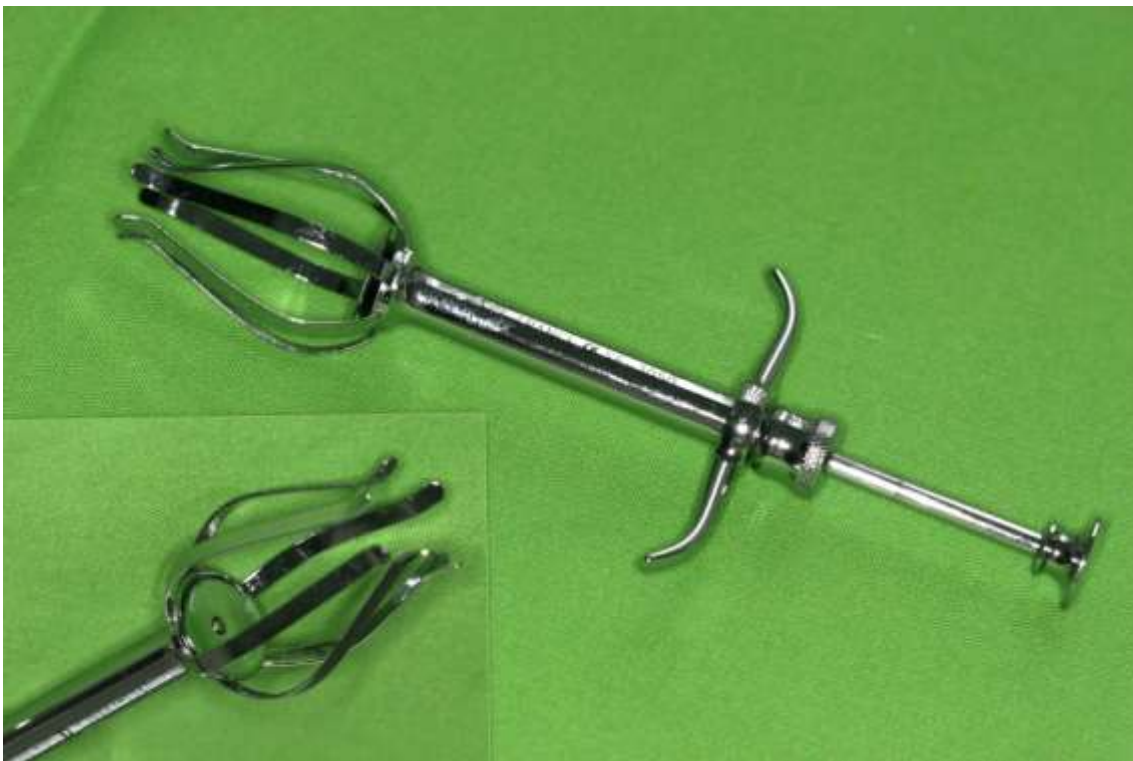Három esetben szekunder implantáció után a conjunctiva zsák előre helyeződésével az alsó áthajlás megrövidült és a műszem alsó széle nem tudott biztonságosan támaszkodni. Ezekben az esetekben az alsó fornix elmélyítését végeztük el sikeres eredménnyel.

Összességében a vizsgált időpontban megoperált 80 esetből nyolc esetben tapasztaltunk nagyon súlyos műtét utáni szövődeményt, mely az orbita implantátum eltávolításához

vezetett, a többi 13 esetben a kisebb posztoperatív szövődmények a megfelelő kezelés, vagy kisebb műtéti beavatkozások után meggyógyultak.

A kisebb gyógyítható szövődmények okai:

1. Nem megfelelően illeszkedő és nem megfelelően kezelt műszem.
2. A műtét során az orbita üregébe sodródott hámsejtek voltak felelősek a ciszta képződéséért (azóta beszereztünk egy olyan eszközt mellyel az implantátumot úgy tudjuk behelyezni az orbita üregbe, hogy nem találkozik a conjunctiva hámsejtjeivel (18. ábra)

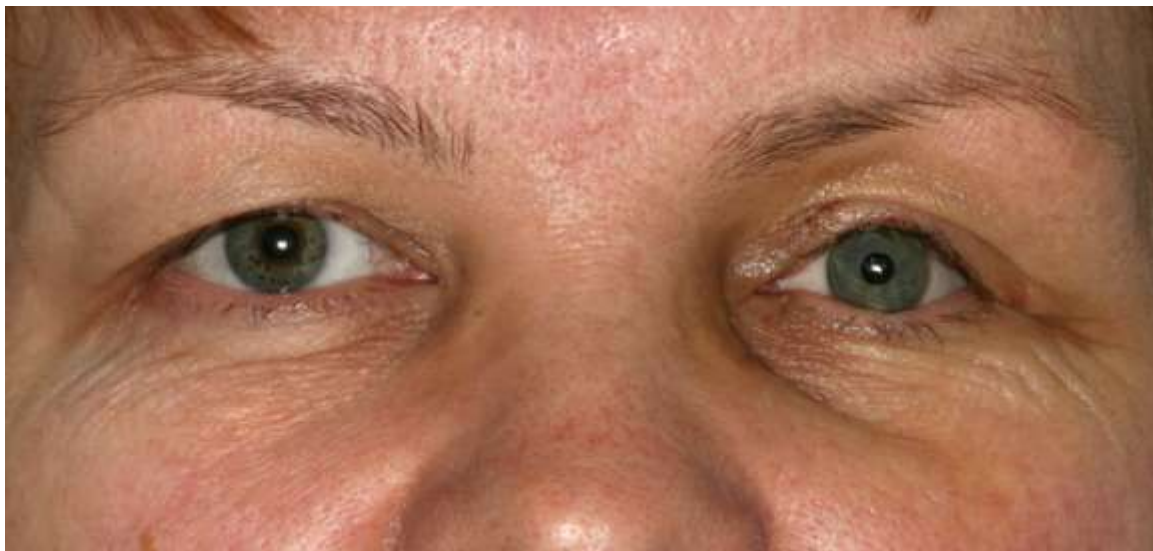

18. ábra *Orbita implantátum orbita üregbe való behelyezését megkönnyítő eszköz.*

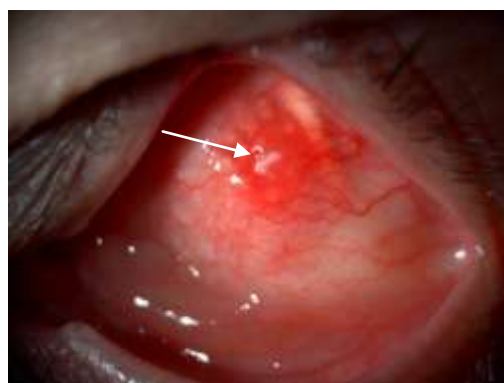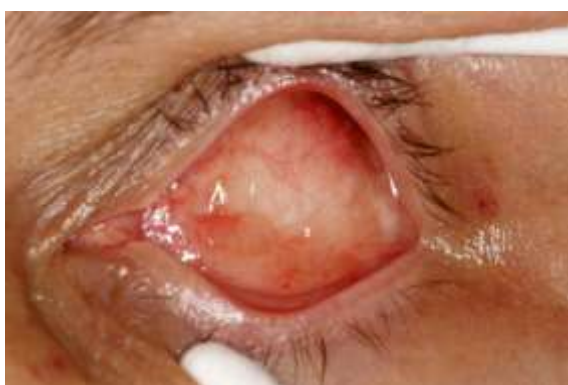3. Az áthajlás képzést azért kellett elvégezni, mert a kötőhártyásák már kialakult kismértékű hegesedését ugyan észleltük, de egy ülésben nem terveztünk orbita implantátum behelyezést és áthajlás korrekciót.

4. Egy esetben hat évvel az implantátum behelyezése után és hat év panaszmentes gyógyulás után a kötőhártyát az implantátumról levált kis tüskék átszúrták, panaszt

okozva a betegnek – a tüskéket egy csipesz segítségével könnyen el lehetett távolítani és a kötőhártya átmeneti gyulladása napok alatt megszűnt (19. ábra)



*19. ábra a. Megfelelő poszt operatív rehabilitáció*



*19. ábra b-c. Zárt békés ép kötőhártyaszák, több évvel a beültetés után az implantátumból elszabadult túske átszúrja a kötőhártyát.*

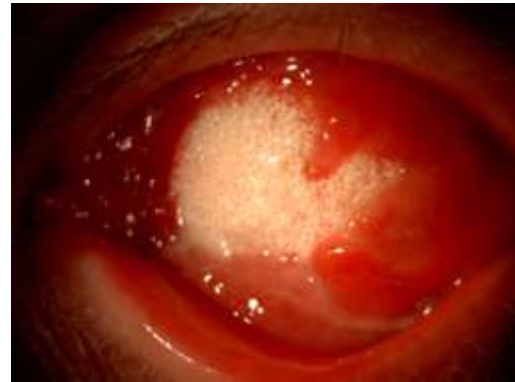
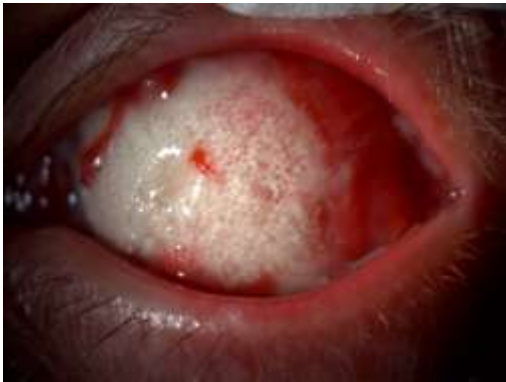
## ***5.2 Orbita implantátum kivétele után műszem viselésre alkalmas kötőhártya zsák kialakításának eredményes módja***

A súlyosabb műtéti szövődmények okai, amikor az implantátum eltávolításra került:

1. Gyermekkorban elvégzett enucleatio után kialakult szabálytalanul fejlődött orbita üreg miatt a beültetett implantátum kifejezett exophthalmusba került, műszemet nem tudtunk illeszteni.

2. Négy esetben primer conjunctiva elégtelenség alakult ki (20. ábra). 2.1: a beteg megváltozott életkörülményei miatt dekompenzálódott és nehezen beállítható diabeteze lehetett az ok.



20. ábra. a-b a. HA implantátum nagy területe szabadon van, gyulladás nem látható.

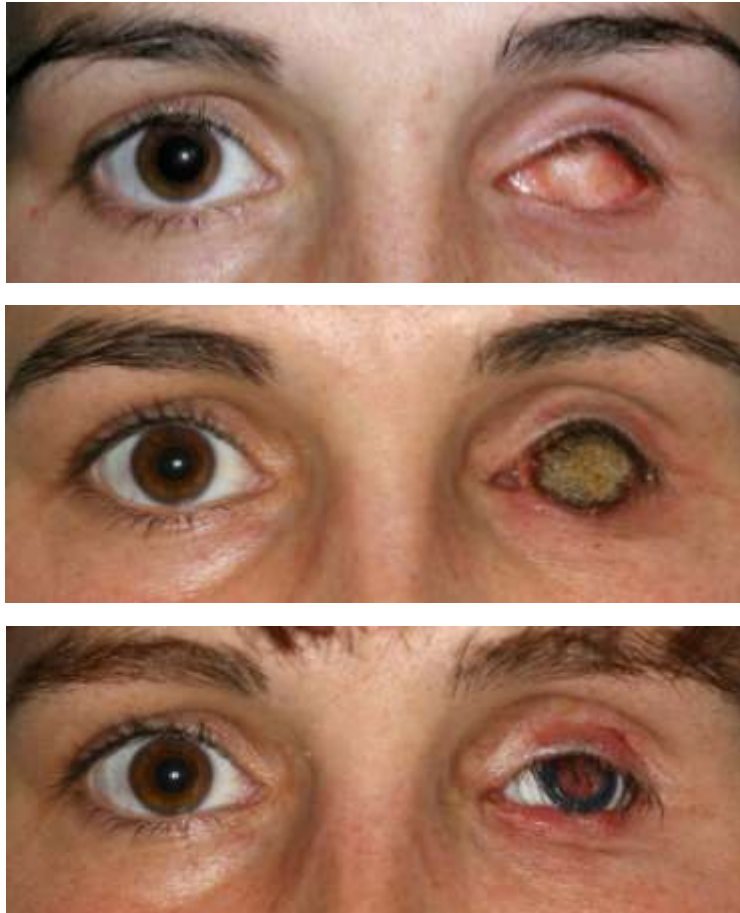b. Kötőhártya és implantátum gyulladás együttes megjelenése

2.2. az enucleatio oka intraocularis melanoma volt, de az anamnézisben szerepelt, hogy a beteget előzőleg prosztata tumor miatt is kezelték, 2.3.: szekunder implantátum beültetése után másfél évvel mamma tumort diagnosztizáltak a betegnél. A 2.2 és 2.3 esetben a conjunctiva primer elégtelenségét paraneoplasias jelenségnek értékeltük.

2.4. Egy fiatalembernél sérülés miatt kialakult gyulladt, fájdalmas szemet kellett eltávolítani. A sérült és a gyulladás miatt szakadékonny conjunctiva lehetett oka a primer sebszétválásnak

6. Súlyos gombás fertőzés miatt a conjunctiva szinte pillanatok alatt szétesett és eltűnt az orbita implantátum felszínéről. A helyi gomba tenyésztés pozitív eredménye utáni

kivizsgálás a beteg bőrén addig nem észlelt, a ruházat alatt elhelyezkedő bőrgombát véleményeztet, mely megfertőzhetette a conjunctiva felszínét és okozhatta a gyors lefolyású gyulladást. (22.a,b,c ábra)



*22. a-b-c ábra Az ép gyulladásmentes kötőhártya zsák. Gombás fertőzés miatt kialakult kötőhártya hiány. Implantátum kivétele után három hónappal ideiglenes protézist visel a beteg.*

7. Sérült fiatalember a higiéniai szabályok nem megfelelő betartása és a kontrollvizsgálatok többszörös elmulasztása után került olyan súlyos fertőzéssel klinikánkra, hogy a gyulladást ugyan orvosolni tudtuk, de közben a kötőhártya olyan mértékben károsodott, hogy necrotizált az implantátum felszínén.

8. Egy esetben az enucleatio és primer HA implantáció után három évig a beteg panaszmentes volt. Harmadik év leteltével az implantátum felszínén kötőhártya hiány

alakult ki súlyos felszínes gyulladással. A nem megfelelően illeszkedő protézis volt a kialakult conjunctiva erosio oka.

Az első eset kivételével minden implantátum eltávolítása után sikerült műszem viselésére alkalmas kötőhártyazsákot kialakítani.

### ***5.3 MRI vizsgálatok eredményeinek összehasonlítása a klinikai tapasztalatokkal***

Az MRI vizsgálaton átesett nyolc beteg ismertetése:

1. NR férfi beteg - endogén uveitis következtében kialakult fájdalmas vak szem miatt enucleatio és primer HA implantáció történt 2004-ben. Háromévi panaszmentesség után az implantátum felszínén folyamatosan pyogen granuloma képződést észleltünk, majd kiterjedt conjunctiva hiány alakult ki. Cellulitis orbitae gyanúja miatt MRI vizsgálatot kértünk. A vizsgálat 2007-ben történt. MRI az orbita gyulladását nem igazolta és az implantátum jó erezettségét írta le. Ennek ellenére a felszíni probléma miatt az implantátum kivételére kényszerültünk.

2. SZA férfi beteg - sérült gyulladt fájdalmas vak szem miatt enucleatio és primer HA implantátum behelyezése történt 2007 októberében. Elsődleges conjunctiva elégtelenség miatt erős gyulladást észleltünk, Itt is felmerült a mélyebb gyulladás lehetősége ezért MRI vizsgálatot kértünk 2008 októberében. Mély gyulladás nem igazolódott, az implantátum erezettsége megfelelő volt. Ennek ellenére a felszíni súlyos gyulladós tünetek miatt az implantátum is befertőződött és eltávolítását el kellett végeznünk.

3. JPZ nőbeteg - 2005-ben fájdalmas microphthalmus miatt enucleatio történt primer HA beültetéssel. Pár hónappal a műtét után kis subconjunctivalis ciszta jelentkezett, eltávolítását elvégeztük. Három évvel a műtét után folyamatosan meglévő, orbitára lokalizálódó erős fájdalmat jelzett. Fül-Orr-Gégészeti konzílium negatív eredménnyel

zárult. 2008-ban MRI vizsgálatot kértünk egy esetleges intraorbitalis ciszta lehetősége miatt. MRI vizsgálat negatív eredményt mutatott. Kértük az implantátum erezettségének értékelését is. Az implantátumban erezettség nyomait sem találták. A beteg jelenleg is panaszmentes, a kötőhártyazsák ép, gyulladásos jelek nincsenek, a protézis megfelelően illeszkedik.

4. NZS nőbeteg esetében sérülés miatt enucleatio, majd 2003-ban szekunder HA implantátum beültetése történt. Három évvel a műtét után időszakosan kisebb, nagyobb pyogen granuloma jelentkezett a conjunctiva felszínén és a beteg orbitára sugárzó fájdalmat panaszolt. Negatív Fül-Orr-Gégészeti lelet után 2007-ben MRI vizsgálatot kértünk. Az orbita mély területe épnek bizonyult, de az implantátumban csak a ventralis oldalon, tehát az elülső felszín alatt sikerült erezettséget kimutatni. Ennek ellenére a conjunctiva felszíne folyamatosan izgatott volt, kötőhártya hiatus kialakulása miatt conjunctiva fedést kellett alkalmazni.

5. SZZ férfi betegnél fájdalmas microphthalmus-ciszta miatt 2002-ben enucleatio és primer HA orbita implantáció történt. A beteg jobb oldalon papilla és choroidea colobomával született. Agyában is számos ciszta észlelhető. Epilepszia miatt kezelést kap. Az agyi ciszták miatt időszakos MRI vizsgálat elvégzése szükséges. 2007-ben kértük, hogy véleményezzék az orbita implantátum erezettségét is. Az implantátum laterális és felső felszíne mentén véleményeztek erezettséget, itt volt kontrasztanyag halmozás a többi rész értelen volt. 2007-ben az implantátum elülső felszíne a conjunctiva alatt látható, de a conjunctiva ép volt. A beteget időnként mérsékelt gyulladásos panaszok miatt kezeltük, melyet a nem megfelelő műszem viselése és a szem folyamatos dörzsölése okozott. 2009-re a conjunctiva alatt az implantátum már nem látható. A beteg időszakos gyulladásos panaszai változatlanul fennállnak. Neurológiai javaslatra elvégzett MRI vizsgálat már jól vascularizált implantátumot mutat. Feltételezhető, hogy az alapbetegség miatt az orbita vascularizáltága eleve is szegényes volt, ezért elhúzódó fibrovascularis reakció zajlott le. Az implantátum erezettsége fél év helyett hét év alatt teljesedett ki.

6. HL nőbetegnél sérülés miatt enucleatio majd 2006-ban szekunder HA implantátum behelyezése történt. Primer conjunctiva elégtelenség miatt kezeltük. 2008-ban MRI vizsgálat készült az állandó gyulladások miatt. Az értékelés az implantátum hátsó területének teljes ereztlenségét írta le, kontrasztanyag halmozást csak a felszínen észleltek, amit inkább gyulladásnak tulajdonítottak. Az MRI eredménye teljesen megegyezett a klinikai tünetekkel. Az implantátumot gyulladás miatt el kellett távolítani.

7. MK férfi beteg - 2006 októberében fájdalmas vak szem miatt enucleatio és primer HA implantátum behelyezése történt. A műtét után a már előzőleg diagnosztizált diabeteze súlyos stresszhelyzet kialakulása miatt dekompenzálódott. A nehezen beállítható alapbetegség miatt a conjunctiva primer elégtelensége alakult ki. 2009 - ben MRI vizsgálat történt, amely az implantátum hátsó területének erezttségét mutatta. A beteget observáltuk, mert a conjunctiva elégtelenség eleinte nem járt együtt gyulladásos jelekkel és klinikailag is észleltük a pórusokba benövő fibrovascularis szövet jelenlétét. Minden óvintézkedés ellenére a hosszan fennálló conjunctiva hiány miatt az implantátum befertőződött és annak eltávolítását el kellett végeznünk.

8. HP férfi beteg. Sérülés utáni szekunder glaucoma miatt fájdalmas vak szem volt az enucleatio indikációja. 2007 júniusában enucleatio és HA implantátum beültetése történt. 2010-ben a folyamatosan fennálló gyulladásos tünetek miatt MRI vizsgálatot kértünk, mely megállapította, hogy az implantátumban egyértelmű vascularizáltság nem látható. A conjunctiva persistáló hiánya és a súlyos gyulladás miatt a szervezetbe be nem illeszkedő implantátumot eltávolítottuk. (1. táblázat)

*1. táblázat: MRI vizsgálatok eredményeinek összehasonlítása a klinikai tapasztalatokkal*


Beteg	HA implantáció	MRI vizsgálat	implantátum erezettsége	
1. ffi	2004	2007 cellulitis orbitae gyanú	megfelelő	eltávolítás
2. ffi	2007	2008 cellulitis orbitae gyanú	megfelelő	eltávolítás
3. nő	2005	2008 intraorbitalis ciszta gyanú	erezettség nincs	panaszmentes
4. nő	2003	2007 retrobulbaris fájdalom	csak a felszín erezett	conj. erosio miatt conj. fedés
5. ffi	2002	2007 és 2009	2007-ben erezettség nincs 2009-ben megfelelő erezettség	panaszmentes panaszmentes
6. nő	2006	2008 cellulitis orbitae gyanú	erezettség nincs	eltávolítás
7. ffi	2006	2009 cellulitis orbitae gyanú	hátsó rész jól erezett	eltávolítás
8. ffi	2007	2010 cellulitis orbitae gyanú	erezettség nincs	eltávolítás

**5.4. CBCT képeken végzett denzitometriás vizsgálataink eredményeinek és a klinikumban való alkalmazásának ismertetése.**

Az első 30 betegből álló csoportból egy beteget ki zártunk, mert esetében titánhálóval orbita rekonstrukció történt és a titánháló megnehezítette volna a pontos mérést.

Első eredményeink azt mutatták, hogy a HA implantátumok átlagos sűrűsége 699 HU volt, míg az AO implantátumoké 270 HU. Ez a különbség a kétféle porotikus implantátum anyagának különbségéből adódik. Az első mérési technikával lényegében a két porotikus implantátumot tudtuk teljes biztonsággal egymástól megkülönböztetni.

A második csoportban a HA implantátum átlagos sűrűsége szignifikáns csökkenést mutatott az idő függvényében. Az AO implantátum esetében nem találtunk szignifikáns denzitás csökkenést a beültetés és az eltelt idő függvényében. Sőt ebben az esetben kismértékű denzitás emelkedést tapasztaltunk. (ebben az esetben csak négy beteg mérési eredményeit értékelhettük, ezért ebből messzemenő következtetést levonni nem lehet). A jelenség magyarázatához további vizsgálatok szükségesek.(23. ábra)



23. ábra Az első és második betegcsoport denzitás értékei az eltelt napok függvényében lineális regresszióval megjelenítve.

### 5.5 CBCT képeken elvégzett orbita volumen mérések eredményei

beteg	neme	kor	követési idő	szignifikáns különbség a mért szeletekben				
				1	2	3	4	5
1	férfi	16	4 év	igen	igen	igen	igen	igen
2	nő	66	7 év	igen	igen	igen	igen	nem
3	nő	57	3 év	igen	igen	igen	igen	igen
4	nő	26	1 év	igen	igen	igen	igen	igen
5	nő	14	4 év	igen	igen	igen	igen	nem
6	nő	46	2 év	nem	nem	nem	nem	nem
7	nő	41	4 év	nem	nem	nem	nem	nem
8	nő	14	6 év	nem	nem	nem	nem	nem
9	férfi	20	6 év	nem	igen	igen	nem	igen
10	nő	43	5 év	nem	nem	igen	igen	igen
11	nő	48	4 év	nem	nem	nem	igen	nem
12	férfi	76	2 év	nem	nem	nem	igen	igen
13	férfi	59	1 év	nem	nem	nem	igen	igen
14	nő	35	3 év	nem	igen	igen	nem	igen
15	nő	50	4 év	igen	nem	nem	igen	igen
16	férfi	35	3 év	nem	nem	igen	nem	nem
17	férfi	35	2 év	nem	igen	nem	igen	igen
18	nő	65	1 év	nem	nem	nem	igen	nem
19	nő	38	4 év	nem	igen	nem	igen	igen
20	férfi	60	7 év	nem	igen	igen	nem	igen

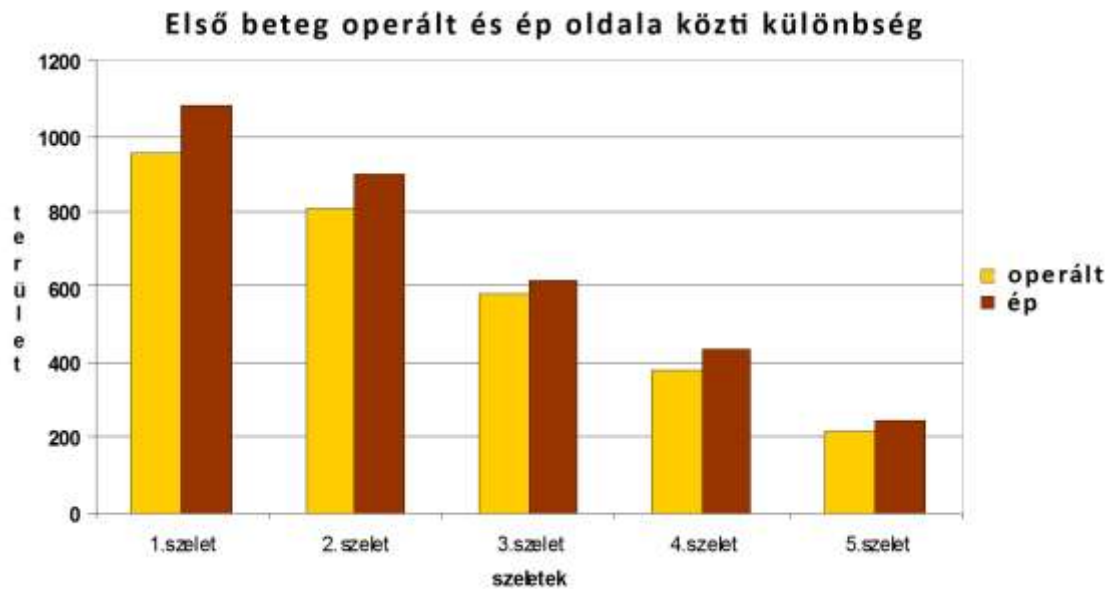
24. ábra Húsz beteg orbita volumen mérési eredményei.

Öt betegnél az implantátumot tartalmazó oldalon mind az öt, de legalább az első négy szeletben szignifikáns csökkenést lehetett megállapítani az ellenoldali ép orbitához képest.

Három betegnél egyik szeletben sem volt különbség az ép és az operált oldal között.

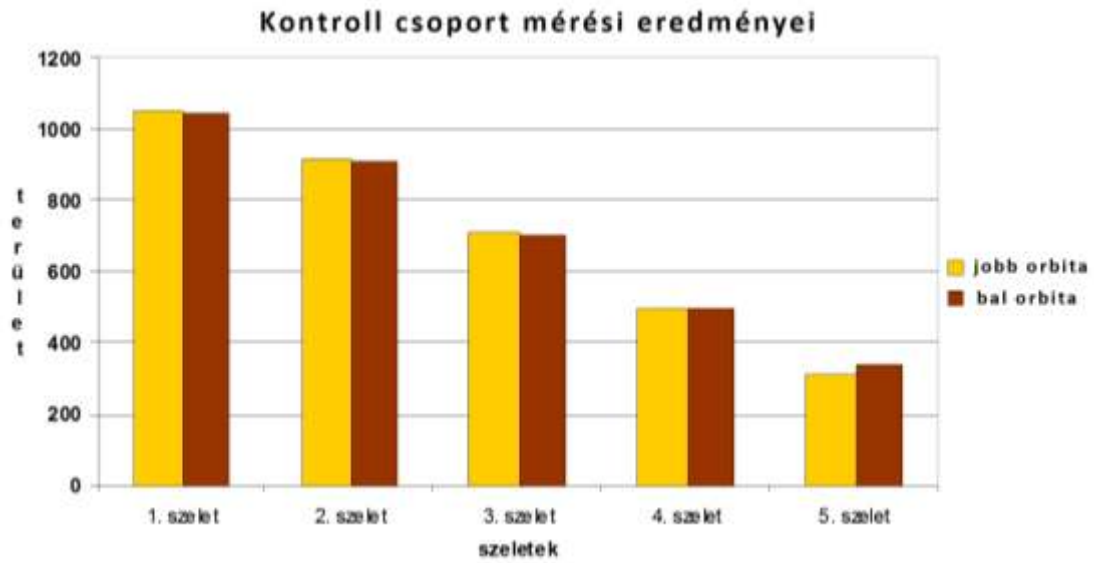
Tizenkét esetben egy, két vagy három szeletben lehetett az operált oldalon az egészségeshez képest csökkent értéket találni

Az egészséges kontroll csoportban nem találtunk szignifikáns különbség a jobb és a bal orbita szeleteinek területe között.(24,25,26. ábra)



25. ábra A táblázatban szereplő első beteg műtött és egészséges orbita volumenének összehasonlítása, minden szeletben szignifikáns csökkenés az operált oldalon.





26. ábra *Kontroll csoport jobb és bal orbita volumen mérési eredményei, nincs szignifikáns különbség a két oldal között.*

## 6. MEGBESZÉLÉS

### *6.1 Enucleatio után használt porotikus implantátummal szerzett tapasztalataink*

A fejlett vizsgálómódszerek kifejlesztése és a modern terápiás módszerek alkalmazása ellenére is kialakulhat olyan állapot, amikor a fájdalmas vak, vagy nagyméretű daganatot tartalmazó bulbuszt el kell távolítani. A bulbus eltávolítása az orbitából nagy lágyrész hiányt hoz létre. Ha ezt a hiányt nem pótoljuk a beteg poszt operatív rehabilitációja elégtelen lesz. Enucleatio orbita implantáció nélkül az orbita szöveteinek zsugorodását, a Tenon tok retractionját és zsugorodását okozza. A bulbus hiányával a szemhéjak elvesztik belső támaszukat, mely a szövetek zsugorodásával együtt a felső szemhéj ptosisát és az alsó szemhéj entropiumát okozhatja. Az orbita zsírszövete lefele és előre helyeződik, a felső egyenes-levator izom komplexus hátrafele húzódik. Ez a felső szemhéji redő elmélyülését és hátrahelyezését eredményezi.

Volumenpótlás nélkül nagy homorú kötőhártyazsák alakul ki, melynek kitöltéséhez nagyméretű, vastag műszemet kell illeszteni. A kötőhártyazsák semielasztikus tulajdonságú. Ha a műszem enophthalmusban helyezkedik el a felső szemhéj ptosisa feltűnő. Ha a műszem nagyobb, de nem illeszkedik jól lagophthalmus alakulhat ki. A lagophthalmus és az egyéb szemhéj elváltozások első jele lehet a nem megfelelő műszem okozta kötőhártya hegesedésnek.

A postenucleatios szindróma klinikai tünetei: felső szemhéj redő elmélyülése, lagophthalmus, ptosis, az alsó fornix és alsó szemhéj a rajta támaszkodó nehéz műszem és a gravitációs hatás miatt kinyúlik, ectropium alakul ki. Ha ezt az utóbbi folyamatot nagyobb protézissel próbálják orvosolni, akkor az a szemhéj megnyúlását tovább erősíti (Adenis és mtsai 2003).

Ha enucleatio után implantátumot helyezünk az orbita üregbe, akkor megelőzhetjük a posztenucleatios szindróma kialakulását. A domború kötőhártyazsákra vékonyabb, kisebb, könnyebb műszem illeszthető. A gravitációs hatás kevésbé érvényesül, kisebb mértékben nyomja az alsó fornixot. . A műszemre áttevődik az implantátum-kötőhártyazsák komplexum mozgása (Bosniak és mtsai 1989, Custer és mtsai 1999, Colen és mtsai 2000).

Az első implantátumokat a Tenon tokba helyezték és azzal borították be. Az izmokat csak lemetszték és hagyták retrahálódni az orbita üregébe. A kozmetikai hatás elmaradt az elvárttól, mert a protézis nem mozgott megfelelően.

Logikusan következett a következő lépés az extraocularis izmok megtartása és az implantátumhoz való rögzítése. Többféle speciálisan kialakított irreguláris felszint képeztek, melyhez rögzítették az izmokat vagy előttük azokat kereszt alakban összeöltötték. Ezeket az implantátumokat már integrált implantátumoknak nevezzük.

Az implantátumok típusának végtelen variációját lehet olvasni az irodalomban, integrált, quasi integrált, fedetlen, fedett, mágneses implantátumokkal próbálkoztak elődeink a legjobb esztétikai eredmény elérése céljából (Allen és Allen 1951, Murray és mtsai 2000, Sopakar és mtsai 2000, Ma és mtsai 2011, Escalona-Benz és mtsai, 2003, Shomanesh és mtsai 2007).

Az implantátumba helyezett csap elősegítheti a protézis jó mozgóképességét, a megfelelő illeszkedést, nem nehezedik nyomás sem a felső sem az alsó fornixra. Az implantátum megfűrésének és megcsapolásának (peggelésének) ellenzői a beavatkozás utáni gyakori fertőzést, váladékozást, granulációs szövet képződését hozták fel érvként e műtét ellen (Edelstein és mtsai 1997, Jordan és mtsai 1999, Rubin és mtsai 2000, Jordan 2001, Johnson és mtsai 2011, Lin és mtsai 2002, Wang és mtsai 2007). Saját klinikai gyakorlatunkban nem használjuk ezt a technikát, mert meggyőződésünk, hogy az ún. peggelés növelheti az implantátum után bekövetkező szövődmények lehetőségét.

Az ideális implantátum megfelelő nagyságú, megőrzi a kötőhártya és a protézis jó mozgóképességét, megfelelően alátámasztja a műszemet, kevés poszt operatív komplikációt okoz, megfelelő ára van, technikailag könnyű behelyezni, biocompatibilis, bioreaktív, nem toxicus (Viswanathan és mtsai 2007).

Ideális volumenpótlás normális anatómiai felépítésű felnőtt ember orbitájára alkalmazva: 22 mm átmérőjű orbita implantátum (5,6 ml pótlás) + protézis mely 2-2,5 ml-t pótol. Hazánkban általában a protetikusok nagy műszemet adnak a betegnek még orbita implantáción átesett esetekben is. Ezért átlagosan a 20 mm átmérőjű 4,2 ml-t pótló implantátumot használjuk a conjunctiva épségének megőrzése céljából. Figyelembe kel venni, hogy a legnagyobb műszem sem pótolhat 4,2 ml-nél többet, ezért felnőtt emberben nem ajánlatos túl kicsi implantátumot használni.

22 mm-nél nagyobb implantátum beültetése sem ajánlott, mert a Tenon tok-kötőhártya fedés erős feszülése miatt megnövekszik a conjunctiva elvékonyodás és az implantátum befertőződésének veszélye. (Cepela és Teske 1996, Su és Yen 2004, Sami és mtsai 2007, Viswathan és mtsai 2007, Quaranta-Leoni 2008). Saját gyakorlatunkban primer beültetés esetén 22 mm, szekunder beültetés esetén 18 mm átmérőjű porotikus implantátumot használtunk. Egy esetben alkalmaztunk 16 mm átmérőjű implantátumot. Ez volt az első orbita implantátum beültetés Magyarországon, a gyermek öt éves volt és 16 mm átmérőjű implantátum illeszkedett megfelelően az orbitába.

Amióta a múlt század nyolcvanas éveiben A. Perry (1991) kifejlesztette az első porotikus implantátumot nem kétséges, hogy az ideális implantátum mindenképpen porotikus anyagból készül. A porotikus implantátum legfőbb előnye, hogy bioreaktív tulajdonsággal rendelkezik. Angiogenesis indukálása révén a pórusokba fibrovascularis anyag nő és stabilizálja az implantátumot, megakadályozza annak migrációját. Amikor az implantátum teljes vascularizációja megtörténik az implantátum az orbita szerves részévé válik (Custer 2000, Klapper és mtsai 2000, Custer és mtsai 2003, Blaydon és mtsai 2003, Chalassini és mtsai 2007). Saját eredményeink is azt igazolják, hogy a porotikus implantátum beültetése után kevés a poszt operatív szövődmény. A szövődmények többsége konzervatív kezeléssel, vagy kisebb műtéti beavatkozással orvosolható.

Nehéz kérdés, hogy a gyermekkorban elvégzett enucleatio után milyen rehabilitációs módszert használjunk. Sokan azt vélik elég a megfelelően kialakított műszem viselése a csontos orbita fejlődésének indukálására. Ha a gyermek legalább 5 éves az orbita fejlődése 80%-ban már megtörtént. Átlagosan 12-14 éves korban éri el a felnőttkori volumen nagyságot.

Ha gyermekkorban implantátumot ültetünk be, akkor meg kell próbálni a lehető legnagyobbat használni ahhoz, hogy az orbita fejlődése is, és a műszem viselése is biztosítva legyen.

Gyermekkorban nem ajánlott a porotikus implantátum használata. Ha a növekedés miatt az implantátumot nagyobbra kell cserélni, annak eltávolítása a fibrovascularis szövet kialakulása miatt nagyon nehéz és a másodlagos rekonstrukció kimenetele is kétséges. Javasolják az acryl implantátum használatát és a külső szemizmok megőrzését. A szemizmokat vagy egymással kereszt alakban összeöltve vagy a fornixokhoz rögzítve

ajánlatos megtartani. A későbbi szekunder implantációnál az izmok fellelhetőek, és ha fixált helyzetben vannak nem zsugorodnak, növekedésük is normálisan történik (Soll 1973, Jordan 2004, Lyle és mtsai 2007). Klinikánkon 12 évnél fiatalabb gyermek esetén nem alkalmazunk porotikus implantátumot. Az enucleatiót úgy végezzük el, hogy a szemgolyó eltávolítása után a négy egyenes szemizmot megtartjuk és egymással kereszt alakban összeöltjük. Ezzel biztosítjuk a kötőhártya zsák mozgását és megfelelő feltételt alakítunk ki egy esetleges szekunder implantációhoz. ( Kivételt képezett az első orbita implantátum beültetésén átesett gyermek, ahol a nagy microphthalmus ciszta olyan csontfejlődési rendellenességet eredményezett, hogy implantátum nélkül az esztétikai rehabilitációt nem tudtuk volna megfelelően biztosítani. Úgy véltük, és a posztoperatív eredmények is ezt igazolták, hogy ebben az esetben a nagy orbita üreg kitöltése porotikus implantátummal megfelelő választás, mert rá varrhatjuk a külső szemizmokat és ez stabilizálja az implantátum helyzetét. Ezt szilikon implantátummal nem lehetett volna biztosítani és számolnunk kellett volna az implantátum migrációjával).

Gyermekeknél jó választási lehetőség a DFG (dermo-fat graft) alkalmazása, annak ellenére, hogy a műtét után zsír atrófia, de a növekedéssel zsír hipertrófia is kialakulhat (De Potter és mtsai 1994).

Orbita implantátum használata utáni főbb komplikációk: migráció (az implantátum helyváltoztatása), kötőhártya hiány kialakulása, implantátum kilökődése, fertőzés. A fertőzés legtöbbször bakteriális eredetű és nehezen befolyásolható (Jordan és mtsai 2007).

Komplikáció okai lehetnek: nem megfelelő sebzés, extrém nagy műszem viselése, rosszul illeszkedő műszem, korai műszem illesztés, előző kezelések, mint kemoterápia, irradiatio, melyek a szöveti struktúra változását okozhatják (Custer és McCaffery 2006, Sahoo és Rose 2007).

Ha porotikus implantátum felszínén alakul ki kötőhártya hiány az implantátum szabadon lévő tüskéi meggátolhatják a conjunctiva granulációját és a spontán gyógyulást. Általában 3 mm nagyságú conjunctiva hiány spontán záródhat. A nagyobb hiányokat sebészileg fedni kell. A fedéshez mobilizálhatjuk a saját kötőhártya egyes területeit, kemény szájpadról származó mucosát, vékonyabb dermo-fat graftot, donor sclerát, liofilizált dura matert vagy fascia latát (Kim és mtsai 2005). Klinikánkon saját

conjunctívát, amnion membránt, liofilizált fascia latat és dura matert használunk nagyobb conjunctiva hiányok fedésére.

Az implantátum behelyezése során hámsejtek sodródhatnak az orbita belsejébe. Hám eredetű ciszták alakulhatnak ki. Néha a ciszta nagysága akkora, hogy megakadályozza a műszem megfelelő viselését. A cisztát eltávolíthatjuk műtéti úton. Klinikánkon ezt a módszert alkalmazzuk.

Az irodalomban olvasható, hogy TCA injekció alkalmazásával is lehet a cisztákat kezelni, de nagyon fontos az adagolás, mert szöveti nekrozis alakulhat ki a kezelés során (Owji és Aslani 2005).

## ***6.2. Orbita implantátum kivétele után műszem viselésre alkalmas kötőhártya zsák kialakítása***

Ha súlyos fertőzés miatt a porotikus implantátum eltávolítása megtörténik, ugyanolyan típusú implantátum újbóli beültetése a későbbiekben nem ajánlott. Legtöbbször másodlagos rekonstrukcióra az ún. dermo-fat graftot alkalmazzuk. Ezt lehet az implantátum eltávolításával egy időben az orbita üregbe helyezni, de a megfelelő gyógyulás érdekében javasolt megvárni a gyulladás lezajlását és utána elvégezni a második rehabilitációs műtétet. Klinikánkon implantátum eltávolítása után addig várunk, amíg a gyulladással járó tünetek már nem észlelhetők, és ha a beteg igényli a második műtétet, akkor dermo-fat graft implantációt alkalmazunk volumenpótlásra, a jobb esztétikai eredmény elérése céljából.

## ***6.3 MRI vizsgálatok összehasonlítása a klinikai tapasztalatokkal***

A porotikus orbita implantátumok vascularizáltságát kontrasztanyag (gadolinium) MRI vizsgálattal, vagy szcintigráfiával lehet megállapítani, ellenőrizni, lefolyását követni (Rubin és mtsai 1994, Leitha és mtsai 1995, Hicks és mtsai 1999, Klapper és mtsai 1999, De Potter és mtsai 2000, Ng és mtsai 2001, Gayre és mtsai 2002, Jordan és mtsai 2004). Állatkísérletekben azt találták, hogy már a negyedik héttől elkezdődik a fibrovascularis szövet implantátumba való benövése (Shields és mtsai 1991). Az

irodalmi adatok alapján a műtét után 6. hónapban az ereződés teljesen befejeződik. Fibrovascularis szövet benövésével csökken az implantátum kilökődésének veszélye. Ha a fibrovascularizáció megfelelő, kisebb conjunctiva hiányok spontán meggyógyulhatnak, mert nem csak a kötőhártya széle, hanem a mélyről előre növekvő erezett szövet is indukálhatja a seb záródását. Az egyenes izmok és az implantátum között kialakult kötőszövetes összeköttetés is elősegíti az implantátum jó mozgását, az implantátum erezettsége csökkenti az infekció kialakulásának veszélyét.

A fibrovascularis szövet a nagyobb pórusokba nő be könnyebben. Átlagosan a 400 mikron átmérőjű pórusok a legmegfelelőbbek. Minél nagyobbak a pórusok annál jobb lesz a vascularizáltság.

Állatkísérletekben vizsgálták a bevont és csupasz, valamint a bevont és nyílásokkal ellátott és a teljesen bevont implantátumok erezettségét. Nem találtak különbséget a különböző implantátumok között (Sopakar és mtsai 2000, Thakker és mtsai 2004).

A sclerával bevont implantátumnál a szabad hátsó póluson és az egyenes izmok rögzítéséhez szolgáló helyeken indul el a vascularizáció.

Szekunder beültetésnél lassabb az erezettség mert gyengébb az angiogenesis kifejlődése. A porotikus implantátumok nem egyforma ütemben, de átlagosan a műtétől számított 6. hónapra eléri a megfelelő erezettségi állapotot. Ez után a szövődmények inkább a rosszul illesztett, vagy nem megfelelően használt műszem miatt, vagy a higiéniai előírások be nem tartása miatt alakulnak ki.

Abban a nyolc esetben, amikor saját betegeinknél MRI vizsgálat elvégzése történt nem tapasztaltuk, hogy az orbita implantátumok fél évvel a beültetés után már teljesen vascularizáltak lennének.

## 6.4 CBCT képeken végzett denzitometriás vizsgálataink alkalmazása a klinikumban

A hagyományos Computer Tomográf (CT) működésének elve, hogy egy objektum belső szerkezete kiszámítható, ha különböző irányból több mérést végzünk róla. A matematikai modellt J. Randon dolgozta ki 1917-ben, de az első működőképes készülék csak az 1970-es években készült el Allen M. Cormack és Godfrey N. Hounsfield munkájának eredményeképpen, amiért 1979-ben megkapták a Nobel díjat. CT első klinikai alkalmazására 1972-ben került sor. Ahogy a hagyományos rtg technika a CT készülékek is a röntgensugárzást használják a felvételek elkészítéséhez, de a sugarak nem filmet exponálnak, hanem detektorok segítségével érzékelik őket, majd a detektorokból nyert villamos jelekből egy számítógép segítségével készül el a rekonstruált keresztmetszeti kép. Mindkét technika a sugárgyengítés törvényén alapul. Az adatgyűjtés során a különböző irányokból elvégzett méréseket projekcióknak nevezzük. Minél több projekcióból származnak mérési adataink annál pontosabban számítható ki egy objektum felépítése. A korszerű CT-kenél az adatgyűjtés több mint ezer projekcióból áll. Egy-egy projekció alatt a sugárzást több száz detektorból álló mérőrendszer érzékeli. A detektorok jelét a kép rekonstrukció során mátrixba rendezi. A mátrix egy-egy pontja megfelel a kép egy-egy pontjának, az értéke, pedig az adott térfogat egység sugárterhelésével arányos. A modern CT készülékek képmátrixa 512x512 pontból áll. Ezeket a kép pontokat pixelnek nevezzük, a hozzájuk tartozó térfogat egységet pedig voxelnek. Megfelelő szűrőrendszer használata után a mátrix minden pixele egy értékkel rendelkezik, ami az adott térfogatelem relatív lineáris sugárgyengítését mutatja. Ezeket az értékeket a számítógép egy skálához rendeli egy képlet alapján:

$$HU = 1000 \times \frac{\mu_X - \mu_{water}}{\mu_{water}}$$

HU: Hounsfield egység (CT kifejlesztőjének tiszteletére nevezték el)

1000 = K konstans

$\mu_X$  az adott képpont sugárgyengítési együtthatója

$\mu_{water}$  a víz sugárgyengítési együtthatója



A skála fix pontja a víz értéke, ami 0 és a levegő értéke ami -1000. a pozitív oldalon 3000-ig tart a skála számozása. (A szervezet legsűrűbb szövete a csont, ami a pozitív skála legszélén helyezkedik el)

Az első CT készülékkel, amit Hounsfield készített el egy szelet elkészítéséhez több órán keresztül végezte a mérést és az értékelés az után napokig tartott. Első generációs CT készülék.

Jelenleg legtöbbször a harmadik generációs készüléket, illetve annak tovább fejlesztett változatait használják. A negyedik generációs CT készülékben már nincs se mozgó cső se mozgó detektor, a készülék végén egy elektron ágyú látható, mely elektron sugarat állít elő, majd ezt elektromágneses tekercsekkel felgyorsítják, és megfelelő gyűrűknek ütköztetve röntg sugárzás keletkezik, melyet a gyűrűkkel szemben 216 fokos köríven elhelyezkedő detektorok mérnek. Ezzel a technikával a mérési idő jelentősen lecsökkent és másodpercenként akár 15-20 felvétel is készíthető.

1989-ben megjelent az első spirál CT. 1998-ban a négy és 2001-ben a 16 majd, 2004-től 64 szeletes CT készülékek.

A 16 szelet leképezésére alkalmas CT-k már kúp alakban széttérő sugárnyalábot használnak (cone beam).

1997-ben elkészült az első fogászati és szájsebészeti felhasználásra alkalmas cone beam CT készülék. Ekkor a beteg még fekvő helyzetben volt, de a sugárterhelés már sokkal alacsonyabb, a felbontás pedig magasabb volt a hagyományos CT felvételeknél. A készülék csak kemény szövet vizsgálatára volt alkalmas. 2003-ban készítették el azt a kis térfogatú készüléket, melynek használata közben a beteg már ülő helyzetben van. Az iCAT készülékbe már síkpanel detektort építettek be, és ennél a készüléknél a leképezett térfogat magasságát és felbontását egymástól függetlenül lehetett szabályozni.

A CBCT vagy DVT (dentalis volumetográfia) (digitális volumetográfia) kúp, vagy piramis alakban széttérő röntgensugárnyalábja kétdimenziós detektorán kétdimenziós szummációs képek sorozatát rögzíti, és ebből hoz létre a rekonstrukció során háromdimenziós adatbázist. A CBCT készülékek nagy része nem exponál folyamatosan, mint a CT-k, hanem csak az adott szögértékeknél. A képalkotás során a detektor pixeljei mind horizontális mind axialis irányban azonos méretűek voltak, tehát a leképezés és rekonstrukció következtében kialakult kisméretű voxel kocka alakú, azaz

izotropikus lett, így a leképezés a tér mindhárom irányában azonos felbontást eredményez (Plachtovich 2009).

CBCT előnyei a hagyományos CT készülékekkel szemben

1. Nyitott formája – a beteg a vizsgálat során ülő helyzetben van, fejét rögzítjük a készülék nyitott, nincs bezártság érzés, az érzékelő a beteg feje körül forogva készíti a felvételeket
2. Gyors szkennelés – a szkennelés CT-vel percekkel vesz igénybe, a CBCT 20- 40 másodperc alatt készít egy felvételt, az egész vizsgálati idő nem több mint 5 perc

Az elkészített felvételekből egy szoftver axiális szeletek sorozatát hozza létre, melynek összessége a páciens teljes térbeli leképezését tartalmazza. Ebből az adathalmazból szoftver segítségével állíthatjuk elő azokat a felvételeket, amelyeket a diagnosztikában használunk. CBCT-vel az egyes struktúrák külön-külön több irányból is megjeleníthetők. Rétegfelvételeket állíthatunk elő saggitalis, frontalis és axiális nézetben. Az adatokból 3D rekonstrukciót készíthetünk, a felvételek nem csak a csont mennyiségéről, hanem a minőségéről is információt ad.

A hagyományos CT-hez képest a sugárterhelés az előbbi 1%-a, lényegében megfelel egy fogászati panoráma rtg felvételének. Kisgyerek esetében a sugárterhelés a felnőtthöz képest 40%-al kevesebb.

### ***6.5 Orbita volumen mérése CBCT képeken a CranioViewer programmal***

CT és MRI vizsgálatok alkalmasak az orbita normál és patológiás állapotának vizsgálatára. Spiral CT vizsgálatához 3 mm vastag szeletek készítését ajánlják. Craniofacialis sebészeti beavatkozáshoz 3D képeket szükséges készíteni az érintett régióról (Aviv 2005).

A csontos orbita és a lágyszövetek vizsgálatánál, a férfiaknál kissé nagyobb volument találtak, mint a nőknél, és minimális különbséget a két oldal között bármely nemből (Forbes és mtsai 1985).

Ji és mksai (2010) kínai emberek orbitáját vizsgálták. Felállítottak néhány morfológiai paramétert a vizsgálatok összevethetősége céljából (csontos orbita volumen, foramen orbitae területe, az orbita perem mérete) melyet 3D-s modellen ábrázoltak. Vizsgálták a jobb és bal orbita közötti különbséget és a nemek alapján létrejövő esetleges eltéréseket. Ők is azt találták, hogy az orbita volumen nőkben kisebb, mint férfiakban és nem találtak különbséget a kétoldali orbita térfogata között.

Kwon és mtsai (2010) 30 arckoponyáról készült CT felvételen 30 normál orbitát mértek meg egy Dixroscope, Singapore nevű programmal. Azt tapasztalták, hogy coronalis síkban a program a normálisnál kevesebbet, míg az axiális tengelyben megfelelő értékeket ad.

Sarnat és Shanedling (1970) fiatal nyulakban a jobb orbitából különböző mennyiségű lágyrészt távolítottak el (evisceratio, enucleatio és exenteratio során.) A bal orbita intakt maradt. A csontos orbitát egy gumiszerű anyaggal töltötték ki, és ennek az anyagnak a súlyából és specifikus gravitációs tulajdonságából számították ki az orbita volument. Mindkét oldali orbita növekedését megfigyelték, de az operált oldal lassabban és kisebb mértékben fejlődött.

Koppel és mtsai (2003) öt kiszárított koponyát vizsgáltak Elscint 2400 CT szkennelvel. A Analyse szoftver program segítségével értékelték az eredményeket. A mérési eredmények nagy szórást mutattak, azt állapították meg, hogy ez a típusú mérés nem alkalmas megfelelő klinikai alkalmazásra.

Howard és mtsai (1965) megfigyelése szerint, ha csecsemő vagy fiatal korban enucleatio történik és az operált oldalon orbita implantátumot helyeznek be a két orbita között nem lesz kozmetikailag zavaró különbség.

Maka és mtsai (2013) két olyan beteg esetében vizsgálták a csontos orbita volumenét, ahol kisgyermekkorban kialakult sérülés miatt egyik külső szemizomban gyenge működés alakult ki. Egyik esetben nyolc éves korban perforáló sérülés után kialakult divergáló strabizmus, (külső egyenes szemizom túlműködés), másik esetben hat éves korban bekövetkezett fejét érő trauma után kialakult felső ferde izom alulműködés volt megfigyelhető. Az orbita volumen mérése Cranioviewer 3D kephalometriás programmal történt. Az orbita elülső csontos keretének meghatározása után hat szeptemberben vizsgálták a mért területet. A mért terület értékeiből ki lehet számítani az orbita volumenét. Kontrollnak ugyanazon beteg ellenoldali, szemizom gyengeséggel

nem rendelkező orbitáját tekintették. Az első betegnél (divergens strabizmus), minden mért szeletben nagyobb értéket kaptak, mind a kontroll orbitában. A második betegnél (felső egyenes izom renyhesség) minden mért szelet területe kisebb volt, mint a kontroll egészséges orbita mérési eredményei. A mért adatok azt mutatták, hogy első esetben az orbita volumene nagyobb, a második esetben kisebb volt a kontroll csoporthoz képest. A cranialis morfogenezis, beleszámítva az orbita fejlődését is multifaktoriális folyamatok összességének hatásából tevődik össze. A szemgolyó nagysága, a szemizmok mozgása és a speciális emelőcsigaszerűen működő intraorbitalis kötőszövet mind szerepet játszik az orbita fejlődésében. Buphthalmusban nagyobb, anophthalmusban kisebb orbitát találunk. Annak megítélése, hogy a szemizmok működése milyen szerepet játszik az orbita fejlődésében további vizsgálatokat igényel.

Hintschish és mtsai (2001) megállapították, hogy a csontos orbita emberben az első három évben nagyon gyorsan növekszik, közel 50%-os a növekedés, majd a következő 10 évben lassabban, de hasonló mértékben növekszik, így kb 13 éves korra lényegében befejeződik a csontos orbita növekedése.

Hintschisch és mtsai (2001) 29 szerzett anophthalmusos beteget vizsgáltak meg klinikailag és CT-vel. Nyolc beteget kora gyermekkorban enucleáltak (négy hónapos és 8 éves kor között), a 21 felnőtt enucleatioja 15 és 53 éves kor között történt. Minden betegnél hosszan fennálló anophthalmus esetén az orbita volumen csökkenését észlelték. Megállapították, hogy mind gyermek, mind felnőtt korban elvégzett enucleatio az orbita volumen csökkenését eredményezi. A csökkenés mértéke egyenes arányban áll az eltelt idővel. Klinikailag egyik betegnél sem észlelték zavaró arc asszimetriát. Nem volt különbség, hogy az orbita implantátum primer vagy szekunder úton került beültetésre (Forbes és mtsai 1985, Perry M és mtsai 1998, Custer és Trinkaus 1999, Deveci és mtsai 2000, Araki és mtsai 2004, Lagravère és mtsai 2006, 2008, Regensburg és mtsai 2008, Bryant és mtsai 2008, De Vos és mtsai 2009, Kwon és mtsai 2009, Detorakis és mtsai 2010). Az irodalomban találtakkal megegyezően az általunk elvégzett mérésekkel a kontroll csoportban nem találtunk különbséget a bal és a jobb orbita nagysága között. Az enucleation átesett és implantátumot is tartalmazó esetekben az operált oldal többségében szignifikáns volumen csökkenést mértünk. Ez az észlelés megegyezik Hintschisch és mtsai (2001)-ben közölt tapasztalataival.

Reméljük, hogy az olyan vizsgálatok, mint a mienk hozzájárulnak egy biztonságosan működő, jól reprodukálható szoftver kialakításához, mely mérni tudja az orbita volumenét. A jól reprodukálható és biztos értéket adó térfogatmérés nagy jelentőségű a sérülések utáni rekonstrukció megtervezésében, és jelentősége lehet az orbitába ültetett implantátumok nagyságának megtervezésében is.

## 7. KÖVETKEZTETÉSEK

1. Enucleatio volumenpótlás nélkül nem ad a betegnek megfelelő esztétikai rehabilitációt. A műszem beesett lesz, enophthalmus figyelhető meg, mozgása korlátozott (a nagy kötőhártyaszák kitöltésére csak vastag nehéz műszem képes). A nagy műszem hamar okoz különböző szemhéjproblémát, melyek miatt korrekációs műtéteket szükséges elvégezni.

Az irodalomban leírt és általunk is tapasztalt szövődmények ellenére mindenképpen ajánlott enucleatio után az orbita üregbe volumenpótló anyagot tenni. Ez beépül a környezetébe, biztosítja az elveszett lágyszövet pótlását. Ha a műtét után a beteget vékony műszemmel ellátjuk, elvégeztük a megfelelő, poszt operatív esztétikai, pszichés és szociális rehabilitációt.

Enucleatio utáni követelmények: minél természetesebb megjelenés, a másik oldalhoz viszonyított legnagyobb mértékű hasonlóság, a protézis kielégítő mozgása, helyzete, a protézis csillogása, iris színe, pupilla kidolgozása. Ezeket a követelményeket az orbita implantátum és megfelelően kialakított műszem együtt képes teljesíteni.

2. Ha olyan súlyos fertőzés és/vagy perzisztáló conjunctiva hiány alakul ki, hogy az implantátumot el kell távolítani, minden esetben törekednünk kell a kötőhártyaszák megfelelő kialakítására a későbbi műszem viselése céljából. Eseteinkben felhasználtuk a kötőhártya azon tulajdonságát, hogy ha megfelelő sima felülettel érintkezik, annak vezetése mellett befedi a kialakult anyaghíányt. Három hónap alatt a bulbaris kötőhártya hiány regenerációja megtörténik és létrejön egy műszem viselésére alkalmas nagyságú és alakú conjunctivaszák.

3. Az implantátum vascularizáltságát kontrasztanyag (gadolinium) MRI vizsgálattal lehet ellenőrizni. Eseteinkben kóros állapotok miatt vált szükségessé orbita MRI vizsgálat elvégzése. A nyolc vizsgálat értékelése során azt tapasztaltuk, hogy nem minden esetben egyezett a klinikai kép az MRI vizsgálat eredményével. Ebből a kevés esetből nem lehet messzemenő következtetéseket levonni.

4. CBCT iCat nagy volumenű készülék ideális eszköz lehet a porotikus implantátumok követésére. A felvételek gyorsan elkészíthetők, a vizsgálat nyitott térben történik, a sugárterhelés minimális. A kezdeti eredmények biztatóak. CBCT iCat felvételeken alkalmazott standard tömegű nagy sűrűségű anyaghoz viszonyítva az implantátum sűrűsége kiszámítható. Szintetikus Ha implantátum esetén a beültetéstől számított idő függvényében csökken az implantátum denzitása, valószínűleg a pórusok közé növekvő fibrovascularis szövet csökkenti az implantátum sűrűségét. A kevés AO implantátumról nyert adat további vizsgálatra szorul.

5. A klinikai gyakorlatban ismert, hogy gyermekkorban enucleált betegekben nem megfelelő rehabilitáció esetén, de néha annak ellenére is az operált oldalon az orbita fejlődése elmaradhat az ellenoldalihoz képest.

Az irodalomban alig található közlemény, amely beszámol a felnőtt korban enucleált betegek műtött oldali orbitájának volumen csökkenéséről. Radiológiai klinikai tapasztalatok azt mutatták, hogy az elvégzett CT felvételeken az enucleált oldal felnőttekben is kisebbnek látszik az ellenoldalihoz képest. Műszeres mérések nem történtek ezen a területen. A rendelkezésünkre álló CranioViewer szoftver program orbita moduljával méréseket végeztünk, melyek az elképzeléseinket igazolták. Az eredmények azt mutatják, hogy az esetek döntő többségében legalább egy mért szeletben csökkent területi értéket találtunk az operált oldalon az ellenoldalihoz képest. Az egészséges kontroll csoportban nem volt a két oldal között mérhető különbség egyik szeletben sem.

A jelenség magyarázata még várat magára. Még vizsgálni kell, hogy az orbita bonyolult csontos és lágyszövet struktúrájában milyen változások idézik elő a volumen csökkenést.

## 8. ÖSSZEFOGLALÁS

1. Eucleatio után volumen pótlás szükséges a megfelelő esztétikai rehabilitáció elérése céljából.

A vizsgált periódusban nyolcvan betegen végeztünk enucleatio után volumenpótlást porotikus implantátummal. A kevés súlyosabb és enyhébb szövődmény észlelése mellett a betegek nagy része problémamentesen gyógyult, az implantátumot jól viseli és esztétikai rehabilitációjával elégedett.

2. Nyolc implantátumot hosszan fennálló conjunctiva hiány következtében kialakult fertőzés miatt el kellett távolítani. Az implantátum eltávolítása után a szemhéjak alá steril 20 mm átmérőjű szilikon golyót helyeztünk és a szemhéjszéleket három hónapra ideiglenes varratokkal egyesítettük. Három hónap alatt a sima szilikon golyó mentén a conjunctiva centrális, előzőleg hiányzó része regenerálódott. A kialakult kötőhártyazsákba műszemet lehetett illeszteni.

3. A porotikus orbita implantátum ereződésének mértékét legtöbbször MRI vizsgálattal ellenőrzik. Nyolc beteg vizsgálati eredményét és a klinikai tüneteket egymással összevetettük. Azt tapasztaltuk, hogy a képalkotó vizsgálat eredménye és a klinikai tünetek nem minden esetben egyeztek.

4. CT készülékeknél a denzitás mérésére alkalmazott képletet az eddig denzitás mérésre nem alkalmazott CBCT készülékre adaptálni, módosítani kellett. A módosított kalibrációs technikával tökéletesen el lehetett különíteni a HA és az AO implantátumokat. Kiegészítő nagy sűrűségű anyag alkalmazásával elvégzett mérések az eltelt idő függvényében a HA implantátum HU értékének csökkenését mutatják. Kezdeti eredményeink alapján ez a módszer megbízhatóan alkalmazható a beültetett porotikus implantátumok in vivo követésére.

5. Húsz beteg CBCT felvételein CranioViewer szoftver orbita moduljával orbita volumen méréseket végeztünk. Csak három beteg esetében nem észleltünk különbséget az operált és az ép orbita volumene között. A többi mérési eredmény az ötből legalább egy felületen csökkenést mutatott az operált oldalon.

Előzetes vizsgálataink azt mutatják, hogy a CranioViewer szoftver orbita modulja alkalmas az orbita méretének meghatározására.



## 9. SUMMARY

1. After enucleation volume replacement is necessary in order to achieve the proper aesthetic rehabilitation. The period examined in eighty patients were performed volume replacement with porotic orbital implants. A little more serious and minor complications are detected, the high percentage of patients healed without problems, they wear implants properly and satisfied with their esthetic rehabilitation.

2. Eight implants are long-standing lack of conjunctiva due to infection had to be removed. After removing the implant under the eyelids sterile 20 mm in diameter silicone ball was placed and the eyelids were temporary sutured for three months. In three months along the smooth silicone ball surface the central missing part of the damaged conjunctiva is regenerated. An artificial eye can be inserted in the new conjunctival sack.

3. The extent of the vascularisation of the porotic implants can be measured by MRI. Eight patients with clinical symptoms and test results were compared with each other. We found that the imaging results and clinical symptoms are not always congruent.

4. The formula is used for density measurement in CT units had to be modified and adapted for CBCT device. The revised calibration technique could be perfectly separated the HA implants from the AOs. When additional high-density material was used for measurements the HU value decreasing of HA implant in time depending was noticed. Initial results indicate that this method can be reliably used for in vivo tracking of implanted porotic orbital implants.

5. On CBCT scans of twenty patients CranioViewer software orbital module recordings of orbital volume measurements were performed with. Only in three patients no difference was observed in the operated and intact orbital volume. The other readings for at least in one of the measured surface showed significant volume decrease in the operated side.

Preliminary investigations show that the orbital module of CranioViewer software can be a reliable method for determination of the size of the orbit.

## 10. IRODALOMJEGYZÉK

1. Abel A.D., Meyer D.R. (2005) Enucleation With Primary Implant Insertion for Treatment of Recalcitrant Endophthalmitis and Panophthalmitis. *Ophthal Plast Reconstr Surg*, 21:220-226
2. Adenis J.P., Camezind P., Petit B., Pilon F., Robert P.Y., Boncoeur-Martel M.P., Camezind-Vidal M.A., Rayanachekir N.B., Labrousse F. (2003) Bone formation in hydroxyapatite tricalcium phosphate ceramic implants used in the treatment of the postenucleation socket syndrome. *Orbit*, 22: 183-191
3. Aguilar G.L., Shannon G.M., Flanagan J.C. (1982) Experience With Dermis-Farrafting: Complication and Methods of Prevention. *Ophthal Surg*, 13: 204-209
4. Allen J.H., Allen L. (1951) A Buried Muscle Cone Implant. *Arch Ophthalmol*, 43:879-890
5. Anderson R.L., Yen M.T., Lucci L.M., Caruso R.T. (2002) The Quasi-Integrated Porous Polyethylene Orbital Implant. *Ophthal Plast Reconstr Surg*, 18: 50-55
6. Araki K, Maki K, Seki K, Sakamaki K, Harata Y, Sakaino R, Okano T, Seo K. (2004) Characteristics of a newly developed dentomaxillofacial X-ray cone beam CT scanner (CB MercuRay): system configuration and physical properties. *Dentomaxillofac Radiol*, 33: 51-59
7. Berens C., King JH (1961) *An Atlas of Ophthalmic surgery*. JB Lippincott Company Philadelphia-Montreal, 582-597
8. Bigham W.J., Stanley P., Cahill J.M., Curran R.W., Perry A.C. (1999) Fibrovascular ingrowth in porous implants : the effect of material composition, porosity, growth factors , and coatings. *Ophthal Plast Reconstr Surg*, 5:317-25

9. Blaydon S.M., Shepler T.R., Neuhaus R.W., White W.L., Shore J.W.(2003) The Porous Polyethylene ( Medpor ) Spherical Orbital Implant. *Ophthal Plast Reconstr Surg*, 19: 364-371
10. Bosniak S.L., Nesi F., Smith B.C., Schechter B., Cote R (1989) A Comparison of Motility: Autogenous Dermis-Fat vs Synthetic Spherical Implants. *Ophthal Surg*, 20:889-891
11. Bryant JA, Drage NA,Richmond S. (2008) Study of the scan uniformity from an i-CAT cone beam computed tomography dental imaging system. *Dentomaxillofac Radiol*, 37: 365-374
12. Buettner H., Bartley G.B. (1992) Tissue Breakdown and Exposure Assotiated With Orbital Hydroxyapatite Implants. *Am J Ophthalmol*, 113: 669-673
13. Bullock JD. (1987) Autogenous dermis.fat „baseball” orbital implant. *Ophthal Surg*, 18: 30-36
14. Cepela M., Teske S. (1996) Orbital Implant *Curr Opin Ophthalmol*, 7: 38-42
15. Chalasini R., Poole-Warren L., Conway R.M., Ben-Nissan B.(2007) Porous Orbital Implants in Enucleation A Systematic Review. *Surv Ophthalmol*, 52 : 145-155
16. Christmas N.J., Gondon C.D., Murray T.G., Tse D., Johnson T, Garonzik S, O,Brien M.(1998) Intraorbital Implants After Enucleation an Their Complications a 10-Year Review. *Arch Ophthalmol*, 116: 1199-1203
17. Choyce D.P.(1952) Orbital Implants. *Br J Ophthalmol*, 36: 123-130

18. Chuo J.Y., Dolman P.J., Ng T.L., Buffam F.V., White V.A.(2009) Clinical and Histopathologic Review of 18 Explanted Porous Polyethylene Orbital Implants. *Ophthalmology*, 116: 349-354
19. Colen T.P., Paridaens D.A., Lemij H.G., Mourits M.P., van den Bosch W.A.(2000) Comparison of Artificial Eye Amplitudes with Acrylil and Hydroxyapatite Spherical Enucleation Implants. *Ophthalmology*, 107: 1889-1894
20. Custer P.L., Trinkaus K.M.(1999) Volumetric Determination of Enucleation Implant Size. *Am J Ophthalmol* 128: 489-494
21. Custer P.L., Trinkaus K.M., Fornoff J.(1999) Comparative Motility of Hydroxyapatite and Alloplastic Enucleation Implants. *Ophthalmology*, 106:513-516
22. Custer P.L.(2000) Enucleation: Past, Present, and Future. *Ophthal Plast Reconstr Surg*, 16:316-321
23. Custer P.L., Kennedy R.H., Woog J.J., Kaltreider S.A., Meyer D.R.(2003) Orbital Implants in Enucleation. *Surgery. Ophthalmology*, 110: 2054-2061
25. Custer P.L., McCaffery S.(2006) Complication of Sclera-Covered Enucleation Implants. *Ophthal Plast Reconstr Surg*, 22 : 269-273
26. Custer P.L., Trinkaus K.M. (2007) Porous Implant Exposure : Incidence, Management, and Morbidity. *Ophthal Plast Reconstr Surg*, 23: 1-7
27. Cutler N.L. (1945) A positive contact ball and ring implant for use after enucleation. Eighty-First Annual Meeting of the American Ophthalmological Society nov 12
28. De Potter P., Shields C.L., Shields J.A., Singh A.D.(1994) Use of the Hydroxyapatite Ocular Implant in the Pediatric Population. *Arch Ophthalmol*, 112: 208-212

29.De Potter P., Duprez T., Cosnard G.(2000) Postcontrast Magnetic Resonance Imaging Assessment of Porous Polyethylene Orbital Implant ( Medpor ). *Ophthalmology*, 107 : 1656-1660

30.De Vos W, Casselman J, Swennen G.(2009) Cone-Beam computerised tomography (CBCT) imaging of the oral and maxillofacial region: a systematic review of the literature. *Int J Oral Maxillofac Surg*, 38: 609-625

31.Detorakis E., Drakonaki E., Papadaki E., Pallikaris I.G., Tsilimaris M.K.(2010): Effective Orbital Volume and Eyeball Position: An MRI Study. *Orbit*, 29: 244-249

32.Deveci M., Özürc S., Sengezer M., Pabu Y.(2000) Measurement of orbital volume by a 3-dimensional software program: An Experimental study. *J Oral Maxillofac Surg*, 58 :645-648

33.Edelstein C., Shields C.L., De Potter P., Shields J.A.(1997) Complications of Motility Peg Placement for the Hydroxyapatite Orbital Implant. *Ophthalmology*, 104: 1616-1621

34.Escalona-Benz E., Benz M.S., Murray T.G., Hayden B.C., Hernandez E.,Garonzik S.N.,Cicciarelli N.L.(2003) Magnetically Integrated Microporous Implant ( animal study ). *Arch Ophthalmol*, 121 : 1596-1600

35.Fan J.T., Robertson D.M.(1995) Long-term Follow-up of the Allen Implant 1967 to 1991. *Ophthalmology*, 102 : 510-516

36.Forbes G.,Gehring D.G., Gorman C.A.,Brennan M.D., Jackson I.T.(1985) Volume Measurements of Normal Orbital Structure by Computed Tomographic Analysis.July *AJR*, 149-145

37.Frueh B.R.,Felker G.V.(1976) Baseball Implant A Method of Secondary Insertion of an Intraorbital Implant. *Arch Ophthalmol*, 94: 429-430

38. Gayre G.S., Lipham W., Dutton J.J.(2002) A Comparison of Rates of Fibrovascular Ingrowth in Wrapped Versus Unwrapped hydroxyapatite Spheres in a Rabbit Model. *Ophthal Plast Reconstr Surg* 18: 275-280
39. Georgiadis N.S., Terzidou C.D., Dimitriadis A.S.(1998) Restoration of the Anophthalmic Socket With Secondary Implantation of a Coralline Hydroxyapatite Sphere. *Ophtal Surg Las*, 29: 808-814
40. Guberina C., Hornblass A., Meltzer M.A., Soarez V., Smith B. (1983) Autogenous Dermis-Fat Orbital Implantation. *Arch Ophthalmol*, 101: 1586-1590
41. Heimann H., Bechrakis N.E., Zepeda L.C., Coupland S.E., Hellmich M., Foerester M.H.(2005): Exposure of Orbital Implants Wrapped With polyester-Urethane After Enucleation for Advanced Retinoblastoma. *Ophthal Plast Reconstr Surg*, 21 : 123-128
42. Hicks C.R., Morris T.I., Vijayasekaran S., Fallon M.J., McAllister J., Clayton A.B., Chirila T.V., Crawford G.J., Constable I.J.(1999) Correlation of histological findings with gadolinium enhanced MRI scans during healing of a PHEMA orbital implant in rabbits. *Br J Ophthalmol*, 83: 616-621
43. Hing KA, Best SM, Tanner KE, Bonfield W, Revell PA.(2004) Mediation of bone ingrowth in porous hydroxyapatite bone graft substitutes. *J Biomed Mater Res*, 68: 187-200
44. Hintschich C., Zonneveld F., Baldeschi L., Bunce C., Koornnef L (2001): Bony orbital development after early enucleation in humans. *Br J Ophthalmol*, 85: 205-208
45. Howard G.M., Kindler S.R., Macmillan A.S.(1965) Orbital Growth After Unilateral Enucleation in Childhood. *Arch Ophthalmol*, 73: 80-83
46. Illif C.E.(1967) The Extruded Implant. *Arch Ophthalmol*, 78: 742-744

47. Inkster C.F., Ng S.G.J., Leatherbarrow B. (2002) Primary banked Scleral Patch Graft in the Prevention of Exposure of Hydroxyapatite Orbital Implants. *Ophthalmology*, 109: 389-392
48. Ji Y., Quian Z., Dong Y., Zhou H., Fan X. (2010) Quantitative morphometry of the orbit in Chinese adults based on a three-dimensional reconstruction method. *J Anat*, 217: 501-506
49. Johnson R.L.C., Ramstead C.L. Nathoo N. (2011) Pegging the Porous Orbital Implant. *Ophthal Plast Reconstr Surg*, 27: 74-75
50. Jordan D.R., Anderson R.L., Nerad J.A., Allen L. (1987) A preliminary Report on the Universal Implant. *Arch Ophthalmol*, 105: 1726-1731
51. Jordan D.R., Chan S., Mawn L., Gilberg S., Dean T., Browstwin S., Hill V.H. (1999): Complications Associated with Pegging Hydroxyapatite Orbital Implants. *Ophthalmology*, 106: 505-512
52. Jordan D.R., Klapper S.R. (1999) Wrapping Hydroxyapatite Implants. *Ophtal Surg Las*, 305: 403-407
53. Jordan D.R., Mawn L.A., Brownstein S., McEachren T.M., Gilberg S.M., Hill V., Grahovac S.Z., Adenis J-P. (2000) The Bioceramic Orbital Implant: A New generation of Porous Implants. *Ophthalmol Plast Reconstr Surg*, 16 : 347-355
54. Jordan D.R. (2001) Spontaneous Loosening of Hydroxyapatite Peg Sleeves. *Ophthalmology*, 108: 2041-2044
55. Jordan D.R., Bawazeer A. (2001): Experience with 120 Synthetic Hydroxyapatite Implants (FCI3). *Ophthal Plast Reconstr Surg*, 17 : 184-190

56.Jordan J.D.(2001) Polyglactin Mesh Wrapping of Hydroxyapatite Implants. Ophthalmol Plast Reconstr Surg letters to the editor, 17: 221-222

57.Jordan DR, Klapper SR, Gilberg SM. (2003) The use of vicryl mesh in 200 porous orbital implants: a technique with few exposures. Ophthalmol Plast Reconstr Surg 19: 53-61

58-Jordan DR,Gilberg S, Mawn LA. (2003) The bioceramic orbital implant : experience with 107 implants. Ophthalmol Plast Reconstr Surg, 19: 128-35

59.Jordan D.R.(2004) Localization of Extraocular Muscles during Secondary Orbital Implantation Surgery The Tunnel Technique: Experience in 100 Patients. Ophthalmology, 111: 1048-1054

60.Jordan D.R.,Gilberg S.,Bawazeer A.(2004) Coralline Hydroxyapatite Orbital Implant ( Bio-Eye) : Experience with 158 Patients. Ophthalmol Plast Reconstr Surg, 20 : 69-74

61.Jordan D.R., Brownstein S., Dorey M., Yuen V.H., Gilberg S.(2004) Fibrovascularization of Polyethylene ( Medpor ) Orbital Implant in a Rabbit Model. Ophthalmol Plast Reconstr Surg , 20 : 136-143

62.Jordan D.R., Brownstein S., Faraji H-(2004) Clinicopathologic Analysis of 15 Explanted Hydroxyapatite Implants. Ophthalmol Plast Reconstr Surg, 20: 285-290

63.Jordan R.D., Ahuja N., Gilberg S., Bouschard R (2005) Behavior of Various Orbital Implants Under Axial Compression. Ophthalmol Plast Reconstr Surg, 21 : 225-229

64.Jordan D.R. (2006) Infected Aluminium Oxide Orbital Implant. Ophthalmol Plast Reconstr Surg, 22 : 66-67

65.Jordan D.R., Brownstein S., Rawlings N., Robinson J.(2007) An Infected Porous Polyethylene Orbital Implant. Ophthalmol Plast Reconstr Surg, 23: 413-415



- 66.Jordan D.R., Klapper S.R., Gilberg S.M., Dutton J.J., Wong A., Mawn L.(2010) The Biceramic Implant : Evaluation of Implant Exposures in 419 Implants. *Ophthal Plast Reconstr Surg*, 26: 80-82
- 67.Kaltreider S.A., Jacobs J.L., Hughes M.O.(1999) Predicting the Ideal Implant Size Before Enucleation. *Ophthal Plastic Reconstr Surg*, 15: 37-43
- 68.Kao L-Y (1998) Polytetrafluoroethylene as a Wrapping Material for a Hydroxyapatite Orbital Implant. *Ophthal Plast Reconstr Surg*, 16 : 286-288
- 69.Kao S.C.S., Chen S.(1999) The Use of Rectus Abdominis Sheath For Wrapping of the Hydroxyapatite Orbital Implants. *Ophthal Surg Las*, 30: 69-71
- 70.Karcioglu Z.A., Al-Mesfer S.A., Mullaney P.B. (1998) Porous Polyethylene Orbital Implant in Patients with Retinoblastoma *Ophthalmology*, 105: 1311-1316
- 71.Karesh JW, Dresner SC (1994) High – density porous polyethylene ( Medpor ) as a successful anophthalmic socket implant. *Ophthalmology*, 101: 1688-96
- 72.Karslioglu S., Serin D., Simsek I., Ziylan S.(2006) Implant Infection in Porous Orbital Implants. *Ophthal Plast Reconstr Surg*, 22 : 461-466
- 73.Kassae A., Kashkouli M.B., Panjtanpanah M., Sadeghi A., Tabatabaee Z.(2006): Mersilena Mesh Versus Sclera in Wrapping Hydroxiapatite Orbital Implants. *Ophtal Plast Reconstr Surg* ; 22 : 41-44
- 74.Kim J.W., Kikkawa D.O., Aboy A., Glasgow B.J.(2000) Chronic Exposure of Hydroxyapatite Orbital Implants : Cilia Implantation and Epithelial Downgrowth. *Ophthal Plast Reconstr Surg* ,16: 216-222

75.Kim N.J., Choung H.K., Khwarg S.I., Yu Y.S.(2005): Free Orbital Graft to Prevent Porous Polyethylene Orbital Implant Exposure in Patients with retinoblastoma. *Ophthal Plast Reconstr Surg*, 21 : 253-258

76.Klapper S.R., Jordan D.R., Brownstein S, Punia K.(1999) Incomplete Fibrovascularisation of a Hydroxyapatite Orbital Implant 3 Months After Implantation *Arch Ophthalmol*, 117 : ( case reports and small case series ) 112-118

77.Klapper S.R., Jordan D.R., Punja K., Brownstein S., Gilberg S.M., Mawn L.A., Grahovac S.Z.(2000): Hydroxyapatite Implant Wrapping Materials : Analysis of Fibrovascular Ingrowth in an Animal Model. *Ophthal Plast Reconstr Surg*, 16:278-285

78.Klapper SR, Jordan DR, Ells A, Grahovac S(2003) Hydroxyapatite orbital implant vascularisation assessed by magnetic resonance imaging. *Ophthal Plast Reconstr Surg*, 19: 46-52

79.Koppel D.A., Foy R.H., McCaul J.A., Logan J., Hadley D.M., Ayoub A.:(2003) The reliability of „ Analyze „ software in measuring orbital volume utilizing CT-derived data. *J Craniomaxillofacial Surg*, 31: 88-91

80.Kwon J., Barrera J.E., Most S.P.(2010): Comparative Computation of Orbital Volume From Axial and Coronal CT Using Three-Dimensional Image Analysis. *Ophthal Plast Reconstr Surg*, 26 : 26-27

81.Lagravère MO,Fang Y,Carey Y,Toogood RW,Packota GV, Major PW (2006): Density conversion factor determined using a cone-beam computed tomography unit NewTom QR-DVT 9000. *Dentomaxillofac Radiol*, 35: 407-409

82.Lagravère MO, Carey J, Ben-Zvi M, Packota GV, Major PW. (2008) Effect of object location on the density measurement and Hounsfield conversion in a NewTom 3G cone beam computed tomography unit. *Dentomaxillofac Radiol*, 37: 305-308

83.Leitha T., Staudenherz A., Scholz U.(1995) Three-phase bone scintigraphy of hydroxyapatite ocular implant. Eur J Nucl Med, 22 : 308-314

84.Lee B.J., Lewis C.D., Perry J.D.(2010) Exposed Porous Orbital Implants Treated With Simultaneous Secondary Implant and Dermis Fat Graft. Ophthal Plast Reconstr Surg, 26: 273-276

85.Lee V., Subak-Sharpe I.,Hungerford J.L.,Davies N.P.,Logani S.(2000) Exposure of Primary Orbital Implants in Postenucleation Retinoblastoma Patients. Ophthalmology , 107: 940-946

86.Lee-Wing M.W. (2003) Amniotic Membrane for Repair of Exposed Hydroxyapatite Orbital Implant. Ophthal Plast Reconstr Surg, 19 : 401-402

87.Liao S.L., Shin M.J., Lin L.L-K (2005) Primary Placement of a Hydroxyapatite-coated Sleeve in Bioceramic Orbital Implants..Am J Ophthalmol, 139: 235-241

88.Lin C.J, Liao S-L.,Jou J-R.,Kao S.C.S., Hou P-K.,Chen M-S.(2002) Complication of motility peg placement for porous hydroxyapatite orbital implants. Br J Ophthalmol, 86: 394-396

89.Lukats O.(2002) Contracted Anophthalmic Socket repair. Orbit, 21: 125-130

90.Lukats O.,Maka E., Turi É, Süveges I:(2004) Első tapasztalataink Vicryl hálóval bevont Hidroxyapatit orbita Implantátummal. Szemészet, 141: 439-442

91.Lyle C.E., Wilson M.W., Li C-S., Kaste S.C.(2007) Comparison of Orbital Volumes in Enucleated Patients With Unilateral Retinoblastoma: Hydroxyapatite Implants Versus Silicone Implants. Ophthal Plast Reconstr Surg, 23 : 393-396

- 92.Ma X., Schou K.R., Maloney-Schou M., Harwin F.M., Ng J.D.(2011) The Porous Polyethylene/ Bioglass Spherical Orbital Implant: A retrospective Study of 170 Cases. *Ophthal Plast Reconstr Surg*, 27: 21-27
93. Maka E., Lukats O.,Vizkelety T., Markella Zs., Kis M.,Nemetn J.,Barabas J. (2013) Measurements of orbital volume using cone-beam computed tomography in eye movement abnormalities *Eur J Ophthalmol*, 24:101-108
- 94.Martin P.,Ghabrial R.(1998) Repair of Exposed Hydroxyapatite Orbital Implant by a Tarsocconjunctival Pedicle Flap. *Ophthalmology*, 105: 1694-1697
- 95.McNab (2007) A: Hydroxyapatite orbital implants Experience with 100 cases *Clinical &Experimental. Ophthalmology*, 23: 117-123
- 96.Meyer D.R.(1995) Alloplastic materials for orbital surgery. *Curr Opin Ophthalmol*, 6: 43-52
- 97.Moshfeghi D.M., Moshfeghi A.A., Finger P.T.(2000) Enucleation, *Surv Ophthalmol* 44 : 277-301
- 98.Murray T.G.,Cicciarelli N.L.,Croft B.H.,Garonzik S., Voigt M., Hernandez E.(2000): Design of a Magnetically Integrated Microporous implant. *Arch Ophthalmol*,118: 1259-1262
- 99.Naagle T.C.,Lee A.M.,Haik B.G.,Callahan M,A,(1999) Wrapping Hydroxyapatite Orbital Implants With Posterior Auricular Muscle Complex Grafts. *Am J Ophthalmol*, 128: 495-501
- 100.Ng J.D., Nunery W.R., Martin R.T., Ng P.A., Bonnin J.M., Elkins A.D.(2001) Effects of Hyperbaric Oxygen Therapy an Hydroxyapathite Orbital Implants Vascularisation in Rabbits. *Ophthal Plast Reconstr Surg*, 1 17: 254-263

- 101.Oestreicher J.H, Bashour M.,Jong R., Chiu B.(1999) Aspergillus Mycetoma in a Secondary Hydroxyapatite Orbital Implant. *Ophthalmology*, 106: 987-990
- 102.Owji N., Aslani A.(2005) Conjunctival cysts of the Orbit After Enucleation: The Use of Trichloroacetic Acid. *Ophthal Plast Reconst Surg*, 21 : 264-266
- 103.Owji N., Sadeghipour A., Salour H., Sahraeyan N.(2006) Pyogenic Granuloma as a Presenting Sign of Hydroxyapatite Orbital Implant Exposure: A Clinicopathologic Study. *Ophthal Plast Reconstr Surg*, 22 : 467-471
- 104.Park S.W., Seol H.Y., Hong S.J., Kim K.A., Choi J.C., Cha I.H.(2003) Magnetic resonance evaluation of fibrovascular ingrowth into porous polyethilen orbital implant. *J Clin Imaging*, 27: 377-381
- 105.Perry A.C.(1991) Advances in Enucleation. *Ophthalmol Clin North Am* 4:173-182
- 106.Perry J.D. Goldberg R.A., McCann J.D., Shorr N., Engstrom R., Tong J.(2002): Bovine Hydroxyapatite Orbital Implant A preliminary Report. *Ophthalmol Plast Reconstr Surg*, 18 : 268-274 )
- 107.Perry M., Banks P., Richards R., Friedman., Shaw P.(1998): The use of computer-generated three-dimensional models in orbital reconstruction. *Br J Oral Maxillofac Surg*, 36: 275-282
108. Plachtovits M.(2009) A digitális volumetográfia. *Magyar Radiologia*, 83: 254-262
- 109.Quaranta-LeoniF.M.(2008) Treatment of the anophthalmic socket. *Curr Opin Ophthalmol*, 19: 422-427
- 110.Regensburg N.I., Kok P.H.B., Zonnenveld F.W., Baldeschi L.,Saeed P.,Wiersinga W.M., Mouritz M.P.(2008) A New and Validated CT-Based Methods for the Calculation of Orbital Soft Tissue Volumes.*IOVS*, 49 : 1758-1762

- 111.Roper-Hall M.J.(1956) Magnetic Orbital Implant. Br J Ophthalmol, 40: 575
- 112.Rubin PA,Popham JK,Bilyk JR,Shore JW (1994) Comparison of fibrovascular ingrowth into hydroxyapatite and porous polyethylene orbital implants. Ophtal Plast Reconstr Surg, 10: 96-103
- 113.Rubin P.A.D.,Fay A.M.,Remulla H.D.(2000) Primary Placement of a Motility Coupling Post in Porous polyethylene Orbital Implants. Arch Ophthalmol, 118: 826-832
- 114.Sagoo M.S., Olver J.M.(2004) Autogenous temporalis fascia patch graft for porous polyethylene ( Medpor ) sphere orbital implant exposure. Br J Ophthalmol, 88: 942-946
- 115.Sagoo M.S., Rose G.E.,(2007) Mechanism and Treatment of Extruding Intraconal Implants Socket Aging and Tissue Restitution ( the Cactus Syndrome ). Arch Ophthalmol, 125 : 1616-1620
- 116.Sami D., Young S., Petersen R.(2007) Perspective on Orbital Enucleation Implants. Surv Ophthalmol, 52 : 244-265
- 117.Sarnat B.G., Shanedling P.D.(1970) Orbital Volume following Evisceration, enucleation, and exenteration in rabbits. Am J Ophthalmol, 70 : 787-799
- 118.Sekundo W., Seifert P.(1998) Hydroxyapatite Orbital Implant A Light- and Electron-microscopic and Immunohistochemical Study. Ophthalmology, 105: 539-543
- 119.Shields C.I.,Shields J.A.,Eagle R.C., De potter P.(1991) Histopathologic Evidence of Fibrovascular Ingrowth Four Weeks After Placement of the Hydroxyapatite Orbital Implant. Am J Ophthalmol, 111: 363-366
- 120.Shields C.L., Shields J A., De Potter P.(1992) Hydroxyapatite Orbital Implant After Enucleation. Arch Ophthalmol, 110: 333-338

121. Shields C.L., Shields J.A., De Porter P., Singh A.D. (1994) Problems with the hydroxyapatite orbital implant: experience with 250 consecutive cases. *Br J Ophthalmol*, 78: 702-706

122. Shoamanesh A., Pang N.K., Oestreicher J.H. (2007) Complications of Orbital Implants: A Review of 542 Patients Who have Undergone Orbital Implantation and 275 Subsequent Peg Placements. *Orbit*, 26: 173-182

123. Smith B., Petrelli R. (1978) Dermis-fat graft as a movable implant within the muscle cone. *Am J Ophthalmol*, 85:62-66

124. Soll D.B. (1973) Insertion of Secondary Intraorbital Implants. *Arch Ophthalmol*, 89: 214-216

125. Soparkar C.N.S., Wong J.F., Patrinely J.R., Davidson J.K., Appling D (2000) Porous Polyethylene Implant Fibrovascularization Rate Is Affected by Tissue Wrapping, Agarose Coating, and Insertion Site. *Ophthalm Plast Reconstr Surg*, 16 : 330-336

126. Soparkar C.N.S., Wong J.F., Patrinely J.R., Appling D. (2000) Epidermal and Fibroblast Growth factors Enhance Fibrovascular Integration of Porous Polyethylene Implants. *Ophthalm Plast Reconstr Surg*, 16: 337-340

127. Soparkar C.N.S., Wong J.F., Patrinely J.R., Appling D. (2000) Growth Factors Embedded in an Agarose Matrix Enhance the rate of Porous Polyethylene Implant Biointegration. *Ophthalm Plast Reconstr Surg*, 16 : 341-346

128. Spirnak J.P., Nieves N., Hollsten D.A., White W., Betz T.A. (1995) Gadolinium-enhanced Magnetic Resonance Imaging Assessment of Hydroxyapatite Orbital Implants. *Am J Ophthalmol*, 119: 431-440

129.Stewart W.B., Gratiot J.B.,Soll D.B.(1982) Surgical Management of Orbital Implant Extrusion by Implant Placement Posterior to Tenon,s Fascia. *Ophtal Surg*, 13 : 807-811

130.Su G.W., Yen M.T.(2004) Current Trend sin Managing the Anophthalmic Socket After Primary Enucleation and Evisceration. *Ophthal Plast Reconstr Surg*, 4: 274-280

131.Suter AJ,Molteno AC, Bevin TH,Fulton JD,Herbison P.(2002) Long term follow up of bone derived hydroxyapatite orbital implants. *Br J Ophthalmol*, 86: 1287-92

132.Szabó Z.(1975) Tapasztalataink perlonrost implantátummal. *Szemészet*, 31:218-222

133.Thakker M.M., Fay A.M., Pieroth L., Rubin P.A.D.(2004) Fibrovascular Ingrowth Into Hydroxyapathite and Porous Polyethylene Orbital Implnats Wrapped With Acellular Dermis. *Ophthal Plast Reconstr Surg*, 20: 368-373

134.Toft P.B., Rasmussen M.,L.,R., Prause J.U.(2010) One-stage explant-implant procedure of exposed porous orbital implants.. *Acta Ophthalmol*, 12:1-5

135.Trichopoulos N., Ausburger J.J.(2005): Enucleation With Unwrapped Porous and nonporous Orbital Implants : A 15-Year Experience. *Ophthal Plast Reconstr Surg*, 21 : 331-336

136.Tyers A.G., Collin J R (1985) Baseball orbital implants : a review of 39 patients. *Br J Ophtalmol*, 69: 438-442

137.Viswanathan P, Sagoo M S, Olver J M (2007) UK national survey of enucleation, evisceration and orbital implant trends. *Br J Ophthalmol*, 91: 616-619

138.Wang J-K-,Liao S-L., Lai P.C, Lin L.L.K. (2007) Prevention of Exposure of Porous Orbital Implants Following Enucleation. *Am J Ophthalmol*, 143: 61-67



139.Wang J-K., Liao S.L., Lin L.L.K., Kao S.C.S., Tseng H-S.(2007) Porous Orbital Implants, Wraps, and Peg Placement in the Pediatric Population After Enucleation. *Am J Ophthalmol*, 144: 109-116

140.Wiggs E.O., Becker B.B.(1992) Extrusion of Enucleation Implants: Treatment With Secondary Implants and Autogenous Temporalis Fascia or Fascia Lata Patch Grafts. *Ophthalm Surg*, 23 : 472-476

141.Yoon J.S., Lew H.,Kim S.J.,Lee S.Y.(2008) Exposure Rate of Hydroxiapatite Orbital Implants A 15 – year Experience of 802 Cases. *Ophthalmology*, 115: 566-572

142.Zuercher D.,Malet T.(2007) Mycobacterium Abscessus Infection in a Case of Recurrent Orbital Implant Exposure. *Orbit*, 26: 337-339

## 11. SAJÁT KÖZLEMÉNYEK JEGYZÉKE

A dolgozattal összefüggő közlemények:

Lukáts O., Süveges I.(1997) Evisceratio szilikongolyó implantációval. Szemészet, 134: 129-132

Lukáts O. (2002) Contracted anophthalmic socket repair. Orbit , 21: 125-130

Lukáts O., Maka E., Turi É., Süveges I. (2004) Első tapasztalataink Vicryl hálóval bevont Hidroxyapatit Orbita implantátummal. Szemészet, 141: 439-442

Lukáts O, Resch M, Kusnyerik Á, Gekeler F, Zrenner E, Süveges I, Németh J. ( 2011) Implantátumok a szemészetben ( A punctum plugtól a retina chipig ) .Orvosképzés, 86.: 397-398

Lukats O., Bujtár P., Sándor GK., Barabás J. (2012) Porous Hydroxyapatite and Aluminium-oxideCeramic orbital Implant evaluation using CBCT scanning: a method for in vivo porous structure evaluation monitoring. Int J Biomater, 12: 764749.

Lukáts O., Vizkelety T., Markella Zs., Maka E., Dobai A., Bujtár P., Szücs A., Barabas J. (2012) Measurement of orbital volume after enucleation and orbital implantation. Plos One ,7: e50333 1-7

Lukáts O., Antus Zs., Tóth Sz., Süveges I. (2012) Enucleatio utáni volumenpótlás porotikus orbita implantátummal – tíz év tapasztalatainak összegzése. Szemészet, 149: 211-215

Maka E., Lukats O., Vizkelety T., Markella Zs., Kis M., Nemeth J., Barabas J. (2013) Measurement of orbital volume using Cone-Beam Computed Tomography in eye movement abnormalities. *Eur J Ophthalmol*, 24:101-108

A dolgozattal nem összefüggő közlemények:

Lukáts O., Kiskőszegi A., Varga M. (1992) Teljesvastagságú bőr szabad átültetése a szemészetben. *Szemészet*, 129:1-4

Lukáts O., Kovács É., Kiskőszegi A. (1993) Teljesvastagságú alsó szemhéji hiány rekonstrukciója laterálisan vezetett ívelt metszés segítségével. *Szemészet*, 130: 75-78

Lukáts O., Kiskőszegi A. (1993) Alsó szemhéji subtotalis teljesvastagságú szövethiány pótlása Z plasztika segítségével. *Szemészet*, 130: 185-187

Lukáts O., Kiskőszegi A. (1993) Totális felső szemhéji hiány pótlása Fricke lebennyel. *Szemészet*, 130: 209-011

Lukáts O. (1994) Totális felső szemhéji hiány pótlása Cutler-Beard féle híd-lebény plasztikával. *Szemészet*, 131:137-140

Lukáts O. (1996) Reconstruction of medial canthal region of modified glabellar flap. *Orbit*, 15: 221-224

Lukáts O. (1999) Epiphora kezelése szilikoncső implantációval. *Szemészet*, 136: 229-231

Lukáts O. (2000) Entropium senile kombinált műtété. *Szemészet*, 137: 229-231

Lukáts O. (2001) A szemhéj malignus daganatainak korszerű kezelése. *LAM*, 11: 348-351

Lukáts O. (2002) Senilis ptosis megoldása frontális suspensióval. Szemészet, 139: 115-118

Lukáts O. (2004) Belső szemzugi rekonstrukció subcutan nyelezett szigetlebens segítségével. Szemészet, 141: 351-354

Tóth J., Csákány B., Lukáts O., Gábrriel I. (2004) Inveterált papillomával összefüggő invazív könnyömlő carcinoma – Ultrahangvizsgálat és szöveti kép összevetése. Klinikopathologiai ismertetés. Szemészet, 141: 355-358

Maka E., Lukáts O., Süveges I. (2004) Frontális suspensió gyermekkorban. Szemészet, 141: 461-465

Lukáts O. (2005) Onkosebészeti alapelvek a periorbitalis regioban. Magyar Onkológia, 49: 47-52

Barabás J., Bogdán S., Suba Zs., Szabó Gy., Lukáts O., Decker I., Huszár T. (2006) Actinomycosissal kombinált parotisban elhelyezkedő Warthin tumor ritka esete. Orvosi Hetilap, 146: 807-810

Barabás J., Klenk G., Szabó Gy, Lukáts O., Bogdán S., Decker I., Huszár T. (2007) Modified Procedure for secondary facial rehabilitation following total bilateral irreversible peripheral facial palsy. J Craniofac Surg , 18: 169-76 **(IF: 0,81)**

Maka E., Lukáts O., Tóth J., Fekete S. (2008) Orbital Tumour as initial manifestation of acute myeloid leukaemia: granulocytic sarcoma : Case report. POR, 14: 209-211 **(IF: 1,15)**

Lukáts O. (2008) A piros duzzadt szemhéj elkülönítő diagnosztikája. Orvostovábbképző Szemle,15: 73-75.

Fodor E, Fok E, Maka E, Lukáts O, Tóth J. (2009) Recently recognized cases of ophthalmofilaria in Hungary. Eur J Ophthalmol, 19: 675-8 ( **IF: 0,89**)

Lukáts O., Antus Zs., Németh J. (2010) Scerazsák rekonstrukció evisceratio után. Szemészet, 147: 45 -47

Lukáts O., Antus Zs., Németh J. (2010) Recklinghausen kór szokatlan klinikai megjelenési formája. Szemészet, 147: 38-40

Resch M., Fodor E., Szász A., Gyórfy H., Tóth J., Lukáts O., Bausz M. (2010) Szövetragasztó használata a szemfelszíni mikrosebészetben . Szemészet, 147: 21-27

Tóth J., Lukáts O, Pecorella I.(2010) CBFAL/RUNX2 expression in an ossifying basal cell carcinoma of the eyelid. Arch Dermatol Res, 302: 695-700,(**IF:1.844**)

Koltai L., Remenár É., Boér A., Gulyás G., Korányi K., Lukáts O. (2010) A középarc daganatainak sebészi megoldása során felmerülő nehézségek szemészeti vonatkozásai: rekonstrukciós lehetőségek egy újabb határterületen. Fül-Orr-Gégegyógyászat, 56: 161.

Lukáts Olga (2011) Szemhéjak – a diagnózistól a rekonstrukciós műtépig. Orvosképzés, 86: 317-318.

Pecorella I., Tóth J., Lukats O (2012) Ancient Schwannoma of the orbit. Pathologica. 104 :1-3

## 12. KÖSZÖNETNYÍLVÁNÍTÁS

Elsősorban szeretnék köszönetet mondani témavezetőmnek dr Barabás Józsefnek, akivel közel 20 éve közösen végezzük a szemészet-maxillofaciális sebészet határterületéhez tartozó betegek műtéteit. Professzor úr már több éve javasolta, hogy kezdjek bele egy PhD dolgozat megírásába, és amikor ez megvalósult nagyon sok segítséget, biztatást kaptam tőle munkám megírásához. Bármilyen problémám adódott rögtön intézkedett, hogy az akadályok elháruljanak. Az ő irányítása, önzetlen segítsége nélkül ez a munka nem készült volna el.

Hálás köszönetemet szeretném kifejezni Süveges Ildikó professzornőnek. Az első HA implantátum beültetése az ő klinikai igazgatósága idején történt és utána hihetetlen munkával sikerült elérnie, hogy az implantátum beültetése a műtéti munkánk része lehessen és az OEP ezt a tevékenységet támogassa.

Köszönöm Németh János professzor úrnak, hogy munkámban támogatott. Segített abban, hogy a vizsgálatok megtörténjenek és elérte, hogy az implantátum beültetése a speciálisan kiemelt műtétek közé tartozzon.

Nagyon köszönöm dr. Bujtár Péternek és dr. Szűcs Attilának az orbita implantátum denzitás vizsgálatában nyújtott nélkülözhetetlen segítségét. Köszönöm Bádi Katalinnak a CBCT felvételek elvégzését és hogy mindig szorított nekünk egy kis időt, ha sürgősen kellett vizsgálatokat elvégezni.

Nagyon köszönöm dr Vizkelety Tamásnak, Markella Zsoltnak, hogy a mérésekhez használhattam az általuk fejlesztés alatt álló CranioViewer szoftver orbita modulját, valamint a mérési technika megértéséhez és elsajátításához nyújtott sok segítséget. dr Maka Erikának és Dobai Adriennek köszönöm az orbita volumen mérés vizsgálataihoz nyújtott segítségét.

Hálás köszönet dr Kiss Máriának, aki a statisztikai feldolgozásokat végezte és ezeket számomra érthetővé tette.

Köszönöm Nagy György professzor úrnak a lehetőséget, Bakó Máriának és Vidra Györgyné Zsuzsinak a dekalcinálást és a szövettani metszetek elkészítését.

Köszönöm Tóth Jeannette adjunktusnőnek a szövettani metszetek értékelésében nyújtott segítségét.

Nagyon köszönöm Széles Évának a fotók elkészítését, barátságát, és azt a rengeteg, időnként hétvégére is átnyúló segítséget, amit a képek és a dolgozat szerkesztése terén nyújtott.

Köszönöm Somfalvi Dánielnek az informatikai területen végzett elvülhetetlen segítségét.

Hálás köszönetem Fenesi Teréznek és a műtő összes dolgozójának, hogy minden segítséget megadva biztosították az új műtéthez a megfelelő feltételeket.

Hálásan köszönöm dr. Babanaszi Efterpinek és dr. Berek Saroltának tökéletes szakértelmét és pozitív hozzáállását.

Őszintén köszönöm a Tömő utcai kollégák közösségének, hogy jó a klinikára bejönni dolgozni, mert olyan emberek közé érkezünk, akik önzetlenül együtt izgulnak az új munka sikeréért és egymást segítő, szerető valódi közösséget alkotva minden tagjukat ösztönzik, védik és segítik.

Nagyon köszönöm családomnak, gyermekeimnek és unokáimnak, hogy vannak nekem és biztosítják a csüggedés óráiban a feltöltődést, szeretetükkel a nehézségek jobb elviselését.