

Ikerpárban előforduló örökletes phaeochromocytoma

Tóth Géza dr.¹ ■ Patócs Attila dr.² ■ Tóth Miklós dr.³

¹Szent Lázár Megyei Kórház, Endokrinológiai szakrendelés, Salgótarján

²Magyar Tudományos Akadémia–Semmelweis Egyetem,

Lendület Örökletes Endokrin Daganatok Kutatócsoport, Budapest

³Semmelweis Egyetem, Általános Orvostudományi Kar, II. Belgyógyászati Klinika, Budapest

A phaeochromocytoma a catecholamin-termelő mellékvesével neuroendokrin sejtjeinek daganata. Az extraadrenalis elhelyezkedő phaeochromocytomákat paragangliomának nevezzük. A phaeochromocytomák nagy része sporadikusan fordul elő, de mintegy 25–30%-uk genetikai eredetű, örökletes forma. Az örökletes phaeochromocytoma-paraganglioma szindrómák incidenciája folyamatosan növekszik. Ez egyrészt az egyre szélesebb körben elterjedő genetikai vizsgálatokkal, valamint az újabb gének felfedezésével függ össze. A középkorú nőbetegnél végzett komputertomográfia során derült fény kétoldali mellékvese-nagyobbodásra. A kiegészítő képalkotó vizsgálatok, a vizeletkatecholamin- és szérum-chromogranin-A-eredmények kétoldali phaeochromocytoma jelenlétét erősítették meg. A beteg egyetétjű ikertestvérénél is hasonló, hormonálisan aktív kétoldali phaeochromocytoma igazolódott, ezért felmerült öröklődő, familiáris phaeochromocytoma lehetősége. Ennek igazolására genetikai vizsgálat történt, ami a nemrégiben felismert transzmembrán protein 127 tumorsuppresszor gén mutációját igazolta. A kivizsgálást követően mindkét betegnél mellékvese-megtartó műtetre került sor, amely során a nagyobb daganatot tartalmazó mellékvesét teljes egészében reszekálták, míg az ellenkező oldalon a mellékvese velőállományát eltávolítva mellékvesekéregállományt hagytak vissza. A műtétet követően mindkét betegnél a vizeletkatecholamin- és szérum-chromogranin-A-szintek normalizálódtak. A mellékvesekéreg-megtartó műtét ellenére az egyik betegnél mellékvesekéreg-elégtelenség alakult ki, ami miatt tartós glükokortikoidpótlásra szorult. Az eset különlegességét az adja, hogy az áttekintett irodalomban és a rendelkezésre álló nemzetközi phaeochromocytoma-regiszterekben sem egyetétjű, sem kétetétjű ikerpárról a szerzők nem találtak említést. Az egész családra kiterjesztett genetikai vizsgálat során 4 generáción keresztül sikerült igazolni a mutáns gén jelenlétét. *Orv. Hetil.*, 2016, 157(33), 1326–1330.

Kulcsszavak: örökletes phaeochromocytoma, TMEM127 génmutáció, egyetétjű ikrek

Hereditary phaeochromocytoma in twins

Phaeochromocytoma is a tumor of the catecholamine-producing cells of the adrenal gland. Extraadrenal phaeochromocytomas are frequently called paragangliomas. The majority of phaeochromocytomas are sporadic, however, about 25–30% are caused by genetic mutation. These tumor are frequently referred as hereditary phaeochromocytomas/paragangliomas. Their incidence increases continuously which can be attributed to availability of genetic examination and to the discovery of novel genes. The 47-year-old female patient underwent abdominal computed tomography which revealed bilateral adrenal gland enlargement. Abdominal magnetic resonance imaging, the 131-I- metaiodobenzylguanidine scintigraphy, urinary catecholamines and serum chromogranin A measurements confirmed the diagnosis of bilateral phaeochromocytomas. The genetically identical twin sister of the patient was also diagnosed with hormonally active bilateral phaeochromocytoma, suggesting the genetic origin of phaeochromocytoma. Mutation screening confirmed a germline mutation of the transmembrane protein 127 tumorsuppressor gene in both patients. Both patients underwent cortical-sparing adrenalectomy. The adrenal gland with the larger tumor was totally resected, while in the opposite side only the tumor was resected and a small part of the cortex was saved. After the operation urinary catecholamines and serum chromogranin A returned to normal in both patients. Adrenocortical deficiency was absent in the first patient, but her sister developed adrenal insufficiency requiring glucocorticoid replacement. To the best of the authors' knowledge phaeochromocytoma affecting twins has never been described earlier. Genetic examination performed in siblings confirmed the presence of the mutant gene through four generations.

Keywords: hereditary phaeochromocytoma, TMEM127 gene mutation, identical twins

Tóth, G., Patócs, A., Tóth, M. [Hereditary phaeochromocytoma in twins]. *Orv. Hetil.*, 2016, 157(33), 1326–1330.

(Beérkezett: 2016. április 27.; elfogadva: 2016. június 2.)

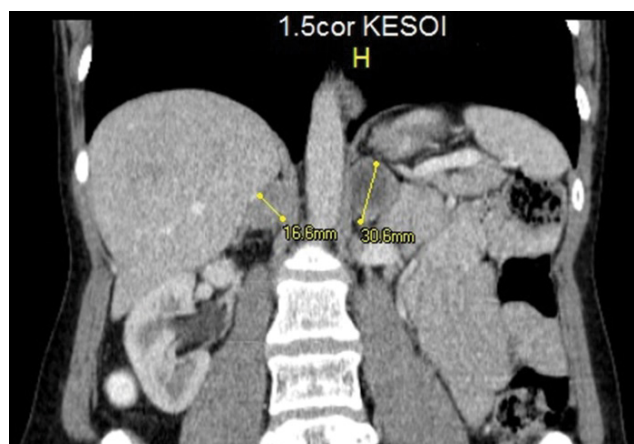
Rövidítések

5-HIAA = 5-hidroxi-indolecetsav; CgA = chromogranin-A; CT = komputertomográfia; DNS = dezoxiribonukleinsav; HIF1-alfa = hypoxia indukálta faktor 1-es típusa; HVA = homovanillinsav; ¹³¹I-MIBG = J-131-metajódbenzilguanidin; MEN = multiplex endokrin neoplasia; MR = mágneses rezonancia; NF1 = neurofibromatosis 1-es típusa; PCR = polimeráz láncreakció; SDH = szukcinát-dehidrogenáz; TMEM127 = transzmembrán protein 127; VHL = von Hippel-Lindau-szindróma; VMA = vanillin-mandulasav

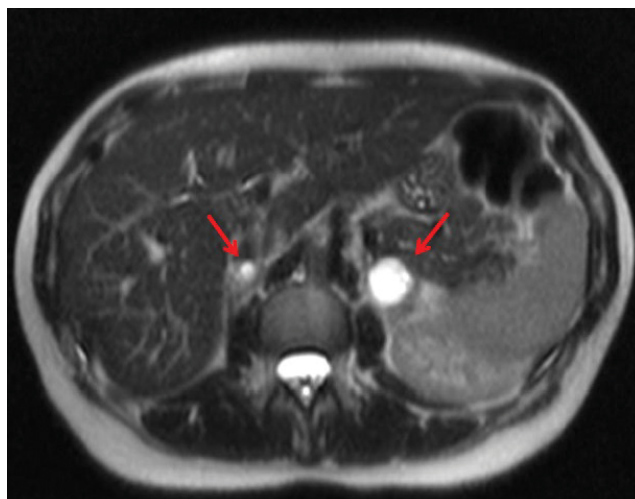
A pheochromocytoma a mellékvesével neuroendokrin sejteinek catecholamin-termelő daganata. Ritka daganat, incidenciája 0,3–0,8/1 000 000/év. Az összes hypertoniás eset mintegy 0,1–0,6%-ának háttérében áll pheochromocytoma. A véletlenül felfedezett mellékvese-daganatok, úgynevezett incidentalomák körülbelül 5–8%-a pheochromocytoma. Bármely életkorban előfordulhat, de leggyakrabban az élet negyedik és ötödik évtizedében jelentkezik. Az esetek 20–25%-ában kétoldali lokalizációjú, de gyermekkorban 30–35%-ban fordul elő mindkét mellékvesében. Az extraadrenalis lokalizációjú pheochromocytomákat paragangliomának hívjuk. Az összes pheochromocytoma-eset 15–20%-a paraganglioma, amelynek előfordulása gyermekekben gyakoribb. A paragangliomák mintegy 85%-a a hasüregben található, elsősorban a juxtarenalis és paraaorticus régióban. A pheochromocytomák 10–15%-a, míg a paragangliomák 30–50%-a malignus [1–4]. Jellegzetes eltérés észlelhető a hormontermelésben is. Míg a pheochromocytomák általában adrenalint termelnek, addig a paragangliomák főleg noradrenalint szekretálnak [2]. Az utóbbi évtizedekben a legszembeötlőbb változás a pheochromocytomák megjelenésével kapcsolatban az örökletes formák gyakoriságának növekedése. Az ezredforduló óta több új génmutáció került felismerésre, amely pheochromocytomát eredményez. Ezek az új genetikai eltérések oda vezettek, hogy a korábban sporadikusnak vélt pheochromocytomák körülbelül 25–30%-áról kiderült, hogy azok genetikailag determinált, örökletes formák. E felismerés a családszűrés szempontjából fontos. Ahogy egyre bővül az ismert mutációk száma, úgy növekszik az öröklődő pheochromocytoma-formák aránya is.

Esetismertetés

A 47 éves nőbeteg anamnézisében krónikus betegség, kórházi kezelés, rendszeres gyógyszerezés nem szerepelt. Bizonytalan hasi diszkomfort érzés miatt történt hasi CT-vizsgálat során észleltek a jobb oldali mellékvesében 16 mm átmérőjű, a bal mellékvesében 30 mm nagyságú, inhomogén kontrasztanyag-halmozást mutató térfoglaló képletet (1. ábra). A T2-súlyozott MR-felvételeken mindkét mellékvese-terime fokozott jelintenzitást mutatott (2. ábra). Ezek a képalkotó vizsgálatok

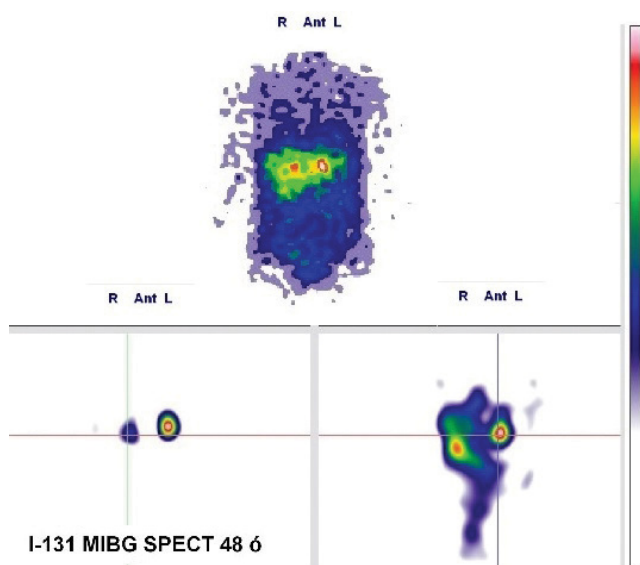


1. ábra | Kontrasztos CT-n jobb oldali mellékvesében 16 mm átmérőjű, a bal mellékvesében 30 mm nagyságú, inhomogén kontrasztanyag-halmozást mutató térfoglaló képlet

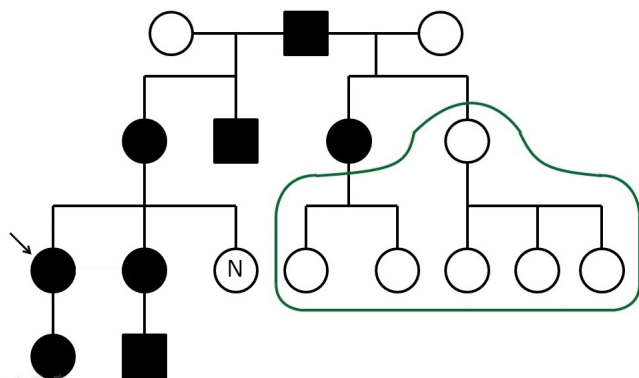


2. ábra | T2-súlyozott MR-felvételeken mindkét mellékvese-elváltozás fokozott jelintenzitást mutat

felvetették kétoldali pheochromocytoma lehetőségét. A beteg semmi ezzel összefüggésbe hozható panaszt nem említett, mindig normotensiós volt. Rákérdezésre viszont már régóta voltak enyhe palpitációs érzései, hőhullámai, végtagremegései, fejfájásai, de ezeket a tüneteket elbagatellizálta, esetleges perimenopausának gondolta. Ezt követően J-131-metajódbenzilguanidin (¹³¹I-MIBG) egésztest-szcintigráfia történt, amely során mindkét mellékvese-elváltozás akkumulálta a radiofarmakont (3. ábra). A hormonvizsgálatok kizárták a hypophysis- és mellékvesekéreg-diszfunkciót. A 24 órán át gyűjtött vizelet catecholamin-vizsgálata kifejezetten magas adrenalin- (42,8 ug/24 h; normális: 1,7–22,4 ug/24 h) és metanephrin- (1868 ug/24 h; normális: 64–302 ug/24 h) értéket mutatott. A dopamin-, noradrenalin-, normetanephrin-, vanillin-mandulasav (VMA), homovanillinsav- (HVA) és 5-hidroxi-indolecetsav- (5-HIAA) értékek normális tartományban voltak. A chromogranin-A (CgA) vérszintje is a vártak megfelelően



3. ábra ^{131}I -MIBG egésztest-szcintigráfián mindkét mellékvesében fokozott radiofarmakon-félvétel



4. ábra Családfá. A nyíl az indexbetegre mutat. Zöld vonalon belüli páciensek genetikai vizsgálata folyamatban
N = TMEM127-mutációt nem hordoz

magas volt (223,3 ng/ml; normális: 19,4–98,1 ng/ml). Mindezen eredmények a kétoldali phaeochromocytoma tényét alátámasztották.

Ezt követően genetikai szűrésre került sor, amelynek során a RET, VHL, SDHB, SDHD és TMEM127 gén vizsgálatát elvégezték. Adrenalis phaeochromocytoma esetén ezeknek a géneknek a vizsgálata javasolt első körben. Ennek eredményeképp a TMEM127 génben igazoltak egy kereteltolódást okozó mutációt (c.572delC). A TMEM127 gén egy transzmembrán fehérjét kódol, funkcióját tekintve tumorsuppresszor hatású. Tekintettel a beteg fiatal korára, mellékvese-kímélő műtétre került sor, vagyis a nagy bal oldali mellékvesét egészében reszekálták, de a kisebb jobb oldali mellékvesét csak részlegesen távolították el, azaz kis mellékvesekéreg-állományt visszahagytak a teljes velőállomány extirpálása mellett. A szövettan mindkét mellékvese-daganat esetében phaeochromocytomát igazolt.

A műtétet követően a beteg vizeletadrenalin és -metanephrin-ürítése, valamint a szérumban CgA-szintje normalizálódott. Hypadrenia nem alakult ki. A korábbi palpítőérzés, izzadás, remegés megszűnt.

A beteg kivizsgálása közben derült ki, hogy van egy egyetűjű ikertestvére. A testvérnek sincs krónikus betegsége, rendszeresen gyógyszert nem szedett. A részletes anamnézis sem derített fényt panaszokra vagy tünetekre. Az első lépésben elvégzett tájékoztató jellegű hasi CT során az indexbeteggel teljesen megegyezően jobboldalt 15 mm-es, baloldalt 30 mm-es mellékvese-terimét írtak le. Az MR és az ^{131}I -MIBG szcintigráfia is az ikertestvérehez hasonlóan pozitív eredményt adott. A szérumban CgA-szintje felső tartományban volt (88,6 ng/ml), a vizeletadrenalin (24,5 ug/24 h) és -metanephrin (976 ug/24 h) ürítése magasabb volt. Mindezen eredmények kétoldali phaeochromocytoma tényét támasztották alá, és a genetikai vizsgálat kimutatta a testvérében azonosított TMEM127 gén mutációját. Ezt követően ikertestvérehez hasonlóan mellékvese-kímélő műtétre került sor. A szövettan itt is igazolta mindkét mellékvesevelőben a phaeochromocytoma meglétét. A műtét után, sajnos, hypadrenia alakult ki, amely miatt glükokortikoidszubsztitúcióra szorult. Mineralokortikoidpótlásra nem volt szükség. A phaeochromocytoma eltávolítása után a vizeletben az adrenalin és metanephrin ürítése normalizálódott.

Az ikerpár családtagjainál családszűrést végeztünk, amely jelenleg is folyamatban van. A kimutatott TMEM127 gén mutációjának jelenlétét négy generáción keresztül tudtuk igazolni (4. ábra).

Megbeszélés

A molekuláris genetikai módszerek fejlődésének és egyre szélesebb körben történő elterjedésének köszönhetően a sporadikusan felismert phaeochromocytomák közel 25%-ában találhatunk csírasejt-mutációkat. Ezek egy része a szülőktől örökölt eltérés, más részük sporadikusan keletkező, úgynevezett *de novo* mutáció. Örökletes phaeochromocytoma 4 familiáris daganatszindrómában fordul elő. Ezek a multiplex endokrin neoplasia 2-es típusa (MEN2), a von Hippel–Lindau-szindróma (VHL), a neurofibromatosis 1-es típusa (NF1) és a 2000-es években felismert öröklődő familiáris paraganglioma/phaeochromocytoma szindrómák [1, 4–7]. Ezek mellett az elmúlt 5–6 évben számos genetikai eltérést, mutációt igazoltak, amelyek phaeochromocytomát, esetleg paragangliomát eredményeznek, de nem köthetők daganatszindrómához.

A MEN2-szindróma kialakulásáért a Ret protoonkogén, a VHL-szindrómáért a Vhl tumorsuppresszor gén, az NF1-ért a neurofibromin gén mutációi felelősek. A familiáris paraganglioma/phaeochromocytoma szindrómák hátterében a mitochondrialis légzési lánc egyik enzimjének, a szukcinát-dehidrogenáz (SDH) alegységét kódoló gének (SDHAF2, SDHB, SDHC, SDHD)

mutációit mutatták ki. A legújabban felismert phaeochromocytomát eredményező genetikai mutációkat 2008-ban KIF1B-béta és EGLN1 (ismert PHD2 néven is), 2010-ben TMEM127 és 2011-ben MAX génekben találták [2, 4, 5, 7–9]. A funkcionális genomikai vizsgálatok eddigi eredményei alapján a phaeochromocytomák patogenezisüket tekintve alapvetően két csoportba oszthatók. A Vhl, SDH és EGLN1 gének, valamint a Ret, NF1, MAX és TMEM127 gének mutációi talaján kialakult daganatok csoportjára. A Vhl, SDH és EGLN1 gének mutációi elsősorban a hypoxia indukálta faktor 1-es típusának (HIF1-alfa) fokozott expressziója révén okoznak daganatot. Ezen mutációk esetén a HIF1-alfa normális oxigénellátottság esetén is aktív marad, és angiogenetikus faktorok termelődésének elősegítésével serkenti a daganat növekedését. A Ret és NF1 gének mutációi elsősorban a Ras protoonkogéneken, a MAX tumorsuppresszor gén mutációja a MYC/MAX/MXD1 útvonalon, míg a TMEM127 gén mutációja az m-TOR rendszeren keresztül fokozzák a sejtproliferációt [1, 3, 5–7, 10].

Betegeink esetében a TMEM127 gén mutációját találtuk. TMEM127-es gén a 2. kromoszóma hosszú karján, a 11.2-es locuson helyezkedik el (2q11.2). A gén 4 exonból áll [8, 11]. Betegeinknél a 4-es exon c.572-es pozíciójában mutattunk ki egy citozindeletióval járó mutációt. A gén által kódolt TMEM127 fehérje egy 238 aminosavból álló protein, amely 3 transzmembrán doménnel rendelkezik. Ezen keresztül szoros kapcsolatban van a korai endosomal struktúrákkal, Golgi-apparátussal, lysosomákkal, és részt vesz ezen sejtalkotók közti fehérjetranszportban. A TMEM127 fehérje gátolja az m-TOR, azon belül az m-TORC1-komplex működését, ezáltal szabályozva a sejtproliferációt, sejtnövekedést, sejtmotilitást [3, 9, 12–14].

Mivel a mutáns gén jelenlétét nemcsak a betegeinkben és azok gyermekeiben mutattuk ki, hanem a szüleikben és a nagyszülőkben is, egyértelmű, hogy nem sporadikusan keletkező *de novo*, hanem öröklött mutációról van szó. Ezen gén mutációjának jelenlétét négy generáción keresztül tudtuk dokumentálni. Az áttekintett irodalomban és a rendelkezésre álló nemzetközi phaeochromocytoma-regiszterekben öröklődő phaeochromocytomában szenvedő ikerpárról nem találtunk említést. Az a tény, hogy az indexbeteg egytetűjű ikertestvére is hordozza a hibás gént, és benne is teljesen hasonló időben és morfológiailag megegyezően manifesztálódott a betegség, egyedülállónak számít.

Az is említésre méltó, hogy egyik betegnél sem dokumentáltunk manifeszt hypertoniát, holott a phaeochromocytomák 85–90%-ában a legfontosabb klinikai tünet a magas vérnyomás. A sporadikus esetekben szinte mindig találkozunk magasabb vérnyomással, míg familiáris phaeochromocytomák esetén nem ritka a normális vérnyomás. A phaeochromocytomában előforduló hypertonia mértéke és egyéb tünetek jelenléte erősen korrelál a daganat által termelt catecholaminok mennyiségével

[15]. Az indexbeteg esetében a phaeochromocytoma jellegzetes triász, azaz a fejfájás, palpitatio és izzadás jelen volt, amely tünetek a műtét után megszűntek. Ezzel függhet össze, hogy bár az indexbetegnél sem találtunk magas vérnyomást, de a magas adrenalin- és metanephrin-ürítésnek köszönhetően a jellegzetes triász kialakult. Ezzel szemben ikertestvére, akinek sem a CgA, sem az ürített vizelet catecholaminok mennyisége nem volt kifejezett, még nem alakultak ki a phaeochromocytomára jellegzetes tünetek.

A phaeochromocytomával összefüggő génmutációk autoszomális domináns módon öröklődnek, így heterozigóta formában manifesztálódhat. Az utódoknak 50% esélyük van a kóros gén öröklésére, amely a családészülés jelentőségét erősíti. Minden genetikai eltérésnek más a penetranciája, azaz a betegség manifesztálódásának a valószínűsége. Ebből következik, hogy a dominánsan továbbadható genetikai malformáció nem feltétlenül vezet manifeszt klinikai betegséghez. Például az NF1 gén mutációja esetén 0,1–5%-ban fordul elő phaeochromocytoma, a VHL esetén ez az arány 10–26%, míg a MEN2-szindrómás betegek felében alakul ki phaeochromocytoma. Az SDHAF2 gén mutációja minden esetben betegséghez, azon belül paragangliomához vezet. A többi SDH-alegységet kódoló gén mutációja 77–86%-ban vezet paraganglioma/phaeochromocytoma szindrómához [3, 4, 5, 7, 9]. Az újonnan felfedezett EGLN1, MAX, TMEM127 gének penetranciájáról még nincs pontos információ, mivel egyelőre kevés adat áll rendelkezésre. A saját esetünkben feltérképezett családban az egytetűjű ikerpáron kívül, a többi genetikailag érintett családtagban phaeochromocytomát nem tudtunk kimutatni.

Nemcsak a penetranciában, hanem a malignitásra való hajlamban is különbséget találunk az egyes genetikai mutációk okozta phaeochromocytomák esetében. Míg a sporadikus phaeochromocytomák 4–5%-a malignus, addig az öröklött formák esetén széles határok közt változik a rosszindulatúságra való hajlam. A régebb óta ismert familiáris daganatszindrómákban (VHL, NF1, MEN2) 3–9%-ban találunk malignus elfajulást, az SDHB gén mutációja során kialakult paraganglioma/phaeochromocytoma 4-es típusa (PGL4) egyharmada rosszindulatú. A MAX gén mutációja esetén a betegek negyedénél mutatható ki malignus phaeochromocytoma, míg a TMEM127 gén mutációja esetén csak a betegek közel 4%-ánál [3, 4, 10, 16, 17]. A phaeochromocytomák esetén a malignitásról nehéz nyilatkozni, mivel mai ismereteink szerint nincs egyértelmű morfológiai, klinikai, patológiai, szövettani, immunhisztokémiai, genetikai jel vagy egyéb tényező, amely a malignitást jelezné. A malignitás kizárólagos bizonyítéka az áttétek megjelenése és jelenlétének igazolása [6, 17]. A daganatok dopamintermelése is felhívhatja a figyelmet, mivel a rosszindulatú phaeochromocytomák nagyobb hányada termel dopamint [2]. Jelen esetünkben mindkét beteg dopaminszintje normális tartományban volt. Ez a tény, valamint a

TMEM127 gén mutációja esetén az alacsony malignitási ráta megnyugtató betegeink prognózisa szempontjából.

Jelentős különbség van az extraadrenalis megjelenés, azaz a paraganglioma kialakulását illetően a különböző öröklött pheochromocytomák esetén. Ez a klinikus számára a kivizsgálási terv kialakításában, a beteg követésében játszhat fontos szerepet. Például a MAX és TMEM127 gén mutációja szinte kizárólag csak adrenalis pheochromocytomával jár, így a gént hordozó, de még nem beteg páciensek esetében a képalkotó vizsgálatokat elég lehet csak a mellékvesékre fókuszálni [5, 10, 15, 18]. Ezt tesszük az ikerpár gyermekei estében, akiknél elég lehet a vizeletkatecholamin- és szérumszint-CgA-mérés mellett a mellékvesék CT-vizsgálata. Az EGLN1, az SDHC és SDHAF2 gén mutációja viszont szinte csak paragangliomát eredményez. Az SDHD gén érintettsége 90%-ban vezet extraadrenalis lokalizációhoz, míg a Ret gén mutációja mindig adrenalis pheochromocytomát okoz [4, 5].

Mindezekből kitűnik, hogy gyakran a sporadikusnak tűnő pheochromocytomákról kiderül, hogy genetikailag determinált, öröklődő betegségről van szó. A pontos genetikai eltérés tisztázása alapvető fontosságú mind a betegség lefolyásának és súlyosságának, mind malignitási hajlamának megítélése szempontjából. Ez viszont hozzásegít a beteg korrekt kezeléséhez, a családtagok szűréséhez, valamint a betegek megfelelő követéséhez.

Anyagi támogatás: A közlemény megírása anyagi támogatásban nem részesült.

Szerzői munkamegosztás: T. G.: Betegek kivizsgálása, adatok gyűjtése, irodalomkutatás, a kézirat megszövegezése. P. A.: Genetikai vizsgálatok elvégzése, a kézirat revíziója. T. M.: Betegek kivizsgálása. A cikk végleges változatát mindhárom szerző elolvasta és jóváhagyta.

Érdekeltségek: A szerzőknek nincsenek érdekeltségeik.

Irodalom

- [1] *Igaz, P.*: Pheochromocytoma. In: Leövey, A., Nagy, V. E., Paragh, Gy., et al. (eds.): Handbook of endocrine and metabolic diseases. [Pheochromocytoma. In: Leövey, A., Nagy, V. E., Paragh, Gy., et al. (szerk.): Az endokrin és anyagcsere-betegségek gyakorlati kézikönyve.] Medicina Könyvkiadó, Budapest, 2010. [Hungarian]
- [2] *Berkel, A., Lenders, J. W., Timmers, H. J.*: Biochemical diagnosis of pheochromocytoma and paraganglioma. *Eur. J. Endocrinol.*, 2014, 170(3), R109–R119.
- [3] *Fishbein, L., Orłowski, R., Cohen, D.*: Pheochromocytoma/paraganglioma: Review of perioperative management of blood pressure and update on genetic mutations associated with pheochromocytoma. *J. Clin. Hypertens. (Greenwich)*, 2013, 15(6), 428–434.
- [4] *Welander, J., Söderkvist, P., Gimm, O.*: Genetics and clinical characteristics of hereditary pheochromocytomas and paragangliomas. *Endocr. Relat. Cancer*, 2011, 18(6), R253–R276.
- [5] *Dabia, P. L.*: Pheochromocytoma and paraganglioma pathogenesis: learning from genetic heterogeneity. *Nat. Rev. Cancer*, 2014, 14(2), 108–119.
- [6] *Mete, O., Tischler, A. S., de Krigger, R., et al.*: Protocol for the examination of specimens from patients with pheochromocytomas and extra-adrenal paragangliomas. *Arch. Pathol. Lab. Med.*, 2014, 138(2), 182–188.
- [7] *Galan, S. R., Kann, P. H.*: Genetics and molecular pathogenesis of pheochromocytoma and paraganglioma. *Clin. Endocrinol. (Oxf.)*, 2013, 78(2), 165–175.
- [8] *Burnichon, N., Lepoutre-Lussey, C., Laffaire, J., et al.*: A novel TMEM127 mutation in a patient with familial bilateral pheochromocytoma. *Eur. J. Endocrinol.*, 2011, 164(1), 141–145.
- [9] *Yao, L., Schiavi, F., Cascon, A., et al.*: Spectrum and prevalence of FP/TMEM127 gene mutations in pheochromocytomas and paragangliomas. *JAMA*, 2010, 304(23), 2611–2619.
- [10] *Burnichon, N., Cascón, A., Schiavi, F., et al.*: MAX mutations cause hereditary and sporadic pheochromocytoma and paraganglioma. *Clin. Cancer Res.*, 2012, 18(10), 2828–2837.
- [11] *Qin, Y., Yao, L., King, E. E., et al.*: Germline mutations in TMEM127 confer susceptibility to pheochromocytoma. *Nat. Genet.*, 2010, 42(3), 229–233.
- [12] *Foster, K. G., Fingar, D. C.*: Mammalian target of rapamycin (mTOR): conducting the cellular signaling symphony. *J. Biol. Chem.*, 2010, 285(19), 14071–14077.
- [13] *Carracedo, A., Ma, L., Teruya-Feldstein, J.*: Inhibition of mTORC1 leads to MAPK pathway activation through a PI3K-dependent feedback loop in human cancer. *J. Clin. Invest.*, 2008, 118(9), 3065–3074.
- [14] *Pópulo, H., Lopes, J. M., Soares, P.*: The mTOR signalling pathway in human cancer. *Int. J. Mol. Sci.*, 2012, 13(2), 1886–1918.
- [15] *Zuber, S. M., Kantorovich, V., Pacak, K.*: Hypertension in pheochromocytoma: characteristics and treatment. *Endocrinol. Metab. Clin. North Am.*, 2011, 40(2), 295–311.
- [16] *Toledo, S. P., Lourenco, D. M. Jr., Sekiya, T., et al.*: Penetrance and clinical features of pheochromocytoma in a six-generation family carrying a germline TMEM127 mutation. *J. Clin. Endocrinol. Metab.*, 2015, 100(2), E308–E318.
- [17] *Korevaar, T. I., Grossman, A. B.*: Pheochromocytomas and paragangliomas: assessment of malignant potential. *Endocrine*, 2011, 40(3), 354–365.
- [18] *Elston, M. S., Meyer-Rochow, G. Y., Prosser, D., et al.*: Novel mutation in the TMEM127 gene associated with pheochromocytoma. *Intern. Med. J.*, 2013, 43(4), 449–451.

(Tóth Géza dr.,
Salgótarján, Füleki út 54–56., 3100
e-mail: gezatohdr@gmail.com)