

Hasüregbe vándorolt epicardialis pacemaker

Barabás János Imre¹ ■ Hüttl Tivadar dr.¹ ■ Hartyánszky István dr.¹
 Fazekas Levente dr.¹ ■ Oláh Zoltán dr.¹ ■ Zima Endre dr.¹
 Paulovich Erzsébet dr.² ■ Kőszegi Andrea dr.¹ ■ Szabolcs Zoltán dr.¹

Semmelweis Egyetem, Általános Orvostudományi Kar, ¹Városmajori Szív- és Érgyógyászati Klinika,
²Aneszteziológiai és Intenzív Terápiás Klinika, Budapest

Az epicardialis pacemakerek ritka, de akár életet veszélyeztető szövődménye a generátortelepnek a subcostalisan kialakított zsebből a hasüregbe történő elvándorlása. A szerzők 69 éves nőbetegük esetét ismertetik, aki aspecifikus hasi panaszokkal jelentkezett a klinika sürgősségi osztályán. Anamnéziséből kiemelendő, hogy korábbi mitralisműbillentyű-műtétét követően kialakult III. fokú atrioventricularis blokkja miatt epigastriális pacemakert helyeztek be úgy, hogy a pacemakergenerátort a subcostalisan kialakított intramuscularis zsebben helyezték el. Mellkasátvilágítás igazolta, hogy a telep – eredeti helyétől messzire – a Douglas-üregbe vándorolt. A szokatlan helyre és távolságra vándorolt készüléket hasi feltárásból távolították el, közvetlenül azt követően, hogy új endocardialis pacemakerrendszer került beültetésre. A beteg szövődménymentesen, a 7. posztoperatív napot követően otthonába távozott. *Orv. Hetil.*, 2015, 156(4), 154–157.

Kulcsszavak: pacemaker, migráció, szívsebészet, szövődmény, idegen test

Migration of an epicardial pacemaker into the pouch of Douglas.

Case report

Migration of a permanent pacemaker generator from their intramuscular pocket to the abdominal cavity is a less frequent, but potentially life-threatening complication. The authors present the case of a 69-year-old woman, who visited the emergency department of the clinic, with complains of non-specific abdominal symptoms. Her past medical history included a complete atrioventricular block diagnosed in 2009 during the mitral valve replacement and since then she had an epicardial permanent pacemaker; the pulse generator was placed into an intramuscular pouch created in the left subcostal region. Surprisingly, radiologic examinations showed that the generator migrated into the pouch of Douglas. Considering patient safety, first a new intracardiac pacemaker was implanted and then the migrated device was removed surgically. The patient was discharged on the seventh postoperative day.

Keywords: pacemaker, migration, cardiac surgery, sequelae, foreign body

Barabás, J. I., Hüttl, T., Hartyánszky, I., Fazekas, L., Oláh, Z., Zima, E., Paulovich, E., Kőszegi, A., Szabolcs, Z. [Migration of an epicardial pacemaker into the pouch of Douglas. Case report]. *Orv. Hetil.*, 2015, 156(4), 154–157.

(Beérkezett: 2014. november 19.; elfogadva: 2014. december 4.)

Rövidítések

CT = komputertomográfia; EKG = elektrokardiogram; PM = pacemaker; VVI = (ventriculoventricularis) gátlófunkciójú pacemakertelep

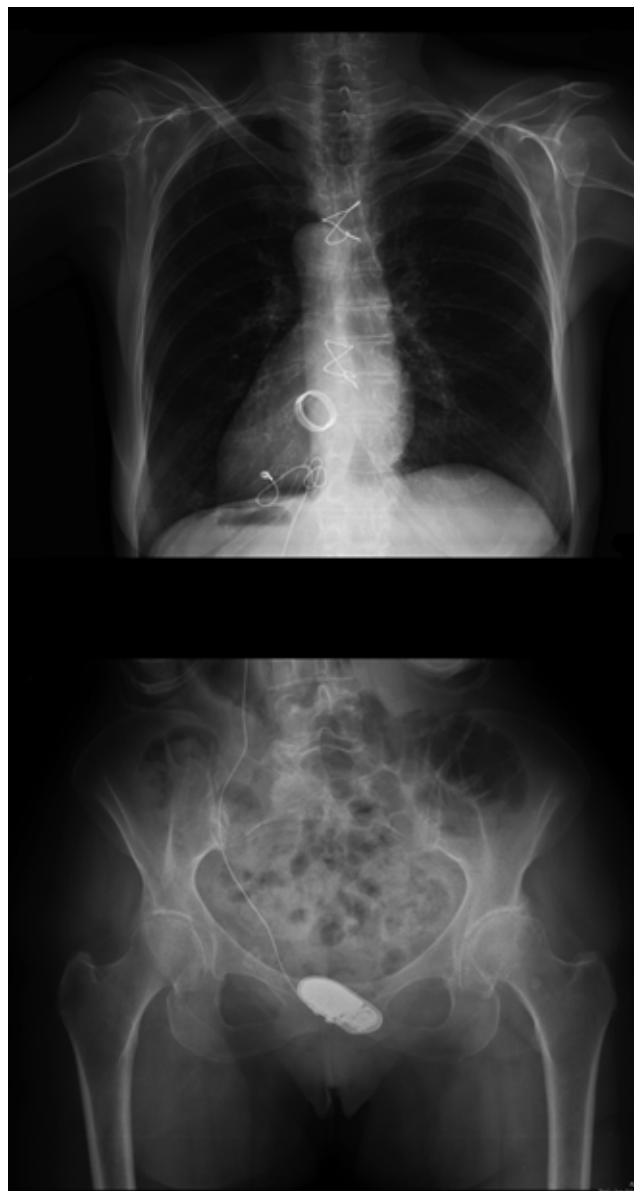
A pacemakerbeültetések többsége tervezett, elektív beavatkozás. A pacemaker típusától függően az elektródákat a vena cephalicán vagy a vena subclavián keresztül vezetjük fel a jobb pitvarba, illetve a jobb kamrába. A ge-

nerátort ilyen esetekben az infraclavicularis régióban kialakított, subcutan „zsebbe” ágyazhatjuk. Szívbillentyűműtétek bizonyos százalékában jelentkezhetnek olyan permanens ritmuszavarok, amelyek végleges epicardialis pacemaker (PM) beültetését tehetik szükségessé még a műtét végső szakaszában, a szegycsont zárása előtt. Ilyenkor az elektródát a bal kamra epicardialis felszínén keresztül rögzítjük a myocardiumba, a generátort pedig a bal bordaív alatti subcutan vagy submuscularis zsebbe helyezük. Az idegen testként viselkedő PM-generátorok leggyakoribb ismert szövődménye a telep körüli haematoma, esetleg gennyedés kialakulása, de ritkán a felületesebben behelyezett készülék felett kialakuló kompressziós bőrnecrosis is előfordulhat. Az elektróda kimozdulása gyakoribb, a telep elvándorlása ritkább szövődmény. A Semmelweis Egyetem Városmajori Szív- és Érgyógyászati Klinikáján évente több mint 2300 pacemakerkészülék beültetésére kerül sor [1], ebből mindössze 6–9 esetben végzünk epicardialis PM-beültetést nyitott szívű műtét alkalmával. Cikkünkben a subcostalis elhelyezett PM-generátor szokatlan nagy távolságra, a hasüreg legmélyebb pontjára történő elvándorlásának ritka esetét ismertetjük.

Esetismertetés

A 69 éves nőbeteg effort dyspnoés panaszai háttérben reumás eredetű mitralis vitium igazolódott. Panaszait színezte közepes tricuspidalis regurgitációja és pitvarfibrillációja. 2009 májusában mechanikus mitralisműbillentyű-beültetést, valamint DeVega szerinti tricuspidalis annuloplasztikát végeztünk. A műtét során kialakult definitív III. fokú atrioventricularis blokkja miatt végleges myocardialis pacemakert (VVI) is beültettünk úgy, hogy az elektródát a bal kamra lateralis izomzatában rögzítettük, míg a generátort a bal subcostalis régióban, a rectushüvely alatt kialakított zsebben helyeztük el.

Három évvel később ambuláns ellenőrzés során cardialis panaszokról nem tett említést, viszont dysuriára, tenesmusra panaszkodott. A beültetés helyéről, telemetrius lekérdezéssel adat nem volt nyerhető, holott az EKG-vizsgálat jó pacemakerdemand-funkciót igazolt. A pacemakergenerátor helyzetének tisztázására röntgenátvilágítást végeztünk (1. ábra), legnagyobb meglepetésünkre a készüléket eredeti helyéről messzire elvándorolva, a páciens kismedencéjében találtuk meg. CT-vizsgálat megerősítette, hogy a készülék a kismedence legmélyebb pontjára, a Douglas-üregbe diszlokálódott. Itt a rectumra, illetve a húgyhólyagra kifejtett mechanikus irritatív hatása eredményezte a dysuriás panaszokat, valamint tenesmusokat. A panaszok, illetve a készülék helyzetéből adódó további potenciális szövődmények lehetősége szükségessé tette a pacemaker sebészi eltávolítását. A hasi műtétet megelőzően új, transvenosus VVI pacemakeregyeszteltet implantáltunk a beteg bal infraclavicularis régiójába. Hat nappal később távolítottuk el a régi rendszeret. Alsó medián laparotómiából nyitottuk meg a hasüreget.



1. ábra | A Douglas-üregbe vándorolt epicardialis pacemaker új elhelyezkedését mutató mellkas- és kismedencei röntgenfelvétel

A Douglas-üregben lévő pacemakergenerátort könnyen kiemeltük, az elektródát levágtuk, majd a distalis végét a rekesz felé ledugóztuk, a rectushüvelyben elbuktattuk. Beavatkozás után a beteg gyógyulása zavartalan volt, egyhetes kezelést követően otthonába bocsátottuk.

Megbeszélés

Megszokott, rutinműtét-technikai lépés, hogy a szívű műtétek során ideiglenes PM-elektrodát vagy -elektrodákat hagyunk vissza az esetleges perioperatív ritmuszavarok kezelésére. Ezeket az úgynevezett „pull out” elektródákat rendszerint a jobb kamra elülső szabad – vagy a bal kamra hátsó, oldalsó – falában rögzítjük, könnyen eltávolítható módon. Azon ritkább esetekben, amelyeknél már a motoros szívű műtét reperfüziós fázisában egyértel-

művé válik, hogy definitívnek tűnő pitvar–kamrai átvezetési zavar alakult ki, permanens myocardialis PM beültetésére kerülhet sor, még az extracorporalis perfúzióról történő leállítás előtt. Szívűtéteket követően 1–4%-ban alakul ki már közvetlenül a műtét során vagy a műtétet követően kevesebb, mint tíz napon belül atrioventricularis blokk [2]. A kialakult vezetési zavarok következtében (az összes billentyűműtétek közel 7%-ában) szükség van PM beültetésére. Leggyakrabban aortaműbillentyű-beültetéseket követően, míg a mitralis billentyű cseréjének kisebb hányadában válik szükségessé állandó pacemaker beültetése [3]. A vezetési zavarok kialakulásának pontos mechanizmusa nem ismert. Azonban tudjuk, hogy a különböző fokú blokkok gyakorisága korrelál az aortalefógási idővel, tehát a szívizom ischaemiás idejével, a myocardiumlelülés mértékével, illetve a natív aortabillentyű meszesedésének kiterjedtségével. Egyes megfigyelések szerint az implantált billentyű felvarrásánál alkalmazott tova futó varratsornál gyakrabban jelentkezik vezetési zavar a pitvarok és kamrák között, mint a csomós varrási technikánál [4]. Előbbi esetben valószínűsíthető ok, hogy kiterjedtebb a vezetési rendszer mechanikus sérülése.

A műtét során beültetésre kerülő permanens pacemaker esetén a telepet a rekesz alatti praeperitonealis kialakított zsebbe rögzítjük. A kialakítandó zseb pontos anatómiai helye nem definiált. Mindig az aktuális műtéti körülmény, illetve a beteg testalkata határozza meg, hogy intramuscularisan a musculus rectus abdominisra ejtett metszésen keresztül a rectushüvely mélyébe helyezzük, vagy a rekeszszárak magasságában a hasfal subcutan zsírszövetében alakítjuk ki a pacemakertelep helyét. Esetünkben a beteg sovány testalkata miatt a bal subcostalis régió medialis szektorában, a rectushüvely mögé helyeztük el a telepet, megelőzendő, hogy a subcutan zsírszövetbe helyezett telep felett a bőr necrotizáljon. A kialakított zsebből azonban a készülék kiszabadulhat és mozgása közben a környező lágy részekre fejthet ki mechanikus irritációt, ritkán azonban a szabad hasűrbe is bekerülhet. Ilyen esetekben atípusos tünetként alsó végtagi zsibbadás [5], vizeletelés inger, hasi diszkomfort, esetleg intestinalis obstrukció vagy diarrhoea jelentkezhet [6]. Leírtak olyan esetet is, amikor az elvándorolt telep perforálta a colont, majd a béltartalommal együtt ürült [7]. Súlyosabb esetben az elszabadult elektródafej átfúrhatja a pleurát vagy a tüdőt, légmellet előidézve [8], de akár az endocardiumba fúródva endocarditist okozhat. A telep vándorlását megkönnyítheti, hogy a mai modern, kisméretű pacemakertelepek kiöltésére általában nincs szükség, mivel a kialakított zseb kötőszöve letokolja. Ugyanakkor a PM-befogadó zseb kialakítása után, hónapokkal–évekkel később a környező szövetek hegesednek, gyengülnek, ezzel lehetőséget teremtve, hogy hasprés alkalmával a beteg a szabad hasüregébe nyomja a pacemakert. Betegünkben a készüléket nem az eredeti helyén, hanem attól negyvenöt centiméterrel lejjebb találtuk meg, de a telep és az elektróda közötti kapcsolat

mindvégig fennmaradt, cardialis panaszt nem okozott. Az elektródán visszahagyott biztonsági hurok lehetővé tette, hogy a pacemakertelep vándorlása ellenére az elektróda ne szakadjon ki a myocardiumból, így funkcióját továbbra is elláthassa. Az operatív orvosi szakmáknál ritka szövődmény, hogy bizonyos korábban beültetett implantátumok a beültetés helyéről, akár távolabbi testrészekbe is elvándoroljanak. Jól ismert a traumatológiában használatos tűződrótok migrációja [9], esetleg az esztétikai implantátumok elmozdulása [10], vagy éppen sárgával a riportunkban is leírt, beültetett pacemakertelepek elvándorlása.

Magyarországon 2013-ban közel 8500 pacemakert ültettek be [1], ezeket az adatokat, illetve a korábbi évek adatait figyelembe véve ma körülbelül 55–60 ezer embernek van állandó pacemakere. Ezen esetekben, az irodalmi adatokat figyelembe véve, valószínűsíthető, hogy 2300–2800 esetben az implantált telep nem az eredeti helyén található, hanem attól centiméterekre, esetleg távolabbi területekre vándorolt [11]. Esetünk jól példázza, hogy pacemakerrel élő emberek atípusos hasi panaszainál mindig gondolni kell eme ritka szövődményre, amelyet akár egyszerű hasi röntgennel is időben diagnosztizálni lehet, megelőzve a súlyosabb szövődmények esetleges kialakulását.

Anyagi érdekeltség: A szerzők a cikk megírásához anyagi támogatásban nem részesültek.

Szerzői munkamegosztás: B. J. I.: Klinikai munka. Az esetismertetés publikációra alkalmas állapotba való szerkesztése. H. T.: Szakmai irányvezetés, a publikáció szakmai korrekciója. H. I.: Mentor, szakmai tanácsok. F. L.: Az eset szívsebészeti operátora. O. Z.: Az eset érsebészeti/általános sebészeti operátora. Z. E.: Az eset kardiológusa. P. E.: Az eset altatórvoosa. K. A.: Irodalomkutatás. Sz. Z.: Témakijelölő, szakmai irányvezetés. A cikk végleges változatát valamennyi szerző elolvasta és jóváhagyta.

Érdekeltségek: A szerzőknek nincsen anyagi, személyes, sem egyéb érdekeltségük a cikk megírásában.

Köszönetnyilvánítás

Az első szerző ezúton szeretné megköszönni a cikk társszerzőinek segítségét, külön köszönetet mondva *Hüttl Tivadár* tanár úrnak és *Szabolcs Zoltán* professzor úrnak, akik nélkül a cikk nem készülhetett volna el.

Irodalom

- [1] *Clemens, M., Sághy, L., Duray, G.*: Procedural numbers of pacemaker implantations, cardiac electrophysiology and catheter ablations in Hungary, between 2011–2013. *Cardiol. Hung.*, 2014, 44(3), 149–154.
- [2] *Brignole, M., Auricchio, A., Baron-Esquvias, G., et al.*: 2013 ESC Guidelines on cardiac pacing and cardiac resynchronization therapy: the Task Force on cardiac pacing and resynchronization

- therapy of the European Society of Cardiology (ESC). Developed in collaboration with the European Heart Rhythm Association (EHRA). *Eur. Heart J.*, 2013, 34(29), 2281–2329.
- [3] *Rene, A. G., Sastry, A., Horowitz, J. M., et al.*: Recovery of atrioventricular conduction after pacemaker placement following cardiac valvular surgery. *J. Cardiovasc. Electrophysiol.*, 2013, 24(12), 1383–1387.
- [4] *Dawkins, S., Hobson, A. R., Kalra, P. R., et al.*: Permanent pacemaker implantation after isolated aortic valve replacement: incidence, indications, and predictors. *Ann. Thorac. Surg.*, 2008, 85(1), 108–112.
- [5] *Salim, M. A., DiSessa, T. G., Watson, D. C.*: The wandering pacemaker: intraperitoneal migration of an epicardially placed pacemaker and femoral nerve stimulation. *Pediatr. Cardiol.*, 1999, 20(2), 164–166.
- [6] *Gomez, C., Dick, M. 2nd, Hernandez, R., et al.*: Peritoneal migration of an abdominally implanted epicardial pacemaker: a cause of intestinal obstruction. *Pacing Clin. Electrophysiol.*, 1995, 18(12 Pt 1), 2231–2232.
- [7] *Dodge-Khatami, A., Backer, C. L., Meuli, M., et al.*: Migration and colon perforation of intraperitoneal cardiac pacemaker systems. *Ann. Thorac. Surg.*, 2007, 83(6), 2230–2232.
- [8] *Hornig, G. S., Ashley, E., Balsam, L., et al.*: Progressive dyspnea after CABG: Complication of retained epicardial pacing wires. *Ann. Thorac. Surg.*, 2008, 86(4), 1352–1354.
- [9] *Hüttel, T., Kasai I, Hartvánszky, I., et al.*: Successful cardiac surgical removal of migrated Kirschner wires used for fixation of the surgical neck of the humerus. [Collum chirurgicum törését rögzítő, elvándorolt Kirschner-tűződrótok sikeres szívsebészeti eltávolítása.] *Magy. Seb.*, 2007, 60(5), 267–269. [Hungarian]
- [10] *Leboux, J. M., Tchanchaleishvili, V., Jones, C. E.*: Intrathoracic migration of a silicone breast implant after video-assisted thoracoscopic surgery. *Ann. Thorac. Surg.*, 2013, 96(1), 326.
- [11] *Opic, P., van Kranenburg, M., Yap, S. C., et al.*: Complications of pacemaker therapy in adults with congenital heart disease: a multicenter study. *Int. J. Cardiol.*, 2013, 168(4), 3212–3216.

(Szabolcs Zoltán dr.,
Budapest, Városmajor u. 68., 1122
e-mail: sziv.szabolcs@gmail.com)

A Sopronkőhidai Fegyház és Börtön felvételt hirdet osztályvezető szakorvosi állás betöltésére (hivatásos vagy közalkalmazotti jogviszony).

Bérezés: 400 000 Ft-tól

Előny: háziorvosi, foglalkozás-egészségügyi, belgyógyász szakvizsga.

Szolgálati lakást (igény szerint), folyamatos továbbképzési lehetőséget, illetve heti egy szakmai napot biztosítunk.

Részletes szakmai önéletrajzot, a jelentkező iskolai végzettségét, szakképesítését, idegen nyelv ismeretét igazoló okiratok másolatát a Sopronkőhidai Fegyház és Börtön címére (9407 Sopronkőhida, Pesti Barnabás u. 25.) kérjük benyújtani.

Bővebb felvilágosítás kérhető *Csendesné Fuszik Eszter* bv. közalkalmazottól a 06-99/511-538-es telefonszámon, illetve a csendesne.f.eszter@bv.gov.hu e-mail címen.