

## Kozmetikai tetoválás után jelentkező sarcoidosis esete

### A case of sarcoidosis after cosmetics tattoo

HARSÁNYI EMESE DR.<sup>1</sup>, PREISZ KLAUDIA DR.<sup>2</sup>, TEMESVÁRI ERZSÉBET DR.<sup>2</sup>,  
KÁRPÁTI SAROLTA DR.<sup>2</sup>, HÁRSING JUDIT DR.<sup>2</sup>, KUROLI ENIKŐ DR.<sup>2</sup>

Szent Pantaleon Kórház-Rendelőintézet Dunaújváros, Infektológiai Osztály<sup>1</sup>,  
Dunaújváros, Magyarország  
Simmelweis Egyetem, Általános Orvostudományi Kar Bőr-, Nemikórtani- és Bőronkológiai  
Klinika<sup>2</sup>, Budapest, Magyarország

#### ÖSSZEFOGLALÁS

A szerzők egy 34 éves nőbeteg esetét mutatják be, akinél egy éve diagnosztizáltak a cutan sarcoidosist. Az első kozmetikai tetoválás 10 éve történt a szemöldökök vonalában. A második tetoválást más festékkel végezték. Tíz hónappal később a jobb szemöldök területén barnásvörös, tömött nodulusok jelentek meg. Klinikai kép alapján felmerült a cutan sarcoidosis, melyet a szövettani vizsgálat igazolt. A beteg laboratóriumi vizsgálatai magas szérum angiotenzin-konvertázenzim szintet mutattak. A mellkasröntgen vizsgálat, majd az elvégzett komputer tomográfias vizsgálat is mindkét tüdőleányban jól körülírt nodulusokat ábrázolt. A tuberculosist a kiegészítő vizsgálatok kizárták. A pulmonáris sarcoidosist a későbbiekben elvégzett vizsgálatok nem tudták egyértelműen alátámasztani. Az epicutan tesztlés negatív eredményt adott. Lokális kortikoszteroid terápia mellett a bőrtünetek kismértékben javultak. A szisztémás kortikoszteroid kezelésbe a beteg nem egyezett bele. A szerzők az eset kapcsán összefoglalják a kozmetikai tetoválás következményeként leírt cutan sarcoidosissal kapcsolatos jelenlegi ismereteket, megfigyeléseket és új kezelési lehetőségeket.

#### SUMMARY

Authors describe the case of a 34-year-old female suffering for one year from cutan sarcoidosis. The first eyebrows cosmetics tattoo had been applied 10 years before. The second tattoo was performed with another pigment, and was followed by 10 months later by reddish-brownish papulonodular lesions along the right eyebrow. Histological examination of the skin biopsy confirmed cutaneous sarcoidosis. Laboratory studies showed elevated serum angiotensin convertase enzyme level. The chest radiographs and the first computed tomography scan of the chest with contrast revealed multiple, noncalcified, parenchymal nodules. Lung tuberculosis and other infectious etiology were also excluded. The epicutaneous patch testing for standard series of allergens was negative. After topical corticosteroid therapy minimal regression of the symptoms was observed. The patient didn't except the oral corticosteroid treatment. Authors provide an overview of the disease, differential diagnoses, and information on new therapeutic approaches.

**Kulcsszavak:**  
kozmetikai tetoválás - cutan sarcoidosis -  
kortikoszteroid-terápia

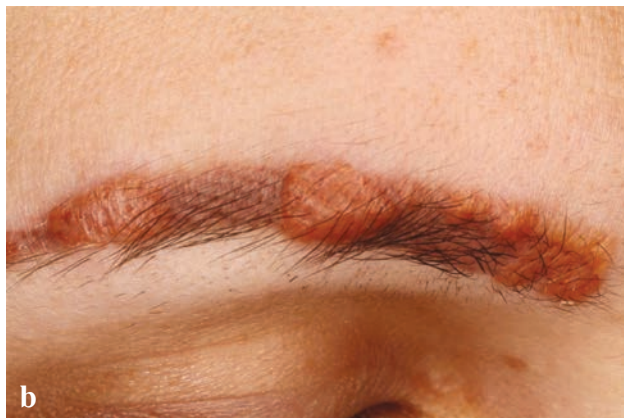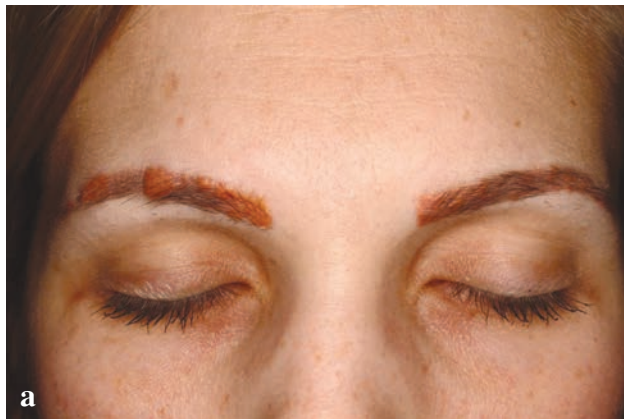**Key words:**  
cosmetics tattoo - cutan sarcoidosis -  
corticosteroid-therapy

A sarcoidosis ismeretlen eredetű, elsajtosodás nélküli granuloma képződéssel járó betegség, mely több szervet, illetve szervrendszert érinthet (1, 8). A sarcoidosist elsőként Sir Jonathan Hutchinson írta le 1875-ben, majd a cutan sarcoidosist lupus pernicio-ként Besnier (7) 1899-ben. A bőrtünetek egyharmada nem társul más szervi érintettséggel (1). A bőrtünet változatos lehet, többnyire multiplex, jellegzetesen az ajkakon, szemhéjakon vagy korábbi traumának kitett (tetovált) területen jelenik meg. Megjelenhet lividvörös plakk, maculopapulosus exanthema és ritkábban subcutan nodularis beszűrődés formájában. A diagnó-

zishoz a szövettani vizsgálat feltétlenül szükséges, mely epitheloid granulomát ír le sajtos necrosis nélkül. Differenciáldiagnózisként felmerülhetnek infekciós, autoimmun eredetű kórképek és malignus betegségek is. A tetoválás elterjedésével folyamatosan nő a tetováláshoz, illetve kozmetikai tetováláshoz köthető sarcoidosissal kapcsolatos esetismertetések száma. Az utóbbi 25 évben megjelent kozmetikai tetoválással összefüggő esetismertetések feldolgozása révén próbáljuk összefoglalni a pathogenezist, diagnosztikai, differenciáldiagnosztikai és terápiás lehetőségeket.

## Esetismertetés

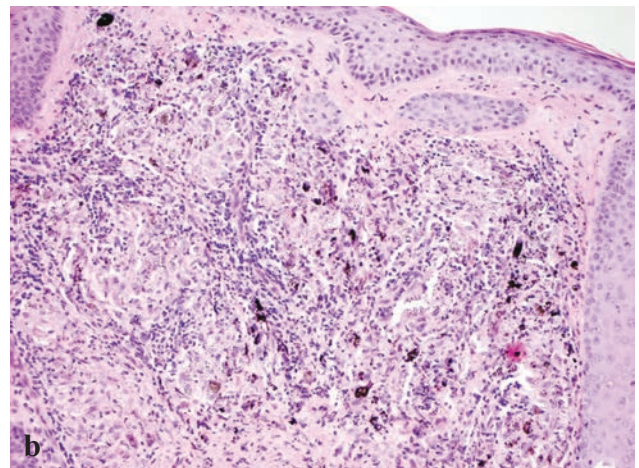
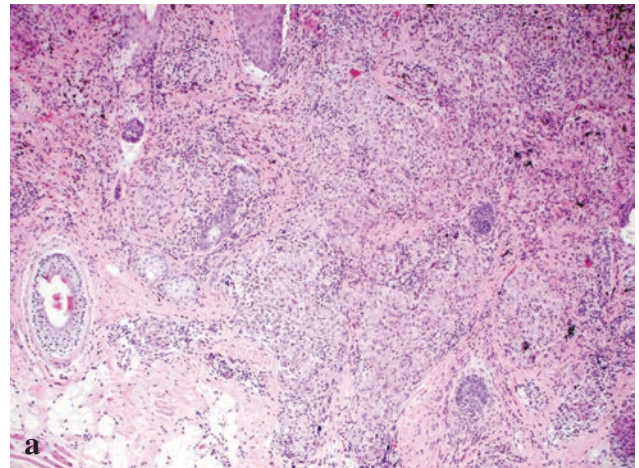
A 34 éves nőbeteg anamnézisében krónikus betegség nem szerepel. 10 évvel korábban mindkét szemöldök területén kozmetikai tetoválás történt barna színű pigmenttel. Az első tetoválás után helyi reakció nem jelentkezett. A második tetoválás 2013 márciusában történt. A tetoválás után 10 hónappal a jobb szemöldök vonalában barnás-vörös, tömött, 2-3 mm átmérőjű csomók jelentek (1. ábra a., b.). Időnként viszketést és enyhe nyomásérzékenységet panaszolt. A klinikai kép alapján cutan sarcoidosis gyanúja merült fel, melyet a szövettani vizsgálat (2. ábra a., b.) megerősített. A bőrtünetek megjelenésével egy időben száraz köhögés, rekedtség, szűrő mellkasi fájdalom lépett fel, melyet ízületi fájdalom kísért. A fizikális vizsgálat során más kóros eltérés nem volt. A mellkasröntgen 10 mm átmérőjű, kerekded nodulusokat írt le mindkét oldalon, ezért intravénás kontrasztanyaggal mellkas komputertomográfiai vizsgálat (mellkas CT) készült. A mellkas CT vizsgálat a jobb tüdőben 2, a bal tüdőben 3 perifériás nodulust írt le, átmérőjük 3-10 mm közötti volt. Hilaris nyirokcsomó duzzanat, illetve pleuralis eltérés nem volt. A pulmonológiai konzílium a pulmonalis tuberculosist kizárta, 3 hónap múlva a mellkas CT vizsgálat ismétlését javasolta és sarcoidosis gyanúját vetette fel. Az intracutan tuberculin teszt 72 órás értékelésben negatív eredményt adott. A beteg szérum angiotenzin-konvertáz enzim (SACE) szintje emelkedett volt, a rutin laboratóriumi vizsgálatokban egyébként érdemi kóros eltérés nem volt. A bőrtünet szövettani vizsgálata sarcoidosist igazolt. Az epicutan tesztelés (környezeti standard sor) azonnali és késői (48 óra-7. nap) értékelésben negatív lett. A lokálisan alkalmazott 0,1 %-os mometason krém használata mellett a bőrtünetek az első két nap után regredáltak, majd recidiváltak és ezt követően megfigyelésünk alatt már nem



1. ábra

Kozmetikai tetoválás után jelentkező bőrtünetek:

- a. mindkét oldali szemöldök területén barnásvörös, tömött nodulusok,
- b. a jobb szemöldök vonalában barnásvörös, tömött, 2-3 mm átmérőjű csomók



2. ábra

- a. HE 100x: A dermisben részben egymással összeolvadó, részben kisebb, körülírt, kerek vagy ovális, el nem sajtosodó, epitheloid sejtes granuloma látható,
- b. HE 200x: A granulomák epitheloid sejtekből és néhány óriássejtből állnak, lymphocyták kis számban a granulomák között helyezkednek el. Környezetükben a histiocytákban és a sejtek közötti állományban egyaránt apró szemcsés, másutt durva rögös, fekete exogén pigment figyelhető meg

váltak. A bal szemöldök területén másfél hónappal később azonos morfológiájú bőrtünet jelentkezett, és a lokális szteroid kezelés számottevően ezt sem befolyásolta. A beteg a szisztémás kortikoszteroid kezelésbe nem egyezett bele, de a szakirodalom által javasolt doxycyclin terápiát elfogadta és ezt 8 hétig folytatta. Az utóbbi kezelés atípusos mycobacterium fertőzés esetén hozhatott volna kedvező eredményt. Az ismételt mellkas CT vizsgálat a korábban észlelt elváltozások regresszióját írta le, és az ismételt pulmonológiai szakvizsgálat a pulmonalis sarcoidosist nem tudta egyértelműen igazolni, de további rendszeres (félévente) pulmonológiai követést javasolt. Az esetet az egyre szélesebb körben elterjedt tetoválás és ezen belül a kozmetikai tetoválás gyakorisága miatt tartottuk bemutatásra méltónak, mert várható, hogy nőni fog a tetováláshoz, illetve a kozmetikai tetováláshoz kapcsolódó bőrtünetek száma.

## Megbeszélés

A fenti eset kapcsán, a kozmetikai tetoválás során megjelent cutan sarcoidosissra vonatkozó szakirodalmi adatokat tekintettük át 25 évre visszamenően.

A tetoválást már az ókorban (28) is ismerték, vallási és spirituális jelentősége volt. Kosmetikai okokból a tetoválást csak néhány évtizede alkalmazzák. Az első tetováláshoz köthető sarcoidosis esetet 1939-ben (20) Madden írta le, ebben az esetben az epicutan tesztes higanyra pozitív eredményt adott. A kosmetikai tetoválás az 1970-es években kezdte térhódítását. Kezdetben vitiligo és alopecia elfedésére használták, illetve rekonstrukciós műtétek után a jobb esztétikai eredmény érdekében. A későbbiekben olyan széles körben elterjedt, hogy már nem csak orvosok, hanem kozmetikusok, tetováló művészek és sminkesek (make up artist), illetve az Amerikai Egyesült Államokban (USA) szakápolók is végeztek kosmetikai tetoválást. Az eljárást *micropigmentation* neveztek el és az 1990-es évek első felében megalapították az Amerikai Mikropigmentációs Akadémiát (*American Academy of Micropigmentation*).

Az első szemhéjtetoválást (*blepharopigmentatio*) 1984-ben Angres írta le (22) és a több, mint 250 szövődménymentes szemhéjtetoválásról megjelent cikke (22) után a szakma a beavatkozást teljesen biztonságosnak tartotta. A későbbiekben ugrásszerűen nőtt a tetováláshoz kötődő szövődményes esetek száma világszerte, ezért 2002-ben megalakult a Nemzetközi Micropigmentációs Szövetség (*International Micropigmentation Association*). 1988 és 2003 között az USA területén 5 tetováláshoz köthető szövődményes eset került bejegyzésre az étel- és gyógyszerfelhasználással foglalkozó *Food and Drug Administration*-nál (FDA). 2003 és 2004 között azonban 150 szövődményes esetet (21) jelentettek be kosmetikai tetováláshoz kapcsolódóan. Ezeket az FDA és a *Centers of Disease Control and Prevention* (CDC) kivizsgálta, és 101 esetben a szövődmény a tetoválással összefüggőnek bizonyult. Ezen esetekben ugyanazt a festéket alkalmazták, melynek forgalmazását 2004-ben betiltották. Ekkor kezdték vizsgálni a használt festékeket a *National Center for Toxicological Research* (NCTR) bevonásával. Vizsgálták az anyagok rövid- és hosszútávú lebomlásának végtermékeit illetve ezeknek a fényre, lézersugár hatására, illetve a mágneses rezonancia vizsgálat során kialakult változásait. A vizsgálatok során derült ki, hogy a vörös (PR9) és a sárga (*yellow 74*) pigmentek (21) fény-, illetve lézersugárzás alatt ismert carcinogen anyagokra bomlanak.

A kosmetikai tetováláshoz többnyire nyomtatáshoz, illetve autófestéshez használt ipari festékeket alkalmaztak. A leggyakrabban színes tetováláshoz alkalmazott festékek összetételét az 1. táblázat foglalja össze. Ezen anyagok főként kontakt allergénként ismertek. A fenti táblázatban szereplő anyagokra piercing használata kapcsán (14) írtak le szövettanilag kontaktallergiás eredetű

granulomatosis. A szemészeti szaklapokban több szerző is felhívta a figyelmet a szemhéjtetoválások (*blepharopigmentatio*) technikai nehézségeire és a szövődményekre, valamint az esetleges szövődmények műtéti megoldásainak komplexitására. Vagefi plasztikai sebész, szemész szakorvos 4 esetet közölt (14) plepharopigmentatiót követően kialakult chronicus cutan granulomatosus reakciókról.

A bőrtünet átlagosan 1-2 hónappal a beavatkozás után jelentkezett barnás-vörös vagy bőrszínű nodulusok formájában a szemhéjak vonalában. Az összefoglalásban kiemelte a tényt, hogy valamennyi esetben a tünetek a második tetoválás után jelentkeztek, melyek 2-10 év múlva történtek, felvetve a folyamatosan jelenlevő antigén stimulus alatti reexpositio szerepét.

A tetováláshoz használt festékek szervesen összetevőket *fémek oxidjait, sóit, szerves anyagokat, pl. növényi eredetű pigmenteket*, adalékanyagként higítókat és tartósítószerkeket, mint például a *glycerin, ethanol* tartalmaznak, melyek megkönnyítik a festékek bőrbe jutását. A szerves összetevők többnyire természetes úton nyert alapanyagok, mint a magnetit  $FeO \cdot Fe_2O_3$  és a faszén *C*, melyek a leggyakrabban fellelhetőek a fekete festékekben. A hematit  $Fe_2O_3$  és cinnabar  $HgS$  a vörös pigmentekben használatosak. A cadmium és higany tartalmú szervesen összetevőket, illetve a PMMA tartalmú (polymetil-hl-metacrylate) festékeket a toxicitásuk miatt ma már nem használják, alkalmazásukat az FDA tiltja. A szerves összetételű pigmentek közül az *antrachinon* (sárga, narancsvörös, vörös, magenta, lila) és az *indigó* (lila, liláskék) említendők, melyeket mesterségesen állítanak elő, különböző arányban keverve. A festékek tisztaságát előtérbe helyező cégek megpróbálták a *magnesium silicat hydroxid* (talcum) elhagyását, mivel ez önmagában is okozhat idegen test típusú granulomatosus

Szín	Festék összetevők
<b>Piros</b>	higany-szulfid (cinnabar), cadmium selenid (cadmium vörös), sienna (vörös okker, vas-hidrát vas-szulfát), nitrogén-festékek, hematit
<b>Sárga</b>	cadmium-szulfid (cadmium sárga), okker, kurkumin sárga, nitrogén-festékek, limonit, anthraquinone,
<b>Zöld</b>	króm-oxid (casalis zöld), hidratált króm sesqui-oxid (guignet zöld), malakit zöld, olmozott króm, vas-cianid, kurkumin zöld, phthalocyanine festék (réz sók sárga szén-kátrány festékekkel)
<b>Kék</b>	kobalt alumínát (azúr kék), phthalocyanine, vas-vascianid, indigoid
<b>Ibolya</b>	mangán ibolya, indigoid
<b>Fehér</b>	títán-oxid, cink-oxid, oxid-hidroxid ásvány
<b>Világos-barna</b>	vas-oxidok
<b>Barna</b>	okker
<b>Fekete</b>	indiai tinta (tustinta), szén, vas-oxid, börcönyfa kivonat, magnetit

1. táblázat

Ortiz A. E., Alster T. S.: Rising Concern over Cosmetic Tattoos, *Dermatol. Surg.* 2011;1-6 Table 1. Tattoo Pigment Components

reakciót. Kis manufaktúrák kísérleteztek tartósító-, higítószer- és alkoholmentes festékek előállításával, de ezek esetén nagy a bakteriális fertőzések rizikója, mint pl. Belgiumban 2004-ben *Pseudomonas aeruginosa*-val fertőzött festékek kerültek a nemzetközi piacra (13, 21). Az új fluoreszcens pigmentek éjjel is láthatók, ezek kapcsán a késői szövődmények tekintetében még kevés tapasztalat van. A kozmetikai tetováláshoz (*tartós make up*) használt pigmentek kisebb szemcséket tartalmaznak, mint a test tetoválásához használatosak. Ez a basalis rétegig bejuttatott, kisebb szemcséjű pigment 1-2 év alatt eltűnik és ismételt tetoválással lehet újra pótolni.

A genetikai tényezők is számottevőek a sarcoidosis pathogenesisében. A betegség incidenciája átlagosan 10-40/100 000 lakos (1), az afroamerikaiak körében a leggyakoribb (1,9), a nő-férfi arány 5:1 (1). Európán belül Skandináviában a legmagasabb a betegség incidenciája, 64 eset/100 000 lakos, míg Lengyelországban mindössze 3 eset jut 100 000 lakosra évente. Ritkán előforduló betegség az eszkimóknál, Dél-Ázsiában, Új-Zéland Maoriban és Kanadában (9, 12). Egypetűjű ikrekben 2-, illetve 4-szer gyakoribb a betegség előfordulása, mint kétpetűjűekben. Bizonyítottan gyakoribb a HLA-B8 alléllal rendelkező pácienseknél és összefüggésbe hozható a HLA-A1 és HLA-DR3 (7, 12) allélek jelenlétével is.

A sarcoidosis diagnózisához valamennyi szerző elengedhetetlennek tartja a szövettani vizsgálatot. A cutan sarcoidosis szövettani diagnózisa kapcsán egyes szerzők, pl. *White* (2) úgy gondolják, hogy amennyiben a szövettani vizsgálat során pigment, illetve bármely más idegen test azonosítható a mintában, nem beszélhetünk sarcoidosissról. Ezt a véleményt azonban sokan (3, 4, 5) vitatják arra hivatkozva, hogy a szisztémás sarcoidosist kiváltó tetoválások esetén is, ritkán, de fellelhető idegen test a szövettani mintában, és ez nem ingatja meg a szisztémás sarcoidosis diagnózisát. *Ball és munkatársai* (6) arról számolnak be, hogy az általuk szisztémás sarcoidosissal diagnosztizált betegek mintáinak 50%-ában volt fellelhető idegen test. A sarcoidosis patogenezisére vonatkozóan összefoglalható, hogy a bőr bármilyen mechanikai sérülése például venapunctio, védőoltás (40) és az ennek nyomán keletkezett heg is okozhat sarcoidosist. 2006-ban *Selim és munkatársai* (7) egy összefoglaló tanulmányt adtak ki a sarcoidosis okairól különös figyelmet fordítva a patogenezisben szerepet játszó tényezőkre. A sarcoidosis kialakulásához egy immunológiai dysregulatio mechanizmus vezet, melynek lényege a hosszan fennálló, alacsony virulenciájú, az immunrendszer számára nehezen eltávolítható antigén jelenléte. Az ilyen antigén krónikus T sejt aktivációt, illetve a Th1 túlsúlyú immunválaszt indít be, melynek eredménye a granuloma kialakulása (9). *Katchar és munkatársai* (10) ezt az antigén típust 3 csoportra osztották: infekciós, környezeti és autoantigénekre. A leggyakoribb infekciós antigének, amelyek bizonyítottan szerepet játszanak a granulomatosis bőrelváltozások kialakulásában (7) a *Mycobacterium tuberculosis*, *Mycoplasma*

*species*, *spirocheta species*, *atypusos mycobacteriumok*, *Propionibacterium acnes*, *Borrelia burgdorferi*, *herpes simplex vírus*, *Epstein-Barr vírus*, *cytomegalovírus*, *coxsackie vírus*, *rubella vírus*, *Histoplasma species*, *cryptococcus species*, *coccidiosist okozó genusok és speciestek*, *Sporothrix schenckii* (11). A környezeti antigének közül leggyakrabban előforduló anyagok a fémek, mint pl. *zirconium*, *alumínium*, *beryllium*, szerves anyagok közül a *fenyő*, *pollen*, szervesetlen anyagok közül az *agyag*, *talaj*, *talcum* és autoantigénként AV 2S3+ és HLA-DR17+. A fény- és elektronmikroszkópos vizsgálatok (15, 16) a szövődmenymentes tetoválások során leírják a korai fázisban a festékszémcsék extracelluláris szétszóródását az epidermisben és dermisben. Később ezeket teljesen fagocitálják főként a macrophagok és kis részüket egyéb sejtek. A macrophagok a pigmentet a regionális nyirokcsomókba szállítják. Leírtak mágneses rezonancia vizsgálatok (MRI) során diagnosztikai nehézségeket melanoma malignum miatt vizsgált, színes tetoválást viselő betegeknél (17), ahol a tetoválásból nyirokcsomókba szállított pigmentek (18, 19) metastasist imitáltak. A sarcoidosis diagnózisának szövettani igazolását követően szükséges általános laboratóriumi vizsgálatok (1) elvégzése, melyekben várható eltérés a gyorsult süllýedés, leucocytosis, lymphopenia, eosinophilia (25%) és gyakori a CRP és szérúm-IgM-szint emelkedés is. A betegek 10%-ánál fordul elő hypercalcaemia és calciuria a macrophagok fokozott D-vitamin szintézisének eredményeként (1). A szérúm angiotenzinkonvertáló enzim (SACE) az esetek 75%-ban emelkedett. Ez önmagában nem diagnosztikus értékű, viszont alkalmas a betegség aktivitásának követésére (1). A kivizsgálás során feltétlenül szükséges a mellkas kétirányú röntgen vizsgálata, melyet bilaterális hilaris adenopathia, vagy intrapulmonaris eltérések esetén mellkas CT vizsgálattal, intradermális tuberculin próbával (PPD-teszt), illetve pulmonológiai szakvizsgálattal egészítünk ki. A PPD-teszt negativitása jellegzetes, de nem specifikus tünet (1). A laboratóriumi vizsgálatoknak tartalmazniuk kell a máj-, vesefunkciót is. Egyéb sarcoidosishoz társuló szindrómák kizárása céljából szemészeti, kardiológiai, neurológiai konzílium javasolt. A tetoválások után észlelt sarcoidosis mellett leggyakrabban pulmonaris eltéréseket (6, 23, 24), bilaterális hilaris lymphadenopathiat (BHL) írtak le. Az intrapulmonalis nodulusokból nyert minta szövettani eredménye a pulmonaris vagy szisztémás sarcoidosissal közölt esetekben (25, 26) el nem sajtosodó granulomat igazolt.

A differenciáldiagnózis a tetoválás után jelentkező esetekben könnyebb, mint ép bőrön észlelt esetekben. Főként az infekciós eredetű granulomák (tuberculosis, lepra, mycosisok) kizárása fontos (1, 7), valamint elkülönböztendő a syphilis (1) és keloid (7) is. Megemlítenédő a herpes zoster utáni keloid talaján kialakult sarcoidosis (27) lehetősége. Az arcon megjelenő tünetek esetén a chronicus cutan lupus erythematosus (CCLE) (1) gyanúja is felmerülhet. Elkülönböztendők a kontakt allergiás eredetű granulomatosis (27, 41) elváltozások, a chroni-

cus lichenoid reakciók (28), illetve malignus tumorok (29-37). Sarcoidosist utánzó malignus bőrelváltozások lehetnek például a B-sejtes lymphoma (29), pseudolymphoma (30), melanoma (31, 32), basalioma (33), non-Hodgkin lymphoma (34) és laphám carcinoma (35). A szövettani vizsgálat az *immunhisztokémiai vizsgálatokkal* kiegészítve lehetővé teszi ezen kórképek differenciálását.

Terápia tekintetében a szakirodalom első helyen a kortikoszteroid kezelést említi (1, 7, 25), mely a klinikai kép függvényében lokális, intrakután (intralézionális) és szisztémás lehet. A lokálisan alkalmazott szerek közül megemlítendő az intralézionálisan alkalmazható triamcinolon acetamid (14), vagy tacrolimus 0,1%-os kenőcs (25) formájában, illetve más lokális kortikoszteroidok. Blepharopigmentációt követő sarcoidosis esetén (14) leírták a szisztémás kortikoszteroid kezelés melletti intralézionális szteroid kezelést, illetve terápia rezisztens esetekben a szemészeti műtéti eltávolítást is. Amennyiben a tünetek a lokális kezelésre nem reagálnak, illetve a kivizsgálás során pulmonalis, vagy szisztémás sarcoidosis igazolódik, szisztémás kortikoszteroid kezelés (1, 7, 14, 25) javasolt. Kortikoszteroid kezelésre nem javuló szisztémás sarcoidosis esetén a kortikoszteroid terápia kiegészíthető azathioprinnal vagy methotrexattal (1). Alternatív megoldás lehet a chloroquin (1, 7, 36), allopurinol (1, 7, 37), thalidomid (1, 7, 37, 38) és tumornekrózisfaktor-alfa-gátló (TNF-alfa-gátló) kezelés (1, 39) is. Blepharopigmentációt követő sarcoidosisban (14) 4 eset kapcsán leírták, hogy az intralézionális kortikoszteroid kezelés mellett szisztémás kortikoszteroid terápia, relapsus esetén pedig a szemészeti műtéti megoldás is javasolt. Valamennyi esetben fontosnak tartották az infekciós eredetű sarcoidosisok kizárását a hosszú (akár hónapokig tartó) kortikoszteroid kezelés megkezdése előtt.

Az általunk bemutatott eset felhívja a figyelmet arra, hogy az egyre népszerűbb tartós kozmetikai tetoválás eredményeként várhatóan nőni fog a cutan sarcoidosis, illetve más tetováláshoz kapcsolódó szövödmények száma. A betegek szisztémás kortikoszteroid kezeléstől való féltelme és a compliance hiánya szintén nehezíti az egyébként sem könnyű kezelést.

## IRODALOM

- Kárpáti S., Kemény L., Remenyik É.: Bőrgyógyászat és venerológia. Medicina. (2012) 23. 416-418, 1008-1009.
- White C. R., Farmer E., Reedhood A. F.: Predominantly mononuclear cell granulomas. Pathology of the Skin. London (1990) 219-227.
- Giuffrida T. J., Kerdel F. A.: Sarcoidosis. Dermatol Clin. (2002) 20, 435-447.
- Hsu S., Le E. H., Khoshevis M. R.: Differential diagnosis of annular lesions. Am Fam Physician. (2001) 64, 289-296.
- Caro I.: Scar sarcoidosis. Cutis (1983) 32, 531-533.
- Ball N. J., Kho G. T., Martinka M.: The histologic spectrum of cutaneous sarcoidosis: a study of twenty-eight cases. J Cutan Pathol. (2004) 31, 160-168.
- Selim A. és mtsai.: Scar Sarcoidosis: A case report and brief review. Cutis (2006) 78, 418-422.
- English J. C. 3rd, Patel P. J., Greer K. E.: Sarcoidosis. J Am Acad Dermatol. (2001) 44, 725-743.
- Rybicki B. A., Major M., Popovich J. Jr. és mtsai.: Racial differences in sarcoidosis incidence: a 5-year study in health maintenance organization. Am J Epidemiol. (1997) 145, 234-241.
- Katchar K., Soderstrom K., Wahlstrom J. és mtsai.: Characterisation of natural killer cells and CD56+ T cells in sarcoidosis patients. Eur Respir J. (2005) 26, 77-85.
- Song Z., Marzilli L., Greenlee B. M. és mtsai.: Mycobacterial catalase-peroxidase is a tissue antigen and target of the adaptive immun response in systemic sarcoidosis. J Exp Med. (2005) 201, 755-767.
- Hosoda Y., Yamaguchi M., Hiraga Y.: Global Epidemiology of sarcoidosis: what story do prevalence and incidence tell us? Clin Chest Med. (1997) 18, 681-694.
- <http://www.fda.gov/downloads/aboutfda/transparency/basics/ucm46800.pdf>.
- Vagefi M. R., Dragan L., Hughes S. M. és mtsai.: Adverse reactions to permanent eyeliner tattoo. Ophthal Plast Reconstr Surg. (2006) 22(1), 48-51.
- Tse D. T., Folberg R., Moore K.: Clinicopathologic Correlate of Fresh Eyelid Pigment Implantation. Arch Ophthalmol. (1985) 103(10), 1515-1517.
- Patipa M., Jakobiec F. A., Krebs W.: Light and electron microscopic findings with permanent eyeliner. Ophthalmology (1986) 93, 1361-1365.
- van der Velden E. M., Defranco J., Baruchin A. M.: Cosmetic and reconstructive medical tattooing. Curr Opin Otolaryngol Head Neck Surg (2005) 13, 349-353.
- Anderson L. L., Cardone J. S., McCollough M. L. és mtsai.: Tattoo pigment mimicking metastatic malignant melanoma. Dermatol Surg (1996) 22, 92-94.
- Kurle S., Schulte K.W., Homey B. B.: Accumulation of tattoo pigment in sentinel lymph nodes. Hautarzt (2009) 60, 781-783.
- Madden J. F.: Reactions in tattoos. Arch Dermatol. (1939) 40, 256-262.
- Ortiz A. E., Alster T. S.: Rising Concern over Cosmetic Tattoos. Dermatol Surg. (2011) <http://onlinelibrary.wiley.com/doi/10.1111/j.1524-4725.2011.02202.x/pdf>.
- Angres G. G.: Angres permalid-liner method: a new surgical procedure. Ann Ophthalmol (1984) 16, 145-148.
- Sowden J. M., Cartwright P. H., Smith A. G. és mtsai.: Sarcoidosis presenting with a granulomatous reaction confined to red tattoos. Clin Exp Dermatol. (1992) 17, 446-448.
- Hanada K., Chiyoya S., Katabira Y.: Systemic sarcoidal reaction to tattoo. Clin Exp Dermatol. (1985) 10, 479-484.
- Antonovich D. D., Callen J. P.: Development of Sarcoidosis in Cosmetic Tattoos. Arch Dermatol. (2005) 41, 869-872.
- Landers M. C., Skokan M., Law S. és mtsai.: Cutaneous and Pulmonary Sarcoidosis in Association With Tattoos. Cutis (2005) 75(1), 44-48.
- Barazza V.: Post herpes zoster scar sarcoidosis (letter). Acta Derm Venereol. (1999) 79, 495.
- Sanghavi S. A., Dongre A. M., Khopkar U. S.: Tattoo reactions-An epidemic on the surge: A report of 3 cases. Indian J Dermatol Venereol Leprol. (2013) 79, 231-234.
- Sangueta O. P., Yadav S., White C. R. és mtsai.: Evolution of B-cell lymphoma from pseudolymphoma. A multidisciplinary approach using histology, immunohistochemistry, and Southern blot analysis. Am J Dermatopathol. (1992) 14, 408-413.
- Zinberg M., Heilman E., Glickman F.: Cutaneous pseudolymphoma resulting from a tattoo. J Dermatol Surg Oncol. (1982) 8, 955-958.
- Soroush V., Gurevitch A.W., Peng S. K.: Malignant melanoma in a tattoo: case report and review of the literature. Cutis (1997) 59, 111-112.
- Kircik L., Armus S., van der Broek H.: Malignant melanoma in a tattoo. Int J Dermatol. (1993) 32, 297-298.
- Wiener D. A., Scher R. K.: Basal cell carcinoma arising in a tattoo. Cutis (1987) 62, 125-127.
- Armiger W. G., Caldwell E. H.: Primary lesion of non-Hodgkin's lymphoma, occurring in a skin tattoo: case report. Plast Reconstr Surg. (1978) 62, 125-127.

35. *Ortiz A., Yamauchi P. S.*: Rapidly growing squamous cell carcinoma from permanent make up tattoo. *J Am Acad Dermatol.* (2009) *60*, 1073-1074.
36. *Wallace D. J.*: The use of chloroquine and hydroxychloroquine for non-infectious conditions other than rheumatoid arthritis or lupus: a critical review. *Lupus* (1996) *5 (suppl 1)*, 59-64.
37. *Bregnhoej A., Jemec G. B.*: Low-dose allopurinol in the treatment of cutaneous sarcoidosis: response in four of seven patients. *J Dermatolog Treat.* (2005) *16*, 125-127.
38. *Wu J. J., Huang D. B., Pang K. R. és mtsai.*: Thalidomide: dermatological indications, mechanisms of action and side-effects. *Br J Dermatol.* (2005) *153*, 254-273.
39. *Callejas-Rubio J. L., Lopéz-Perez L., Ortego-Centeneo N.*: Tumor necrosis factor- $\alpha$  inhibitor treatment for sarcoidosis. *Ther Clin Risk Manag.* (2008) *4(6)*, 1305-1313.
40. *Huynh T. N., Jackson J. D., Brodell R. T.*: Tattoo and vaccination sites: Possible nest for opportunistic infections, tumors and dysimmune reactions. *Clin Dermatol.* (2014) *32(5)*, 678-684.
41. *Pónyai K., Ablonczy E., Hársing J. és mtsai.*: Sarcoidosis (after cosmetic intervention). *Orv Hetil.* (2005) *146(41)*, 2113-2116.
- Érkezett: 2015. 01. 15.  
Közlésre elfogadva: 2015. 02. 20.

## Hazai Hírek

*Dr. Kohánka Valéria* az NMH MMI Munkahigiénés és Foglalkozás-egészségügyi Főosztályának (korábbi OMFI) bőrgyógyász főorvosa *Tóth Imre* emlékérmét kapott. Az emlékérmét a Magyar Üzemegészségügyi Tudományos Tanács adományozza olyan kollégáknak, akik kiemelkedő elméleti, vagy gyakorlati kutatómunkát végeznek a foglalkozás-egészségügy terén.

A Bőrgyógyászati és Venerológiai Szemle Szerkesztősége fenntartja magának a jogot a hirdetések és szponzorált közlemények elfogadására, de ezek tartalmáért semmilyen körülmények között nem vállal felelősséget.