

SEMMELWEIS EGYETEM
DOKTORI ISKOLA

Ph.D. értekezés

DR. GYÖNGYÖSI NÓRA

Bőrgyógyászat és venerológia
című program


Programvezető: Dr. Sárdy Miklós, egyetemi tanár
Témavezető: Dr. Wikonkál Norbert, egyetemi tanár
Konzulens: Dr. Marschalkó Márta, egyetemi tanár

Az ultraibolya sugárzás szerepe a kísérletes és klinikai dermatológiában

Doktori értekezés

Dr. Gyöngyösi Nóra

Semmelweis Egyetem
Klinikai Orvostudományok Doktori Iskola



Témavezető: Prof. Dr. Wikonkál Norbert, Ph.D., DSc., egyetemi tanár
Konzulens: Prof. Dr. Marschalkó Márta, Ph.D., egyetemi tanár

Hivatalos bírálók: Dr. Margittai Éva, Ph.D., egyetemi adjunktus
Dr. Lengyel Zsuzsanna, Ph.D., egyetemi adjunktus

Komplex vizsga szakmai bizottság:

Elnök: Prof. Dr. Arató András, Ph.D., DSc., egyetemi tanár

Tagok: Dr. Tory Kálmán, Ph.D., egyetemi adjunktus
Prof. Dr. Szabó László, Ph.D., főiskolai tanár

Budapest
2020

Tartalomjegyzék

Rövidítések jegyzéke	4
1. Bevezetés.....	6
1.1. Az ultraibolya sugárzás fizikája.....	7
1.2. Az ultraibolya sugárzás hatásai az élő szervezetre.....	9
1.3. UVB által kiváltott dermatitis solaris, napégés, ennek mechanizmusa	10
1.4. UVA és fotoaging.....	11
1.5. Az UV sugárzás bőrre gyakorolt hatásának a vizsgálata állatmodellben.....	13
1.6. A primer cutan lymphomák.....	15
1.7. Lymphomatoid papulosis klinikuma és klasszifikációja.....	17
1.8. A CTCL és LyP kezelése.....	20
1.8.1. Fototerápia.....	22
1.8.2. Extrakorporális fotoferezis.....	25
1.8.3. Radioterápia	25
1.8.4. Teljes bőr elektronnyaláb sugárterápia (TSEBT).....	26
1.8.5. Szisztémás kezelések.....	27
2. Célkitűzések.....	29
2.1. Egyszeri UVB-sugárzás hatására létrejövő bőrelváltozások vizsgálata különböző genotípusú egereken.....	29
2.2. A lymphomatoid papulosis miatt gondozott páciensek klinikai és szövettani adatainak elemzése, különböző terápiákra adott válaszaik, követésük.....	29
3. Módszerek.....	31
3.1. Egyszeri UVB-sugárzás vizsgálata egérbőrben.....	31
3.1.1. A kísérletekben használt állatok.....	31
3.1.2. UVB-besugárzás	31
3.1.3. A bőrpír és az ödéma értékelése.....	32
3.1.4. Az bőr ödémájának ex vivo mérése optikai koherencia tomográffal.....	32
3.1.5. Szövettani értékelés.....	33
3.1.6. Bőr homogenizálása és citokin vizsgálatok.....	33

3.1.7. Statisztikai analízis.....	34
3.2 CD8+ Lymphomatoid papulosis vizsgálata.....	34
3.2.1. Páciens minták.....	34
3.2.2. LyP diagnózis felállítása.....	34
3.2.3. A betegek követése.....	35
3.2.4. Vizsgálati minták.....	35
3.2.5. Szövetteni értékelés.....	35
3.2.6. Immunhisztokémiai és molekulás genetikai minták feldolgozása.....	36
4. Eredmények.....	37
4.1. Egyszeri UVB-sugárzás vizsgálata egérbőrben.....	37
4.1.1. A különböző egértörzsek fotoszenzitivitásának vizsgálata.....	37
4.1.2. Az eritéma vizsgálata.....	37
4.1.3. A bőrödéma vizsgálata	39
4.1.4. A bőr vastagságának növekedése és a gyulladás mértéke.....	44
4.1.5. Citokin vizsgálatok	46
4.2. A CD8+ Lymphomatoid papulosis vizsgálata.....	46
4.2.1. A LyP esetek klinikai áttekintése.....	46
4.2.2. Hisztopatológiai értékelés.....	51
4.2.3. Immunhisztokémiai vizsgálatok eredményei.....	60
4.2.4. Molekuláris vizsgálatok.....	60
4.2.5. A CD8+ LyP kezelésében fototerápiával elért eredményeink.....	61
5. Megbeszélés.....	62
6. Következtetések.....	74
7. Összefoglalás.....	77
8. Summary.....	78
9. Irodalomjegyzék.....	79
10. Saját publikációk jegyzéke.....	92
11. Köszönetnyilvánítás.....	95

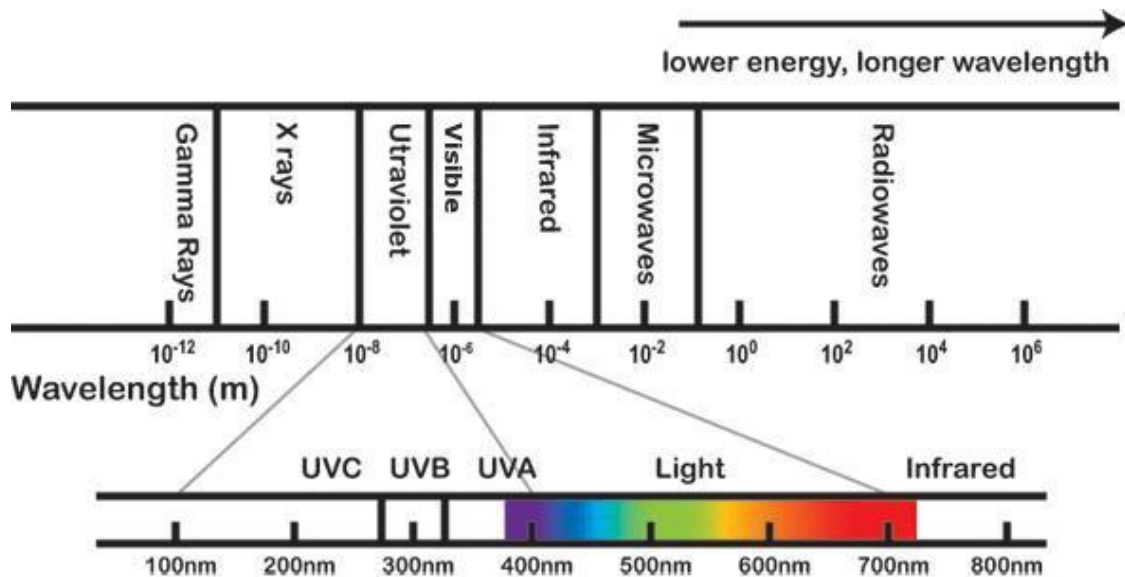
Rövidítések jegyzéke

µm	mikrométer
nm	nanométer
UV	ultraviolet (ultraibolya)
CFC	Chlorofluorocarbon (klór-fluor-szénhidrogének)
CPD	ciklobután pirimidindimer
(6-4)-PD	pirimidin-(6-4)-pirimidon fotoproduktum
NER	nukleotid excíziós reparáció
GGR	globális genom reparáció
TCR	transcription-coupled repair (transzkripcióhoz-társuló reparáció)
NO	nitrogén-monoxid
PG	prostaglandin
MED	minimális eritéma dózis
IARC	International Agency for Research on Cancer (Nemzetközi Rákkutatási Ügynökség)
WHO	World Health Organization (Egészségügyi Világszervezet)
PCL	primary cutaneous lymphoma (primer kután limfóma)
CTCL	cutaneous T cell lymphoma (kután T-sejtes limfóma)
CBCL	cutaneous B cell lymphoma (kután B-sejtes limfóma)
H&E	hematoxin-eozin
EORTC	European Organisation for Research and Treatment of Cancer
MF	mycosis fungoides
LyP	lymphomatoid papulosis
C-ALCL	cutaneous anaplastic large cell lymphoma (kután anapláziás nagysejtes lymphoma)
PLEVA	pityriasis lichenoides et varioliformis acuta
PLC	pityriasis lichenoides chronica
EMA	European Medicines Agency (Európai Gyógyszerügynökség)
PUVA	psoralen + UVA
re-PUVA	retinoid + PUVA
CR	complete response (teljes válasz)
PR	partial response (részleges válasz)

PD	progressive disease (progresszív betegség)
IFN	interferon
FDA	Food and Drug Administration (Amerikai Egyesült Államok Élelmiszerbiztonsági és Gyógyszerészeti Hivatala)
NHL	Non-Hodgkin Lymphoma
IMRT	intensity-modulated radiotherapy (intenzitás-modulált sugárterápia)
TSEBT	total skin electron beam therapy (teljes bőr elektronnyaláb sugárterápia)
OCT	optical coherence tomography (optikai koherencia tomográfia)
MCH	mechlorethamin
CRD	Clinically Relevant Dose (klinikailag releváns dózis)
IL	interleukin
TNF	tumor-nekrózis faktor
Rrr	Relative redness ratio (relatív eritéma hányados)
TCR	T-cell receptor (T-sejt receptor)
SED	standard erythema dose (standard eritéma dózis)
MErD	minimal erythema dose (minimális eritéma dózis)
MedD	minimal edema dose (minimális ödéma dózis)
MID	minimal inflammatory dose (minimális gyulladáskeltő dózis)
BRD	biologically relevant dose (biológiailag releváns dózis)

1. Bevezetés

A fototerápia több mint egy évszázada képezi részét a modern gyógyítás terápiás arzenáljának. 1903-ban Finsen dán orvos Nobel-díjat kapott a mesterséges UV-sugárzás betegségek kezelésében történő alkalmazásáért. Kezdetben az UV-sugárzást a tuberkulózis kezelésére használták, de hamar más kórképek esetében is felmerült pozitív hatása a természetes, majd mesterséges UV-források alkalmazásával. A XIX. század vége, a XX. század eleje volt a fizika fejlődésének azon dinamikus időszaka, amikor a különböző sugárzások fizikai paraméterei leírásra kerültek. Ebben az időszakban írták le a röntgensugárzást, a radioaktivitást, és ezeket a felfedezéseket hamarosan a terápiában is felhasználták. Az UV-sugárzás mikrobák elleni alkalmazása után nem sokkal már tapasztalati úton felismerték az immunszuppresszív hatását is, ami által a gyógyításban még szélesebb körben tudták használni terápiás céllal. Az UV-sugárzás immunszuppresszív hatásának felismerése azonban messze nem volt új keletű, a napsütés orvosi gyakorlatban való használatával évezredek tapasztalata van az emberiségnek. A legrégebbi feljegyzések az ókori Egyiptomból származnak, már ott alkalmazták különböző betegségek kezelésére (1).



1. ábra Az elektromágneses sugárzás tartományai, kiemelve az emberi élet szempontjából legfontosabb látható fény tartományát, illetve az azt körülvevő ultraibolya és infravörös tartományt

Forrás: <https://www.canada.ca/en/health-canada/services/health-risks-safety/radiation/types-sources/ultraviolet.html>

1.1. Az ultraibolya sugárzás fizikája

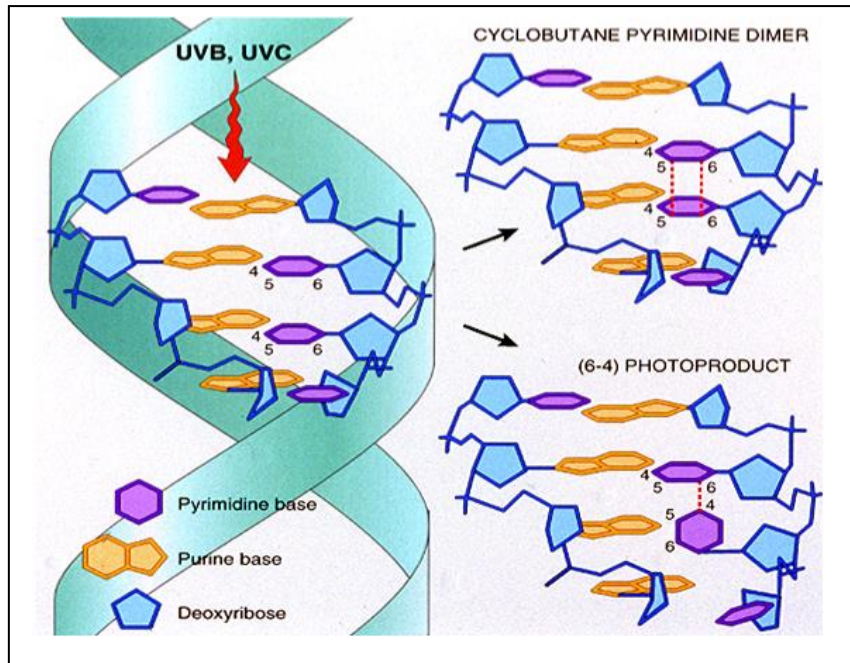
A bőrt érő környezeti hatások közül terápiás effektust főként a Föld felszínére jutó ultraibolya tartományának lehet tulajdonítani. Az ultraibolya sugárzás a Napból származik, az onnan kibocsátott elektromágneses sugárzási spektrum azon része, amely a szemünk által befogadni képes látható fénytől rövidebb hullámhosszú. Az UV-sugárzási tartomány három fő részre bontható, mivel az egyes tartományok biológiai hatásai eltérőek. Megkülönböztetünk UVA: 320-400nm, UVB: 280-320nm, és UVC: 200-280nm tartományt. Az utóbbi néhány évtizedben az UVA részt UVA1: 340-400nm és UVA2 320-340nm csoportokra bontva tárgyalják. A Föld felszínét érő sugárzást mérve megfigyelhető, hogy az UVC-tartomány teljes egészében kiszűrésre került, holott a légkör legfelső rétegében, a sztratoszféra külső részén még jelentős mennyiségben detektálható. Ennek oka az ózonpajzs megléte, aminek a leírása 1930-ban Sydney Chapman brit matematikus és geofizikushoz nevéhez fűződik (2). Ennek az a mechanizmusa, hogy az UVC-fotonok energiája a két atomos oxigén molekulát két oxigén atomra hasítja, majd az oxigén atom egy két atomos oxigén molekulából ózonmolekulát, három atomos oxigént hoz létre. Az ózonmolekula instabil, 200-300 nanométer hullámhosszú ultraibolya sugárzás hatására szétbomlik egy oxigénmolekulára és egy oxigénatomra. Az oxigénatom reakcióba lép az ózonnal, és két oxigénmolekula jön létre. Ez a folytonos ciklus hozza létre az ózonréteget, biztosítva az ózonnemesség viszonylagos állandóságát.

A Föld felszínén az élet kialakulása szempontjából kritikus elem volt az ózonréteg kialakulása, amelynek eredményeképpen a leginkább karcinogén tartomány, az UVC nem éri el a talajszintet. Ennek a jelentősége óriási volt, hiszen innentől fogva a Föld felszínén az örökítőanyag nagyobb biztonságban volt, az egymás utáni generációk tovább tudták adni a DNS-t jelentős károsodás nélkül, azaz az evolúció immáron nem csak a tengerek mélyén volt lehetséges. Az ózonpajzs számos, nem emberi tevékenységgel összefüggő ok miatt dinamikusan változik, főként a pólusokon, az északi és a déli sark környékén (3). Ezzel együtt emberi tényezők is hozzájárultak az ózonpajzs elvékonyodásához. A Rowland–Molina hipotézis 1974-ben bizonyította, hogy az 1930-as évektől használt, halogénezett szénhidrogének csoportjába tartozó freonok között

vannak olyan gázok (chlorofluorocarbon, CFC), – mint pl. a difluor-diklórmétán (CCl₂F₂) –, amelyek az ózonlyuk kialakulásáért felelősek (4). A Déli-sark feletti ózonlyuk 1985-ös felfedezése vezetett ahhoz, hogy 1987-ben aláírta az ózonréteg védelmét szolgáló Montreali Jegyzőkönyvet az alapító 46 ország, a támogatók száma az évek során pedig egyre növekedett. Ennek következtében az ózonkárosító anyagok kibocsátása 1996-ra kevesebb, mint a felére csökkent. A nemzetközi összefogás hatékonyságát példázza az a tény, hogy az ózonpajzsra ártalmas gázok emissziója továbbra is jelentős mértékben csökkent az elmúlt években, amelynek eredményeképpen már vannak adatok az ózonpajzs regenerációjára (4). Az ózonlyuk időszakos kialakulása azonban ma is észlelhető, legutóbb az Északi-sark felett detektáltak rekord méretű ózonlyukat, mely a sarkvidék felett a sztratoszférában lévő levegő különösen alacsony hőmérséklete miatt tudott kialakulni (5). Ennek ellenére nem kell számolnunk a Föld felszínét elérő UVC sugárzással, inkább az UVB alacsonyabb hullámhosszú komponenseinek az aránya növekszik időszakosan (6).

Az UV-tartományon belül az UVC a legártalmasabb a DNS-re, hiszen a fotonok nagy energiájuk és a DNS molekula abszorpciós maximuma 260 nm, amely ebbe a tartományba esik. Ennek köszönhető az UVC-sugárzás fertőtlenítő hatása, a kórokozók DNS-ének a roncsolása által. A DNS-abszorpciós görbéje azonban beleesik az UVB-tartományba is, így ennek az UV-tartománynak a DNS károsító hatása is jelentős. Az UV-fotonok energiája a DNS-ben akkor képes jelentős változást előidézni, ha egymás mellett két pirimidin bázis található. Ebben az esetben két fajta fototermék alakul ki: ciklobután-pirimidin-dimer, (CPD), illetve a pirimidin-(6-4)-pirimidon fotoproduktum ((6-4)-PD). Ezen fototermékek szerkezete az 2. ábrán látható. A 300 nm-nél hosszabb hullámhosszú UV-sugárzás egy speciális folyamatot, a (6-4)-PD fotoizomerizációját idézi elő, Dewar-izomer keletkezik. Ezt a fototerméket 1987-ben írták le (7) és sokáig úgy vélték, hogy alacsonyabb mutagén potenciállal rendelkezik, mint a CPD és (6-4)-PD, de újabb közlések szerint a keletkező 6-4-PD-k kb. 20%-a átalakul Dewar-izomerré, ami hangsúlyozza ennek a fototerméknek a jelentőségét a DNS-mutagenézisben (8). Mindhárom fototerméknél érvényes az A-szabály, azaz a fel nem ismert bázist a DNS-polimeráz adeninként értelmezi, és az átírt DNS-láncba timint épít be, ezzel létrehozva a C-T mutációt (9). Az UVC- illetve UVB-sugárzás hatására képződő fotoproduktum a kialakulás valószínűsége szerint tehát az alábbi: 1. ciklobután pirimidin dimer, CPD, 2.

pirimidin-(6-4)-pirimidon fotoproductum és 3. Dewar produktum. Hasonló mennyiségű CPD létrehozásához az UVB-ből mintegy százszor nagyobb energiamentységre van szükség, mint UVC-ből (10).



2. ábra A DNS molekulát érő UVB- és UVC-fotonok hatására létrejövő két fototermék, a ciklobután pirimidin dimer és a 6-4 fototermék

Forrás: Norbert M. Wikonkal Science & Medicine Vol 5 No 5 18-28, 1998

1.2. Az ultraibolya sugárzás hatásai az élő szervezetre

A bőrt érő környezeti hatások közül a Naptól érkező ultraibolya sugárzás szerepe kiemelt jelentőségű. Érdekes, hogy bár a szemünk a látható fényt képes érzékelni, a bőrünkre és ezáltal a szervezetünk egészére az ultraibolya sugárzás sokkal nagyobb hatással van. Az UV-tartomány egyes elemeinek biológiai hatásai a hullámhossztól függően nagyon különböznek, az UV-sugárzás felosztása is ezen alapul. A fent ismertetett UV-tartományokat alkalmazzuk a terápiában használatos fényforrások kibocsátásának a besorolására is (11).

Az egyes tartományok élettani hatásait leginkább két tényező határozza meg: egyfelől a tartomány mutációt előidéző képessége, másfelől a bőrbe való penetrációs képesség. Az előbbi esetén sejtkultúrákat direkt módon exponálva mérhető a kialakuló DNS károsodás mértéke, míg a penetrációs képesség főként in vivo tanulmányozható (12).

Ahogy fent részleteztük, az UVC igen kifejezett DNS károsító hatásának alapja az, hogy a DNS molekula abszorpciója ebbe az UV-tartományba esik. Emellett azonban a DNS-abszorpció görbéje átnyúlik az UVB-tartományba is, így ennek a hullámhossz tartománynak a DNS károsító hatásával is számítanunk kell. Az UV-fotonok hatására a DNS-ben keletkező fototermekek eltávolítására a nukleotid excíziós reparációs mechanizmus aktiválódik. Ennek két formája van, a globális genom repair (GGR) és a transzkripcióhoz-társuló reparáció (TCR). A 6-4-fototermék javítása gyors, hatékony, meghatározó módon a GGR révén megy végbe. A CPD-k észlelése és kijavítása lassabb, a kijavítás hatékonysága is alacsonyabb, ennek végrehajtója a transzkripcióhoz kapcsolt reparáció.

1.3. UVB által kiváltott dermatitis solaris, napégés, ennek mechanizmusa

A természetes napfényben eltöltött rövidebb - hosszabb idő után jelentkező napégés, a dermatitis solaris, nagyon gyakran észlelhető bőrelváltozás, esetenként bőrgyógyászati kórkép, amely a populációban továbbra is sok embert érint. Bár évek óta zajlanak felvilágosító kampányok, friss amerikai felmérés szerint a lakosság 31-37%-a szenvedett legalább 1 alkalommal napégést a vizsgálatot megelőző 1 éven belül (13). A nagyon magas melanoma incidenciával rendelkező Ausztráliában sem jobbak az eredmények, itt több, mint a megkérdezettek 70%-a szenvedett napégést, főként a fiatal férfiak közül (14). A dermatitis solarishoz szükséges energia a Nap Földet elérő UV-sugárzásából származik. Bár ennek csupán 4-5 százaléka az UVB, mégis ez felelős a leadott energia több, mint 80 százalékáért. Magának a napégésnek a folyamatában heveny fototoxikus gyulladás révén számos sejt és molekuláris történés vezet odáig, mire az eritéma, a bőrpír láthatóvá válik. Ennek a folyamatnak a lezajlása legalább 4-6 órát vesz igénybe, aminek a gyakorlati jelentősége az, hogy az érintett páciensnek már nincsen lehetősége korrigálni a bőrpír érzékelésekor. A szoláris dermatitis az expozíció után 12-24 órával éri el a csúcát és a negyedik nappal szűnik meg spontán. Ha hólyagképződés jelentkezik, az is heg nélkül gyógyul, a folyamatot később jelentős hámlás kísérheti. A gyulladási mechanizmusban a prosztaglandinok és a nitrogén-monoxid (NO) mediátorok szerepe kiemelt, azonban nagyon sok egyéb résztvevő is azonosításra került (15). A vazodilatációért felelős prosztaglandinok (PGE2, PGF2A és PGE3) és a kemoattraktív

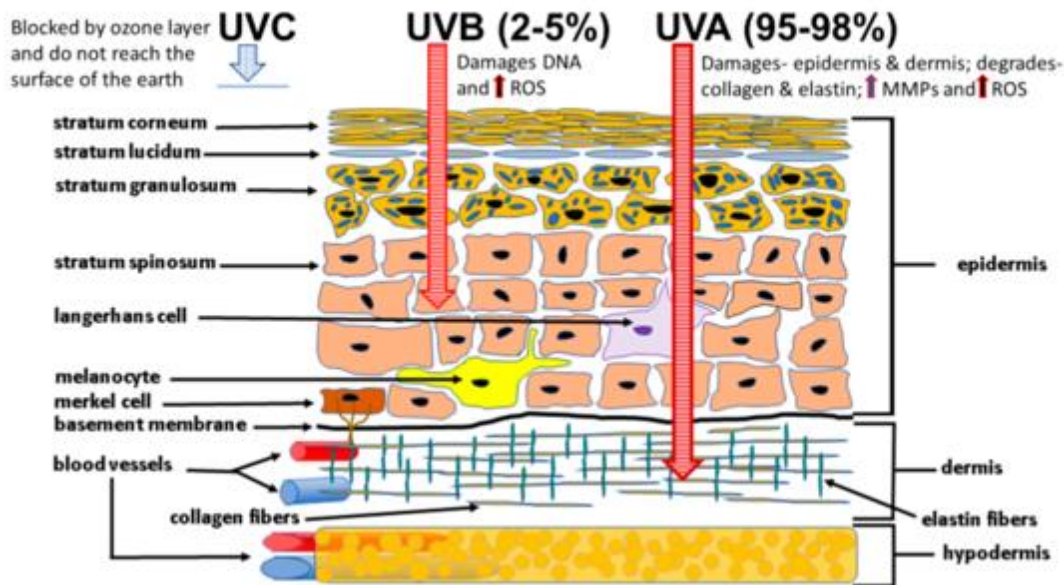
prostaglandinok (11-, 12-, és 8-monohidroxi-eikoza-tetraénsav [HETE]) 4-6 óra után jelennek meg, de egyidejűleg a gyulladáscsökkentő hatású 15(S)-hidroxi-eikoza-tetraénsav (15-HETE) szintézise is beindul (16).

A napégés veszélyének leginkább az I-II. bőrtípusú személyek vannak kitéve, az elszenvedett szoláris dermatitisz gyógyulása következményes pigmentációval járhat, továbbá a rosszindulatú bőrdaganatok kialakulásának az esélyét is növeli hosszú távon. A tavasztól – őszig terjedő időszakban az előfordulása mindennapos, de ennek mesterséges előidézése diagnosztikus eszközként is szolgál. Az utóbbi, az egyénre jellemző fényérzékenység meghatározása a minimális eritéma dózis (MED) megállapítása (17). Ennek a menete az, hogy a páciens bőrén egy napfény expozíciónak alig kitett részt, általában a hát alsó részét egy alkalommal besugarazzuk egymás mellett elhelyezett, emelkedő dózisú UV-dózisokkal. A teszt értékelése 24 óra elteltével történik, ekkor leolvassuk, hogy melyik dózis volt az, ahol szabad szemmel értékelve már éppen látható enyhe bőrpír. Ez az érték adja az egyénre jellemző MED értéket, amely érték önmagában tájékoztat az esetleges kóros fényérzékenység fennállásáról, illetve fototerápiában a kezdő dózis megválasztásának alapjául szolgál. Egyes speciális fényérzékeny kórképeknél ismételt besugárzásokkal a kóros fényérzékenységgel járó kórkép bőrtüneteit képesek vagyunk előidézni, ez az ún. provokációs próba. Ezen tesztek meghatározó jelentőséggel bírnak a fotoszenzitív kórképek kivizsgálásában (18).

A napégésnek továbbá a fotokarcinogenezisben is kiemelkedő szerepe van patogenetikai (19) és epidemiológiai szempontból is (20).

1.4. UVA és fotoaging

A Földet körülvevő légkör, benne az ózonréteggel, a Nap által kibocsátott UV sugárzás 77%-át kiszűri. A Föld felszínén így a sugárzás 44%-a látható fény, 53%-a infravörös és csak 3%-a az ultraibolya sugárzás (21). Korábban említésre került a DNS abszorpciós görbéje, aminek a maximuma 260 nm, így érthető, hogy a hosszú hullámú fotonok energiájából a DNS már relatíve csak kis mennyiséget nyel el, ennek biológiai következménye, hogy az UVA direkt módon nem okoz napégést. A melanin oxidációja és sejten belüli redistribúciója azonban magas dózisú UVA hatására azonnal megtörténik (22), így a bőrön észlelhető egy sajátos barnulás, ami jól megkülönböztethető



3. ábra Az UV-spektrum egyes elemeinek bőrbe való penetrációja és célmolekulái, Lephart közleménye után (23)

a többször ismételt alacsony dózisu UVB-sugárzás által létrehozott, melanin-szintézissel járó természetes barnulástól. Kereskedelmi szempontból viszont előnyös, hogy az expozíció után ezek a változások azonnal létrejönnek, emiatt kerültek a piacra a kezdetben tiszta UVA-t, majd napjainkra dominálónan UVA-t és szerény mennyiségű UVB-t emittáló fénycsövek, amelyeket a szoláriumokban alkalmaznak. A napégés hiánya azonban nem jelenti azt, hogy az UVA-sugárzás nem lenne káros. Már az 1980-as években igazolásra került, hogy e hullámhossz tartomány hatására is kialakul DNS károsodás (24). Az UVA DNS-károsító hatása döntően a szabad gyökök képződése révén valósul meg (25). Ennek fizikai alapja az, hogy a 320-400 nm közötti ultraibolya sugárzást a sejtmembránok lipidjei, illetve a citoplazma egyéb molekulái abszorbeálják, és így excitált állapotba kerülnek. Alapállapotba jutásuk közben energiájukat átadják a környezetükben lévő molekuláknak, leggyakrabban a labilis oxigén molekulának, ezzel nagy reaktivitású oxigén gyököt (ROS) generálva, ami további molekulákat alakít át. Az így elindított láncreakció hosszabb életidővel rendelkező komponensei eljuthatnak a DNS-hez. Ha elég közel keletkeznek a DNS-hez a rövid életűek, nagy reaktivitású szabad gyökök, egyszálú, esetleg kétszálú DNS-töréseket, bázismódosulásokat hoznak létre. A legjellemzőbb a 8-oxo-7,8-dihidro-2'-deoxiguanozin (8OHdGuo) kialakulása, az abázikus helyek, ill. DNS-fehérje keresztkötések létrejötte (26). AZ UVA hatására

létrejövő szabadgyök-mediált változások relatíve gyorsan kijavításra kerülnek: az egyszálú DNS-törések gyorsan visszakapcsolódnak, a báziskárosodások a bázis excíziós reparáció révén kijavítódnak, a DNS-fehérje keresztkötéseket enzimek elhasítják. Szemben az UVB által kiváltott hatással, az UVA hatására nem észlelhető a sejtciklus késleltetése (cell cycle arrest) (27). Más közlemények szerint a sejtciklusra mégis hatással van az UVA-sugárzás, olyan módon, hogy az S-fázisban (28), illetve a G2/M-átmenetben (29) észlelhető sejtciklus-feltartóztató effektus (30). Ez kisebb mértékű DNS-károsodást valószínűsít, bár egyes pontmutációk, leggyakrabban AT–CG transzverzió kialakulhatnak (31). Bár az UVB lényegesen effektívebb e tekintetben, UVA hatására is keletkeznek CPD-k (32), ill. egyes közlések szerint a léziók nagyobb része nem a szabad gyök károsodásra jellemző 8-oxo-7,8-dihydro-2'-deoxyguanozin, hanem a ciklobután pirimidin dimer (33). Humán bőrben is igazolták, hogy UVA hatására kromoszómakárosodás és riboszomális DNS-károsodás is létrejön (34). A fentiekén túl, néhány éve igazolásra került, hogy a napfény-expozíció után órákkal még CPD-k keletkeznek, ezek az ún. „dark CPD-k”, amely folyamatban az UVA szerepe elsődleges (35). Az UVA okozta DNS-károsodás relatíve nagyobb dózisokat igényel, mint UVB esetén, de ha figyelembe vesszük, hogy a napfény UV-spektrumában ez a tartomány 93-95%-ot képvisel, az UVA okozta károsodások szerepe már nem elhanyagolható (36). Az UVB és UVA hatásait tekintve lényeges különbség, hogy az UVB mindössze az epidermisz alsó rétegéig képes lejutni, viszont a UVA pusztán fizikai karakterisztikája miatt az irhába is jelentős mértékben penetrál. Ezen ismeretek alapján az UVA-sugárzás ártalmi egyértelműek, szerepük a melanoma kialakulásában is igazolt (37). Ennek a ténynek az ismeretében a IARC (International Agency for Research on Cancer), a WHO egyik szervezete, 2009-ben az I. csoportba tartozó, azaz bizonyítottan karcinogén kategóriába sorolta az ultraibolya sugárzás mindegyik fajtáját (38).

1.5. Az UV-sugárzás bőrre gyakorolt hatásának a vizsgálata állatmodellben

A fototeszteket a klinikai gyakorlatban fotodermatózisok diagnosztizálására használjuk (39), illetve így határozzuk meg a fototerápia optimális kezdő dózisát (40). A MED meghatározása olyan klinikai vizsgálat, aminek során látható eritémát idézünk elő a páciens bőrén és az ehhez szükséges legkisebb UVB-dózist határozzuk meg. A látható

bőrpír a gyulladás, illetve a bőrben jelentkező fokozott vérátáramlás eredménye (41). Az eritéma akciós spektruma nagyon hasonló ahhoz, amilyen spektrum a ciklobután-pirimidin-dimerek (CPD) kialakulására jellemző. Ez meggyőző bizonyíték arra, hogy a DNS-ben létrejövő károsodás a gyulladás egyik fő kiváltója (42). Már egy alkalommal elszenvedett UV-expozíció után egy komplex gyulladásos kaszkád indul, amely magában foglalja oxidatív stressz szignálok aktivizálódását, „sunburn” sejtek, azaz apoptotikus keratinociták létrejöttét és a többi más sejt, egyebek mellett keratinociták, fibroblasztok, hízósejtek és neutrofilek aktivizálódását. Szubcelluláris szinten számos proinflammatorikus mediátor, citokinek, prosztaglandinok, a nitrogén-monoxid, az eikozanoidok és a COX-2 upregulációja észlelhető (43, 44).

Az epidermisz és a dermisz molekuláris és celluláris károsodásai még a látható eritéma kialakulása előtt megindulnak. A MED-et általában szemmel ítéljük meg, kvantitatív módon értékeljük, azonban az eritéma foka az emberi bőr Fitzpatrick-féle fototípusától függ (45)(7), és sötétebb bőrtípus esetén megbízhatatlan (46, 47).

Az egérbőrrel végzett mesterséges UV-besugárzások alapjául szolgálnak a fényérzékenység, fotokarcinogenezis, fototerápia és különféle vegyületek fényvédő hatásainak a tanulmányozására.

Különböző közleményeket áttekintve nagy diverzitás észlelhető mind a fototesztek során használt egértörzsek, mind a besugárzási módszerek tekintetében. Egértörzsek esetén az SKH, tehát a szőr nélküli fenotípus a leggyakrabban alkalmazott (48), mégis szőrrel bíró egértörzseket, például FVB, C57BL/6, Balb/c típusokat is használnak, különösen akkor, ha genetikailag módosított állatokkal folyik a munka, vagy különleges állatházi elhelyezés szükséges (10,12,18). A szőrrel bíró egerek nagy különbségeket mutatnak a szőrzet színében, a Balb/c albínótól a fekete C57BL/6 törzsig terjed a spektrum. Mivel az egerekben a szőrzet színét alkotó pigmentek csak a szőrtüszőkben képződnek és nincs pigmentáció az interfollikuláris epidermiszben, a szőrzet színét régebben nem tekintették fontos tényezőnek. Ennek az alapja az volt, hogy a szőrzet színétől függetlenül a leborotvált bőr minden esetben rózsaszín, úgy tűnt, hogy ez nem befolyásolja az állat fényérzékenységét annyira, mint az emberek hajában található pigment (49). Ez a nézet mára már nem tartható, mivel igazolásra került, hogy az egerekben a szőrzet színe nagyban befolyásolja az UVA utáni DNS-károsodás mértékét (50). Emellett az egér és az emberi bőr között észlelhető egyéb különbségek is hatással lehetnek az UV-sugárzás által

kiváltott reakciókra és azok biológiai hatására, elsősorban a gyulladás jellegén és mértékén keresztül. Ez különösen akkor tűnik fontosnak, ha a kialakuló eritémát és társuló ödémát közelebbről vizsgáljuk. Egerekben a legerősebb bőrreakció a besugárzás után 48 órával következik be, amely különbözik az emberekben észlelhető 24 óra után jelentkező maximumtól (51-53). Hangsúlyozni kell emellett azt is, hogy azon túl, hogy az UV-sugárzás vizsgálatára eltérő genotípus egereket használtak, a publikált közleményekben az UV-források, a hullámhosszak és a besugárzás protokolljaiban is nagy eltérések vannak, amelyek ellentmondásos következtetésekhez vezethetnek.

1.6. A primer cutan lymphomák

A primer cutan lymphomák (PCL) a bőrt érintő non-Hodgkin lymphomák azon formái, amelyeknél a diagnózis felállításakor nem észlelhető extrakután érintettség (54). Attól függően, hogy a bőrbe migráló sejtek döntő többségében T- vagy B-sejtek, megkülönböztetünk T- vagy B-sejtes PCL-t. Az epidermiszt és a dermiszt infiltráló sejtek egy klonális proliferáció utódsejtjei, amelyek az ún. homing szignálok hatására a bőrbe jutnak és ott tovább oszlanak (55). A betegség hosszú fennállása során azonban később olyan klónok is kiszelektálódhatnak, amelyek már olyan tumoros limfocitákat eredményeznek, amelyek elveszítik eredeti tulajdonságaikat és így a bőrön kívül egyéb szervek is érintetté válhatnak (56). A PCL-k becsült éves incidenciája 0,8-1:100000 fő (54, 57). Mind a primer kután T-sejtes (CTCL), mind a primer kután B-sejtes limfómák (CBCL) közé tartozó kórképek igen heterogén csoportot alkotnak, a betegségek klinikai megjelenése is széles skálán mozog. A PCL-ek között a CTCL kb. 75%-ot, míg a CBCL kb. 25%-ot tesz ki (58). Az egyes csoportokba sorolt betegségek nem csak klinikailag különböznek egymástól igen jelentős fokban, de a betegségek lefolyásának a dinamikája is nagyon eltérő lehet. A változatos klinikai megjelenés és prognózis mellett az egyes formák szövettani és immunhisztokémiai megjelenése is sokrétű. Az extrakután manifesztáció, a nyirokcsomók-, vagy belső szervek érintettsége is nagyon eltérő dinamikával jelentkezik az egyes kórképeknél. A PCL diagnosztikája összetett: a klinikum, a rutin H&E festésű metszet szövettani értékelése, az immunhisztokémia és a molekulárbiológiai vizsgálatok együttesen szükségesek az iránydiagnózis

megalkotásához, amely mellett a képkalkotókkal végzett staging vizsgálatok eltérései vagy azok hiánya vezet a végleges kórisme felállításához.

1. táblázat A WHO-EORTC jelenleg hatályos primer cutan lymphoma osztályozása, a publikáció eredeti táblázatát bemutató (58)

WHO-EORTC Classification 2018	Frequency, %*	5-y DSS, %*
CTCL		
MF	39	88
MF variants		
Folliculotropic MF	5	75
Pagetoid reticulosis	<1	100
Granulomatous slack skin	<1	100
SS	2	36
Adult T-cell leukemia/lymphoma	<1	NDA
Primary cutaneous CD30 ⁺ LPDs		
C-ALCL	8	95
LyP	12	99
Subcutaneous panniculitis-like T-cell lymphoma	1	87
Extranodal NK/T-cell lymphoma, nasal type	<1	16
Chronic active EBV infection	<1	NDA
Primary cutaneous peripheral T-cell lymphoma, rare subtypes		
Primary cutaneous γ/δ T-cell lymphoma	<1	11
CD8 ⁺ AECTCL (provisional)	<1	31
Primary cutaneous CD4 ⁺ small/medium T-cell lymphoproliferative disorder (provisional)	6	100
Primary cutaneous acral CD8 ⁺ T-cell lymphoma (provisional)	<1	100
Primary cutaneous peripheral T-cell lymphoma, NOS	2	15
CBCL		
PCMZL	9	99
PCFCL	12	95
PCDLBCL, LT	4	56
EBV ⁺ mucocutaneous ulcer (provisional)	<1	100
Intravascular large B-cell lymphoma	<1	72

CD8⁺ AECTCL, primary cutaneous aggressive epidermotropic CD8⁺ cytotoxic T-cell lymphoma; DSS, disease-specific survival; NDA, no data available; NOS, not otherwise specified.
*Based on data included in Dutch and Austrian cutaneous lymphoma registries between 2002 and 2017.

A klasszifikáció a molekuláris diagnosztika fejlődésével rendszeresen megújul. A PCL különböző klinikai típusait, előfordulási gyakoriságát és 5 éves betegségspecifikus túlélését részletesen az 1. táblázat mutatja be a legutolsó, érvényben lévő 2018-as WHO-EORTC klasszifikáció alapján (59).

A CTCL csoport leggyakrabban észlelt kórképe a mycosis fungoides (MF). Ennek előfordulása az összes PCL között 39%-os. Az MF korai stádiumában a klinikai megjelenést éles határú, eritémás foltok, valamint finom hámlást mutató plakkok jellemzik. Későbbi stádiumban a bőrtünetek infiltráltsága jelentősen fokozódik, nodusok, esetenként kifeléyesedő tumorok, ún. „paradicsomtumorok” jelentkeznek. A tumoros

stádiumban nyirokcsomó érintettségre, szisztematizációra sokkal nagyobb valószínűséggel lehet számítani.

A CTCL csoporton belül előfordulási gyakoriságában a lymphomatoid papulosis (LyP) szerepel a második helyen, 12%-kal (54). A LyP multiplex, gyakran kifeléyesedő, eritémás papulák megjelenésével jár, melyek shubokban jelentkeznek és gyakran spontán regrediálnak. Krónikus betegségről lévén szó, a tünetes és a tünetmentes epizódok váltakozására évekig, évtizedekig lehet számítani. A betegek 5 éves várható túlélése 99%-os. Ritkább (2%), de agresszívabb CTCL variáns a Sézary-szindróma, mely már kezdeti stádiumban, kialakulásától kezdődően generalizált, csaknem az egész testfelületre terjedő bőrtünetekkel jár. Jellegzetes bőrtünete az erythroderma, amely a test teljes bőrfelületének több mint 80%-ára terjedő, igen intenzív gyulladást jelent.

1.7. Lymphomatoid papulosis klinikuma és klasszifikációja

A dolgozatban részletesen a LyP-pel foglalkoztunk, melyet 1968-ban Macaulay írt le elsőként (60, 61), ennek a kórképnek a klinikumát tekintjük át részletesebben.

A klinikailag többnyire kedvező prognózisú megbetegedés leggyakrabban a 4-5-ik évtizedben fordul elő, de bármely életkorban megjelenhet. Gyermekkori esetek is előfordulnak, de a kórkép ritkasága miatt pontos epidemiológiai adatok nem állnak rendelkezésre (62), nagy pediátriai centrumok is csak 250 körüli esetet találtak a saját, több mint 40 éves anyagukat áttekintve (63). A betegség érdekessége, ami már az első leírásnál nyilvánvaló volt, hogy markáns disszonancia észlelhető a betegség békés klinikai megjelenése és lezajlása, valamint a szövettani vizsgálat során észlelt súlyos, malignus folyamatra jellemző morfológiája között. Maga a betegség eritémás papulák megjelenésével jár, melyek csoportosan jelentkeznek leggyakrabban a törzsön, gluteális régióban és a végtagokon. Lefolyása krónikus, évekig, évtizedekig is eltarthat. Jellemző, hogy spontán javulások és romlások váltakoznak. Kiváltó oka nem ismert, létrejöttét multifaktoriális folyamat eredményének tartják: a genetikai háttér, az immunszuppresszív állapotok, különböző fertőzések és kémiai ártalmak mindegyike szerepet játszhat a kialakulásában (64).

A jelenlegi besorolás alapján hisztológiailag megkülönböztetjük a korábban is ismert A, B, C, D és E variánst. Az utóbbi időben egy új kórszövettani típust is közöltek és F

típusként elfogadásra javasoltak (65, 66), ezt a WHO-EORTC beosztása még nem foglalja magában. Feltüntetésre kerül viszont a jelen besorolásban az a szintén újként leírt LyP altípus, amire jellemző kromoszóma átrendeződés a 6p25.3 DUSP22-IRF4 lókuszban (67).

Az A típusra a vegyes sejtes, eozinofilekből, granulocitákból, limfocitákból és hisztiocitákból álló infiltrátum jellemző, gyakori mitózissal, valamint nagy méretű Reed-Sternberg sejtekkel és az anapláziás nagysejtes limfómára emlékeztető atípusos sejtekkel. Az atípusos sejtek CD30 antigén pozitívak, feltűnő nukleolusszal. Az A típus fordul elő leggyakrabban, az esetek $\frac{3}{4}$ -ében ezzel találkozunk. A gyermekkorban előforduló LyP formáknál ez az arány még magasabb (62, 63). A B típusban mycosis fungoidesre emlékeztető szöveti kép látható, aminek része, hogy a hámban kisebb, hiperkróm sejtek infiltrációja észlelhető, kifejezett az epidermotropizmus. A sejtek többnyire CD30-fenotípust mutatnak. A C típusban nagy atípusos sejtek láthatók kisebb mennyiségű gyulladásos sejttel keveredve. A szövettani kép teljesen azonos a cutan anapláziás nagysejtes lymphomában (C-ALCL) látott eltérésekkel, a CD30 immunhisztokémia sem iránymutató, mivel mindkettő esetén a CD30 pozitivitás is fennáll. Az atípusos sejtek immunfenotípusa a CD30 pozitivitáson túl CD4+, CD8-, emellett két limfóma marker a TIA-1 és az ALK1 expressziója is észlelhető a mintákban. Molekuláris biológiai vizsgálattal monoklonalitás az esetek 50%-ában található. A D típusban az atípusos limfoid sejtes beszűrődés a teljes bőrt érinti, a sejtek fenotípusa mind CD8-ra, mind CD30-ra erősen pozitív. A lymphomatoid papulosis citotoxikus variánsa kórszövettanilag megkülönböztethetetlen a primer cutan CD8+ T-sejtes lymphomától, így ez is besorolási és diagnosztikai nehézséget okoz. Az E típusban kis és közepes méretű atípusos CD30 és CD8 pozitív T-limfociták angiocentrikusan helyezkednek el, ennek következtében destruálják az eret. Az F típusban a fent említett limfociták elsődlegesen a szőrtüszők körül csoportosulnak, kiemelve a perifollikuláris beszűrődést.

Az immunhisztokémiai vizsgálatok leleteit a 2. táblázatban foglaltuk össze. Az A, B és C típusban jellemző a CD8 negativitás, és a CD4 pozitivitás, egyéb eltérések, mint a CD3+, CD15, illetve EMA negativitás mellett (68). A D és E típusban a CD8 pozitív, a CD4 viszont negatív, emellett az E típusban citotoxikus T-sejt fenotípust is látunk. Mint látható, az egyes formák nem különíthetők el csupán az immunhisztokémia alapján, a

végző diagnózis kimondása előtt ezért a klinikai, hisztológiai, fenotípus és molekuláris vizsgálatok elvégzése elengedhetetlen.

2. táblázat A LyP jelenlegi WHO-EORTC klasszifikációja (58)

LyP típusa és gyakorisága	Jellemző fenotípus	Főbb differenciáldiagnosztikus kórképek
A 75% felett	CD4+, CD8- CD30+	C-ALCL Tumor stádiumú MF Hodgkin-kór
B 5% alatt	CD3+, CD4+, CD8-	Plakk stádiumú MF
C 10%	CD4+, CD8- CD30+	C-ALCL Transzformált MF (CD30+)
D 5% alatt	CD4-, CD8+ CD30+	CD8+ agresszív epidermotrop T-sejtes lymphoma
E 5% alatt	CD4-, CD8+ CD30+	Extranodális NK/T-sejtes lymphoma
DUSP22-IRF4 átrendeződés 5% alatt	CD4-, CD8+ vagy CD4-, CD8-	Transzformált MF

A LyP esetén a CD8 szerepe felettebb érdekes. Míg a klasszikus LyP esetek többsége CD4 pozitív, az elmúlt években mind több CD8 pozitív eset került közlésre (69-74). Az egyes esetközléseken túl további, nagy anyagon végzett analízissel is felszínre kerültek CD8+ betegek. 2006-ban Magro és társai négy LyP-esetet írtak le (75), majd 2010-ben Saggini és munkatársai kilenc esetet közöltek (76) 2013 – 2014 folyamán további tizenkettő (77), majd tizenhét (78) eset került közlésre. Martires és társai 2015-ben további három CD8+ immunfenotípusú LyP-esetet ismertettek (79). A közölt eseteknél a betegség lezajlása egyezik a CD4+ LyP-pel, melyhez hasonlóan kiváló prognózissal jár. A feltűnő epidermotropizmussal rendelkező CD8 pozitív LyP esetekre a D csoport jelölést először Saggini és társai javasolták 2010-ben (76), és ez azóta széles körben elfogadásra került. Minden ebben a témában közölt cikkben a szerzők hangsúlyozták a CD8+ D csoportú LyP differenciáldiagnosztikai nehézségeit, amelyek szövettani szempontból feltűnő hasonlóságokat mutatnak a primer cutan agresszív epidermotropikus CD8+ citotoxikus T-sejtes lymphomával, miközben ezt a formát indolens klinikai lefolyás jellemzi. Olyan közlések is napvilágot láttak, ahol a CD8+ LyP-ban kórszövettanilag az epidermotropizmus hiányzott (77). A közelmúltban a lymphomatoid papulosis újabb változatait is leírták. Az E típusú LyP olyan forma, ahol hisztopatológiai

megjelenést az angiocentrikus és angioinvaszív jelleg uralja (80) – ez nagyban hasonlít a CD8+ fenotípusú angiocentrikus és angiodestrúktív citotoxikus limfómák agresszív formáira, míg az F típusú LyP a follikulotropizmus miatt a follikulotrop MF-et utánozza (66, 81).

A lymphomatoid papulosis oka nem ismert, lehetséges okként számos, jól definiálható genetikai eltérést azonosítottak (82), de ezek pontos jelentőségét még nem sikerült feltárni. A változatos genetikai eltérések bizonyos onkogének aktivációját, illetve tumor szuppresszor gének inaktivációját eredményezik. Néhány kutató az elektronmikroszkópos kép alapján víruszerű partikulumok jelenlétét feltételezi (83). Az évtizedek során számos vírus esetén felmerült, hogy a CTCL-ek oka lenne, de egyértelmű igazolás mindezülig várat magára (84). Differenciáldiagnosztikai szempontból elsősorban a pityriasis lichenoides et varioliformis acuta (PLEVA) és pityriasis lichenoides chronica (PLC) merül fel, hiszen mindkettő tartalmaz CD30+ sejteket. A PLEVA általában fiatal életkorban jelentkezik, a léziók kiterjedten észlelhetők a bőrön, és nem ritka, hogy szisztémás tünetei is vannak a betegnek. Esetenként a betegséget magas láz, hasi fájdalom vagy diarrhoea is kíséri, ezek a LyP esetén nem jellemzőek. Hiányzik továbbá a PLEVA és a PLC esetén is a spontán regresszióra való hajlam, ami már a kórkép első leírásakor meghatározó paraméterként került megállapításra (60). A cutan anaplasiás nagysejtes lymphomától (C-ALCL) történő megkülönböztetés csak a klinikai és szövettani kép alapján lehetséges. A primer forma minden bőrtünet nélkül jelentkezik, míg a szekunder C-ALCL a már fennálló lymphomatoid papulosis átalakulása révén jön létre.

A lymphomatoid papulosis malignus betegség, de a prognózisa kedvező, főként, ha szisztémás tünetek nem jelentkeznek. A betegek 10-20%-ánál alakulhat ki társult egyéb lymphoma, vagy mycosis fungoides (63).

1.8. A CTCL és LyP kezelése

Minden CTCL kezelés individuálisan kell történjen az adott esetre szabott módon, mivel komoly kihívást jelent, egyrészt a kórképek sokszor terápiarezisztens volta, illetve az egy-egy terápiás szerrel szemben jelentkező hatásvesztés miatt. A legmegfelelőbb kezelés megválasztásánál fontos szempont a minimumra való törekedés, azaz, hogy korai

stádiumban bőrre irányuló, „skin directed”, szisztémás mellékhatásokat nem okozó terápiával kezdjük az ellátást. Később, amennyiben szükséges, olyan szisztémás kezelés választása javasolt, amely tolerálható mellékhatásokat okoz. Általánosságban az agresszív, citotoxikus kezelések alkalmazása nem jár túlélési előnnyel. A gyakran előforduló hatásvesztés miatt fontos, hogy másod- és többedvonalban is megfelelő kezelések álljanak rendelkezésre. A CTCL-k részletes terápiás arzenálját a 3. táblázat mutatja be.

A lokális szteroid kezelés minden kezelés első lépcsője, ami enyhe esetekben önmagában is hatásos lehet. Masszívan infiltrált, tömött, noduláris képletekre viszont nem hat kellően, illetve nem akadályozza meg az újabb léziók megjelenését. Előnye az ára és a könnyű hozzáférhetősége, viszont tartós alkalmazásakor a szteroid alkalmazás jól ismert bőrmellékhatásaira lehet számítani, ezek közül az atrófia és a striák a legismertebbek. Nagy felületre történő alkalmazáskor szisztémás mellékhatások is jelentkezhetnek.

Az USA-ban már hosszabb ideje forgalomban vannak a nitrogén mustár és rokon vegyületei, amelyek jó hatékonysággal lokálisan alkalmazható alkiláló ágensek, mint a carmustin és a chlormetin.

A carmustin magisztrális készítményként kerül alkalmazásra, főként az Egyesült Államokban, míg a chlormetin gél formája 2017-ben EMA jóváhagyást is kapott a meggyőző klinikai vizsgálati eredmények alapján (85).

Lokális retinoid készítményekkel is vannak kedvező tapasztalatok. A kétségtelen hatásosság mellett elég jelentős mellékhatásokra lehet számítani. Részben ez az oka, részben egyéb tényezők is magyarázzák, hogy a szisztémásan alkalmazott bexarotént gél formátumban egyelőre csak az USA-ban törzskönyvezték. Egyéb retinoid készítményeknél, pl. a tazarotén lokális formájánál az ár/terápiás hozadék arány nem éri el azt a szintet, hogy jelenleg széles körű elterjedésére lehetne számítani.

A kután T-sejtes limfómák kezelésében a lokális terápia önmagában gyakran nem elégséges. Ez részben a topikális kezelés mélységi penetrációjának korlátozottsága, másrészt a hatóanyag nem kielégítő hatékonysága miatt áll elő. További szempont lehet a folyamat bőrfelületi kiterjedése, hiszen itt is igaz az az általános elv, hogy 10% testfelületi érintettségénél a lokális terápia nem kivitelezhető kellő hatékonysággal (86).

3. táblázat A CTCL kezelési lehetőségei, az előnyök és hátrányok bemutatásával

Kezelési forma		Előny	Hátrány
Lokális terápia	szteroid	elérhető, olcsó, hatékony	időigényes, stria és atrophia, szisztémás hatás léphet fel
	mechlorethamin (MCH)	EU-ban elérhető, időtakarékos	Mo-on nehezen érhető el, drága, irritatív hatású
	carmustin (BCNU)	kevésbé allergizál mint az MCH	magisztrális receptúra, szisztémás hatás
	bexarotén	szteroid alternatíva	EU-ban off label, drága
Fototerápia	PUVA	elérhető, olcsó	karcinogenitás
	NB-UVB	kevésbé ártalmas, mint a PUVA	drága és kevés helyen érhető el
	UVA1	mélyre terjed, kis dózis elég	kevés helyen érhető el
	Extrakorporális fotoferezis	nincsen szisztémás hatása	drága és eszközigényes
Radioterápia	lokális radioterápia	elérhető kezelés tartós hatású	dózis maximalizálva van egy területre
	TSEBT	tartósan hatásos	centrumhoz kötött az adása
Szisztémás terápia	interferon alfa2a	kombinációban hatékony	vérkép, májenzim eltérések, depresszió
	acitretin	kombinációban hatékony	szubjektív panaszokkal jár
	bexarotén	jó hatásfokú monoterápiában	pajzsmirigy, lipid mellékhatások
	MTX	hatékony, olcsó	májtoxicitás, vérkép eltérések

1.8.1. Fototerápia

A kezelés következő lépcsője az általunk alkalmazott klinikai gyakorlatban a fototerápia. Ehhez többféle lehetőség közül választhatunk. A megjelenésük sorrendjében tárgyalva,

elsőként a psoralen adásával kiegészített UVA kezelés, a PUVA került bevezetésre a klinikai gyakorlatba 1974-ben (87). Ez hatékony kezelés, viszont a szisztémás formája számos mellékhatással bír, emellett májbetegék, várandós kismamák nem kaphatják, illetve a hosszú távú kezelés bőrdaganatok kialakulásának a kockázatát növeli. Joggal merült fel az igény, egy hasonló hatékonyságú, de kevesebb mellékhatással járó fototerápia kifejlesztésére. Az 1980-as évek közepére a Philips cég előállított egy olyan fényforrást, amely a teljes UVB-spektrum egy leszűkített részét emittálja csupán, a biológiailag leghatékonyabb 311nm-es emissziós csúccsal. Ez a TL-01 fluoreszcens cső keskeny-hullámsávú UVB terápiaként került be a bőrgyógyászati kezelések közé (88, 89). A NB-UVB fototerápia igen sok indikációban bizonyította a hatékonyságát (90), széles körben alkalmazzuk, különféle gyulladós bőrbetegségek mellett a CTCL kezelésére is. Később egy újabb fényforrás is kifejlesztésre került, amely 308nm-es hullámhosszon bocsát ki UVB-sugárzást, ahol a sugárforrás egy excimer lézer (91). Ez utóbbi berendezést a kezelésben csak speciális régiók és kis méretű elváltozások kezelésére használják (92). Az UVB leszűkített tartományának a használata a kifejezetten előnyös haszon-kockázat hányados miatt elterjedté vált, ezzel együtt, az UVB bőrbe jutásának korábban részletezett fizikai paraméterei miatt limitálja az alkalmazásának a körét. A klinikai gyakorlat azt igazolja, hogy azáltal, hogy az UVA mélyebbre képes penetrálni a bőrbe, a vastosan infiltrált gyulladós léziók kezelésére a PUVA hatékonyabb, mint a NB-UVB (93). Ennek a feloldására az UVA1 fototerápia alkalmazása jelent megoldást, mivel ez a 340-400nm közötti tartomány mélyre jut a bőrbe és hasonló sejt és szövetszintű hatásai vannak, mint az UVB-tartománynak. Ez a sugárforrás elsőként az 1990-es évek első felétől atopiás dermatitis kezelésében került alkalmazásra (94), majd egyéb gyulladós és szklerodermiform kórképek kezelésében is teret nyert (95). Elterjedése az előnyös tulajdonságai ellenére is korlátozott, Klinikánkon is csak néhány éve állítottuk be ezt a terápiás modalitást.

A fototerápiát gyakran nem önmagában, hanem egyéb kezelésekkel együtt végezzük, számos igazolt hatékonyságú kombináció közül választhatunk. Ezek közül klinikai gyakorlatban leginkább a PUVA és retinoid együttes alkalmazása terjedt el.

Az 1980-as évek végén a skandináv Mycosis Fungoides Munkacsoport áttekintette a kezelés hatékonyságát, összehasonlítva a PUVA + szisztémás retinoid terápiát (re-

PUVA) a PUVA monoterápiával. CR-t 73%-ban, illetve 72%-ban sikerült elérni, szignifikáns különbség nem volt kimutatható. A Re-PUVA esetén azonban a kevesebb fototerápiás kezeléssel volt ugyanaz a hatást elérhető, tehát kumulatív UVA-dózis alacsonyabb volt. A relapszus aránya hasonló volt, de néhány betegnél megnyújtható volt a remisszió ideje, ha fenntartó retinoidkezelés is történt (96). Egy frissebb vizsgálatban már újabb generációs retinoid, a bexarotén hatékonyságát vizsgálták. Relabált vagy kezelés-refrakter MF-es betegekben alacsony dózisu bexarotén és a PUVA kombinációjával 67% -os választ tudtak elérni, amit a betegek jól toleráltak (97).

Hasonlóképpen, egy 2012-ben publikált EORTC kután limfóma munkacsoport által végzett fázis III.-as randomizált klinikai vizsgálatban is összehasonlították az orális bexarotén és PUVA kombinációját a PUVA monoterápiával, IB és IIA stádiumú MF-ben. A PUVA-csoportban a betegek 71, a kombinációs csoportban 77%-a érte el a CR-t, a kezelések medián időtartama 9,7, illetve 5,8 hónap volt, tehát a két eljárás között nem volt szignifikáns különbség a válaszarányban vagy a kezelés időtartamában (98).

PUVA és interferon-alfa kombinációját Magyarországon viszonylag ritkán használjuk (99).

Retrospektív vizsgálatok kimutatták, hogy a CR aránya hasonló a PUVA plusz alfa-interferon kombinációját kapó és a csak PUVA monoterápiában részesülő betegek esetén, de a PUVA és az interferon-alfa együttesen csökkentette az UVA kumulatív dózisát és csökkentette a terápiás válasz időtartamát a PUVA monoterápiához képest (100). Egy prospektív, randomizált, multicentrikus klinikai vizsgálatban az I. és II. stádiumú MF betegeknél összevetették a PUVA és az interferon alfa-2a együttes alkalmazását az alfa-2a-interferon és az acitretin kombinációval. A PUVA+IFN csoportban szignifikánsan magasabb volt a teljes remisszió aránya (CR=70%) mint az IFN + acitretin csoportban (CR= 38%), amellet, hogy a terápiás válasz kialakulásához szükséges idő is alacsonyabb volt (101). A fototerápiák gyakorlati alkalmazásáról elmondható, hogy heti 2-4 alkalommal kerül sor a páciens kezelésére, indikációtól és bőrtípustól függően. A terápia előtt fontos a páciens bőrtípusának megfelelő MED meghatározása, hiszen a kezdeti dózis többnyire a MED 70 százaléka UVB sugárzás esetén. UVA alkalmazásakor a bőrtípustól függően 1-4 J/cm² dózissal indítunk. A klinikai reakciótól, vagyis a bőrpír mértékétől függően az alkalmazott dózis változtatható, így minden esetben személyre szabott. A cél a tünetmentes állapot elérése. Többnyire 15 kezelést adunk egy sorozatként, mely kezelés

4-8 hétig tart, majd a terápiás eredmény értékelésétől függően újabb 15 kezelés folytatható (102). A fototerápiák, illetve elsősorban a szisztémás PUVA terápia limitáló tényezője, hogy hatásukra a leadott dózistól függően a nem-melanoma bőrtumorok, jórészt a laphámrákok incidenciája növekszik. Továbbá egyértelmű a dózistól függő összefüggés a PUVA-keratosisos, pigment elváltozások és photoaging megjelenésével is (103). Vannak közlemények, melyek szerint a fototerápiák tartós alkalmazásának során a melanoma előfordulásának is nő a rizikója. Több retrospektív vizsgálatban azt mutatták ki, hogy a PUVA esetében 200 kezelés felett kiugróan megnő a bőrtumorok jelentkezésének esélye, így a szisztémás PUVA terápiát 200 alkalomnál többször nem alkalmazzuk, továbbá javasolt, hogy az összesített kumulatív dózis értéke a 2000 J/cm^2 értéket ne haladja meg (104).

1.8.2. Extrakorporális fotoferezis

A fototerápia sajátos módja az extrakorporális fotoferezis (105), ami során a páciens vérért egy eszközön vezetjük át és ott a sejtek a szervezeten kívül kapnak PUVA kezelést. 1988-ban a Sézary syndroma kezelésére hagyta jóvá az FDA (106). A beteg teljes vérért a kubitális vénán vagy egy implantált állandó kanülön keresztül kivezetjük, a leukocitákat, a plazmát és a maggal nem bíró alakos elemeket elválasztjuk. Az ehhez az eljáráshoz speciálisan kifejlesztett eszközzel az összegyűjtött leukocitákat, az úgynevezett „buffy coat”-ot UVA-sugárzásnak tesszük ki fényérzékenyítő szer, 8-metoxipsoralen jelenlétében, majd a kezelt sejteket ismételten a páciensbe visszajuttatjuk. Két eltérő módszert írtak le az ECP eljárás végrehajtására, ezek a leukocita gyűjtés módjában és az UVA-besugárzáshoz használt eszközben térnek el, az egyik a „zárt” a másik a „nyitott” rendszer. A zárt rendszer az Edelson és munkatársai eredeti tervein alapul, melyet az FDA is jóváhagyott (106). A nyitott rendszer különféle szétválasztó eszközöket tartalmazó rendszer, amelyet főként Európában használnak.

1.8.3. Radioterápia

Lokális sugárterápia

A sugárterápiát az MF minden szakaszában alkalmazzuk, a limfómák sugárérzékeny jellegét kihasználva. A felületes bőrgyógyászati sugárterápiát gyakran alkalmazzuk a lokalizált plakkok és daganatok palliatív ellátásaként. Ezeket más terápiás módokkal, például fototerápiával, más bőrre irányuló lokális vagy szisztémás terápiával is tudjuk kombinálni. A sugárterápiás útmutatásokat a Nemzetközi Lymphoma Sugárterápiás Onkológiai Csoport publikálta 2015-ben (107).

Az alacsony intenzitású lokális radioterápia sikeresen alkalmazható az IA – IIB MF stádiumban. A kezelés palliatív, emiatt mindig a legalacsonyabb effektív sugárdózist alkalmazzuk. Az egy sorozatban adott maximum 8–12 Gy dózisok lehetővé teszik ugyanazon vagy szomszédos terület későbbi ismételt kezelését, a mező átfedése ellenére, ami különösen hasznos a nehezen kezelhető területeken, például a lábszáraknál (107).

Tumor stádiumú MF esetén is használható a radioterápia, de a daganatok nagyobb dózisokat igényelnek és ebben az esetben célszerű képalkotó vizsgálattal tervezve megadni a tervezett sugárdózist. III – IVA stádiumú erythrodermával járó MF és SS-ben is, az izolált tumorok, illetve a kéz és láb lézióinak a kezelése is lokális radioterápiával történik. A protokollok az NHL kezelésén alapulnak, alacsony sugárzási dózisokkal (108, 109).

A dózisok és a frakciók meghatározásánál figyelembe kell venni a lézió anatómiai lokalizációját, típusát, a környező bőr és szervekre való esetleges akut és késői szövődeményeket. Már korai esetekben mérlegeljük, szükséges-e a teljes bőr elektronnyaláb-kezelése. Ha a tünetek nagy felületre terjednek ki, például a törzs, a végtagok vagy a fejbőr egésze vagy jelentős része, akkor frakciónként kisebb adagot kell adni. Ezeknek a területeknek a kezelésére egyre inkább új sugárterápiás technikákat alkalmazhatunk, ilyenek az intenzitás-modulált sugárterápia (IMRT)(110) és a spirális Hi-ART terápia (111).

1.8.4. Teljes bőr elektronnyaláb sugárterápia (TSEBT)

A TSEBT bármilyen stádiumban kiterjedt korai tünetekkel, foltokkal és plakkokkal rendelkező MF kezelésére használható. Több retrospektív klinikai vizsgálat is igazolta, hogy a TSEBT az egyik legnagyobb teljes választ előidéző kezelési mód (112). Az

EORTC kután limfóma munkacsoport útmutatást tett közzé a TSEBT klinikai indikációiról és műszaki szállításáról az MF kezelésében (113).

Egy vizsgálatban a TSEBT hatásosságát stádiumonként értékelték, ahol azt találták, hogy ez a kezelés hatékony folt vagy plakk (T2) és tumor (T3) stádiumú MF-ben is. A CR a T2 stádiumban 75%, a T3-ban 47%-nak igazolódott. A vizsgálat összehasonlította a TSEBT monoterápiát a TSEBT plusz lokális MCH együttes kezeléssel, és mindkét kezelés hasonló mértékű progressziómentes túlélést és teljes túlélést eredményezett (114). A TSEBT-t ezen adatok szerint akár már korai kezelésként mérlegelni lehet, miután a betegek nem reagáltak más első vagy második vonalbeli kezelésre (115).

A TSEBT szokásos alkalmazás módja, hogy a páciensek 8–10 hét alatt 30–36 Gy dózist kapnak; ez magas remissziós arányt eredményez. A TSEBT-et általában csak egyszer adják be, de lehetőség van ismételt kezelésre, gyakran alacsonyabb adagokban, súlyos toxicitás nélkül (116). Három fázis II-es vizsgálatban 33 IB-III A stádiumú beteg kapott alacsony dózisu TSEBT kezelést, a válaszarány 88% volt, a válasz medián időtartama pedig 70,7 hét (117).

1.8.5. Szisztémás kezelések

Az interferonok (IFN) olyan citokinek, amelyek sejtszintű hatásai sokrétűek: immunmoduláló, antiproliferatív és proapoptotikus hatásokat is leírtak (118, 119). Az IFN- α monoterápiával IA-II A stádiumban 73% -os válaszadási arányt és a IIB-IVA stádiumban 60% -os válasz arányt lehet elérni. Kezdetben monoterápiaként került bevezetésre, majd hamarosan elkezdődtek vizsgálatok a PUVA kezeléssel kombinált alkalmazására (120). Amikor az IFN- α -t PUVA-val kombinálva alkalmazzuk, mind a részleges és teljes válasz aránya nő, eléri a 98%-ot, a teljes válaszarány pedig 84%-ra emelkedik (101). Az IFN- α a methotrexáttal kombinálva is jelentős klinikai előnyt mutatott (121). Az interferon esetén az optimális adagot és időtartamot a CTCL-ben még nem sikerült meghatározni, a tapasztalatok azt mutatják, hogy a terápia heti háromszor 1 és 3 millió egység között legyen, mely dózis fokozatosan emelhető, annak fényében, hogy a páciens hogyan tolerálja a kezelést.

Az interferon alfa-2a és b az 1980-as évektől használatos a kután T-sejtes limfómák kezelésében, de az utóbbi időben reneszánszát éli a kezelés, klinikai vizsgálatok egy új forma a pegilált interferon alfa-2a hatásosságát mutatták (122).

A methotrexat nagyon régen része a terápiás arzenálunknak mind gyulladásos, mind onkológiai betegségek kezelésében. A LyP kezelésére sikeresen alkalmazható alacsony dózisu methotrexat kezelés (123). A methotrexat-terápiát a betegek általában jól tolerálják, főként a szubkután injekcióban adható készítményeket. A kezelés során végig követni kell a máj, vese és vérkép változásait, illetve gondolni kell rá, hogy 2 – 3 gramm összdózisú kezelés már jelentősen növeli az esetleges májfibrózis kockázatát (124), ezt tranziens elasztográfiás vizsgálattal kell monitorozni. A toxicitás a kumulatív dózissal emelkedik, így a gyógyszer alkalmazása a tünetek regressziójáig javasolt, majd elhagyható, esetleges relapszus esetén azonban ismételtlen elkezdhető.

2. Célkitűzések

2.1. Egyszeri UVB-besugárzás hatására létrejövő bőrelváltozások vizsgálata különböző genotípusú egereken

Munkánkban célul tűztük ki a fotobiológiai kísérletekben gyakran használt egértörzsek bőrének vizsgálatát UV besugárzás után. Ehhez három eltérő genotípusú egértörzset használtunk, amelyek részben genetikailag szőrtelenek, részben normális szőrzettel bírók voltak. Ezen vizsgálatokkal tisztázni kívántuk, hogy az SKH-1, C57BL/6 és Balb/c egértörzsek között észlelhetők-e különbségek az UV-sugárzásra mutatott bőrreakció tekintetében. Emellett meg kívántuk vizsgálni, hogy a korábbi egérbőrön történt kísérleteknél használt MED meghatározás adekvát terminológia-e, észlelhetők-e genotípus-specifikus jellegzetességek. Továbbá az egerek bőrének UV-re mutatott reakcióját nem csupán klinikailag vizsgáltuk, hanem objektív képalkotó módszerekkel is értékeltük. A bőrön kialakuló bőrpír meghatározására számítógépes színösszehasonlítást, optikai koherencia tomográfiát, míg a gyulladáso ödéma értékelésére bőrvastagság mérést terveztünk végezni.

Miután vizsgálataink igazolták a feltételezésünket, hogy az egér bőre másképp viselkedik UV besugárzás hatására, mint az emberé, így arra is választ kerestünk, hogy az egerek bőrében milyen szövettani, immunhisztokémiával és citokin expresszió mérésekkel detektálható változások jönnek létre, amelyek az emberétől eltérő klinikai megjelenésért felelősek.

2.2 A lymphomatoid papulosis miatt gondozott páciensek klinikai és szövettani adatainak elemzése, különböző terápiákra adott válaszaik, követésük

Munkánk célja az volt, hogy a Semmelweis Egyetem anyagában a 2008 és 2015 közötti időszakban lymphomatoid papulosissal kezelt betegek klinikai és szövettani anyagát áttekintsük. Elsődlegesen a CD8-pozitív LyP esetekre fókuszáltunk, ezen betegek klinikai, szövettani és immunhisztokémiai tulajdonságait kívántuk elemezni és a publikált adatokkal összevetve további információt nyerni a CD8+ LyP spektrumának meghatározása érdekében. Emellett arra is választ kerestünk, hogy a LyP esetén a

fototerápia milyen hatékonyságot mutatott, mennyire lehetett tartós remissziót elérni vele és az egyes kezelési formák közül lehet-e sorrendet felállítani. További célként tűztük ki, hogy a páciensek kórtörténetét visszanezve az esetleges propagációról és hosszú távú túlélésről nyerjünk adatokat. Különös figyelemmel vizsgáltuk a fototerápiával kezelt betegek körét és az elért klinikai javulás esetleges későbbi változását.

3. Módszerek

3.1. Egyszeri UVB-sugárzás vizsgálata egérbőrben

3.1.1. A kísérletekben használt állatok

C57BL/6N (n=20), Balb/c (n=20) és SKH-1 (n=20) genotípusú nőstény egereket használtunk, amelyeket a Charles River Laboratories cégtől, Németországból szereztünk be. Az állatok elhelyezése normál állatházi körülmények között történt. Táplálásuk nem volt korlátozva, normál rágcsáló táppal láttuk el őket. A besugárzás 8 hetes korukban történt. A munkára etikai engedéllyel rendelkezünk PEI/001/1016-5/2015 számon.

3.1.2. UVB-besugárzás

Szőrrel fedett egértörzsek esetén a vizsgálat előtt 24 órával a szőrt két részletben távolítottuk el: elsőként hajvágóval a szőr nagy részét leborotváltuk, majd a maradékot kálium-hydroxidot tartalmazó készítménnyel tettük teljesen simává, ahogy ez már korábbi vizsgálatoknál leírásra került (125). A besugárzásokat egy Multitester SBC LT 400 típusú berendezéssel végeztük (MEDlight GmbH, Germany), amely egy nagy nyomású UV-lámpát tartalmaz (Osram, HTC 400-221 R7s). Ez a készülék széles körben használatos a klinikai gyakorlatban fototesztelésre.

A készülék egyre növekvő dózisban emittál UVB-sugárzást, 312nm-es emissziós csúccsal. Az irradiancia az apertúránál mérve 10 mW/cm^2 volt. A dózis ellenőrzésére egy VLX-3W UV radiométert használtunk (Vilber Lourmat, Germany). Az egerek hátbőrén a besugárzásra hat darab, $1 \times 1 \text{ cm}$ -es területet választottunk ki, egymástól minimum 5 mm távolságra. (4. a ábra) Kontrollként szimulált besugárzásnak tettük ki az egerek egy részét. Ez azt jelenti, hogy a kontroll egereket minden olyan beavatkozásnak kitettük, mint az irradiált egereket (pl. szőrzet eltávolítása, altatás, körmök levágása, sötét helyen való tárolás stb), egyedüli különbség volt, hogy ők nem kaptak UVB-besugárzást, mert bőrüket a bőrre nem tapadó, UV-sugárzást át nem eresztő fóliával fedtük, így helyeztük be őket a sugárforrás alá. Ilyen módon tudtuk biztosítani, hogy az egerek valójában kontrollként legyenek beszámíthatók. Az egyes területek 40, 50, 60, 80, 100, 150 mJ/cm^2 dózisban voltak UVB-vel besugárzva. A kezelés alatt az állatok intraperitonealisan adott

Avertinnel voltak átmenetileg elaltatva (0,25mg/g koncentrációjú Avertin, Sigma Aldrich, Germany). A besugárzást követően az állatokat szeparáltan helyeztük el, hogy a bőrön egymásnak ne okozzanak sérülést, illetve a körmeiket is levágtuk, hogy saját magukban se tegyenek kárt a vakarással. Az egerek felét 24 órával a kísérlet után eutanáziának tettük ki a citokinek értékelésére, a másik felük 48 órával a besugárzás után lett feláldozva citokin analízisre, szövettani vizsgálatra és *ex vivo* optikai koherencia tomográfiára (OCT).

3.1.3. A bőrpír és az ödéma értékelése

A kísérletek során fotókat készítettünk a kezdeti időpontban, majd 24 és 48 óra múlva. Két független vizsgáló értékelt a bőrpír jelenlétét 24 és 48 óra elteltével, korábbi közleményekben leírt módon (48, 52, 126).

A kialakuló eritéma megítélésére 0-3-ig terjedő skálán értékeltük a változást, ahol 0 volt a változatlan bőrszín, 1-es az enyhe, 2-es a közepes és 3-as az erős eritéma. Emellett a fotókat objektív értékelés céljából Photoshop CS6[©] (Adobe Inc., USA) szoftverrel is értékeltük. Az *in vivo* észlelhető ödéma számszerűsítésére a bőr vastagságát mértük. Mind a besugarazott, mind a be nem sugarazott bőrfelületen mértük a bőrredő vastagságát és ennek hányadosát képeztük. A fenti vizsgálatainkkal azt találtuk, hogy mind az eritéma, mind az ödéma tekintetében 48 óra elteltével voltak a legjelentősebb változások, így a kísérletekben ezt az időpontot használtuk végpontként.

3.1.4. Az bőr ödémájának *ex vivo* mérése optikai koherencia tomográffal

OCT vizsgálatainkhoz a képek készítéséhez egy CAM-L kornea lencse adapterrel felszerelt RTVue-100 Fourier-domain OCT készüléket használtunk (szoftver verzió 6.9; Optovue Inc., Fremont, CA, USA), 26000 axiális szkennelés másodpercenkénti sebességgel és 5 mikrométer axiális felbontással. A bőr vastagságának a mérése manuálisan történt, ugyanazon vizsgáló által vakon végzett mérésekkel az OCT készülék beépített szoftveres mérőeszközével. 48 órával a besugárzás után az állatokat elaltattuk, bőrmintákat metsztünk ki, az *ex vivo* mintákon OCT méréseket végeztünk. Minden vizsgált mintát, a besugarazott és a szimulált besugárzásnak kitett mintákat is lemértük. Az epidermisz

vastagságát úgy határoztuk meg, hogy megmértük a távolságot a bőrfelület tükröződése és az első jól körülhatárolt reflexiós változást mutató, egyébként jelszegény zóna között (Digimizer szoftver, MedCalc Software, Belgium), amint azt korábban már közölték(127). Az alatta látható, reflexióban sűrű területet szélességét tekintettük a dermisz vastagságnak. A különféle egércsoportok jellemző vastagságbeli növekedési paramétereit a besugarazott / szimulált-besugarazott arány alapján hasonlítottuk össze. Az átlagértékeket legalább 4 mérésből számítottuk ki.

3.1.5. Szöveti értékelés

1 x 1 cm nagyságú bőrmintákat távolítottunk el az egerek hátáról, úgy, hogy ezek tartalmazzanak besugarazott, és be nem sugarazott bőrfelületeket egyaránt. A mintákat 10% pufferolt formalinnal fixáltuk és paraffinba ágyasztuk. A 4 µm-es metszeteket hematoxilinnel és eozinnal (H&E) festettük. Az immunfluoreszcenciás mérésekhez 0,5x1 cm-es bőrmintákat vettünk, az irradiált és nem irradiált bőrfelületek különálló helyeiről. Ezeket folyékony nitrogénben gyorsfagyasztással lefagyasztottuk és beágyasztuk Cryomatrix™ gélbe (Thermo Sci., USA). A 10 µm vastag metszeteket anti-CD3 antitesttel festettük (KT3-BioRad, Magyarország). A sejtmagokat propidium-joddal tettük láthatóvá. Ezenkívül mindhárom genotípusú egerből bőrt nyertünk egy órával az UV besugárzás után, klinikailag releváns dózissal, és a mintákat anti-CPD antitesttel festettük (Cosmo Bio, Japán). Az epidermisz és a dermisz vastagságát és a gyulladást okozó sejtek jelenlétét H&E-nel való festés után a bőrben vizsgáltuk, öt látótérben, a besugárzott és a szimuláltan besugarazott területeken is értékelve a sejtes összetételt.

3.1.6. Bőr homogenizálása és citokin vizsgálatok

Az állatok hátbőréből 1 cm² bőrmintákat vettünk két helyről: a klinikailag releváns dózissal (CRD), és a legnagyobb, 150 mJ/cm² dózissal besugarazott területből. Kontrollként a szimulált irradiációnak kitett egerekből származó bőrt használtunk. A bőrmintákat analitikai mérleggel megmértük és T-PER fehérjeizoláló pufferbe (Pierce, Rockford, IL, USA) mártottuk, kiegészítve proteáz- és foszfatázgátlókkal (Pierce, Rockford, IL, USA). A bőrt IKA Ultraturrax homogenizátorral homogenizáltuk (IKA

Works, Inc., Wilmington, NC, USA). A szövettörmelékét 10 000 fordulat/perc sebességgel, 10 percig végzett centrifugálással távolítottuk el. A felülúszót 55µl térfogatú részekre osztottuk és további vizsgálatokig -80°C-on tároltuk. A felülúszók fehérjekoncentrációját mikroBCA protein assay-vel (Pierce, IL, USA) kvantitatív módon határoztuk meg. Az IL-1β, IL-6, IL-10, IL-17A, IFN-γ és TNF-α szintjét a lizátumokban Bio-Plex Pro™ egér Cytokine 6-Plex mágneses gyöngy esszével (BioRad, Magyarország) mértük Bio-Plex 200 rendszeren. A citokin analízishez mérésenként 1 mg fehérjét használtunk. A citokin vizsgálatokat két-két mintán végeztük mind a besugározott, mind a szimulált irradiációnak kitett bőrminta esetén.

3.1.7. Statisztikai analízis

Az oszlopdiagramok a számtani átlagokat és a hozzájuk tartozó szórásokat (SD) mutatják. A statisztikai elemzéseket Real Statistics, MedCalc és OriginPro (Microsoft, USA, Real Statistics©, Charles Zaiontz, USA, MedCalc, Belgium, OriginLab USA) felhasználásával végeztük. A normalitást Saphiro-Wilks teszttel vizsgáltuk. A csoportokat összehasonlítottuk egyirányú ANOVA és unpaired T-tesztekkel. Nem normális eloszlás esetén a nem-paraméteres Kruskal-Wallis tesztet és a pár-pár összehasonlítást Mann-Whitney U-teszttel végeztük. A $P < *0,05$, $** < 0,01$, $*** < 0,001$ értékeket szignifikánsnak tekintettük.

3.2 Lymphomatoid papulosis vizsgálata

3.2.1. Páciens minták

A Semmelweis Egyetem Bőr-, Nemikórtani és Bőronkológiai Klinika anyagában a 2008 és 2015 közötti időszakot áttekintve tizennégy lymphomatoid papulosis esetet találtunk. Ezen esetek anyagát ismételtelen feldolgoztuk, a hozzájuk tartozó klinikai és kórszövettani leletek a Semmelweis Egyetem informatikai rendszerében fellelhetők voltak.

3.2.2. LyP diagnózis felállítása

A lymphomatoid papulosis diagnózisa egyfelől klinikailag volt felállítható: a jellegzetes, gyulladt papulákkal járó bőrtünetek sajátos dinamikát mutattak, megjelentek, majd regrediáltak, később újra jelentkeztek. Másrészt a kórszövettani eltérések a WHO-EORTC és WHO klasszifikációin (128, 129) és a Cerroni-féle kézikönyv diagnosztikai ajánlásán alapultak (130).

3.2.3. A betegek követése

A betegek kórtörténetét minden esetben végig tudtuk követni, mindössze egy esetben állt rendelkezésre csupán korlátozott információ. Ez a beteg egy idő után nem volt követhető, ismereteink szerint nem Magyarországon kapott kezelést a későbbiekben. A páciensek vizsgálata alapos fizikális vizsgálatból, rutin labor vizsgálatokból, mellkas Rtg-ből és CT vizsgálatból állt.

3.2.4. Vizsgálati minták

A perifériás vér érintettségének megítélésére áramlási citometriai és TCR gamma génátrendeződési vizsgálatok történtek. A szövettani értékelést formalinnal fixált, paraffinba ágyazott mintákon végeztük. 14 betegből 14 mintát vizsgáltunk meg ismételten, ezek mind 7% -os semleges pufferolt formalinnal fixált, paraffinba ágyazott és hematoxilinnel és eozinnal megfestett minták voltak. A szövettani újraértékelést két hematopatológus végezte.

3.2.5. Szövettani értékelés

A következő szövettani eltéréseket vizsgáltuk: az epidermiszben észlelhető eltérések (ulceráció, spongiózis, parakeratózis, a bazális réteg vakuoláris degenerációja, az epidermális hiperplázia mértéke), és fő paraméterként az epidermotropizmus mértéke. Ezt az utóbbit úgy értékeltük, hogy megszámloltuk az epidermiszben lévő infiltráló lymphoid sejtek számát, és meghatároztunk egy arányszámot a 10 bazális keratinocitára eső limfoid sejtek számából, mindig a szövettani minta legkifejezettebben infiltrált részét alapul véve. 1-5 limfoid sejt/10 keratinocita aránynál enyhe, 6-15 közötti hányadosnál

közepes és több mint 15 esetén erős epidermotropizmusnak véleményeztük a folyamatot. Ezen kívül értékelésre került a dermális infiltrátum alakja és jellege (felületes, ék alakú, perivaszkuláris, periadnexális, granulomatózus), a vaszkuláris érintettség (érfal károsodás és a vörösvértestek extravazációja) és az infiltrátum szubkután szövetre való terjedése. Természetesen ezt utóbbit a biopszia mélysége esetenként behatárolta. Ezeken túl vizsgálatra került az epidermotróp és a dermiszben lévő limfoid sejtek mérete, (kicsi, ha egy kis limfocita méretével egyezett meg, közepes: a limfocita méretének 2-4-szerese, nagy, ha a limfocitánál több mint 4-szer nagyobbak voltak a sejtek). Továbbá az infiltrátum egyéb sejtjes összetételét is értékeltük, egyebek mellett a nagy sejtek sűrűségét, az eozinofilek és más gyulladásozó sejtek jelenlétét.

3.2.6. Immunhisztokémiai és molekulás genetikai minták feldolgozása

Az immunhisztokémiai vizsgálatokhoz egy LEICA Bond Max teljesen automatizált festési rendszert használtunk. Az antigén vizualizációjához DAB polimert (DAKO, Dánia) használtunk. Az alkalmazott antitestek a következő antigéneket ismerték fel: CD3, CD20, CD30, Ki67, granzyme B, MUM1 (DAKO, Dánia), CD4, CD8, CD5, CD7, CD2 (Novocastra), TIA-1 (Biocare) és PD1 (Cell Marque). Kontrollként humán tonsilla mintákat használtunk. Hat esetben molekuláris vizsgálatokat is tudtunk végezni, úgy, hogy DNS-t izoláltunk a fagyasztott bőrmintákból (3 eset) vagy a paraffinba ágyazott biopsziás anyagból (3 eset). A TCR γ gén átrendeződési PCR vizsgálatokhoz a BIOMED-2 Concerted Action protokolt használtuk (131). A CD8+ LyP közölt eseteket a Medline által indexelt angol folyóiratokat áttekintve gyűjtöttük össze 1990-től 2016. januárig.

4. Eredmények

4.1. Egyszeri UVB-sugárzás vizsgálata egérbőrben

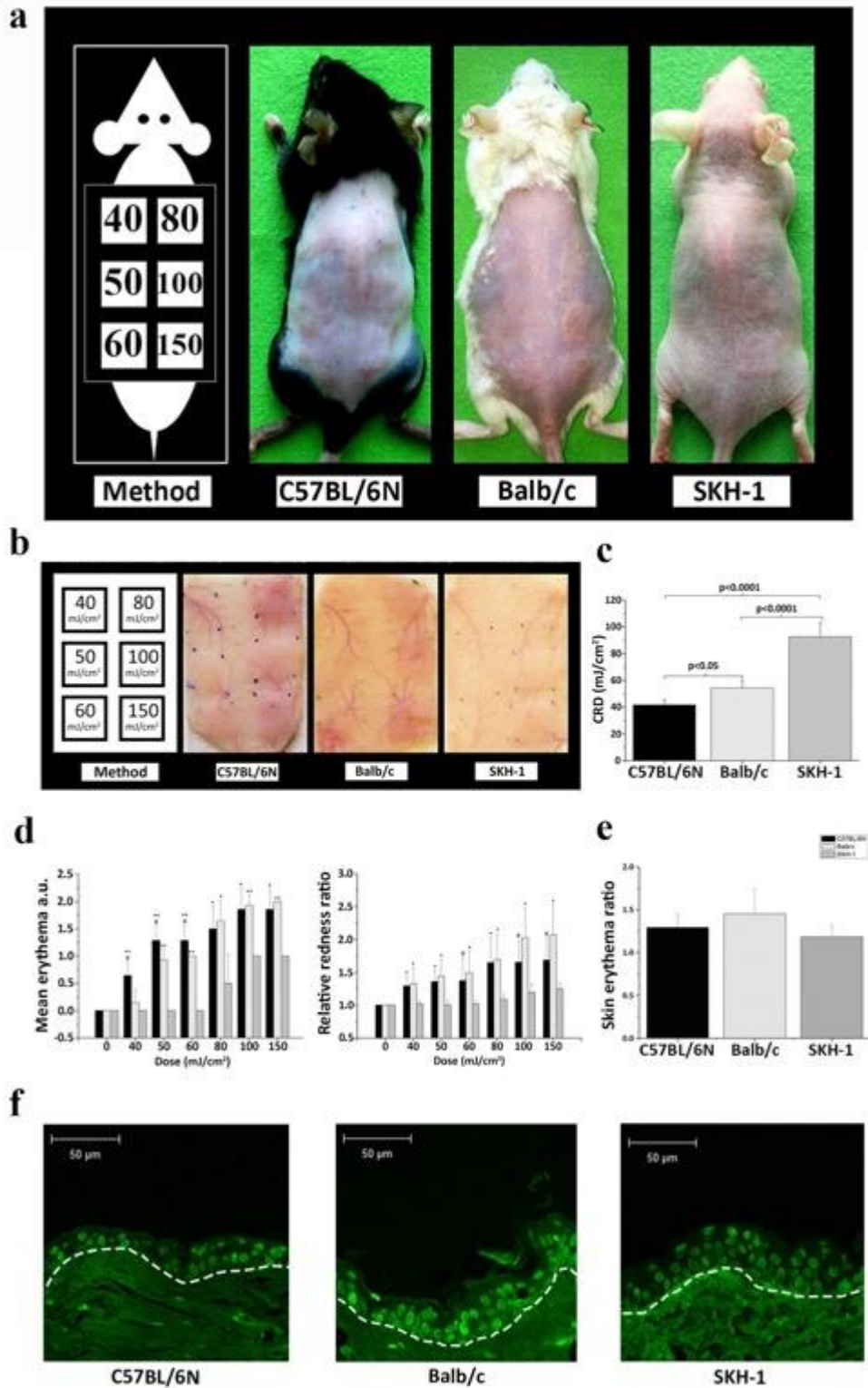
4.1.1. A különböző egértörzsek fotoszenzitivitásának vizsgálata

Szignifikáns különbségeket találtunk különböző genotípusú egerek CRD-értékei között (4. a-b ábra). 48 órával az UVB-besugárzás után a C57BL/6 egerekben klinikailag látható változások alakultak ki átlagosan 41,4 mJ/cm²-nél, ami szignifikánsan alacsonyabb, mint a Balb/c-ben mért átlagos CRD-érték (54,3 mJ/cm²). Ezzel szemben az SKH-1 szőrtelen egerek esetén csupán 92,5 mJ/cm²-nél jelentkezett bőrtünet (4. c ábra). Eredményeink szerint megállapítható, hogy a sötét szőrű C57BL/6 egerek érzékenyebbek az UVB-besugárzásra, mint az albinó Balb/c és SKH-1 egerek.

4.1.2. Az eritéma vizsgálata

A különféle egértörzsek esetén kifejezetten heterogénnek találtunk a bőrön létrejövő eritéma klinikai megjelenését. A C57BL/6 és a Balb /c csoport egy közepes fokú eritémát produkált, szemben az SKH-1 csoporttal, ahol szinte alig volt bőrpír észlelhető, főként ödéma jött létre. A legerősebb bőrreakció, akár az eritéma, akár az ödéma 48 óra elteltével jelentkezett az összes egértörzsből. Az eritéma foka erőteljesebb volt magasabb UVB-dózisok alkalmazása esetén. A C57BL/6 egereknél a legalacsonyabb dózisonál jól látható eritéma alakult ki, míg a Balb/c csoport egereinél hasonló intenzitású bőrpír csak magasabb UVB-dózisoknál jelentkezett. Érdekes módon az SKH-1 szőrtelen egerek viszonylag kevés eritémát mutattak és főként ödémával reagáltak. (4. b, d és 5. ábra). Az eritéma objektív elemzését a Photoshop CS6 program segítségével végeztük el fényképeken. Az eritéma objektív értékelésére egy új paraméterként a relatív eritéma hányadost (relative redness ratio, Rrr) alkottuk meg, olyan módon, hogy megmértük az eritéma vörös csatornájának intenzitását minden besugárzott területen, összehasonlítva a szimulált besugárzásnak kitett bőr piros csatorna intenzitásával. E két érték hányadosa Rrr-ként szolgált, amelyet minden dózisonál kiértékelünk. Az eritéma intenzitása szignifikánsan nagyobb volt a C57BL/6 és a Balb/c csoportokban, mint az SKH-1

egerekben, de a két szőrrel fedett egértörzs között nem volt szignifikáns különbség (4. d ábra). A CRD-nél észlelhető eritéma hányadost a 4.e ábrán mutatjuk be.



4. ábra A CRD, a bőr eritémájának és a fénykárosodásnak a vizsgálata

a: Az UV-besugárzás gyakorlati kivitelezése. Az adott egértörzsre jellemző bőrreakciók 48 órával egyetlen UVB-besugárzás után láthatók. **b:** A besugárzott egerek hátbőrének reprezentatív *ex vivo* mintái. A besugarazott területeket a sarkokon tintával jelöltük **c:** Clinically Relevant Dose értékek az egyes genotípusú egereknél. **d:** A bal oldali panelen a klinikai pontozás alapján a különféle csoportok átlagos eritéma értékeit tüntettük fel, a pontérékeket úgy számoltuk, hogy 0 – a nem látható, 1 – közepes, 2 erős eritéma. A jobb oldali panel az eritéma objektív elemzését mutatja, az értékeket relatív vörösség hányadosként (Rrr) adjuk meg. Rrr a besugárzott területek eritémájának mértéke ugyanazon egér ál-besugárzott hátbőrével összehasonlítva. **e:** Az eritéma intenzitása Rrr-ként jelenik meg a CRD értékénél minden genotípus esetén. **f:** Immunfluoreszcens CPD-festés közvetlenül a CRD besugárzása után (zöld). Fehér, szaggatott vonal jelzi a határt a dermisz és az epidermisz között. Statisztika: “pair to pair” összevetés Mann-Whitney U-teszttel. (#p<0,05; *p<0,005; **p<0,001).

A CRD értékű UVB besugárzás után nem volt szignifikáns különbség a CPD pozitív sejtek számában, ami azt igazolja, hogy ezek a dózisok sejt szinten is összehasonlítható fokú fénykárosodást eredményeznek, annak ellenére, hogy a dózisok abszolút értékei különbözőek (4. f ábra).

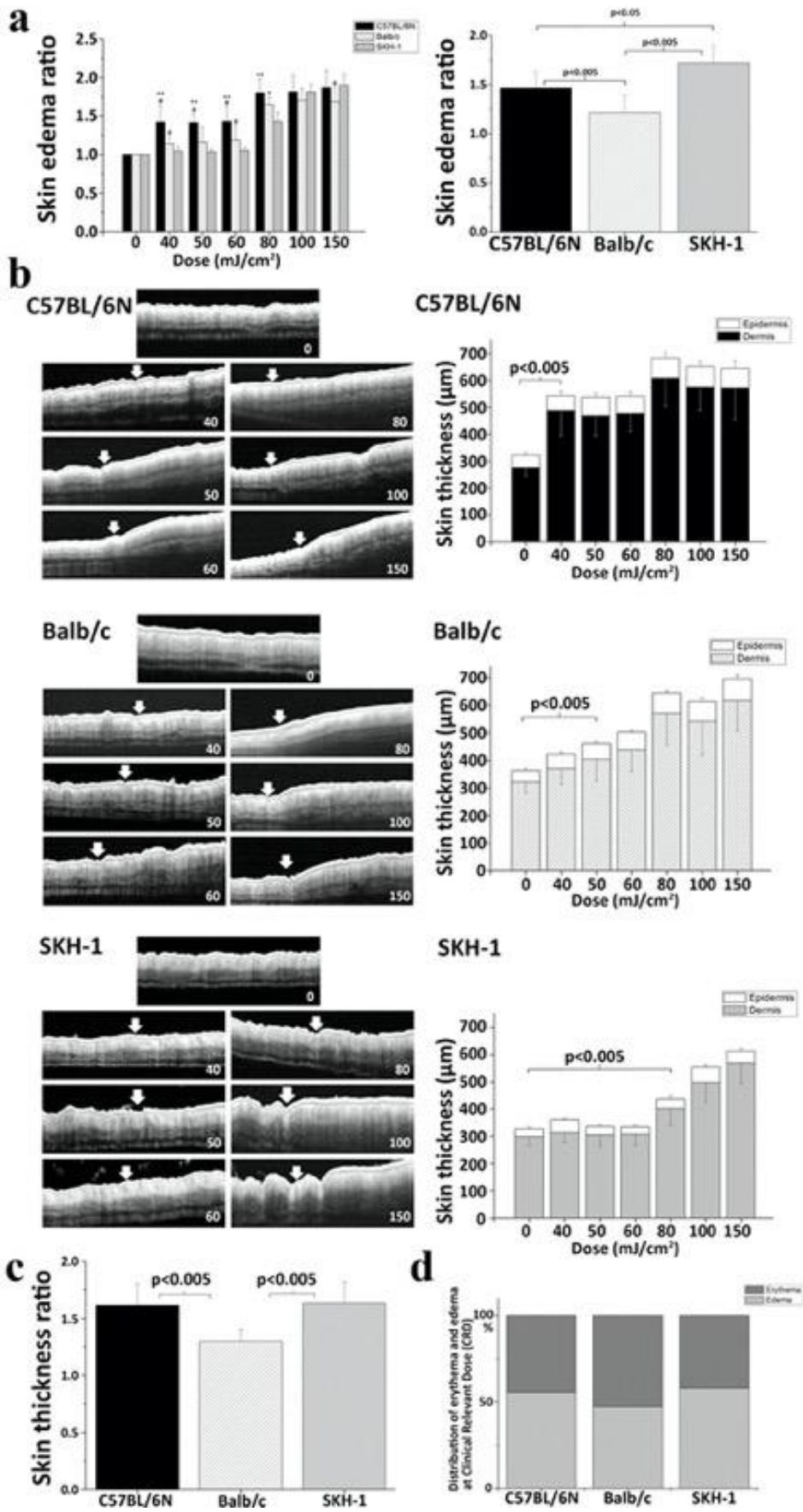
4.1.3. A bőrödéma vizsgálata

A bőr vastagodásának numerikus leírása érdekében egy mérőszámot alkottunk, a bőrödéma hányadost. Ez utóbbit úgy határoztuk meg, hogy a besugárzott és nem besugárzott helyeken mért bőrvastagság értékeket elosztottuk (5.a ábra). A C57BL/6 egerekben a bőrödéma aránya 1,46 (SD \pm 0,08) volt, ami 46% -os vastagodást jelentett. A Balb/c és SKH-1 csoportokban a CRD-nél a megfelelő értékek 21% (1,21 \pm 0,09) és 72% (1,72 \pm 0,09) volt. Ezenkívül a bőr vastagságát *ex vivo* optikai koherencia tomográfiával is meghatároztuk. A 5.b ábra bal oldali oszlopa genotípusonként egy egér reprezentatív OCT képeit mutatja (CRD-értékek: 40mJ/cm² a C57BL/6-ban, 60mJ/cm² a Balb/c esetében és 80 mJ/cm² az SKH-1 egérnél), míg a jobb oldali oszlopban a vastagság átlagértékei megjelennek minden genotípus esetén, az összes kísérletben résztvevő egér adatai alapján.

Az OCT-mérések azt mutatták, hogy az egér bőrének reakciója az UV-vel szemben jelentős fokú, dermiszre lokalizált ödémával jár a klinikailag releváns dózisban történő

besugárzásnál. Amikor a bőr vastagodásának mértékét az OCT mérésekből számítottuk, hasonló értékeket találtunk, mint a tolómérővel történő méréseknél. A C57BL/6 egerek esetén a bőr vastagsága 1,61-szeresére növekedett ($SD \pm 0,19$) a besugárzás hatására a nem kezelt területhez képest. A Balb/c egerek CR dózisu besugárzása esetén 1,29-szeres növekedést mutattak ($SD \pm 0,11$), míg a legszembetűnőbb vastagságbeli változást az SKH-1 egereknél észleltük, 1,63-szoros értékkel ($SD \pm 0,18$) (5. c ábra). Eredményeink szerint tehát a bőrödéma az eritémához hasonló fontosságú marker az egér bőrnek UV-sugárzásra mutatott reakciójában.

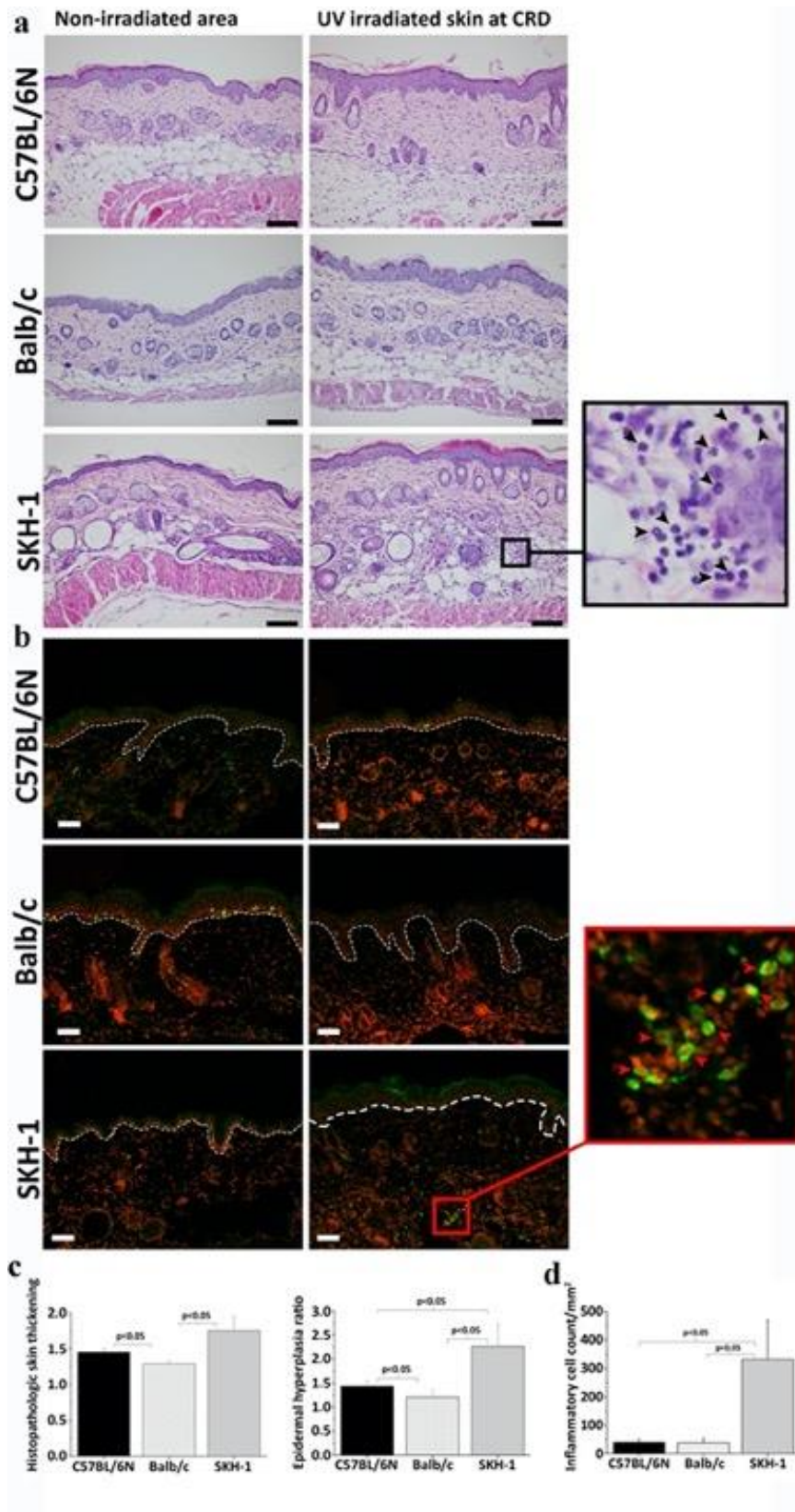
Ha a bőrreakciókat a CRD besugárzásnál elemezzük, akkor jelentős különbségeket tapasztalunk: az eritéma erősebb a Balb/c egereknél (52,85% eritéma vs 47,15% ödéma), míg a C57B/6 esetében (44,48% eritéma vs 55,52% ödéma) és az SKH-1 genotípusú egereknél az ödéma dominálja a kialakult bőrelváltozásokat (41,98% eritéma vs 58,02% ödéma) (5. d ábra).



5. ábra A bőr vastagsági növekedésének *in vivo* és *ex vivo* értékelése és a CRD meghatározása

A kísérleteink precízebb értékeléséhez bevezetjük a klinikailag releváns dózis (CRD) kifejezést, amely az a legalacsonyabb dózis, ahol az eritéma vagy az ödéma először látható egyszeri UVB-irradiáció után. **a:** *In vivo* a bőrödéma arányát a besugározott és be nem sugározott területek vastagságának mérésével határoztuk meg; Az értékek a bal oldali panelen vannak feltüntetve. A jobb oldali panelen a CRD számszerű értékei láthatók. (# $p < 0,05$; * $p < 0,005$; ** $p < 0,001$) **b:** A bőr vastagságának *ex vivo* értékelése optikai koherencia tomográfiával (OCT). Az egér genotípusához egy reprezentatív minta OCT-képeit mutatjuk a bal oldalon. A képeket besugárzási helyekként mutatjuk be az egereken: a képeket 40 mJ/cm^2 UVB után a bal felső sarokban, a maximális 150 mJ/cm^2 irradiáció után a jobb alsó sarokban mutatjuk, ahogy a címkék jelzik. A felső középső kép az ál-besugárzott területeket ábrázolja. A besugárzott és az UV-től védett területek közötti határokat mindegyik képen fehér nyilakkal jelöltük, kivéve a felső középső képeket, amelyek szimulált besugárzásnak voltak kitéve. A jobb oldali grafikonok az OCT képanalízis eredményeit mutatják a három egércsoportban. Az oszlopok felső része az epidermisz átlagos vastagságát, az alsó rész a dermális komponensek átlagos vastagságát képviseli. **c:** A bőr vastagság változásának mértéke CRD-nél, az OCT elemzés objektív mérései alapján. Mind a C57BL/6, mind az SKH-1 egerek statisztikailag szignifikánsan nagyobb bőrvastagodást mutattak, mint a Balb/c egerek. **d:** Az oszlopok a bőrpír-viszony (4. ábra) és a bőr vastagságának (5. ábra) a bőrpír és az ödéma arányát mutatják: C57BL/6 egerek: bőrpír: $44,48\% \text{ SD} \pm 5,37\%$ vs ödéma: $55,52\% \text{ SD} \pm 6,68\%$; Balb/c egerek: eritéma: $52,85\% \text{ SD} \pm 10,42\%$ vs ödéma: $47,15\% \text{ SD} \pm 3,84\%$; SKH-1 egerek: eritéma: $41,98\% \text{ SD} \pm 4,99\%$ vs ödéma: $58,02\% \text{ SD} \pm 6,59\%$.

Statisztika: pár és pár összehasonlítás a Mann-Whitney U-teszttel (# $p < 0,05$, * $p < 0,01$, ** $p < 0,005$).



6. ábra UVB-irradiált bőr hisztopatológiai és immunfluoreszcens értékelése

a: A CRD-vel besugarazott és be nem besugarazott területek hisztopatológiai képei H&E festéssel. Fekete sáv = 50 μ m. A fekete nyílhegyek a neutrofil granulocitákra mutatnak.

b: CRD-vel besugarazott és be nem besugarazott bőrfelületek immunfluoreszcens CD3-festése (zöld). A magokat ellenfestettük propidium-jodiddal (piros). Fehér szaggatott vonal jelöli a dermisz és az epidermisz határát. Fehér sáv = 50 μm . A piros nyílfejek CD3-pozitív T-sejteket jelölnek; A bemutatott állatok CRD értékei: 40 mJ/cm^2 a C57BL/6 esetében, 50 mJ/cm^2 a Balb/c esetében és 100 mJ/cm^2 az SKH-1 egéknél. Ugyanazokat a mintákat használtuk H&E és IF festéshez. c: A bal oldali panel mutatja az epidermisz és a dermisz vastagságát a H&E-vel festett szakaszokon. A jobb oldali panel az epidermális hiperplázia mértékét mutatja az egyes egereknél a szimulált besugárzásnak kitett bőrhöz viszonyítva. d: Az oszlopok a gyulladós sejtek átlagát jelzik a H&E metszeteken.

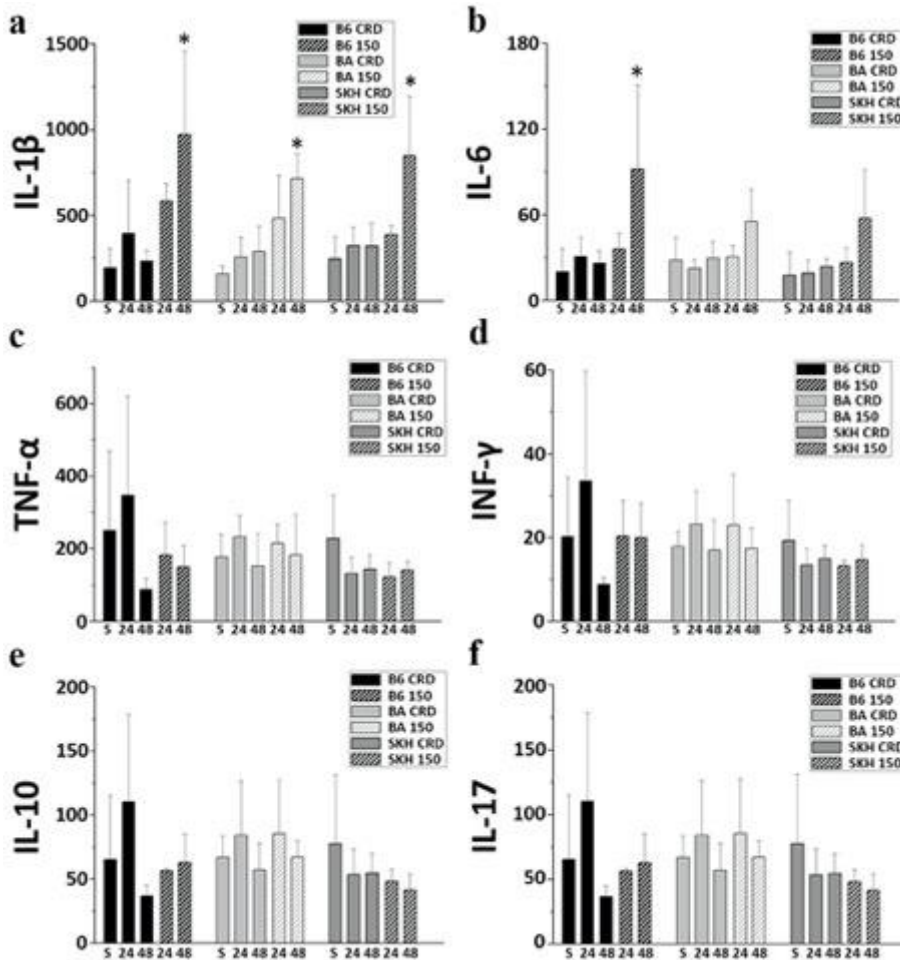
4.1.4. A bőr vastagságának növekedése és a gyulladás mértéke

Mivel a bőrödéma nem látható az emberek bőrén végzett MED tesztek esetén, így tovább kívántuk ezt a jelenséget vizsgálni az általunk használt egérmodellekben.

A CRD-vel besugárzott háti bőrfelületekből származó mintákat kórszövetteni vizsgálatnak vetettük alá és az észlelt eltéréseket a kontroll bőrrel vetettük össze (6. a-b. ábra).

A gyulladás mértékét úgy számoltuk ki, hogy megszámláltuk a gyulladós sejtek számát az egyes törzsek CRD-nél történő besugárzása esetén. Az eredmények azt mutatták, hogy viszonylag kevés gyulladós sejt volt észlelhető a C57BL/6 (40 ± 10 gyulladós sejt/ mm^2) és Balb/c ($38 \pm 15,41$ sejt/ mm^2) egerekben. Ehhez képest szignifikánsan nagyobb fokú sejtes beszűrődést figyeltünk meg az SKH-1 csoportban ($332 \pm 136,63$ sejt/ mm^2) (6. d ábra). A legtöbb bőrt infiltráló sejt neutrofil leukocita volt, de limfociták is nagyobb számban voltak észlelhetőek (6.a ábra). Az anti-CD3 immunhisztokémiai reakciót használva megerősítettük, hogy a dermiszbe történő limfocita beáramlás mértéke nagyobb volt a szőrtelen egereknél a CRD-nél is, mint a szőrrel fedett állatok esetén (6.b ábra). A metszeteket toluidinkékkkel is megfestettük a hízósejtek kimutatására, azonban ezen sejtek száma nem mutatott növekedést az irradiált bőrben a nem irradiált bőrhöz viszonyítva. A bőr vastagodásának mértékét a H&E-nel festett metszetekben az epidermisz és a dermisz vastagságának mérésével is értékeltük. Ebben a vizsgálatban 1,45-szeres ($\text{SD} \pm 0,05$) növekedést észleltünk a C57BL/6 egereknél és 1,29-szeres ($\text{SD} \pm 0,03$) növekedés volt detektálható a Balb/c csoportban. A legnagyobb, 1,75-szeres ($\text{SD} \pm 0,20$) növekedést az SKH-1 törzsből lehetett megfigyelni. Az epidermiszt vizsgálva a legmarkánsabb hiperpláziát a szőrtelen egerekben észleltük: ez 2,26-szoros volt, ($\text{SD} \pm$

0,47), szemben az 1,4-szeres értékkel ($SD \pm 0,11$) a C57BL/6 egereknél és az 1,21-szeres ($SD \pm 0,15$) változással a Balb/c csoportban (6. ábra c).



7. ábra Egyes egértörzsekben mért citokinszintek 24 és 48 órával egyszeri UVB-besugárzás után a-b.: 6 releváns citokin, IL-1 β , IL-6, TNF- α , INF- γ , IL-10 és IL-17 szöveti szintű expresszióját vizsgáltuk annak a megválaszolására, hogy a citokinek expressziójának változásában észlelhetők-e olyan különbségek, amelyek magyarázzák az eritéma és az ödéma kialakulásában klinikailag jól észlelhető különbségeket az egyes egértörzsek között. A hat vizsgált citokin közül az IL-1 β szintje megemelkedett, mindhárom törzs esetén, ha 150 mJ/cm² UVB-vel történt a besugárzás, míg az IL-6 szintje csak a C57BL/6 egerekben emelkedett meg 48 óra elteltével, 150 mJ/cm² dózisú UVB után. Az SKH-1 törzsben az IL-1 β szignifikánsan magasabb volt 48 óra után, mint 24 óra után, ha 150 mJ/cm² UVB-t kapott.

A csillagok szignifikáns különbségeket jelölnek az IL-1 β szintekben: C57BL/6: 150 mJ/cm² 48 óra vs. álbesugárzás, 150 mJ/cm² 48 óra vs. CRD 48 óra. Balb/c: 150mJ/cm², 48 óra vs. ál, 150mJ/cm², 48 óra, szemben a CRD-vel 24 óra, 150mJ/cm², 48 óra, szemben a CRD-vel, 48 óra. SKH-1: 150 mJ/cm², 48 óra vs. ál, 150 mJ/cm², 48 óra vs. CRD, 24 óra, 150 mJ/cm², 48 óra vs. CRD, 48 óra, 150 mJ/cm², 48 óra, versus a 150 mJ/cm², 24

óra. Az IL-6 esetében a következő szignifikáns változásokat találtuk: C57BL/6 150 mJ/cm² 48 óra vs. ál, 150 mJ/cm² 48 óra vs CRD 24 óra, 150 mJ/cm² 48 óra vs CRD 48 óra. c-f: A TNF- α , INF- γ , IL-10 és IL-17 citokinszintek nem mutattak pozitív korrelációt az UVB-besugárzással. Szignifikancia szint: *P<0,05; Rövidítések: S: látszólag besugárzott, 24: 24 óra után, 48: 48 óra után; B6: C57BL/6, BA: Balb/c, SKH: SKH-1; CRD: a korábban becsült klinikailag releváns dózisokkal besugárzott, 150: 150 mJ/cm² besugárzással

4.1.5. Citokin vizsgálatok

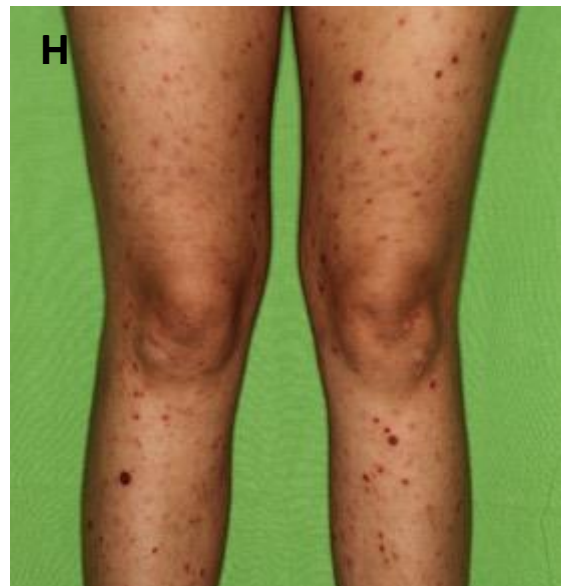
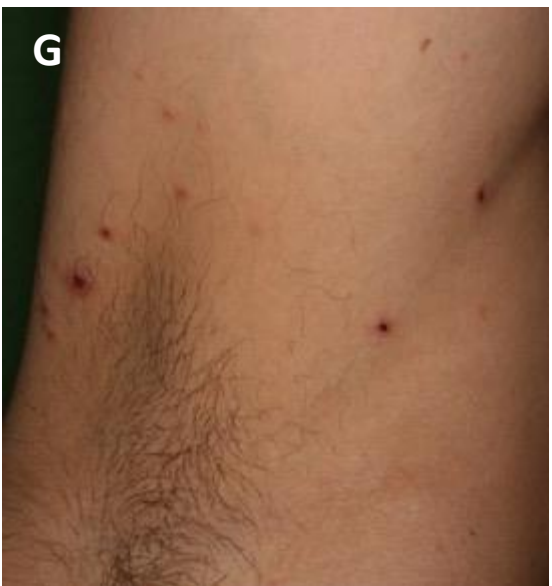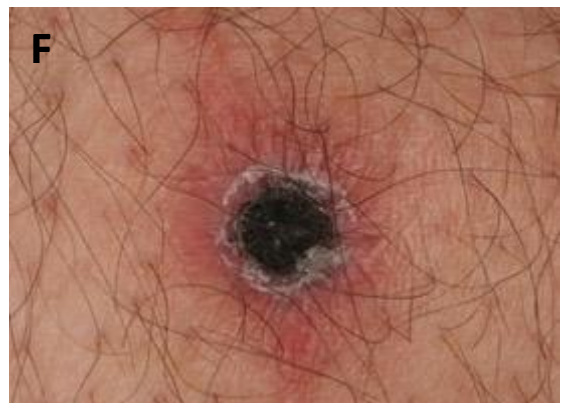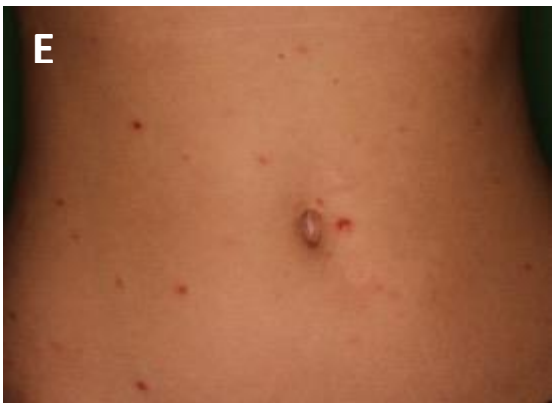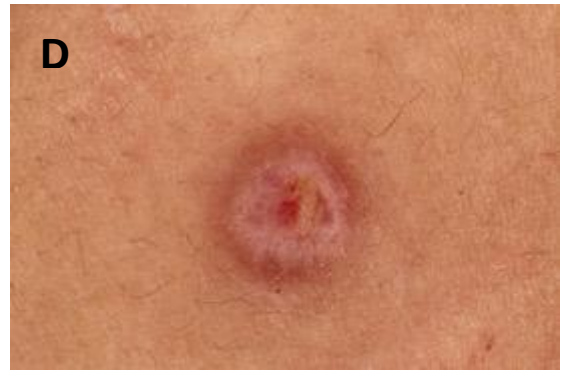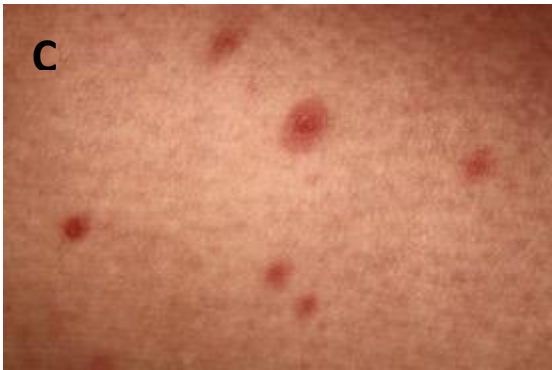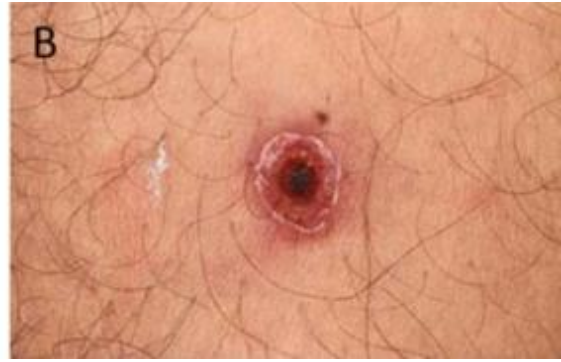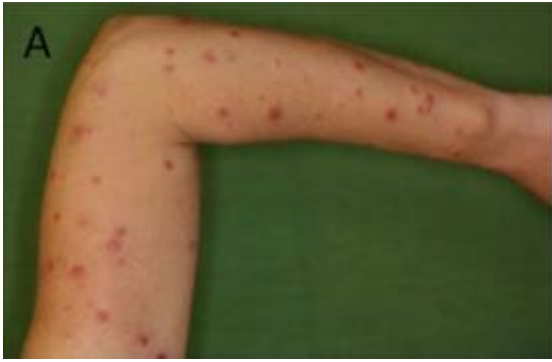Annak érdekében, hogy azonosítsuk azt a fő szignált, ami a gyulladásos sejteket a bőrbe vonzza, az UV-besugárzott bőrmintákból meghatároztuk a különféle citokinek szintjét. (7. ábra). Az IL-1 β és IL-6 szintjében észleltük a besugárzás után a legjelentősebb változásokat, ezen citokinek szintje magasabb volt 48 óra után, mint 24 óránál. A C57BL/6 egerekben nagyobb volt a variabilitás mindkét citokinben CRD esetén 24 óra elteltével. Magas dózisok mellett az IL-1 β volt az egyetlen vizsgált citokin, amely erősen szignifikáns növekedést mutatott a kontrollhoz képest minden genotípusban. Az IL-6 szint emelkedése csak a C57BL/6 egereknél volt szignifikáns, a maximális dózissal történő besugárzást követően 48 órával. A genotípusok között nem volt további szignifikáns különbség, annak ellenére, hogy azok CRD értékei eltértek. A TNF- α , INF- γ , IL-10 és IL-17A citokinszintek nem mutattak pozitív korrelációt az UVB-vel. Ezeknél a citokineknél az ál-besugárzott csoportok alap expressziós szintje viszonylag magas volt, és a genotípusok között nem volt szignifikáns különbség.

4.2. A CD8+ Lymphomatoid papulosis vizsgálata

4.2.1. A LyP esetek klinikai áttekintése

A CTCL csoportján belül a LyP esetek többsége CD4+ immunfenotípusú, bár az elmúlt években leírásra kerültek ritkábban előforduló CD8+ esetek is. A Semmelweis Egyetem ÁOK Bőr-, Nemikórtani és Bőronkológiai Klinika anyagát 2008-2015 között áttekintve 14 olyan, LyP-ben szenvedő beteget sikerült azonosítanunk, akinek az immunhisztokémiai mintája CD8 pozitív volt. A mi anyagunkban a férfiak és nők aránya 1:1 volt, minden beteg fehér bőrű rasszba tartozott. A diagnózis felállításakor a betegek

életkora 5 és 69 év között volt, 30,5 év medián értékkel. A betegség klinikailag eritémás, nekrotikus papulákkal jelentkezett, két esetben hólyagokat és eróziókat is lehetett észlelni a betegeken. A betegség klinikai megjelenését több páciensen a 8. ábra mutatja. Valamennyi betegnél megfigyelhető volt a betegségre jellemző spontán regressziós hajlam, amit hosszabb–rövidebb tünetmentes időszak követett, majd a tünetek ismételtelen megjelentek. Szintén a kórképre általában jellemző módon a mi beteganyagunkban is minden betegnél több lézió jelentkezett egyszerre. 10 páciensnél a tünetek a törzsön és a végtagokon, 2 páciensnél a törzsön és az alsó végtagokon voltak megfigyelhetők. Egy esetben csak a végtagokon voltak léziók, míg egy további esetben a tünetek csak a combon voltak észlelhetők. A tünetek típusos klinikai képét a 8. ábrán mutatjuk be. A betegek közül 12-en kaptak kezelést: fototerápiát és/vagy lokális kortikoszteroidot. A betegek kórtörténetét, az epidemiológiai adatokat, a tünetek jellegét és lokalizációját, valamint a diagnózis felállításáig eltelt időt a 4. táblázatban mutatjuk be. Az 5. táblázatban pedig az egyes páciensek kezelését, a fototerápiára mutatott klinikai választ és a páciens utánkövetésének az idejét tüntettük fel.



8. ábra A betegség klinikai megjelenése több páciens esetén

A) LyP B típus (3-as páciens), a felső végtag kiterjedten észlelt monomorf papulái

B és C) LyP D típus (9-es páciens), nekrotikus léziók környéki eritémával

D és E) LyP B típus (2-es páciens), eritémás papula közeli képe és a tünetek elhelyezkedése a törzsön

F és G) LyP D típus (10-es páciens) haemorrhagiás pörkkel fedett nekrotikus papula közeli képe ill. a tünetek elhelyezkedése az axillában

H) LyP A típus (1-es páciens) nekrotikus papulái az alsó végtagokon

4. táblázat A Klinikánk anyagából kigyűjtött lymphomatoid papulosos betegek körtörténetének összefoglaló táblázata Az epidemiológiai adatok, a tünetek jellege és lokalizációja mellett a diagnózis felállításáig eltelt időt is feltüntettük. A 14 páciens a LyP típusa szerinti megoszlása az alábbi volt: A típus: 1, B típus: 4, C: típus: 1, D típus: 7 és F típus: 1 eset.

	Típus	Nem / Kor	Lézió jellege	Lokalizáció	Klinikai diagnózis	Diagnózig eltelt idő (hónap)
1	LyP A	F / 33	viszkető, nekrotikus papulák	törzs és végtagok	Vasculitis, PLEVA	6
2	LyP B	F / 6	nekrotikus papulák	törzs és alsó végtagok	Vasculitis	1
3	LyP B	F / 69	eritémás papulák	törzs és végtagok	Pityriasis rosea, LyP	7
4	LyP B	F / 12	nekrotikus, viszkető papulák	törzs és végtagok	LyP	6
5	LyP B	F / 67	haemorrhagiás, hiperkeratotikus, kis papulák	törzs és végtagok	PLEVA	3
6	LyP C	F / 74	eritémás, nekrotikus, viszkető papulák, hólyagok	törzs és végtagok	Varicella, Bullosus pemphigoid	1
7	LyP D	N / 27	haemorrhagiás, eritémás papulák	törzs és végtagok	PLEVA	1
8	LyP D	N / 29	3-4 mm polimorf, livid eritémás papulák	végtagok	LyP	2
9	LyP D	F / 32	2-3 mm livid eritémás, nekrotikus papulák	törzs és végtagok	Varicella, PLEVA	1
10	LyP D	N / 58	kis bullák, eróziók	törzs és végtagok	Bullózus betegség	nem ismert
11	LyP D	N / 20	kis eritémás, nekrotikus papulák	törzs és végtagok	Impetigo, PLEVA	1
12	LyP D	N / 5	3-4 mm eritémás, nekrotikus papulák	törzs és alsó végtagok	LyP	3
13	LyP D	N / 54	kis papulák	comb	LyP	1
14	LyP F	N / 24	kis papulák	törzs és végtagok	LyP, PLEVA	1

5. táblázat A Klinikánk anyagából kigyűjtött CD8+ lymphomatoid papulosisos betegek kórlefolrásának és kezelésének összefoglaló táblázata A fototerápiában részesülő páciensek klinikai válaszában 6 CR-t és 1 PR-t észleltünk.

	Típus	Nem / Kor	Kezelés	Válasz a fototerápiára	Egyéb megjegyzés	Követés (hónap)
1	LyP A	F / 33	PUVA	CR		41
2	LyP B	F / 6	nem kapott			29
3	LyP B	F / 69	lokális szteroid		CLL Ral	23
4	LyP B	F / 12	UVA	CR		24
5	LyP B	F / 67	PUVA, lokális szteroid	PR	prostata cc.	12
6	LyP C	F / 74	lokális szteroid		prostata cc.	18
7	LyP D	N / 27	NB-UVB, lokális szteroid	CR		5
8	LyP D	N / 29	nem kapott			11
9	LyP D	F / 32	PUVA, UVA	CR		74
10	LyP D	N / 58	PUVA	CR		41
11	LyP D	N / 20	UVA, lokális szteroid	CR		32
12	LyP D	N / 5	lokális szteroid			18
13	LyP D	N / 54	lokális szteroid		CD8+ MF IB	6
14	LyP F	N / 24	lokális szteroid			nincs adat

A klinikai gyakorlatban azt látjuk, hogy a LyP diagnózis felállítása gyakran nehezen történik meg. Az első iránydiagnózisok között a pityriasis lichenoides és varioliformis acuta (PLEVA), vasculitis, pityriasis rosea, varicella, impetigo és bullózus bőrbetegségek szerepelnek. 13 betegnél a klinikai tünetek megjelenése és a szövettani diagnózis között eltelt idő 1-7 hónap volt (átlag $2,62 \pm 2,26$ hónap), ez az információ a 10. számú betegnél nem állt rendelkezésre. A betegeknek nem voltak kapcsolódó szisztémás tüneteik, mint pl. láz, fogyás vagy éjszakai izzadás. 13 betegnél nem észleltünk klinikai és képalkotó vizsgálattal kóros morfológiájú nyirokcsomót, illetve kizárható volt a perifériás vér vagy a belső szervek érintettsége. Két betegnél társult limfoproliferatív alapbetegség a LyP-hez. Egy páciens esetén korábban diagnosztizáltak CLL-t, ami szövettanilag is verifikált nyirokcsomó érintettséggel járt. A 13. számú páciensnek már korábban igazolásra került

MF, 1B stádiumban, CD8 pozitív/CD30 negatív immunfenotípussal. Nagy, stabil plakkjai voltak, amik a bőrre irányuló, ún. „skin directed” kezeléssel szemben, beleértve PUVA-t és lokális radioterápiát is, rezisztensnek mutatkoztak. Az MF diagnózis felállítása után 8 évvel a combra lokalizált papulákkal jelent meg nála a LyP. A papulák spontán is visszahúzódtak és a hat hónapos követési időszakban többször ismételtén visszatértek. Két beteg esetén (5. és 6. páciens) diagnosztizáltak prosztatarákot a LyP követése során. A 14 beteg közül tíznél megfigyelhető volt a betegségre jellemző ciklicitás: a betegségre típusos tünetek spontán gyógyultak, amit egy tünetmentes időszak követett, majd újra megjelentek a bőrtünetek. A 14-ből három betegnél (1., 8. és 9. eset) csak egy tünetes epizód állt fenn, amely 2-6 hónapig tartott. 1 beteg (14. páciens) elveszett az utánkövetés számára. Megvizsgáltuk azon betegek tüneteinek a viselkedését, ahol a betegség leginkább mutatta a jellemző ciklikus jeleget. Leginkább az jellemezte a betegséget, hogy a rekuráló bőrtünetek 1-7 hónapig tartottak. 2 esetben kezelés nélkül oldódtak meg (2. és 7. eset), bár otthoni napozást javasoltunk a betegeknek. Ezek a betegek a későbbiekben sem igényeltek kezelést. A többi vizsgált esetről a betegség a kezelés mellett mutatott regressziót, ezek a betegek lokális szteroidokat, illetve fototerápia különböző formáit kapták. A fototerápia lehetett otthoni napozás, azaz helioterápia, de kezeltünk beteget NB-UVB, UVA és PUVA terápiával is. A közlemény publikálásakor az összes beteg életben volt, az utánkövetés időtartama 5-74 hónap volt (átlag 25,69 hónap).

4.2.2. Hisztopatológiai értékelés

A hisztopatológiai vizsgálatok eredményeit a 6. táblázatban mutatjuk be. Az 1. esetre az volt a jellemző, hogy kis limphoid sejtek enyhe epidermotropizmust mutattak és a dermiszben nagyszámú szétszórt atípusos nagy sejt volt egy jórészt reaktív gyulladással sejtekből álló alap mellett. Ez a háttér gyulladás főleg kicsi limfoid sejtekből és A típusú LyP-hez hasonló hisztiocitákból állt. Az eozinofilek és a neutrofilek gyakorlatilag nem voltak jelen. (9.A-C ábra).

A feldolgozott 14 esetből 4 esetben (2-5. számú páciensek) a minták szövettani megjelenése lényegében nem volt megkülönböztethető a CD8-pozitív MF-től. Itt a H&E festéssel mérsékelt epidermotropizmust mutató kicsi, enyhén atípusos tumorsejteket, és a dermisz felső részében sávszerűen elhelyezkedő vagy perivaszkuláris infiltrátumot

észleltünk. 3 betegnél a hám érintettsége lényegében teljesen hiányzott (10.A, B ábra, 11.A, B ábra). Három fiatalkori esetünkben kettő ebbe az MF-szerű szövettípusba tartozott (2. és 4. eset).

A 6. esetet leginkább a dermiszben lévő anaplasztikus nagy sejtek tömeges jelenléte jellemezte. Ezek a sejtek eozinofilekkel keveredtek és pusztán minimális epidermotropizmust mutattak. Ez az eset C típusú LyP-k közé volt besorolható (12. A-C ábra).

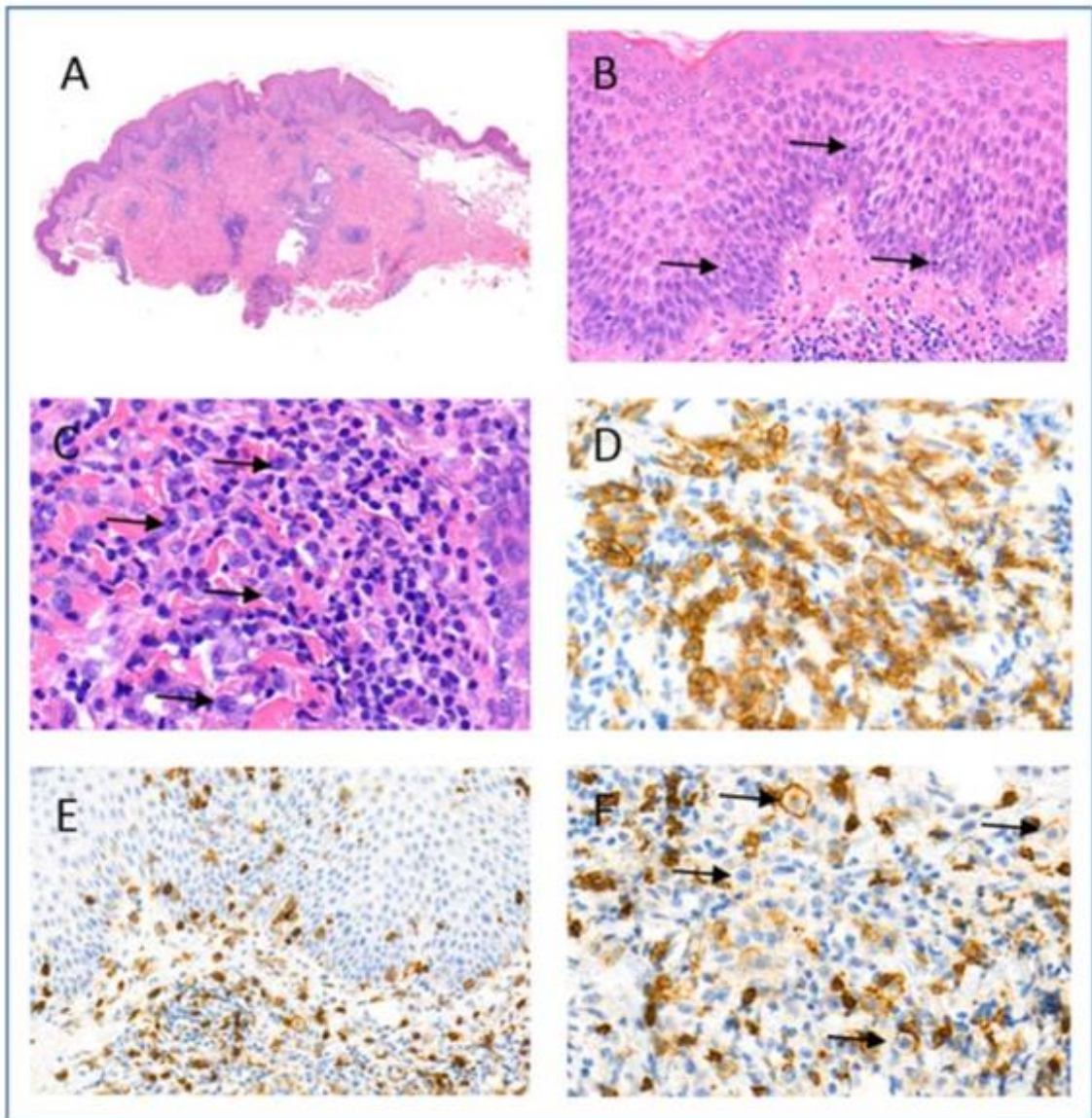
Hét esetenél (7–13. eset) a D típusú LyP típusos mikroszkopikus tulajdonságai voltak megfigyelhetők. Ezek az alábbiak voltak: epidermális hiperplázia és atípusos kicsi és közepes méretű sejtek jelenléte igen kifejezett epidermotropizmussal, enyhe nukleáris atípiával (13.A, B ábra), A fentiek esetenként parakeratózissal társultak (4/7). Emellett spongiosis (4/7), a bazális keratinociták vakuoláris degenerációja (1/7) és ulceráció (2/7) is megfigyelhető volt. A dermális infiltrátum ék alakú volt, helyenként kifejezett perivaszkuláris jelleggel (5/7) A 7-ből kettő esetben a bőr alatti zsírba terjedve, többnyire kicsi, reaktív limfoid sejtekből álló, szétszórt atípusos infiltrátumot észleltünk közepes méretű sejtekkel és néhány nagy sejt aggregátumával (13.C ábra). A hisztociták száma alacsony volt, a plazmasejtek hiánya állandó jellegzetességként jelen volt, az eozinofilek pedig csak egy esetben voltak megtalálhatók. Érre lokalizált jelleget, a vörösvértestek extravazációját és periekrin infiltrációt a hétből 3 esetben találtunk (13.D ábra).

Egy esetben, a 14-es páciens mintájában fordult elő, hogy ék alakú dermiszbe terjedő infiltrátum volt észlelhető perifollikuláris beszűrődéssel és erős follikulotropizmust mutató sejtekkel, viszont follikuláris mucinosis és kifejezett epidermotropizmus nélkül. Ezek az eltérések leginkább az F típusú LyP-re jellemzőek, kissé a D típus jegyeivel keveredve (80, 81) (14.A-C ábra).

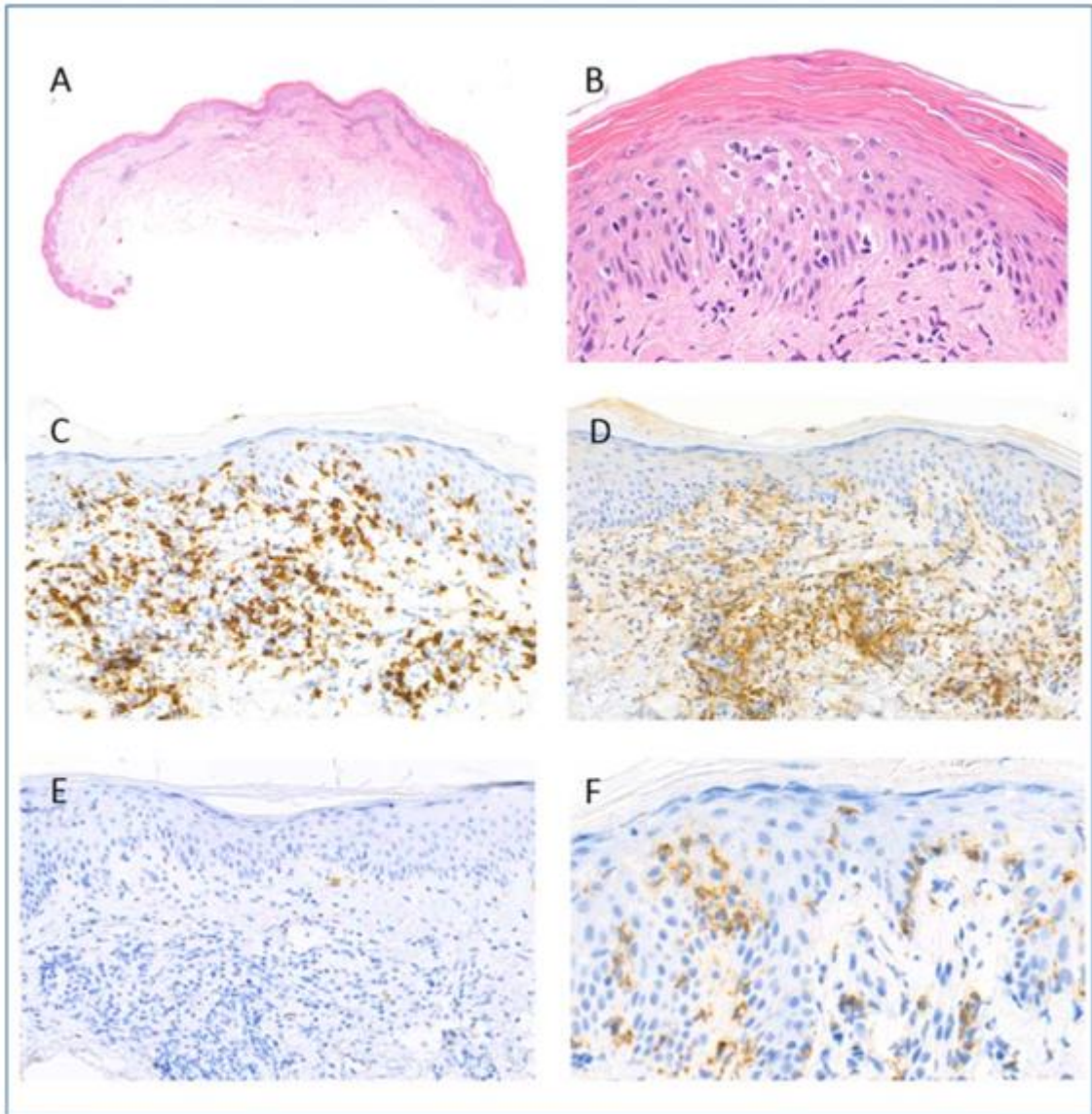
6. táblázat Hematoxilin-eozin festések eredményei és az alkalmazott rövidítések

E: epidermisz, D: dermisz, EH: epidermális hiperplázia, ET: epidermotropizmus, U: ulceráció, P: parakeratózis, Sp: spongiózis, V: vakuoláris degeneráció, WS: ék alakú, (wedge shaped), SUP: szuperficiális, FT: folliculotrop, S: kicsi, small, L: nagy, large, IM: közepes, intermediate, E/S: az epidermiszben kicsi, D/L: a dermiszben nagy, M: medium
*ET: az epidermiszben 10 bazális keratinocitára eső limfoid sejt száma

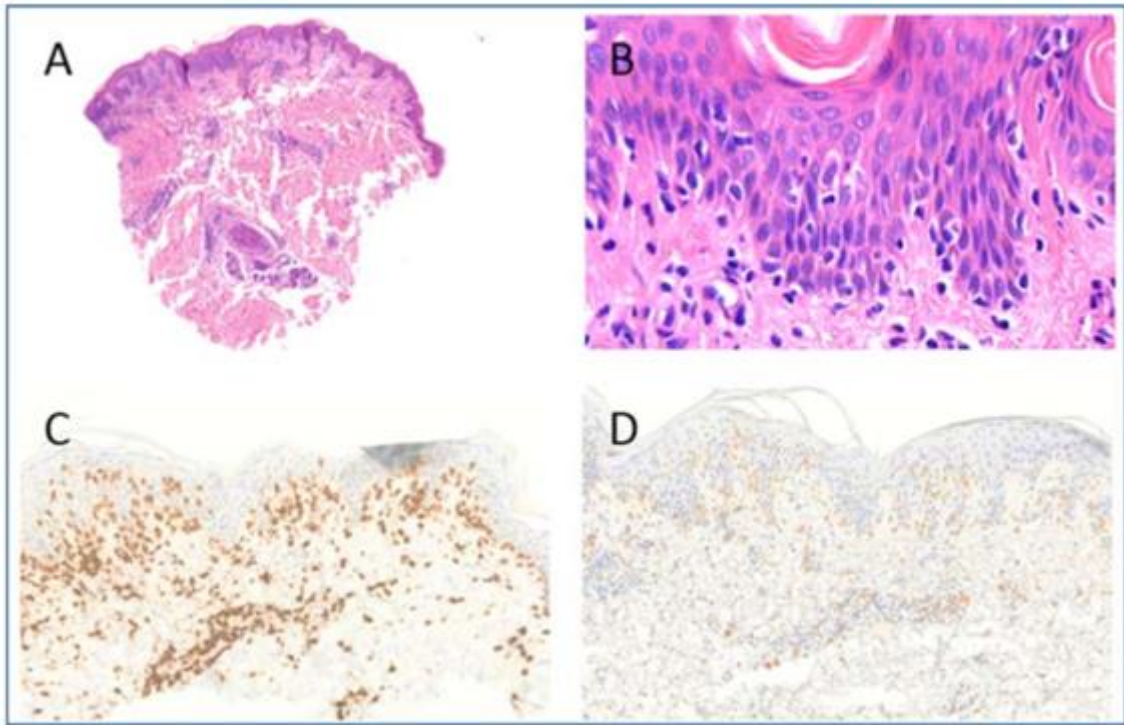
	EH	Epidermisz	ET	Dermális infiltráció	Sejt méret	LyP
1	+	-	5-10	WS, periadnexális	E/S, D/L	A
2	+	-	10-15	szuperficiális	S	B
3	-	-	5-10	szuperficiális	S	B
4	+	U	5-10-	szuperficiális	S	B
5	-	-	5-10	szuperficiális	S	B
6	-	U	1-5	WS, angiocentrikus	E/S, D/L	C
7	+	-	20-30	szuperficiális	S	D
8	++	P, Sp	15-20	WS, periekktrin, angiocentrikus	E/IM, D/IM+L	D
9	+++	U, P, Sp, V	50-80	WS, periadnexális, angiocentrikus	IM	D
10	++	P, Sp	20-30	WS	E/IM, D/IM+L	D
11	++	-	40-50	szuperficiális	E/S, D/IM	D
12	++	U, P, Sp	20-30	WS, periekktrin	S	D
13	++	-	40-50	szuperficiális, FT	S	D
14	+	-	15-20	WS, perifolliculáris, FT	E/S, D/IM	F



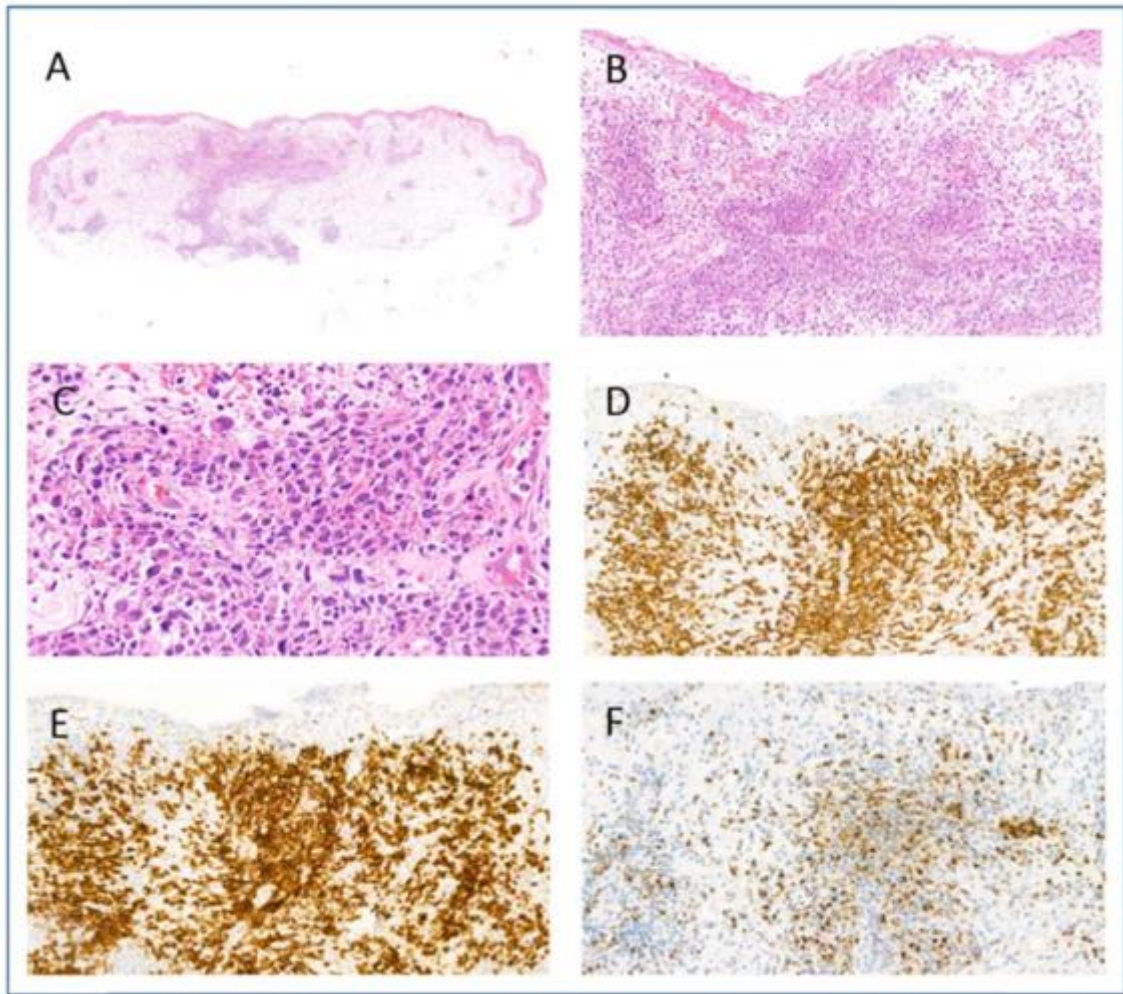
9. ábra A típusú lymphomatoid papulosis (1. páciens anyaga) A. A biopsziás mintában enyhe epidermális hiperplázia és ék alakú, perivaszkuláris és periadnexális dermális infiltráció észlelhető (H&E). B. A kis lymphoid sejteket nyilakkal jeleztük, ezek enyhe epidermotropizmust mutatnak (H&E). C. Szétszórtan nagy atípusos sejtek találhatók a dermális infiltrátumban egy reaktív kis lymphoid háttérben, nincsenek eozinofilek és neutrofilek (H&E). D. A dermiszben lévő atípusos sejtek erős CD30 expressziót mutatnak, míg a kis CD8+ dermális lymphoid sejtek többsége CD30 negatív. E. Erős CD8 expresszió az epidermotróp kis limfocitákban. F. A CD8 expressziója a dermális nagy sejtekben gyenge és részleges (nyilak).



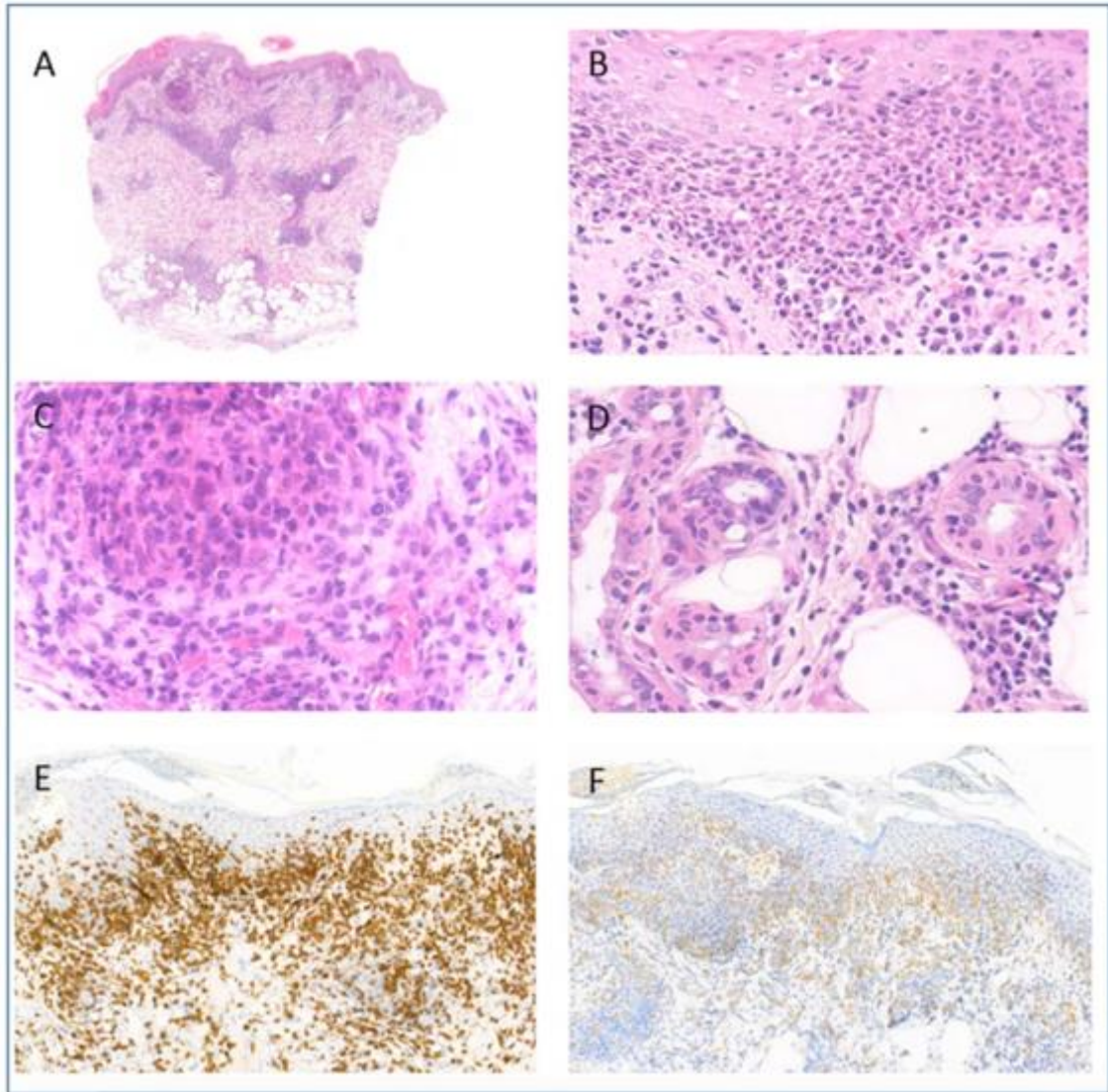
10. ábra B típusú lymphomatoid papulosis (5. páciens anyaga) A. A biopsziás anyagban szuperficiális perivaszkuláris dermális infiltrátum észlelhető az epidermisz hiperpláziája nélkül. (H&E festés). B. Mérsékelt epidermotropizmus, amelyben a hámot infiltráló sejtek kis, hiperkromatikus, atípusos limfoid sejtek. (H&E festés). C. CD8 immunhisztokémia: erős CD8 expressziót mutató limfoid sejtek a hámban. D. CD4 immunhisztokémia: CD4-et a dermiszben lévő infiltrátum reaktív gyulladásosejtjei expresszálnak. A hámban lévő limfoid sejtek CD4-re negatívak. E. CD30 festés: a hámban és a dermiszben előforduló atípusos sejtek negatívak. F. PD1 immunhisztokémia: az epidermotrop limfociták jelentős része PD1-et expresszál.



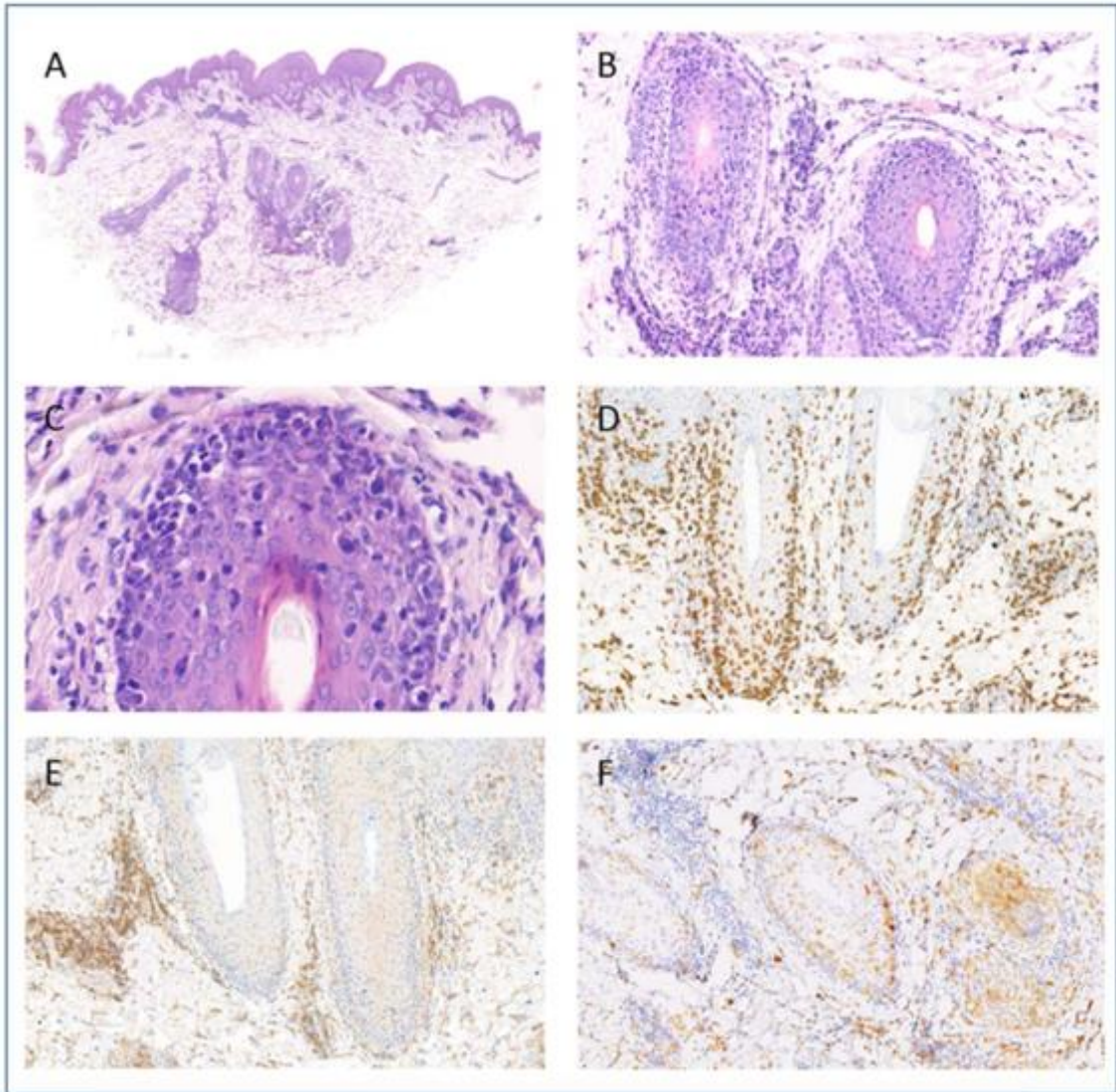
11. ábra Lymphomatoid papulosis B típusa (2. páciens anyaga) A. Enyhe szuperficiális és a dermisz középső részére lokalizált perivaszkuláris infiltrátum közepes fokú psoriasiform hyperplasiával (H&E festés). B. Közepes fokú epidermotropizmus kis, enyhén atípusos sejtekkel a hám bazális rétegében (H&E festés). C. CD8 expresszió az epidermotropizmust mutató és a dermiszt infiltráló limfoid sejtekben. D. Gyenge és fokális CD30 expresszió az epidermiszben és az elszórtan észlelt dermális, középnagy sejtes infiltrátumban.



12. ábra C típusú lymphomatoid papulosis (6. páciens anyaga) A. A biopsziás anyagban atrófiás epidermisz és ék alakú limfoid infiltrátum látható a dermiszben (H&E festés). B. Az atrófiás hám fokális eróziója minimális epidermotropizmussal és nagy sejtek noduláris infiltrációjával, amely a mély dermiszig terjed, és jelentős egyéb gyulladáshoz nem társul hozzá. (H&E festés). C. Anaplasztikus nagy limfoid sejtbeszűrődés a dermiszben. (H&E festés). D. CD8 immunhisztokémia: erős CD8 pozitívítást mutató atípusos sejtek a dermiszben. E. CD30 immunhisztokémia: erős CD30 expresszió az atípusos limfoid sejtekben. F. MUM1 immunhisztokémia: a bőrt infiltráló atípusos sejtek kevesebb, mint 50%-ánál volt MUM1 pozitívítást igazolható.



13. ábra D típusú lymphomatoid papulosis (8. páciens anyaga) A. A biopsziás mintában ék alakú dermális infiltráció észlelhető, perivaszkuláris, periekktrin mintázattal, amely betérjed a bőr alatti zsírszövetbe is (H&E festés). B. Jelentős epidermotropizmus, pagetoid reticulosis-szerű mintázatban elrendezett közepes méretű, hiperkromatikus atípusos limfoid sejtekkel és közepes fokú epidermális hiperpláziával (H&E festés) C. A dermiszben nagy atípusos sejtek kis csoportja. (H&E festés) D. Periekktrin beszűrődés intraepiteliális limfoid sejtekkel. (H&E festés) E. Erős CD8 expresszió az epidermális és dermális infiltrátumban. F. Gyenge a CD30 expresszió az epidermisz körülbelül 50% -ában és a dermális CD8-pozitív sejtek 10-20% -ában.



14. ábra F típusú lymphomatoid papulosis (14. páciens anyaga) A. Leginkább perifollikulárisan elhelyezkedő dermális infiltrátum és enyhe epidermális hiperplázia (H&E festés). B. Perifollikuláris limfoid infiltrátum follikulotrop jelleggel (H&E festés). C. Az intrafollikuláris limfoid sejtek kicsi és közepes méretű, hiperkromatikus atípusos sejtek (H&E festés). D. A follikulotrop és epidermotrop sejtek erős CD8 pozitivitása. E. Az atipikus sejtek CD4-negatívak. F. A CD30 expressziót az atípusos sejtek több mint 50% -ában detektáltuk.

4.2.3. Immunhisztokémiai vizsgálatok eredményei

Az atípusos limfoid sejt-komponens minden vizsgált esetben CD8 pozitív volt. Az anyagunk 14 esetéből 12-nél a sejtek 10–70%-a emellett CD30 pozitívást is mutatott membrán festési mintázattal és Golgira lokalizálódó jelleggel (7. táblázat). A CD30 pozitív sejtek mind a dermiszben, mind az epidermiszben láthatóak voltak a 14-ből 9 esetben. Egy páciensnél kizárólag a dermiszben (6. eset) és két esetben csak az epidermiszben voltak ilyen sejtek (12. és 13. eset). Két B típusú eset (4. és 5. eset) CD30 negatív volt még többször ismételt vizsgálat után is (10. E ábra, 7. táblázat). A kis és közepes méretű epidermiszt infiltráló sejtek CD30 expressziója D és B típusokban minden esetben gyengébb volt a CD30-cal pozitívan festődő sejtekben, mint az A és C típusú dermális nagysejtek CD30 expressziója (9. D, 11. D, 12. E, 13. F ábra). Két esetben az intraepidermális atípusos sejtek gyengén expresszálták a CD4-et a sejtek 10-20%-ában. A CD7 expresszió eltűnése csak egy esetben volt látható. A CD2 és CD5 expresszió megőrzött volt az összes vizsgált esetben.

Az összes vizsgált esetből csak egy volt, ahol nem észleltünk legalább egy citotoxikus marker pozitívását (TIA-1 vagy granzyme-B). Egyedül a 4. páciensnél nem volt egyik sem megfigyelhető. A PD1 expresszió 12 esetből 3-nál volt kimutatható és az expresszió nem volt egyetlen szövettani típushoz sem köthető. A 4 B típusú LyP-ből 1-nél, az 5 D típusú LyP-ből 2 volt pozitív (10. F ábra). Legalább fokális MUM1 expressziót 12 esetünk közül 9-nél találtunk, azonban 12 eset közül csak 2-nél volt a sejtek több mint 20 %-a pozitív (12. F ábra), A 8. és a 11. esetenél 15-20% között volt a MUM1 antigént expresszáló sejtek aránya. A D típusú LyP esetek egyike sem mutatott értékelhető MUM1 expressziót.

4.2.4. Molekuláris vizsgálatok

A T-sejt receptor gén-átrendeződésének vizsgálatát 6 esetben tudtuk elvégezni. Monoklonális T-sejt génátrendeződést 3 esetben, míg a poliklonális jelleget a fennmaradó 3 esetben észleltünk. A 13. esetenél, akinél korábban az MF diagnózis volt felállítható, klonális T-sejtpopulációt egyetlen mintában sem detektáltunk.

7. táblázat Immunhisztokémiai reakciók eredményei és az alkalmazott rövidítések
 CD30, PD1 expresszió: + < 20% gyenge expresszió, ++ 20-50%, +++ > 50% erős expresszió az atípusos CD8+ sejtek közül
 MUM1 expresszió: + < 10%, ++ 10-20%, +++ 20-50%, ++++ > 50% a CD8+ sejtek közül

Eset	Epidermisz CD30	Dermisz CD30	PD1	MUM1	LyP típus
1	+	+++	-	++	A
2	+	+	-	-	B
3	+	+	-	++	B
4	-	-	-	+++	B
5	-	-	+++	-	B
6	-	+++	-	++++	C
7	++	+	++	-	D
8	++	+	-	++	D
9	++	+	-	+	D
10	++	+	nd	nd	D
11	++	+	+++	++	D
12	+	-	nd	nd	D
13	++	-	-	+	D
14	++	++	-	+	F

4.2.5. A CD8+ LyP kezelésében fototerápiával elért eredményeink

Az általunk gondozott és követett 14 páciens kezelésében 7 esetben történt fototerápia: 4 esetben PUVA, 2 betegnél UVA és egy esetben NB-UVB kezelés heti 2-4 alkalommal, a páciens bőrtípusától és MED-jétől függő induló dózissal (1-3 mJ/cm²). Azon betegek esetén, akik fototerápiát kaptak, hosszabb utánkövetési időről van adatunk. Náluk az átlagos követési idő 32,7 hónap volt szemben a fototerápiában nem részesülő páciensek 17,5 hónapos átlagával. A követés során azt láttuk, hogy a fototerápiában részesült betegek közül 7 esetből 6-nál teljes válasz (CR), 1-nél parciális válasz (PR) alakult ki.

5. Megbeszélés

Annak ellenére, hogy az egeret, mint állatmodellt széles körben elfogadják az UV-sugárzás emberi bőrre gyakorolt hatásának tanulmányozására, jelentős különbségek mutatkoznak abban, hogy az eritéma milyen mértékben alakul ki egerekben és emberekben. Az egereket a fotobiológiai vizsgálatok széles körében és számos kísérletes rendszerben használják, ám nincs konszenzus abban, hogy mely egértörzset érdemes leginkább használni, és hogyan kell őket besugározni, ahhoz, hogy a humán bőr élettani változásait modellezni tudjuk. Az irodalmat áttekintve nagy szórást lehet találni mindkét kérdés tekintetében. Számos közlemény szerint a szőrtelen egerek MED-értéke 36 és 100 mJ/cm² között van, ám a nem, az életkor, a besugárzási módszer és a genotípus eltér a különféle kísérleti rendszerekben (132-135). A C57BL/6 egerek MED-jét egy közleményben 36 mJ/cm² értékben adták meg, míg más körülmények között 350 mJ/cm² UVB-t határoztak meg a fekete szőrzetű egerek szuberitémás dózisének (51, 136). Ekkora eltérés csak azzal magyarázható, ha feltételezzük, hogy jelentősen eltérő hullámhossz tartományú, szélessávú vagy keskenysávú UVB forrásokat használtak a vizsgálatokhoz (137, 138). Olyan kísérletről is jelent meg közlemény, ahol a fehér szőrzettel bíró a Balb/c egerek MED-jét 200 mJ/cm² értékben határozták meg (139, 140).

Elsőként azt a célt tűztük ki, hogy szisztematikusan megvizsgáljuk a különböző egértörzsekben észlelt bőrreakciót egyetlen UVB expozíció után, *in vivo* és *in vitro* egyaránt. Megállapítottuk, hogy az egerbőr másképp reagál az ultraibolya fényre, mint az emberi bőr: egerekben a bőrreakció két összetevőből áll, eritémából és ödémából, míg az emberekben csak az eritémás válasz látható. Az időbeli lefolyás szintén eltérő: egerekben mind az eritéma, mind az ödéma a leginkább észrevehető 48 órával az egyszeri besugárzás után, míg emberben 24 óra elteltével látható a legkifejezettebb bőrpír. Az eger bőrének ultraibolya sugárzásra mutatott összetett reakciója miatt az eritéma meghatározására épülő MED-t egy általunk újonnan létrehozott elnevezéssel a klinikailag releváns dózissal (CRD) váltottuk fel.

A vizsgálatsorozatunk legérdekesebb észlelése az volt, hogy a szőrzetében sok melanint tartalmazó, fekete szőrzetű C57BL/6 egerek érzékenyebbek az UVB-sugárzásra, mint az albínó Balb/c egerek. A szintén albínó genetikai hátterű, de szőrtelen SKH-1 egerek voltak a legkevésbé érzékenyek az UVB-besugárzásra és a bőrük szinte kizárólag

ödémával reagált. A hisztopatológia azt mutatta, hogy a legkifejezettebb sejtes infiltráció az SKH-1 egereknél volt észlelhető és az infiltrátum dominálónan neutrofilekből állt. Kissé váratlan volt az a megfigyelés, hogy egy kifejezetten erőteljes CD3-pozitív limfocita infiltrációt is lehetett detektálni; ez a fajta infiltráció ezeknél az egereknél volt főként észlelhető. Ennek magyarázataként az merül fel, hogy az UV hatására létrejövő citokin kaszkád egy ekcéma-szerű gyulladáshoz vezető reakciót is kivált.

A gyulladáshoz vezető reakciók súlyosságának további meghatározása és az egerek különböző törzsei közötti bőrgyulladás összehasonlítása céljából két dózissal, a klinikailag releváns dózissal (CRD) és a legmagasabb, 150 mJ/cm²-rel történő besugárzás után mértük a bőrminták szövet-extraktumában a pro-inflammatorikus citokinek szintjét.

Arra találtunk közlést az irodalomban, hogy a gyulladást elősegítő citokinek szintje emelkedik UVB-besugárzás után a keratinocitákban és a fibroblasztokban (141). A citokinszintek változása az idő függvényében dinamikus jelleget mutatott, ezek egy része nagyon gyors, az mRNS-szintű TNF-alfa szint emelkedése már másfél órával az UV-besugárzást követően kimutatható volt, majd az IL-1 és IL-6 növekedése is megfigyelhető volt (142). A gyulladáshoz vezető sejtek citokinek szekretálnak, amelyek pozitív visszacsatolást eredményeznek a TNF-alfa szint emelkedésében, és ez további kemokinek, citokinek expresszióját növeli, illetve egyéb pro-inflammatorikus útvonalak is aktiválódnak (126, 143), például a COX-2, TGF- β és az NF κ B útvonal (144, 145). A toll-like receptorokról tudjuk, hogy fontos szerepet játszanak az UVB-indukálta DNS-károsodásban és a következményes gyulladásban (146). Emellett az is ismert, hogy a TLR4 aktiválja az IL-1 β szekréciót (147). Ez magyarázatul szolgálhat, hogy - mások közléseivel egyezően - a saját vizsgálataink során miért észleltünk magas IL-1 β szinteket. A pro-inflammatorikus citokinek 24 és 48 óra között elérik a maximumhoz közeli szintet. Az általunk észlelt változások egyes citokinek expressziós szintjében ugyan nem elsőként kerültek leírásra, de a korábban alkalmazott besugárzási és értékelési módszerek igen eltérőek voltak, és nélkülözték a szisztematikus jelleget, emiatt azokból nem voltak határozott következtetések levonhatóak (44, 126, 143). Az IL-1 β szintjének szignifikáns emelkedését minden genotípus esetén megfigyeltük. Az IL-6 szintjének szignifikáns emelkedése a C57BL/6 egerekben a maximális UVB dózis esetén volt detektálható. Ezzel a megfigyeléssel igazoltuk tekintettük az IL-1 β univerzális, illetve az IL-6 genotípus specifikus szerepét az akut UVB által kiváltott gyulladásban. A TNF- α , INF- γ , IL-17A

és IL-10 részvétele nem volt teljesen egyértelmű, mivel CRD vagy nagy UVB dózisok esetén nem találtunk szignifikáns emelkedést ezen citokinek alap expressziójához képest. A legfontosabb, hogy bár jelentős eltérés volt az egyes törzsek UV-toleranciájában, azaz a minimálisan észlelhető bőrelváltozásokhoz szükséges UV-sugárzás dózisában, nem volt szignifikáns eltérés a citokinek expressziós szintjében a vizsgált törzsek között. Ugyancsak nem találtunk lényeges különbségeket az UVB utáni citokin expressziós szintekben, annak ellenére, a vizsgált törzsek között a CRD-nél lényeges különbségek vannak az eritéma és az ödémaképződés mértékében.

Ezek arra utalnak, hogy a CRD értékénél észlelt különbségek nem magyarázhatók a citokinek expressziójában észlelt különbségekkel. Ez az észlelésünk további jelentős érv emellett, hogy nem tekinthető egységesnek az alapvető immunológiai habitus a különböző genotípusú egerek esetén (148, 149).

Mivel az egérbőr UVB-re adott reakciója eltér a humán bőrtől, ezért felmerül a kérdés, hogy vajon az egerek felhasználhatók-e modell állatoknak a fotokarcinogenezis vizsgálatára, illetve más fotobiológiai kutatásokra. Véleményünk szerint a válasz igen, de pontosan kell tudni, hogy mit kívánunk modellezni és milyen paramétert akarunk vizsgálni. Számos alkalommal igazolásra került, hogy az egerek citokinválaszai hasonlóságokat mutatnak az emberekben bekövetkező változásokkal, tehát az egerek eredményeit extrapolálhatjuk a fajok között, erről részletes összefoglaló közleményt közölt Griffiths (150). Hangsúlyozni szeretnénk azt a tényt, hogy az általunk észlelt citokin változások megerősítették azt is, hogy az egerekben bekövetkező változások hasonlóak az emberi UVB-kísérletekben tapasztaltakhoz. Korábban közöltek már olyan felvetést, hogy a humán vizsgálatok modellezéséhez a C57BL/6 egér törzs használata a legmegfelelőbb, mivel ezen állat bőrének fénykárosodása áll legközelebb az emberi bőr reakciójához (151). A mi vizsgálataink ezt a nézetet alátámasztják. Az egereknek az emberi bőr modelljeként történő felhasználásához azonban a főbb különbségeket fel kell ismerni: az egér epidermisze lényegesen vékonyabb, mint az emberé, amely befolyásolja az UVR penetrációját és abszorpcióját. Emellett a vastag szőrzet jelenléte, a pigment és a pigmenttermelő sejtek, a melanociták bőr rétegeiben való fellelhetőségében lévő eltérések is feltétlen figyelembe veendő különbségek.

A melanin szerepének tekintetében nem a várt eredményt kaptuk. Az első feltevésünk az volt a kísérletek megkezdése előtt, hogy a sötétben pigmentált egereknél a bőrön észlelt

reakciók enyhébbek lesznek, kiindulva a humán tapasztalatokból, ahol a barnább bőrszín nagyobb védelmet jelent az UV-sugárzás ellen. Azt feltételeztük, hogy az albínó háttérrel rendelkező egerek (Balb/c, SKH-1) fényérzékenyebbek, mint a pigmentált fekete egerek (C57BL/6), ám vizsgálataink ennek pont az ellenkezőjét igazolták. Ez az észlelésünk a korábban közölt észlelésekkel fedésben van (151). Az evolúció során az emberek elveszítették a szőrzetük nagy részét, ezért a melanin az epidermiszben és a szőrtüszőkben található meg, főként a keratinociták sejtmagja fölött ernyőszerűen helyezkedik el, hogy a genetikai örökítő anyagot védelmezze az UV-sugárzástól. A rágcsálók ezzel szemben fénykerülő életmódot folytatnak és a bőrüket vaskos szőr fedi, így a pigment elsősorban a szőrzet színéért és az álcázásért felelős. Ezt az elméletet alátámasztja az a tény, hogy az egerekben a termelő pigment a szőrtüszőkben raktározódik és a növekedésben lévő szőrszálakba jut be. Ezzel szemben az interfollikuláris epidermiszben egyáltalán nem, vagy csak csekély melanin tartalom észlelhető (49). Ezenkívül már korábban leírásra került, hogy a melanin egyik formája, a pheomelanin, védő szerepe mellett paradox módon, fokozott fényérzékenység alapjául képes szolgálni (50), és ennek a szerepe igazolásra került a naphatás után még keletkező, úgynevezett „sötét CPD-k” kialakulásában (35).

A vizsgálataink legerőteljesebb üzenete az, hogy a MED, mint a dózismérési koncepció, csak az emberi fototesztesztelés során elfogadható, egerekben nem. Ebben a kérdéskörben korábban csak részleges eredményeket közöltek, egyértelmű állásfoglalás ezt megelőzően nem született. Javasolták például standard eritéma dózis (SED) alkalmazását az UV-sugárzás standardizált mérésére (152). Ebben a dokumentumban az a javaslat született, hogy a MED az embereken és az állatokon végzett klinikai és kísérleti vizsgálatok számára legyen fenntartva, az adott egyed UV-érzékenységének a mérésére (153-155). A SED azonban nem foglalkozik azzal a néhány egértörzs esetén észlelt jelenséggel, amikor a bőr UVB hatására kialakuló reakció jelentős része ödéma. Tekintettel arra, hogy mind az eritéma, mind az ödéma az UVB-vel szembeni azonos gyulladáshoz vezet, úgy gondoljuk, hogy egyetlen új kifejezés lenne alkalmas az összes látható gyulladáshoz leírására, beleértve az eritémát és az ödémát, ahelyett, hogy a minimális eritéma dózist (MErD) és a minimális ödéma dózist (MEdD) külön-külön állapítanánk meg, mint azt mások javasolták (156). Más kutatók a minimális

inflammatorikus dózis (MID) definícióval írják le az összes látható gyulladásos folyamatot, mint például az eritemát, ödémát és hámlást (157). Egyetértünk ezzel a szándékkal, azonban a „minimális gyulladás” kifejezés zavart okozhat, mivel kimutatták, hogy az UVB eritematogén és szuberitematogén dózisa eltérő molekuláris eseményeket mutatnak. A MED töredékével történő besugárzás már speciális szubcelluláris változásokhoz vezet, annak ellenére, hogy látható gyulladást nem lehet észlelni. Az ilyen dózisokat biológiailag releváns dózisének (BRD) nevezték el (139, 140). Ennek alapján javasoljuk, hogy egy új terminológia, a „klinikailag releváns dózis” (Clinically Relevant Dose, CRD) kerüljön használatra a MED helyett a kísérleti rendszerekben. Véleményünk szerint a CRD az a kifejezés, amely megfelelően leírja azt a legalacsonyabb dózisú UV-sugárzást, amely bármilyen érzékelhető bőrreakciót kivált. Ha az egerek különböző törzseit keresztezzük, hogy genetikailag módosított kísérleti állatokat állítsunk elő, akkor minden egyes kísérlet előtt ajánlott a CRD tényleges értékelése az adott egértörzsen. A fototerápia állatmodellen észlelt inkongruenciái nem jelentik azt, hogy ezen terápiák jelentősége megkérdőjelezhető lenne az emberek gyógyításában.

Fototerápiával jól kezelhető betegcsoport a kután T-sejtes limfómák köre, ebből egy ritka, és fényterápiával jól kezelhető formát, a lymphomatoid papulosist vizsgáltuk részletesebben. Vizsgálatainkkal retrospektív analízist végeztünk az általunk kezelt esetek feldolgozásával és a fototerápiával kapcsolatos eredményeket értékeltük hosszabb idő elteltével.

Jelenleg a Lyp hat klasszikus hisztológiai altípusát definiálja a WHO (129). A típus, amiben szétszórtan nagy méretű, atípiát mutató CD30 pozitív sejtek keverednek kis limfocitákkal, hisztocitákkal, neutrofilekkel és eozinofilekkel. A B típusú LyP, amelyre MF-szerű szövettani kép a jellemző, ezt a formát a többiekhez képes is ritkán észleljük. Ebben a betegségben kis és közepes méretű limfoid sejtek jelenléte jellemző változó mértékű CD30-expresszióval, kifejezett epidermotropizmussal (158, 159). A C típusú LyP az a forma, ami ALCL-szerű szövettani jellemzőkkel bír: ebben közel azonos morfológiájú, nagy, anaplasztikus sejtek alkotnak egy nodularis jellegű infiltrátumot. A D típusban az atípusos limfoid sejtes beszűrődés a teljes bőrt érinti, ez a variáns kórszövettanilag megkülönböztethetetlen a primer cutan CD8+ T-sejtes lymphomától, így ez is besorolási és diagnosztikai nehézséget okoz. Az E típusban kis és közepes méretű

atípusos CD30 és CD8 pozitív T-limfociták angiocentrikusan helyezkednek el, ennek következtében destruálják az eret. A hatodik, új típus a jellemző 6p25.3 DUSP22-IRF4 lókuszban lévő kromoszóma átrendeződésről kapta a megjelölését.

Az, hogy a LyP-ben a CD8 milyen mértékben és mely altípusokban expresszálódik, sokáig nem volt vizsgálva. 2006-ban Magro és mtsai közölték négy CD8+ LyP eset klinikai-patológiai jellemzőit, illetve egy további primer kután agresszív epidermotropikus CD8+ citotoxikus T-sejtes limfómának minősített esetet (75). 2010-ben 9 CD8+ LyP-es beteg esetére alapozva, Saggini javasolta a LyP D típus megnevezését a „LyP szokatlan kórszövettani változatának leírásához, amely nagy hasonlóságot mutat a primer kután agresszív epidermotropikus CD8+ citotoxikus limfómához”(76). Mindezeket az eseteket nagyon kifejezett epidermotropizmus jellemezte, epiteliális hiperpláziával társítva, néha a CD8-pozitív sejtek pagetoid infiltrátumával. Mély, általában ék alakú dermális infiltrátum volt jellemző ezekre az esetekre változó számú CD30+ és CD8+ közepes méretű atipikus sejttel. További gyulladásosejtek, például az eozinofilek és a neutrofilek ritkán voltak fellelhetők, szemben az A és C LyP variánsokkal. Ezeket a szövettani jellemzőket 14 esetből 7-ben találtuk meg. Mások eredményeivel megegyezően, egyidejű neutrofil és eozinofil leukocitákból álló gyulladásosebeszűródés egyik esetben sem volt jelen (75-78). A bőr szubkután zsírszöveti rétegét is mélyen infiltráló beszűródést az irodalmi adatok szerint is csak a közölt esetek kisebb részében lehet megtalálni D típusú LyP esetén (76-78). Ezt az érintettséget mi is vizsgáltuk, a mi anyagunkban 7 LyP D fordult elő, ezekből 2 esetben észleltünk ilyet. A CD8+ LyP további kórszövettani tulajdonságai, amint azt Magro és munkatársai leírták (75): denz perivaszkuláris beszűródés feltűnő vaszkuláris érintettséggel és periekktrin gyulladással. Hasonlóan mások észleléseihez, valódi vaszkulitisz és granulomatózos gyulladás nem jellemző erre a kórképre (76-78); ehhez hasonlóan mi sem észleltük ezeket a saját anyagunkban.

Az epidermotropizmus mértékét vizsgálva azt találtuk, hogy 14 esetből 7-nél minimális, vagy csak közepes mértékű volt az epidermotropizmus. A hét közül négy eset mikroszkópos megjelenése MF-szerű volt, kis méretű limfoid sejtek mérsékelt epidermotropizmusával, alig észlelhető epidermális hiperpláziával. Úgy gondoljuk, hogy ezek az esetek teljes egészében megfelelnek a LyP B típusának. Mivel a sejtek itt CD8 pozitívak, tehát ez egy B típusú, CD8+ variánsa a LyP-nek. Az ötödik eset kórszövettani

vizsgálatakor kifejezett perifollikuláris beszűrődést és follikulotropizmust lehetett észlelni kis és közepes méretű CD8 pozitív és CD30 pozitív sejtek által, ez alapján ezt az esetet CD8+ F típusú LyP kategóriába soroltuk.

A fennmaradó két eset közös jellemzője volt a dermiszt infiltráló CD30+ és CD8+ sejtek túlsúlya, nagy sejtek jelenléte és a jelentős fokú epidermotropizmus hiánya. Ezeknek az eseteknek a szövettana nem volt teljes összhangban a D típusú lymphomatoid papulosis eredeti leírásával. Az 1. számú esetünk, amiben kis reaktív limfociták között voltak jelen nagy sejtek egyesével, szétszórta, illetve kisebb csoportokban, az A típusú LyP-ek közé sorolható, annak ellenére, hogy hiányoztak az eozinofil és neutrofil granulociták, valamint kevés számú hisztiocita volt észlelhető ebben az anyagban.

A 6-os számú esetre atrófiás epidermisz és noduláris jellegű, kifejezetten denz, nagy, atípusos sejtekből álló infiltrátum volt jellemző, anélkül, hogy a dermiszben jelentős gyulladáshoz vezetett beszűrődés alakult volna ki. Ez a megjelenés leginkább a C típusú LyP-ben észlelhető, így ebbe a kategóriába lehetett ezt besorolni.

Az irodalmat áttekintve olvasható, hogy bizonyos esetekben a LyP különféle szövettani típusai egyidejűleg vagy egymás után megjelenve is megtalálhatók, így jelentős eltérések észlelhetők akár egy beteg több anyagának a feldolgozása során is (76, 160, 161). A mi eseteinknél többszörös biopszia végzésére nem volt lehetőségünk.

Minden betegünkönél a folyamat klinikailag indolens lefolyású volt, a bőr infiltrációjának jellegétől és fokától függetlenül.

A megjelent publikációkat átnézve 1991 - 2016 között összesen 77 CD8+ LyP eset közlését találtuk. Ezek közül 28 esetben a betegséget D típusú LyP-nek lehetett besorolni (74, 76-79, 162-164). Ezeket a publikációkat a 8. táblázatban mutatjuk be.

8. táblázat Irodalmi közlések CD8 pozitív LyP esetekről 1991 és 2016 között *1991-2008 között pediátriai esetek összefoglaló közleménye és ** egy esetben 2 lézió vizsgálata
NO: nem osztályozott, FP: fokális pozitivitás

Szerző	LyP A	LyP B	LyP C	LyP D	LyP E	NO	Össz	CD30 poz.	CD30 neg.
Berti(70)						2			2
Aoki E(71)						2		2	
Wu WM(72)					1			1 FP	
Slone SP(73)			1					1	
Cardoso J(74)				1				1	
Magro C(75)						4		4	
Saggini A(76)				9				8	1
Plaza JA(77)		3	7	2				12	
Mcquitty E(78)			1	10				11	
Martires KJ(79)		1		2				3	
Kempf W(80)					12			12	
Flann S(161)	2	1						2	1
Cho-Vega JH(164)				1					1
Bertolotti A(163)				2				2	
Andersen RM(162)				1				1 FP	
De Souza A(165)*	9	1						10	
Sim JH(166)**	1	1						1	
Összesen	12	7	9	28	13	8	77	71	5

Ezen felül a további CD8+ immunfenotípusú LyP eseteket A, B, C és E variánsokként lehetett besorolni. Tizenkét A típusú esetet közöltek (161, 165, 166), B típusú esetről 7 alkalommal volt publikáció (77, 79, 161, 165, 166). C típusú LyP összesen 9 (73, 77, 78), míg E típusból 13 került ismertetésre (72, 80) (8. táblázat). A saját eseteink között 7 volt D típusú LyP, 4 eset B típusú és egy volt C típusú LyP. Egyik esetünk volt az F típusba sorolható, azonban ez CD8 pozitív is volt. Ismereteink szerint ez az első publikált CD8

pozitív F típusú lymphomatoid papulosis eset. Az egyik páciens besorolása nem volt egyértelmű; végül arra a konklúzióra jutottunk, hogy az eset morfológiailag leginkább az A típusú LyP-pel mutat korrelációt.

A CD30 expresszió a LyP egyik fő jellemzője, bár a klasszikus CD4+ LyP B típus általában CD30 negatívnak bizonyul (66). CD30 negatív eseteket CD8+ D típusú LyP-ben írt le több munkacsoport is (76, 164). Olyan eset is közlésre került, ahol B típusú LyP CD8 pozitívnak igazolódott (79). A mi anyagunkban a LyP D esetek közül egy kivételével mindegyik erősen expresszálta a CD30 antigént, a kis és közepes méretű epidermotropizmust mutató sejtek közel 50%-a CD30 pozitivitást mutatott. Abban az egy mintában, ahol a CD30 immunhisztokémia gyenge reakciót mutatott, ott az infiltráló sejtek kb. 10%-a expresszálta a CD30-at.

A CD30 expressziót tovább elemezve észleltük, hogy LyP A és C formák esetén a CD30 expresszió a dermisben lévő nagysejtes infiltrátumban volt észlelhető.

Bár a LyP definíciószerűen CD30 pozitív CTCL, két CD30 negatív esetünk volt, mindkettő a LyP B csoportba tartozott. A CD30 negatív fenotípus megnehezíti a kórszövettani diagnózist, mivel a CD8 pozitív de CD30-negatív B típusú morfológiával bíró lymphomatoid papulosis eseteket könnyen lehet félrediaosztizálni, mivel nagyon hasonlítanak a mycosis fungoides CD8 pozitív változatára. A legfontosabb azonban a diagnózis felállítása szempontjából a klinikai kép és a betegség lefolyása. Mindkét páciensünknel a klinikai tünetek PLEVA-szerűek voltak, számos kicsi, nekrotikus papulával, amelyek spontán regrediáltak, majd újabban jelentek meg, és ez a klinikai jelleg a követési időszak teljes 12 ill. 24 hónapjában megfigyelhető volt.

Adatainkat és a mások által publikált eseteket összevetve úgy tűnik, hogy a D típusú LyP az a típus, ahol leggyakrabban fordul elő a CD8+ immunfenotípus. Ez lehet az oka annak, hogy a CD8+ LyP és a LyP D megnevezéseket szinonimaként használták. LyP D és LyP E típusok a megfigyeléseink és az irodalmi adatok szerint egységesen CD8+ fenotípusúak, azonban az A-C altípusok között előfordulhatnak CD4+ és CD8+ esetek is. Ezért véleményünk szerint nem szerencsés a definíció szintjén a LyP D és a CD8 pozitívitás összekapcsolása, mert ez félrevezető lehet a CD8 pozitív fenotípus észlelésekor. Azt javasoljuk, hogy a D típust az olyan CD8+ LyP-re használjuk, amelyik a primer cutan agresszív epidermotrop T-sejtes lymphoma morfológiájával bír, a LyP A,

B, C és F esetén pedig nevezzük meg, ha CD8+ variánst látunk, hogy minél egyértelműbb legyen a hisztopatológiai felosztás.

A publikált esetekkel összhangban van az a mi saját megfigyelésünk, hogy a CD8+ bőrbetegség végleges diagnózisában a kórszövettani tulajdonságok nagyon fontosak, de a klinikai megjelenés és a betegség lefolyásának a követése az, ami a hasonló megjelenésű kórképek közül a helyes diagnózist meghatározza.

A citotoxikus markerek expressziója és a T-sejt markerek elvesztése általános jelenség a CD8+ LyP-ben (75-78, 166). Az általunk vizsgált anyagban a TIA1 vagy a granzyme B-expressziót egy eset kivételével minden mintában ki tudtuk mutatni. Egy vizsgálati anyagban a CD7 elvesztése volt megfigyelhető. Martires és munkatársai a MUM1 expresszióját detektálták a CD8+ LyP nagy sejtjeiben (79). A mi vizsgálatainkban erős MUM1 pozitivitást a 12 esetünk közül csak 2-ben találtuk meg. A PD1 expressziót 3 LyP-esetünkben figyeltük meg, függetlenül a szövettani típustól. A mi anyagunkat áttekintve arra a következtetésre jutottunk, hogy sem a MUM1 fehérjének, sem a PD1 expresszióknak nincsen diagnosztikus értéke a CD8 pozitív LyP-ben, azonban az esetek alacsony száma korlátozhatja a határozott következtetések levonását.

Mind a CD4+, mind pedig a CD8+ LyP páciensek tüneteinek klinikai megjelenése és a dinamikája homogén, és úgy tűnik, hogy nem függ attól, hogy a szövettani tulajdonságok mennyire voltak egymástól eltérőek. A CD8 pozitív LyP különböző szövettani altípusainak azonosítása jelentős differenciál-diagnosztikai jelentőséggel bír. Több lymphomatoid papulosis típusnak van egy sokkal rosszabb prognózissal bíró lymphoma párja, azaz hozzá nagyon hasonló szövettani eltérések mellett sokkal kedvezőtlenebb klinikai lefolyást mutató megfelelője. Így a D típusú LyP differenciál diagnózisaként felmerül a sokkal gyorsabban progrediáló primer kután agresszív epidermotrop CD8+ lymphoma. A Lyp B nagyon hasonlít a 2005-ben leírt új mycosis fungoides variánsra, a papularis MF-re (167), amely szintén CD8+ festődést mutat. Harmadrészt a C típusú LyP differenciáldiagnosztikájaként fel kell vetni a CD8+ C-ALCL-t is (168), amely szintén sokkal nagyobb kihívást jelent és amelynek kezelésében a brentuximab vedotin tűnik jelentős előrelépést hozni (169). Emellett még a lymphomatoid papulosis angiocentrikus szövettani megjelenése és kifeléyesedésre hajlamos jellege is emlékeztet egyes angiocentrikus és angiodesztuktív citotoxikus T-sejtes limfóma formákra, a folliculusok infiltráltsága pedig hasonlíthat a folliculotrop MF-hez.

A fototerápiára mutatott választ vizsgálva azt láttuk, hogy a LyP-pel gondozott 14 páciens közül 7 kapott fototerápiát. Minden olyan esetben felajánlottuk ezt a kezelést, ha a tünetek száma és a testfelületen való elszórtága ezt indokoltta. Itt is a psoriasisban alkalmazott 10-es szabályt használtuk, ami azt jelenti, hogy a testfelület 10%-os, vagy afeletti érintettsége esetén kezdtük el a fényterápia valamelyik módját (170). Limitáló tényezőt több paraméter is jelentett. Az első szempont a páciens életkora volt. Mint a betegeket bemutató 4. és 5. táblázatból kiderül, a 14-ből 3 páciensünk gyermek volt, akiknél a szisztémás PUVA terápia kontraindikált. Ezekben az esetekben NB-UVB vagy UVA terápia volt a választható kezelés. Másik limitáló tényezőt a lakhely jelentette. A budapesti, illetve a főváros vonzáskörzetében élő betegek minden terápiás lehetőséggel kezelhetők voltak, de a vidéken lakóknál a NB-UVB nem volt minden esetben elérhető, így itt is PUVA és UVA kezelések közül tudtunk választani. Harmadik szempont a páciens vagy gondozójának a munkája volt. A fototerápia bármely formáját választjuk is, minden esetben heti 2-3 kezelést javasolunk, első körben 15 kezelésig, majd az eredményesség ismeretében újabb 15 kezelésig. Ez sorozatonként 6-8 hét időtartamot jelent, munkaidőben történő megjelenéssel, amit a szokásos 8-16h-ig tartó nappali munkavégzéssel nehéz összeegyeztetni. Bár a fototerápiás részlegünk asszisztense rugalmasan állt a betegek kezeléséhez, így munkaidő előtt és után is tudtunk betegeket fogadni, de ilyen hosszú távon még így sem tudták minden esetben megoldani a fototerápia helyszínére való eljutást a páciensek.

Betegeink terápiás választ megnézve azt találtuk, hogy 6 CR, és 1 PR-t tudtunk elérni. Ezen betegek a kezelés után 6-7 évvel is még remisszióban vannak. Nincsen rá pontos adatunk, de az 5. táblázatban „kezelést nem kapó” megjelölésű páciensek is vélhetően kaptak fototerápiát helioterápia, azaz otthonukban végzett óvatos napozás formájában. Ez a két páciens azóta is tartós remisszióban van.

A betegek utánkövetésének a szerepe igen jelentős. Annak ellenére, hogy egy onkológiai entitásról van szó, a LyP az esetek többségében klinikailag jóindulatúan viselkedik, az 5 éves túlélés 99%-os (59). Azokban az esetekben számíthatunk rosszabb prognózisra, ahol másik malignitás is megjelenik ehhez a kórképhez társulva, vagy azzal egyidejűleg vagy azt követően. MF, anaplasztikus nagysejtes lymphoma (ALC) és Hodgkin lymphoma az esetek 10-30%-ában jelentkezik, de szolid tumorok is előfordulhatnak (158, 171, 172). A

mi anyagunkban 14 esetből összesen 4 esetben észleltünk társuló malignitást, ami 28,6%-os aránnyal megfelel az irodalmi adatoknak. Ha azonban csak a felnőtt LyP betegeknél vizsgáljuk ezt az arányt, akkor közülük már 36,3%-ot érint a második tumor megjelenése. Érdekesség, hogy a mi négy esetünk közül egy páciensnél CD8+ MF, egy betegnél CLL és két betegnél is prosztatata karcinóma jelentkezett, mely utóbbi előfordulására nem találtunk adatot az irodalomban. A társuló malignitásokra való alarmírozó jel lehet tehát a LyP, mely miatt fontos a betegek hosszú távú követése. Összegezve elmondható, hogy az utánkövetés folytatása szükséges minden esetben, mivel vannak közlések másodlagos lymphoma megjelenéséről még 40 évvel a LyP diagnózis felállítása után is (173).

6. Következtetések

1) Egyszeri UVB-sugárzás vizsgálata egérbőrben:

- Elsőként vizsgáltuk több fajta genotípusú egér bőrének a választát egyszeri UVB-besugárzás hatására standard körülmények között, *in vivo* és *in vitro*. Megállapítottuk, hogy a különböző egértípusok eltérő klinikai tünetet produkálnak ugyanolyan dózisu UVB-irradiáció után.
- Megfigyeltük, hogy a fekete szőrű C57BL/6 egerek érzékenyebbek az UV-besugárzásra, mint az albínó Balb/c és szőrtelen SKH-1 genotípusú egerek. Esetükben a látható bőrtünet kialakulásához szükséges UVB-dózis 41,4 mJ/cm² volt, melyhez képest Balb/c egerekben 31%-kal, SKH-1 egerekben 120%-kal volt szükség nagyobb dózisa ahhoz, hogy klinikailag észlelhető bőrtünet kialakuljon.
- Igazoltuk, hogy az egér bőrének vizsgálatokor a MED terminológia elégtelen a valós klinikai megfigyelések leírására, mivel az egér bőrének reakciója jelentős fokú ödémából is állhat, genotípustól függően. A bőrödéma pedig az eritémához hasonlóan fontos tényezője az egérbőr UV sugárzásra mutatott válaszreakciójának.
- Megalkottunk egy új fogalmat, a klinikailag releváns dózist (CRD), a kizárólag eritéma meghatározására épülő MED helyett. Ez a fogalom definíciónk szerint az a legalacsonyabb dózis, ahol az eritéma vagy az ödéma először látható egyszeri UVB-irradiáció után. Javasoltuk, hogy ez a terminológia kerüljön használatra a MED helyett az egereken végzett kísérleti rendszerekben.
- A klinikailag releváns dózissal végzett besugárzást követően nem csak a bőrvastagság növekszik, hanem a gyulladásosejtek száma is emelkedik. A legtöbb bőrt infiltráló sejt neutrofil leukocita és limfocita volt vizsgálataink szerint. A szőrtelen SKH-1 csoportban volt észlelhető a legnagyobb mértékű sejtes beszűrődés.
- Az UVB-vel irradiált bőrminták citokinszintjeit vizsgálva arra a következtetésre jutottunk, hogy az IL-1 β szintje a kontrollhoz képest minden genotípusban növekszik mind CRD, mind a maximális, 150 mJ/cm²-es besugárzás után. Egy másik citokin, az IL-6 is szintje is emelkedik, azonban kizárólag a C57BL/6 genotípusú egereknél, a maximális dózisu irradiáció után. Ez a megfigyelés

alátámasztja az IL-1 β univerzális, illetve az IL-6 genotípus-specifikus szerepét az akut UVB által kiváltott gyulladásban.

- Annak ellenére, hogy jelentős eltérés volt az egyes törzsek UV-toleranciájában, azaz a minimálisan észlelhető bőrelváltozásokhoz szükséges UV-sugárzás dóziséban, nem észleltünk szignifikáns eltérést a citokinek expressziós szintjében a vizsgált törzsek között. Ebből következően a CRD értékénél észlelt klinikai különbségek nem magyarázhatók a citokinek expressziójában észlelt különbségekkel.
- Megállapítottuk, hogy a citokinszintek egerekben bekövetkező változásai hasonlóak az emberi UVB-kísérletekben tapasztaltakhoz.
- Megállapítottuk, hogy a humán bőr fiziológiás reakcióinak a modellezéséhez a C57BL/6 egér törzs használata a legmegfelelőbb, mivel esetükben főként eritémával járó reakció volt észlelhető az irradiáció után, csakúgy, mint az emberi bőrben.

2) A CD8+ Lymphomatoid papulosis esetek vizsgálata:

- A Klinikánkon 14 olyan páciens esetét találtuk, akiknél a LyP ritka, CD8 pozitív variánsa került diagnosztizálásra. Ez a szám meglehetősen magas, hiszen az elmúlt években mindösszesen 77 hasonló esetet közöltek az irodalomban. Bár a CD8 pozitív esetek definíció szintjén D típusba sorolhatók, nem volt minden esetünk ebbe a típusba tartozó az észlelt szövettani jellegzetességek alapján.
- A páciensek klinikai adatainak, kórtörténetének feldolgozásával, hosszú időtartamú követésével megállapítottuk, hogy a fototerápia eredményes kezelési mód a CD8+ LyP típusok esetén.
- Megfigyeltük, hogy mind a CD4+, mind a CD8+ LyP klinikai tüneteinek megjelenése és dinamikája hasonló. A CD8+ LyP egyes hisztológiai típusai esetén nem észleltünk különböző klinikai megjelenést, vagy a terápiára adott eltérő választ.
- Áttekintettük a betegek szövettani jellemzőit is, típusok szerinti besorolását és a LyP klasszifikáció pontosítására tettünk javaslatot. Meglátásunk szerint a D típusú LyP és a CD8 pozitívitás kizárólagos, illetve definíció szintjén történő

összekapcsolása nem tanácsos, mert számos egyéb altípusnak (A-C típusnak) is létezik CD8+ variánsa. Azt javasoljuk, hogy a D típust az olyan CD8+ Lyp-re használjuk, amelyik a primer cutan agresszív epidermotrop T-sejtes lymphoma morfológiájával bír, hogy egyszerűbbé és átláthatóbbá tegyük a hisztopatológiai felosztást, ezáltal a diagnosztikát.

- Megállapítottuk, hogy a CD8+ bőrbetegség végleges diagnózisában a kórszövettani tulajdonságok ugyan fontosak, de a klinikai megjelenés és a betegség lefolyásának a követése az, ami a hasonló megjelenésű kórképek közül a helyes diagnózist meghatározza. Hangsúlyoztuk a követés fontosságát ezen páciensek között, az esetlegesen társuló másik malignitás mielőbbi diagnosztizálásának céljából. Pácienseink közül négy esetben figyeltünk meg társuló onkológiai betegséget, közülük két esetben az irodalomban ritkaságnak számító prosztatata karcinomát.
- Anyagunkban találtunk egy igazi ritkaságot, ismereteink szerint mi közöltük le elsőként az F típusú lymphomatoid papulosis CD8 pozitív variánsának esetét.

7. Összefoglalás

Munkánk során a fototerápiának két aspektusát vizsgáltuk. Egyrészt egy fotobiológiai vizsgálatoknál széles körben használt állatmodellnél, az egérnél tanulmányoztuk, hogy az egyszeri UVB-irradiáció hatására milyen változások észlelhetők a bőrben. Elsőként vizsgáltuk, hogy a különböző genotípusú egerek bőrében létrejövő gyulladási reakciókban milyen eltérések észlelhetők. Megállapítottuk, hogy a legerősebb bőrtünet 48 óránál észlelhető minden genotípus esetén. Észleltük, hogy a sötét szőrzetű C57BL/6 egerek bőre a legérzékenyebb és ennek a reakciója áll az embernél észlelt bőrpírhoz a legközelebb. A korábban használt MED-nél egy precízebb fogalmat alkottunk, amit klinikailag releváns dózissnak (CRD) neveztünk el. Az UV-irradiációval kapcsolatban észlelhető citokinszint változásokat vizsgálva megállapítottuk, hogy IL-1 β univerzálisan, míg az IL-6 genotípus-specifikusan bír jelentőséggel az akut UVB által kiváltott gyulladásban. A citokinek vizsgálatakor arra a következtetésre jutottunk, hogy az egerekben bekövetkező változások hasonlóak az emberi bőr UVB-re mutatott elváltozásaihoz. A mi vizsgálatunk is megerősítették azt vélekedést, hogy a humán vizsgálatok modellezéséhez a C57BL/6 egér törzs használata a legmegfelelőbb, mivel ezen állat bőrének fénykárosodása áll legközelebb az emberi bőr reakciójához.

Munkánk másik része a fototerápia humán klinikai alkalmazására irányult. Egy ritka, de a Klinikánk anyagában relatíve jelentős számban fellelhető kórképnél, a LyP CD8+ formáinál vizsgáltuk az eredményességét. A CD8+ LyP anyagunk feldolgozásánál számos egyéb aspektust is vizsgáltunk, elemeztük, hogy milyen klinikai, kórszövettani és immunhisztokémiai jellemzőkkel bír a betegség. Megállapítottuk, hogy a CD8 pozitivitás minden LyP formában előfordulhat, nem csak az eredetileg felvetett D típusban, ezért a D típusú LyP és CD8 pozitív Lyp elnevezések szinonimaként való használata nem tanácsos. Javasoljuk, hogy minden CD8 pozitív formát a megfelelő típusként említsük, kiegészítve a „CD8+ variáns” elnevezéssel. Egy olyan formát is találtunk az anyagunkban, amely eddig még nem került közlésre, egy F típusú LyP esetet CD8 pozitív fenotípussal. A betegségek kórlefolását áttekintve megállapítottuk, hogy a fototerápia eredményes a CD8+ LyP kezelésében, a kezelt 7 betegből 6 évek óta remisszióban van. Kiemeljük a hosszú távú követés szükségességét az esetleges másodlagos hematológiai vagy szolid malignoma potenciális megjelenése miatt.

8. Summary

In our work we examined two aspects of phototherapy that have practical significance: On one hand, in the mouse animal model, which is widely used in photobiological studies, we studied skin changes after a single UVB irradiation. We were the first to investigate the differences in inflammatory responses in the skin of mice of different genotypes. It was found that the strongest skin reaction was observed at 48 hours for all genotypes. We observed that, paradoxically, the skin of dark-haired C57BL/6 mice is the most sensitive and its reaction is closest to that we see in humans. To replace the term MED, we developed a new, more accurate term called Clinically Relevant Dose (CRD). Upon examining changes in cytokine levels after UVB, we found that IL-1 β is relevant in all genotypes, whereas IL-6 plays a role only in certain strains in acute UVB-induced inflammation. When we investigated cytokine levels, we concluded that the changes in mice are similar to those seen in human skin exposed to UVB. Our studies also confirmed the previous view that the use of the C57BL/6 mouse strain is the most appropriate model for human studies, as UV damage to the skin of this animal is closest to the response of human skin.

The other aspect of our work was to investigate the clinical benefit of phototherapy in a rare condition that our department has a relatively large collection, CD8 positive lymphomatoid papulosis. We also studied several other aspects of our CD8-positive LyP material, by analyzing the clinical, histopathological, and immunohistochemical characteristics of the disease. We found that CD8 positivity occurs in almost all forms of LyP, not just the type D as it had been proposed previously. We have also found a variant in our material that has not been reported elsewhere, a type F LyP with a CD8 positive phenotype. With this finding, we demonstrated that the use of the terms “type D LyP” and “CD8 positive LyP” as synonyms is incorrect and should be avoided in the future. It is recommended that all CD8 positive forms be mentioned as the appropriate type, supplemented with the term “CD8+ variant”. Reviewing the course of the disease, we found that phototherapy is an effective treatment for CD8+ LyP, as 6 of the 7 patients treated are being in remission for years. This may be so, yet we also highlight the need for long-term follow-up. This is of great importance due to the potential appearance of secondary haematological or solid malignancies.

9. Irodalomjegyzék

1. Grzybowski, A., Sak, J., Pawlikowski, J. (2016) A brief report on the history of phototherapy. *Clin Dermatol*, 34: 532-537
2. Chapman, S., Akasofu, S. I., Fogle, B., Haurwitz, B., Institute, U. o. A. G., Research, N. C. f. A. (1968) *Sydney Chapman, eighty: from his friends*, National Center for Atmospheric Research
3. Manney, G. L., Santee, M. L., Rex, M., Livesey, N. J., Pitts, M. C., Veefkind, P., Nash, E. R., Wohltmann, I., Lehmann, R., Froidevaux, L., Poole, L. R., Schoeberl, M. R., Haffner, D. P., Davies, J., Dorokhov, V., Gernandt, H., Johnson, B., Kivi, R., Kyro, E., Larsen, N., Levelt, P. F., Makshtas, A., McElroy, C. T., Nakajima, H., Parrondo, M. C., Tarasick, D. W., von der Gathen, P., Walker, K. A., Zinoviev, N. S. (2011) Unprecedented Arctic ozone loss in 2011. *Nature*, 478: 469-475
4. Chipperfield, M. P., Bekki, S., Dhomse, S., Harris, N. R. P., Hassler, B., Hossaini, R., Steinbrecht, W., Thieblemont, R., Weber, M. (2017) Detecting recovery of the stratospheric ozone layer. *Nature*, 549: 211-218
5. Gramling, C. (2020) The largest Arctic ozone hole ever measured is hovering over the North Pole. Society for Science & the Public
6. McKenzie, R. L., Aucamp, P. J., Bais, A. F., Bjorn, L. O., Ilyas, M., Madronich, S. (2011) Ozone depletion and climate change: impacts on UV radiation. *Photochem Photobiol Sci*, 10: 182-198
7. Taylor, J. S., Cohrs, M. P. (1987) DNA, light, and Dewar pyrimidinones: the structure and biological significance to TpT3. *Journal of the American Chemical Society*, 109: 2834-2835
8. Meador, J. A., Baldwin, A. J., Pakulski, J. D., Jeffrey, W. H., Mitchell, D. L., Douki, T. (2014) The significance of the Dewar valence photoisomer as a UV radiation-induced DNA photoproduct in marine microbial communities. *Environ Microbiol*, 16: 1808-1820
9. Lee, J. H., Bae, S. H., Choi, B. S. (2000) The Dewar photoproduct of thymidyl(3'-->5')- thymidine (Dewar product) exhibits mutagenic behavior in accordance with the "A rule". *Proc Natl Acad Sci U S A*, 97: 4591-4596
10. Douki, T., Court, M., Cadet, J. (2000) Electrospray-mass spectrometry characterization and measurement of far-UV-induced thymine photoproducts. *J Photochem Photobiol B*, 54: 145-154
11. Edstrom, D. W., Porwit, A., Ros, A. M. (2001) Effects on human skin of repetitive ultraviolet-A1 (UVA1) irradiation and visible light. *Photodermatol Photoimmunol Photomed*, 17: 66-70
12. Meinhardt, M., Krebs, R., Anders, A., Heinrich, U., Tronnier, H. (2008) Wavelength-dependent penetration depths of ultraviolet radiation in human skin. *J Biomed Opt*, 13: 044030
13. Holman, D. M., Ding, H., Berkowitz, Z., Hartman, A. M., Perna, F. M. (2019) Sunburn prevalence among US adults, National Health Interview Survey 2005, 2010, and 2015. *J Am Acad Dermatol*, 80: 817-820
14. Rogers, C., Kvaskoff, M., DiSipio, T., Youlden, D., Whiteman, D., Eakin, E., Youl, P. H., Aitken, J., Fritschi, L. (2009) Prevalence and determinants of sunburn in Queensland. *Health Promot J Austr*, 20: 102-106

15. Rhodes, L. E., Gledhill, K., Masoodi, M., Haylett, A. K., Brownrigg, M., Thody, A. J., Tobin, D. J., Nicolaou, A. (2009) The sunburn response in human skin is characterized by sequential eicosanoid profiles that may mediate its early and late phases. *FASEB J*, 23: 3947-3956
16. Powell, W. S., Rokach, J. (2015) Biosynthesis, biological effects, and receptors of hydroxyeicosatetraenoic acids (HETEs) and oxoeicosatetraenoic acids (oxo-ETEs) derived from arachidonic acid. *Biochim Biophys Acta*, 1851: 340-355
17. Tejasvi, T., Sharma, V. K., Kaur, J. (2007) Determination of minimal erythral dose for narrow band-ultraviolet B radiation in north Indian patients: comparison of visual and Deraspectrometer readings. *Indian J Dermatol Venereol Leprol*, 73: 97-99
18. van de Pas, C. B., Hawk, J. L., Young, A. R., Walker, S. L. (2004) An optimal method for experimental provocation of polymorphic light eruption. *Arch Dermatol*, 140: 286-292
19. Claerhout, S., Van Laethem, A., Agostinis, P., Garmyn, M. (2006) Pathways involved in sunburn cell formation: deregulation in skin cancer. *Photochem Photobiol Sci*, 5: 199-207
20. Neale, R. E., Davis, M., Pandeya, N., Whiteman, D. C., Green, A. C. (2007) Basal cell carcinoma on the trunk is associated with excessive sun exposure. *J Am Acad Dermatol*, 56: 380-386
21. Fu, Q. (2003) *Radiation (Solar)*. Vol. 2003, Elsevier
22. Miyamura, Y., Coelho, S. G., Schlenz, K., Batzer, J., Smuda, C., Choi, W., Brenner, M., Passeron, T., Zhang, G., Kolbe, L., Wolber, R., Hearing, V. J. (2011) The deceptive nature of UVA tanning versus the modest protective effects of UVB tanning on human skin. *Pigment Cell Melanoma Res*, 24: 136-147
23. Lephart, E. D. (2018) Equol's Anti-Aging Effects Protect against Environmental Assaults by Increasing Skin Antioxidant Defense and ECM Proteins While Decreasing Oxidative Stress and Inflammation. *Cosmetics*, 5: 1-17
24. Bredberg, A. (1981) DNA damage in human skin fibroblasts exposed to UVA light used in clinical PUVA treatment. *J Invest Dermatol*, 76: 449-451
25. Herrling, T., Jung, K., Fuchs, J. (2006) Measurements of UV-generated free radicals/reactive oxygen species (ROS) in skin. *Spectrochim Acta A Mol Biomol Spectrosc*, 63: 840-845
26. Valavanidis, A., Vlachogianni, T., Fiotakis, C. (2009) 8-hydroxy-2'-deoxyguanosine (8-OHdG): A critical biomarker of oxidative stress and carcinogenesis. *J Environ Sci Health C Environ Carcinog Ecotoxicol Rev*, 27: 120-139
27. Weller, E. M., Hain, J., Jung, T., Kinder, R., Kofferlein, M., Burkart, W., Nusse, M. (1996) UV-B-induced cell cycle perturbations, micronucleus induction, and modulation by caffeine in human keratinocytes. *Int J Radiat Biol*, 69: 371-384
28. Berg, R. J., de Laat, A., Roza, L., van der Leun, J. C., de Gruijl, F. R. (1995) Substitution of equally carcinogenic UV-A for UV-B irradiations lowers epidermal thymine dimer levels during skin cancer induction in hairless mice. *Carcinogenesis*, 16: 2455-2459
29. de Laat, A., van Tilburg, M., van der Leun, J. C., van Vloten, W. A., de Gruijl, F. R. (1996) Cell cycle kinetics following UVA irradiation in comparison to UVB and UVC irradiation. *Photochem Photobiol*, 63: 492-497

30. Runger, T. M., Farahvash, B., Hatvani, Z., Rees, A. (2012) Comparison of DNA damage responses following equimutagenic doses of UVA and UVB: a less effective cell cycle arrest with UVA may render UVA-induced pyrimidine dimers more mutagenic than UVB-induced ones. *Photochem Photobiol Sci*, 11: 207-215
31. Sage, E., Lamolet, B., Brulay, E., Moustacchi, E., Chteaneuf, A., Drobetsky, E. A. (1996) Mutagenic specificity of solar UV light in nucleotide excision repair-deficient rodent cells. *Proceedings of the National Academy of Sciences of the United States of America*, 93: 176-180
32. Rochette, P. J., Therrien, J. P., Drouin, R., Perdiz, D., Bastien, N., Drobetsky, E. A., Sage, E. (2003) UVA-induced cyclobutane pyrimidine dimers form predominantly at thymine-thymine dipyrimidines and correlate with the mutation spectrum in rodent cells. *Nucleic Acids Res*, 31: 2786-2794
33. Mouret, S., Baudouin, C., Charveron, M., Favier, A., Cadet, J., Douki, T. (2006) Cyclobutane pyrimidine dimers are predominant DNA lesions in whole human skin exposed to UVA radiation. *Proceedings of the National Academy of Sciences of the United States of America*, 103: 13765-13770
34. Stixova, L., Komurkova, D., Svobodova Kovarikova, A., Bartova, E. (2019) UVA irradiation strengthened an interaction between UBF1/2 proteins and H4K20 di-/tri-methylation. *Chromosome Res*, 27: 41-55
35. Premi, S., Wallisch, S., Mano, C. M., Weiner, A. B., Bacchiocchi, A., Wakamatsu, K., Bechara, E. J., Halaban, R., Douki, T., Brash, D. E. (2015) Photochemistry. Chemiexcitation of melanin derivatives induces DNA photoproducts long after UV exposure. *Science*, 347: 842-847
36. de Laat, A., van der Leun, J. C., de Gruijl, F. R. (1997) Carcinogenesis induced by UVA (365-nm) radiation: the dose-time dependence of tumor formation in hairless mice. *Carcinogenesis*, 18: 1013-1020
37. Murray, H. C., Maltby, V. E., Smith, D. W., Bowden, N. A. (2015) Nucleotide excision repair deficiency in melanoma in response to UVA. *Exp Hematol Oncol*, 5: 6
38. El Ghissassi, F., Baan, R., Straif, K., Grosse, Y., Secretan, B., Bouvard, V., Benbrahim-Tallaa, L., Guha, N., Freeman, C., Galichet, L., Cogliano, V. (2009) A review of human carcinogens--part D: radiation. *Lancet Oncol*, 10: 751-752
39. Que, S. K., Brauer, J. A., Soter, N. A., Cohen, D. E. (2012) Normal minimal erythema dose responses in patients with suspected photosensitivity disorders. *Photodermatol Photoimmunol Photomed*, 28: 320-321
40. Nast, A., Boehncke, W. H., Mrowietz, U., Ockenfels, H. M., Philipp, S., Reich, K., Rosenbach, T., Sammain, A., Schlaeger, M., Sebastian, M., Sterry, W., Streit, V., Augustin, M., Erdmann, R., Klaus, J., Koza, J., Muller, S., Orzechowski, H. D., Rosumeck, S., Schmid-Ott, G., Weberschock, T., Rzany, B., Deutsche Dermatologische, G., Berufsverband Deutscher, D. (2012) S3 - Guidelines on the treatment of psoriasis vulgaris (English version). Update. *Journal der Deutschen Dermatologischen Gesellschaft = Journal of the German Society of Dermatology : JDDG*, 10 Suppl 2: S1-95
41. Gustorff, B., Sycha, T., Lieba-Samal, D., Rolke, R., Treede, R. D., Magerl, W. (2013) The pattern and time course of somatosensory changes in the human UVB sunburn model reveal the presence of peripheral and central sensitization. *Pain*, 154: 586-597

42. Young, A. R. (2006) Acute effects of UVR on human eyes and skin. *Progress in biophysics and molecular biology*, 92: 80-85
43. Lippens, S., Hoste, E., Vandenabeele, P., Agostinis, P., Declercq, W. (2009) Cell death in the skin. *Apoptosis : an international journal on programmed cell death*, 14: 549-569
44. Vostalova, J., Rajnochova, S. A., Galandakova, A., Sianska, J., Dolezal, D., Ulrichova, J. (2013) Differential modulation of inflammatory markers in plasma and skin after single exposures to UVA or UVB radiation in vivo. *Biomedical papers of the Medical Faculty of the University Palacky, Olomouc, Czech Republic*, 157: 137-145
45. Del Bino, S., Bernerd, F. (2013) Variations in skin colour and the biological consequences of ultraviolet radiation exposure. *The British journal of dermatology*, 169 Suppl 3: 33-40
46. Perez-Ferriols, A. (2013) The minimal erythema dose (MED) project: in search of consensus on phototesting. *Actas dermo-sifiliograficas*, 104: 541-542
47. Wulf, H. C., Philipsen, P. A., Ravnbak, M. H. (2010) Minimal erythema dose and minimal melanogenesis dose relate better to objectively measured skin type than to Fitzpatrick's skin type. *Photodermatol Photoimmunol Photomed*, 26: 280-284
48. Benavides, F., Oberyzyn, T. M., VanBuskirk, A. M., Reeve, V. E., Kusewitt, D. F. (2009) The hairless mouse in skin research. *Journal of dermatological science*, 53: 10-18
49. Sundberg, J. P., Silva, K. A. (2012) What color is the skin of a mouse? *Veterinary pathology*, 49: 142-145
50. Takeuchi, S., Zhang, W., Wakamatsu, K., Ito, S., Hearing, V. J., Kraemer, K. H., Brash, D. E. (2004) Melanin acts as a potent UVB photosensitizer to cause an atypical mode of cell death in murine skin. *Proc Natl Acad Sci U S A*, 101: 15076-15081
51. Ming, M., Soltani, K., Shea, C. R., Li, X., He, Y. Y. (2014) Dual role of SIRT1 in UVB-induced skin tumorigenesis. *Oncogene*, 34: 357-363
52. Hirakawa, S., Fujii, S., Kajiya, K., Yano, K., Detmar, M. (2005) Vascular endothelial growth factor promotes sensitivity to ultraviolet B-induced cutaneous photodamage. *Blood*, 105: 2392-2399
53. Gorman, S., Scott, N. M., Tan, D. H., Weeden, C. E., Tuckey, R. C., Bisley, J. L., Grimbaldeston, M. A., Hart, P. H. (2012) Acute erythematous ultraviolet radiation causes systemic immunosuppression in the absence of increased 25-hydroxyvitamin D3 levels in male mice. *PloS one*, 7: e46006
54. Willemze, R., Hodak, E., Zinzani, P. L., Specht, L., Ladetto, M., Committee, E. G. (2018) Primary cutaneous lymphomas: ESMO Clinical Practice Guidelines for diagnosis, treatment and follow-up. *Ann Oncol*, 29: iv30-iv40
55. Heald, P. W., Yan, S. L., Edelson, R. L., Tigelaar, R., Picker, L. J. (1993) Skin-selective lymphocyte homing mechanisms in the pathogenesis of leukemic cutaneous T-cell lymphoma. *J Invest Dermatol*, 101: 222-226
56. Pals, S. T., de Gorter, D. J., Spaargaren, M. (2007) Lymphoma dissemination: the other face of lymphocyte homing. *Blood*, 110: 3102-3111
57. Maurelli, M., Tessari, G., Colato, C., Schena, D., Girolomoni, G. (2018) Incidence and ten-year follow-up of primary cutaneous lymphomas: a single-centre cohort study. *Eur J Dermatol*, 28: 44-49

58. Willemze, R., Hodak, E., Zinzani, P. L., Specht, L., Ladetto, M., clinicalguidelines@esmo.org, E. G. C. E. a. (2018) Primary cutaneous lymphomas: ESMO Clinical Practice Guidelines for diagnosis, treatment and follow-up. *Ann Oncol*, 29 Suppl 4: iv30-iv40
59. Willemze, R., Cerroni, L., Kempf, W., Berti, E., Facchetti, F., Swerdlow, S. H., Jaffe, E. S. (2019) The 2018 update of the WHO-EORTC classification for primary cutaneous lymphomas. *Blood*, 133: 1703-1714
60. Macaulay, W. L. (1968) Lymphomatoid papulosis. A continuing self-healing eruption, clinically benign--histologically malignant. *Arch Dermatol*, 97: 23-30
61. Macaulay, W. L. (1989) Lymphomatoid papulosis update. A historical perspective. *Arch Dermatol*, 125: 1387-1389
62. Georgesen, C., Magro, C. (2020) Lymphomatoid papulosis in children and adolescents: A clinical and histopathologic retrospective cohort. *Ann Diagn Pathol*, 46: 151486
63. Wieser, I., Wohlmuth, C., Nunez, C. A., Duvic, M. (2016) Lymphomatoid Papulosis in Children and Adolescents: A Systematic Review. *Am J Clin Dermatol*, 17: 319-327
64. Martinez-Cabrales, S. A., Walsh, S., Sade, S., Shear, N. H. (2020) Lymphomatoid papulosis: an update and review. *J Eur Acad Dermatol Venereol*, 34: 59-73
65. Kato, N., Matsue, K. (1997) Follicular lymphomatoid papulosis. *Am J Dermatopathol*, 19: 189-196
66. Ross, N. A., Truong, H., Keller, M. S., Mulholland, J. K., Lee, J. B., Sahu, J. (2016) Follicular Lymphomatoid Papulosis: An Eosinophilic-Rich Follicular Subtype Masquerading as Folliculitis Clinically and Histologically. *Am J Dermatopathol*, 38: e1-10
67. Karai, L. J., Kadin, M. E., Hsi, E. D., Sluzevich, J. C., Ketterling, R. P., Knudson, R. A., Feldman, A. L. (2013) Chromosomal rearrangements of 6p25.3 define a new subtype of lymphomatoid papulosis. *Am J Surg Pathol*, 37: 1173-1181
68. Mikecz, P., Vajda, A., Bagdi, E., Krenács, L. (2017) Nem mindennap gondolunk rá: lymphomatoid papulosis. *Bőrgyógyászati és Venerológiai Szemle*, 93: 59-64
69. Hellman, J., Phelps, R. G., Baral, J., Fasy, T. M., Ahern, C. M., Strauchen, J. A. (1990) Lymphomatoid papulosis with antigen deletion and clonal rearrangement in a 4-year-old boy. *Pediatr Dermatol*, 7: 42-47
70. Berti, E., Tomasini, D., Vermeer, M. H., Meijer, C. J., Alessi, E., Willemze, R. (1999) Primary cutaneous CD8-positive epidermotropic cytotoxic T cell lymphomas. A distinct clinicopathological entity with an aggressive clinical behavior. *Am J Pathol*, 155: 483-492
71. Aoki, E., Aoki, M., Kono, M., Kawana, S. (2003) Two cases of lymphomatoid papulosis in children. *Pediatr Dermatol*, 20: 146-149
72. Wu, W. M., Tsai, H. J. (2004) Lymphomatoid papulosis histopathologically simulating angiocentric and cytotoxic T-cell lymphoma: a case report. *Am J Dermatopathol*, 26: 133-135
73. Slone, S. P., Martin, A. W., Wellhausen, S. R., Woods, D. R., Malone, J. C., Lear, S. C., Laber, D. A. (2008) IL-4 production by CD8+ lymphomatoid papulosis, type C, attracts background eosinophils. *J Cutan Pathol*, 35 Suppl 1: 38-45

74. Cardoso, J., Duhra, P., Thway, Y., Calonje, E. (2012) Lymphomatoid papulosis type D: a newly described variant easily confused with cutaneous aggressive CD8-positive cytotoxic T-cell lymphoma. *Am J Dermatopathol*, 34: 762-765
75. Magro, C. M., Crowson, A. N., Morrison, C., Merati, K., Porcu, P., Wright, E. D. (2006) CD8+ lymphomatoid papulosis and its differential diagnosis. *Am J Clin Pathol*, 125: 490-501
76. Saggini, A., Gulia, A., Argenyi, Z., Fink-Puches, R., Lissia, A., Magana, M., Requena, L., Simonitsch, I., Cerroni, L. (2010) A variant of lymphomatoid papulosis simulating primary cutaneous aggressive epidermotropic CD8+ cytotoxic T-cell lymphoma. Description of 9 cases. *Am J Surg Pathol*, 34: 1168-1175
77. Plaza, J. A., Feldman, A. L., Magro, C. (2013) Cutaneous CD30-positive lymphoproliferative disorders with CD8 expression: a clinicopathologic study of 21 cases. *J Cutan Pathol*, 40: 236-247
78. McQuitty, E., Curry, J. L., Tetzlaff, M. T., Prieto, V. G., Duvic, M., Torres-Cabala, C. (2014) The differential diagnosis of CD8-positive ("type D") lymphomatoid papulosis. *J Cutan Pathol*, 41: 88-100
79. Martires, K. J., Ra, S., Abdulla, F., Cassarino, D. S. (2015) Characterization of primary cutaneous CD8+/CD30+ lymphoproliferative disorders. *Am J Dermatopathol*, 37: 822-833
80. Kempf, W., Kazakov, D. V., Scharer, L., Rutten, A., Mentzel, T., Paredes, B. E., Palmedo, G., Panizzon, R. G., Kutzner, H. (2013) Angioinvasive lymphomatoid papulosis: a new variant simulating aggressive lymphomas. *Am J Surg Pathol*, 37: 1-13
81. Kempf, W., Kazakov, D. V., Baumgartner, H. P., Kutzner, H. (2013) Follicular lymphomatoid papulosis revisited: a study of 11 cases, with new histopathological findings. *J Am Acad Dermatol*, 68: 809-816
82. Prieto-Torres, L., Rodriguez-Pinilla, S. M., Onaindia, A., Ara, M., Requena, L., Piris, M. A. (2019) CD30-positive primary cutaneous lymphoproliferative disorders: molecular alterations and targeted therapies. *Haematologica*, 104: 226-235
83. Kempf, W., Kadin, M. E., Dvorak, A. M., Lord, C. C., Burg, G., Letvin, N. L., Koralnik, I. J. (2003) Endogenous retroviral elements, but not exogenous retroviruses, are detected in CD30-positive lymphoproliferative disorders of the skin. *Carcinogenesis*, 24: 301-306
84. Mirvish, E. D., Pomerantz, R. G., Geskin, L. J. (2011) Infectious agents in cutaneous T-cell lymphoma. *J Am Acad Dermatol*, 64: 423-431
85. Lessin, S. R., Duvic, M., Guitart, J., Pandya, A. G., Strober, B. E., Olsen, E. A., Hull, C. M., Knobler, E. H., Rook, A. H., Kim, E. J., Naylor, M. F., Adelson, D. M., Kimball, A. B., Wood, G. S., Sundram, U., Wu, H., Kim, Y. H. (2013) Topical chemotherapy in cutaneous T-cell lymphoma: positive results of a randomized, controlled, multicenter trial testing the efficacy and safety of a novel mechlorethamine, 0.02%, gel in mycosis fungoides. *JAMA Dermatol*, 149: 25-32
86. Speeckaert, R., Hoorens, I., Corthals, S., Delbaere, L., Lambert, J., Lesseliers, T., Mylle, S., Ongenae, K., De Schepper, S., De Smet, L., Speeckaert, M., van Geel, N. (2019) Comparison of methods to estimate the affected body surface area and the dosage of topical treatments in psoriasis and atopic dermatitis: the advantage of a picture-based tool. *J Eur Acad Dermatol Venereol*, 33: 1726-1732

87. Parrish, J. A., Fitzpatrick, T. B., Tanenbaum, L., Pathak, M. A. (1974) Photochemotherapy of psoriasis with oral methoxsalen and longwave ultraviolet light. *N Engl J Med*, 291: 1207-1211
88. van Weelden, H., De La Faille, H. B., Young, E., van der Leun, J. C. (1988) A new development in UVB phototherapy of psoriasis. *The British journal of dermatology*, 119: 11-19
89. Green, C., Ferguson, J., Lakshmipathi, T., Johnson, B. E. (1988) 311 nm UVB phototherapy--an effective treatment for psoriasis. *The British journal of dermatology*, 119: 691-696
90. Berneburg, M., Rocken, M., Benedix, F. (2005) Phototherapy with narrowband vs broadband UVB. *Acta Derm Venereol*, 85: 98-108
91. Bonis, B., Kemeny, L., Dobozy, A., Bor, Z., Szabo, G., Ignacz, F. (1997) 308 nm UVB excimer laser for psoriasis. *Lancet*, 350: 1522
92. Deaver, D., Cauthen, A., Cohen, G., Sokol, L., Glass, F. (2014) Excimer laser in the treatment of mycosis fungoides. *J Am Acad Dermatol*, 70: 1058-1060
93. Olsen, E. A., Hodak, E., Anderson, T., Carter, J. B., Henderson, M., Cooper, K., Lim, H. W. (2016) Guidelines for phototherapy of mycosis fungoides and Sezary syndrome: A consensus statement of the United States Cutaneous Lymphoma Consortium. *J Am Acad Dermatol*, 74: 27-58
94. Krutmann, J., Czech, W., Diepgen, T., Niedner, R., Kapp, A., Schopf, E. (1992) High-dose UVA1 therapy in the treatment of patients with atopic dermatitis. *J Am Acad Dermatol*, 26: 225-230
95. von Kobyletzki, G., Uhle, A., Pieck, C., Hoffmann, K., Altmeyer, P. (2000) Acrosclerosis in patients with systemic sclerosis responds to low-dose UV-A1 phototherapy. *Arch Dermatol*, 136: 275-276
96. Thomsen, K., Hammar, H., Molin, L., Volden, G. (1989) Retinoids plus PUVA (RePUVA) and PUVA in mycosis fungoides, plaque stage. A report from the Scandinavian Mycosis Fungoides Group. *Acta Derm Venereol*, 69: 536-538
97. Papadavid, E., Antoniou, C., Nikolaou, V., Siakantaris, M., Vassilakopoulos, T. P., Stratigos, A., Stavrianeas, N., Katsambas, A. (2008) Safety and efficacy of low-dose bexarotene and PUVA in the treatment of patients with mycosis fungoides. *Am J Clin Dermatol*, 9: 169-173
98. Whittaker, S., Ortiz, P., Dummer, R., Ranki, A., Hasan, B., Meulemans, B., Gellrich, S., Knobler, R., Stadler, R., Karrasch, M. (2012) Efficacy and safety of bexarotene combined with psoralen-ultraviolet A (PUVA) compared with PUVA treatment alone in stage IB-IIA mycosis fungoides: final results from the EORTC Cutaneous Lymphoma Task Force phase III randomized clinical trial (NCT00056056). *The British journal of dermatology*, 167: 678-687
99. Szakonyi, J., Tóth, V., Tóth, B., Szepesi, Á., Marschalkó, M. (2019) Első tapasztalataink brentuximab vedotinnal cutan T-sejtes lymphoma kezelésében. *Bőrgyógyászati és Venerológiai Szemle*, 95: 129-135
100. Husken, A. C., Tsianakas, A., Hensen, P., Nashan, D., Loquai, C., Beissert, S., Luger, T. A., Sunderkotter, C., Schiller, M. (2012) Comparison of pegylated interferon alpha-2b plus psoralen PUVA versus standard interferon alpha-2a plus PUVA in patients with cutaneous T-cell lymphoma. *J Eur Acad Dermatol Venereol*, 26: 71-78
101. Stadler, R., Otte, H. G., Luger, T., Henz, B. M., Kuhl, P., Zwingers, T., Sterry, W. (1998) Prospective randomized multicenter clinical trial on the use of interferon -

- 2a plus acitretin versus interferon -2a plus PUVA in patients with cutaneous T-cell lymphoma stages I and II. *Blood*, 92: 3578-3581
102. Farahnik, B., Nakamura, M., Singh, R. K., Abrouk, M., Zhu, T. H., Lee, K. M., Jose, M. V., DaLovichio, R., Koo, J., Bhutani, T., Liao, W. (2016) The Patient's Guide to Psoriasis Treatment. Part 2: PUVA Phototherapy. *Dermatol Ther (Heidelb)*, 6: 315-324
 103. Ling, T. C., Clayton, T. H., Crawley, J., Exton, L. S., Goulden, V., Ibbotson, S., McKenna, K., Mohd Mustapa, M. F., Rhodes, L. E., Sarkany, R., Dawe, R. S. (2016) British Association of Dermatologists and British Photodermatology Group guidelines for the safe and effective use of psoralen-ultraviolet A therapy 2015. *The British journal of dermatology*, 174: 24-55
 104. Archier, E., Devaux, S., Castela, E., Gallini, A., Aubin, F., Le Maitre, M., Aractingi, S., Bachelez, H., Cribier, B., Joly, P., Jullien, D., Misery, L., Paul, C., Ortonne, J. P., Richard, M. A. (2012) Carcinogenic risks of psoralen UV-A therapy and narrowband UV-B therapy in chronic plaque psoriasis: a systematic literature review. *J Eur Acad Dermatol Venereol*, 26 Suppl 3: 22-31
 105. Cho, A., Jantschitsch, C., Knobler, R. (2018) Extracorporeal Photopheresis-An Overview. *Front Med (Lausanne)*, 5: 236
 106. Edelson, R., Berger, C., Gasparro, F., Jegasothy, B., Heald, P., Wintroub, B., Vonderheid, E., Knobler, R., Wolff, K., Plewig, G., et al. (1987) Treatment of cutaneous T-cell lymphoma by extracorporeal photochemotherapy. Preliminary results. *N Engl J Med*, 316: 297-303
 107. Specht, L., Dabaja, B., Illidge, T., Wilson, L. D., Hoppe, R. T., International Lymphoma Radiation Oncology, G. (2015) Modern radiation therapy for primary cutaneous lymphomas: field and dose guidelines from the International Lymphoma Radiation Oncology Group. *Int J Radiat Oncol Biol Phys*, 92: 32-39
 108. Konig, L., Horner-Rieber, J., Bernhardt, D., Hommertgen, A., Rieken, S., Debus, J., Herfarth, K. (2018) Response rates and recurrence patterns after low-dose radiotherapy with 4Gy in patients with low-grade lymphomas. *Strahlenther Onkol*, 194: 454-461
 109. Ott, O. J., Rodel, C., Gramatzki, M., Niedobitek, G., Sauer, R., Grabenbauer, G. G. (2003) Radiotherapy for stage I-III nodal low-grade non-Hodgkin's lymphoma. *Strahlenther Onkol*, 179: 694-701
 110. Ostheimer, C., Janich, M., Hubsch, P., Gerlach, R., Vordermark, D. (2014) The treatment of extensive scalp lesions using coplanar and non-coplanar photon IMRT: a single institution experience. *Radiat Oncol*, 9: 82
 111. Schaff, E. M., Rosenberg, S. A., Olson, S. J., Howard, S. P., Bradley, K. A. (2018) Bone marrow suppression as a complication of total skin helical tomotherapy in the treatment of mycosis fungoides. *Radiat Oncol*, 13: 67
 112. Elsayad, K., Susek, K. H., Eich, H. T. (2017) Total Skin Electron Beam Therapy as Part of Multimodal Treatment Strategies for Primary Cutaneous T-Cell Lymphoma. *Oncol Res Treat*, 40: 244-252
 113. Jones, G. W., Kacinski, B. M., Wilson, L. D., Willemze, R., Spittle, M., Hohenberg, G., Handl-Zeller, L., Trautinger, F., Knobler, R. (2002) Total skin electron radiation in the management of mycosis fungoides: Consensus of the European Organization for Research and Treatment of Cancer (EORTC) Cutaneous Lymphoma Project Group. *J Am Acad Dermatol*, 47: 364-370

114. Navi, D., Riaz, N., Levin, Y. S., Sullivan, N. C., Kim, Y. H., Hoppe, R. T. (2011) The Stanford University experience with conventional-dose, total skin electron-beam therapy in the treatment of generalized patch or plaque (T2) and tumor (T3) mycosis fungoides. *Arch Dermatol*, 147: 561-567
115. Gilson, D., Whittaker, S. J., Child, F. J., Scarisbrick, J. J., Illidge, T. M., Parry, E. J., Mohd Mustapa, M. F., Exton, L. S., Kanfer, E., Rezvani, K., Dearden, C. E., Morris, S. L. (2019) British Association of Dermatologists and U.K. Cutaneous Lymphoma Group guidelines for the management of primary cutaneous lymphomas 2018. *The British journal of dermatology*, 180: 496-526
116. Trautinger, F., Eder, J., Assaf, C., Bagot, M., Cozzio, A., Dummer, R., Gniadecki, R., Klemke, C. D., Ortiz-Romero, P. L., Papadavid, E., Pimpinelli, N., Quaglino, P., Ranki, A., Scarisbrick, J., Stadler, R., Vakeva, L., Vermeer, M. H., Whittaker, S., Willemze, R., Knobler, R. (2017) European Organisation for Research and Treatment of Cancer consensus recommendations for the treatment of mycosis fungoides/Sezary syndrome - Update 2017. *Eur J Cancer*, 77: 57-74
117. Hoppe, R. T., Harrison, C., Tavallae, M., Bashey, S., Sundram, U., Li, S., Million, L., Dabaja, B., Gangar, P., Duvic, M., Kim, Y. H. (2015) Low-dose total skin electron beam therapy as an effective modality to reduce disease burden in patients with mycosis fungoides: results of a pooled analysis from 3 phase-II clinical trials. *J Am Acad Dermatol*, 72: 286-292
118. Stark, G. R., Kerr, I. M., Williams, B. R., Silverman, R. H., Schreiber, R. D. (1998) How cells respond to interferons. *Annu Rev Biochem*, 67: 227-264
119. Stark, G. R. (2007) How cells respond to interferons revisited: from early history to current complexity. *Cytokine Growth Factor Rev*, 18: 419-423
120. Lovgren, M. L., Scarisbrick, J. J. (2019) Update on skin directed therapies in mycosis fungoides. *Chin Clin Oncol*, 8: 7
121. Aviles, A., Nambo, M. J., Neri, N., Castaneda, C., Cleto, S., Gonzalez, M., Huerta-Guzman, J. (2007) Interferon and low dose methotrexate improve outcome in refractory mycosis fungoides/Sezary syndrome. *Cancer Biother Radiopharm*, 22: 836-840
122. Schiller, M., Tsianakas, A., Sterry, W., Dummer, R., Hinke, A., Nashan, D., Stadler, R. (2017) Dose-escalation study evaluating pegylated interferon alpha-2a in patients with cutaneous T-cell lymphoma. *J Eur Acad Dermatol Venereol*, 31: 1841-1847
123. Bruijn, M. S., Horvath, B., van Voorst Vader, P. C., Willemze, R., Vermeer, M. H. (2015) Recommendations for treatment of lymphomatoid papulosis with methotrexate: a report from the Dutch Cutaneous Lymphoma Group. *The British journal of dermatology*, 173: 1319-1322
124. Shetty, A., Cho, W., Alazawi, W., Syn, W. K. (2017) Methotrexate Hepatotoxicity and the Impact of Nonalcoholic Fatty Liver Disease. *Am J Med Sci*, 354: 172-181
125. Amaro-Ortiz, A., Vanover, J. C., Scott, T. L., D'Orazio, J. A. (2013) Pharmacologic induction of epidermal melanin and protection against sunburn in a humanized mouse model. *Journal of visualized experiments : JoVE*, 79: 1-10
126. Ryser, S., Schuppli, M., Gauthier, B., Hernandez, D. R., Roye, O., Hohl, D., German, B., Holzwarth, J. A., Moodycliffe, A. M. (2014) UVB-induced skin inflammation and cutaneous tissue injury is dependent on the MHC class I-like protein, CD1d. *J Invest Dermatol*, 134: 192-202

127. Silver, R., Helms, A., Fu, W., Wang, H., Diaconu, D., Loyd, C. M., Rollins, A. M., Ward, N. L. (2012) Using optical coherence tomography for the longitudinal non-invasive evaluation of epidermal thickness in a murine model of chronic skin inflammation. *Skin research and technology : official journal of International Society for Bioengineering and the Skin*, 18: 225-231
128. Willemze, R., Jaffe, E. S., Burg, G., Cerroni, L., Berti, E., Swerdlow, S. H., Ralfkiaer, E., Chimenti, S., Diaz-Perez, J. L., Duncan, L. M., Grange, F., Harris, N. L., Kempf, W., Kerl, H., Kurrer, M., Knobler, R., Pimpinelli, N., Sander, C., Santucci, M., Sterry, W., Vermeer, M. H., Wechsler, J., Whittaker, S., Meijer, C. J. (2005) WHO-EORTC classification for cutaneous lymphomas. *Blood*, 105: 3768-3785
129. Jaffe, E., Swerdlow, S. H. C. E., Campo, E., Pileri, S., Thiele, J., Harris, N., Ht, S., Wardiman, J. W. (2008) *WHO Classification of Tumours of the Haematopoietic and Lymphoid Tissues* Vol. 2
130. Cerroni, L. (2014) *Skin lymphoma : the illustrated guide*. p. 1 online resource, John Wiley & Sons, Ltd., Chichester, West Sussex, UK ; Hoboken, NJ
131. Langerak, A. W., Groenen, P. J., Bruggemann, M., Beldjord, K., Bellan, C., Bonello, L., Boone, E., Carter, G. I., Catherwood, M., Davi, F., Delfau-Larue, M. H., Diss, T., Evans, P. A., Gameiro, P., Garcia Sanz, R., Gonzalez, D., Grand, D., Hakansson, A., Hummel, M., Liu, H., Lombardia, L., Macintyre, E. A., Milner, B. J., Montes-Moreno, S., Schuurin, E., Spaargaren, M., Hodges, E., van Dongen, J. J. (2012) EuroClonality/BIOMED-2 guidelines for interpretation and reporting of Ig/TCR clonality testing in suspected lymphoproliferations. *Leukemia*, 26: 2159-2171
132. Inomata, S., Matsunaga, Y., Amano, S., Takada, K., Kobayashi, K., Tsunenaga, M., Nishiyama, T., Kohno, Y., Fukuda, M. (2003) Possible involvement of gelatinases in basement membrane damage and wrinkle formation in chronically ultraviolet B-exposed hairless mouse. *J Invest Dermatol*, 120: 128-134
133. Hong, S. P., Kim, M. J., Jung, M. Y., Jeon, H., Goo, J., Ahn, S. K., Lee, S. H., Elias, P. M., Choi, E. H. (2008) Biopositive effects of low-dose UVB on epidermis: coordinate upregulation of antimicrobial peptides and permeability barrier reinforcement. *J Invest Dermatol*, 128: 2880-2887
134. Berton, T. R., Pavone, A., Fischer, S. M. (2001) Ultraviolet-B irradiation alters the cell cycle machinery in murine epidermis in vivo. *J Invest Dermatol*, 117: 1171-1178
135. Kimura, Y., Sumiyoshi, M. (2010) French maritime pine bark (*Pinus maritima* Lam.) extract (Flavangenol) prevents chronic UVB radiation-induced skin damage and carcinogenesis in melanin-possessing hairless mice. *Photochem Photobiol*, 86: 955-963
136. Sumiyoshi, M., Kimura, Y. (2010) Effects of olive leaf extract and its main component oleuropein on acute ultraviolet B irradiation-induced skin changes in C57BL/6J mice. *Phytotherapy research : PTR*, 24: 995-1003
137. Wu, C. L., Qiang, L., Han, W., Ming, M., Viollet, B., He, Y. Y. (2013) Role of AMPK in UVB-induced DNA damage repair and growth control. *Oncogene*, 32: 2682-2689
138. Ming, M., Han, W., Maddox, J., Soltani, K., Shea, C. R., Freeman, D. M., He, Y. Y. (2010) UVB-induced ERK/AKT-dependent PTEN suppression promotes survival of epidermal keratinocytes. *Oncogene*, 29: 492-502

139. Goettsch, W., Garssen, J., de Gruijl, F. R., Dortant, P., van Loveren, H. (1999) Methods for exposure of laboratory animals to ultraviolet radiation. *Laboratory animals*, 33: 58-67
140. Lee, C., Park, G. H., Ahn, E. M., Kim, B. A., Park, C. I., Jang, J. H. (2013) Protective effect of *Codium fragile* against UVB-induced pro-inflammatory and oxidative damages in HaCaT cells and BALB/c mice. *Fitoterapia*, 86: 54-63
141. Bashir, M. M., Sharma, M. R., Werth, V. P. (2009) TNF-alpha production in the skin. *Archives of dermatological research*, 301: 87-91
142. Kim, Y., Lee, S. K., Bae, S., Kim, H., Park, Y., Chu, N. K., Kim, S. G., Kim, H. R., Hwang, Y. I., Kang, J. S., Lee, W. J. (2013) The anti-inflammatory effect of alloferon on UVB-induced skin inflammation through the down-regulation of pro-inflammatory cytokines. *Immunology letters*, 149: 110-118
143. Paz, M. L., Ferrari, A., Weill, F. S., Leoni, J., Maglio, D. H. (2008) Time-course evaluation and treatment of skin inflammatory immune response after ultraviolet B irradiation. *Cytokine*, 44: 70-77
144. Hogan, K. A., Ravindran, A., Podolsky, M. A., Glick, A. B. (2013) The TGFbeta1 pathway is required for NFkappaB dependent gene expression in mouse keratinocytes. *Cytokine*, 64: 652-659
145. Kim, S. R., Jung, Y. R., An, H. J., Kim, D. H., Jang, E. J., Choi, Y. J., Moon, K. M., Park, M. H., Park, C. H., Chung, K. W., Bae, H. R., Choi, Y. W., Kim, N. D., Chung, H. Y. (2013) Anti-wrinkle and anti-inflammatory effects of active garlic components and the inhibition of MMPs via NF-kappaB signaling. *PloS one*, 8: e73877
146. Min, W., Ahmad, I., Chang, M. E., Burns, E. M., Qian, Q., Yusuf, N. (2015) Baicalin Protects Keratinocytes From Toll-Like Receptor-4 Mediated DNA Damage and Inflammation Following Ultraviolet Irradiation. *Photochem Photobiol*, 91: 1435-1443
147. Grishman, E. K., White, P. C., Savani, R. C. (2012) Toll-like receptors, the NLRP3 inflammasome, and interleukin-1beta in the development and progression of type 1 diabetes. *Pediatr Res*, 71: 626-632
148. Sellers, R. S., Clifford, C. B., Treuting, P. M., Brayton, C. (2012) Immunological variation between inbred laboratory mouse strains: points to consider in phenotyping genetically immunomodified mice. *Veterinary pathology*, 49: 32-43
149. Mostafavi, S., Ortiz-Lopez, A., Bogue, M. A., Hattori, K., Pop, C., Koller, D., Mathis, D., Benoist, C. (2014) Variation and genetic control of gene expression in primary immunocytes across inbred mouse strains. *J Immunol*, 193: 4485-4496
150. Griffiths, C. E., Dearman, R. J., Cumberbatch, M., Kimber, I. (2005) Cytokines and Langerhans cell mobilisation in mouse and man. *Cytokine*, 32: 67-70
151. Sharma, M. R., Werth, B., Werth, V. P. (2011) Animal models of acute photodamage: comparisons of anatomic, cellular and molecular responses in C57BL/6J, SKH1 and Balb/c mice. *Photochem Photobiol*, 87: 690-698
152. CIE. (1998) Commission Internationale de l'Éclairage (Joint ISO/CIE standard: ISO 17166:1999(E)/CIE S 007/E-1998).
153. Diffey, B. L. (2002) Sources and measurement of ultraviolet radiation. *Methods*, 28: 4-13
154. Lerche, C. M., Poulsen, T., Wulf, H. C. (2012) Neonatal mice do not have increased sensitivity to induction of squamous cell carcinomas. *Photodermatol Photoimmunol Photomed*, 28: 26-33

155. Togsverd-Bo, K., Lerche, C. M., Poulsen, T., Haedersdal, M., Wulf, H. C. (2009) Reduced ultraviolet irradiation delays subsequent squamous cell carcinomas in hairless mice. *Photodermatol Photoimmunol Photomed*, 25: 305-309
156. Mori, M., Kobayashi, H., Sugiyama, C., Katsumura, Y., Furihata, C. (2000) Effect of aging on unscheduled DNA synthesis induction by UV-B irradiation in hairless mouse epidermis. *The Journal of toxicological sciences*, 25: 181-188
157. Ikehata, H., Higashi, S., Nakamura, S., Daigaku, Y., Furusawa, Y., Kamei, Y., Watanabe, M., Yamamoto, K., Hieda, K., Munakata, N., Ono, T. (2013) Action spectrum analysis of UVR genotoxicity for skin: the border wavelengths between UVA and UVB can bring serious mutation loads to skin. *J Invest Dermatol*, 133: 1850-1856
158. Bekkenk, M. W., Geelen, F. A., van Voorst Vader, P. C., Heule, F., Geerts, M. L., van Vloten, W. A., Meijer, C. J., Willemze, R. (2000) Primary and secondary cutaneous CD30(+) lymphoproliferative disorders: a report from the Dutch Cutaneous Lymphoma Group on the long-term follow-up data of 219 patients and guidelines for diagnosis and treatment. *Blood*, 95: 3653-3661
159. Willemze, R., Beljaards, R. C. (1993) Spectrum of primary cutaneous CD30 (Ki-1)-positive lymphoproliferative disorders. A proposal for classification and guidelines for management and treatment. *J Am Acad Dermatol*, 28: 973-980
160. El Shabrawi-Caelen, L., Kerl, H., Cerroni, L. (2004) Lymphomatoid papulosis: reappraisal of clinicopathologic presentation and classification into subtypes A, B, and C. *Arch Dermatol*, 140: 441-447
161. Flann, S., Orchard, G. E., Wain, E. M., Russell-Jones, R. (2006) Three cases of lymphomatoid papulosis with a CD56+ immunophenotype. *J Am Acad Dermatol*, 55: 903-906
162. Andersen, R. M., Larsen, M. S., Poulsen, T. S., Lauritzen, A. F., Skov, L. (2014) Lymphomatoid papulosis type D or an aggressive epidermotropic CD8(+) cytotoxic T-cell lymphoma? *Acta Derm Venereol*, 94: 474-475
163. Bertolotti, A., Pham-Ledard, A. L., Vergier, B., Parrens, M., Bedane, C., Beylot-Barry, M. (2013) Lymphomatoid papulosis type D: an aggressive histology for an indolent disease. *The British journal of dermatology*, 169: 1157-1159
164. Cho-Vega, J. H., Vega, F. (2014) CD30-negative lymphomatoid papulosis type D in an elderly man. *Am J Dermatopathol*, 36: 190-192
165. de Souza, A., Camilleri, M. J., Wada, D. A., Appert, D. L., Gibson, L. E., el-Azhary, R. A. (2009) Clinical, histopathologic, and immunophenotypic features of lymphomatoid papulosis with CD8 predominance in 14 pediatric patients. *J Am Acad Dermatol*, 61: 993-1000
166. Sim, J. H., Kim, Y. C. (2011) CD8+ Lymphomatoid Papulosis. *Ann Dermatol*, 23: 104-107
167. Kodama, K., Fink-Puches, R., Massone, C., Kerl, H., Cerroni, L. (2005) Papular mycosis fungoides: a new clinical variant of early mycosis fungoides. *J Am Acad Dermatol*, 52: 694-698
168. Zinzani, P. L. (2017) ALCL: is it now a curable disease? *Blood*, 130: 2691-2692
169. Pro, B., Advani, R., Brice, P., Bartlett, N. L., Rosenblatt, J. D., Illidge, T., Matous, J., Ramchandren, R., Fanale, M., Connors, J. M., Fenton, K., Huebner, D., Pinelli, J. M., Kennedy, D. A., Shustov, A. (2017) Five-year results of brentuximab vedotin in patients with relapsed or refractory systemic anaplastic large cell lymphoma. *Blood*, 130: 2709-2717

170. Finlay, A. Y. (2005) Current severe psoriasis and the rule of tens. *The British journal of dermatology*, 152: 861-867
171. Wang, H. H., Myers, T., Lach, L. J., Hsieh, C. C., Kadin, M. E. (1999) Increased risk of lymphoid and nonlymphoid malignancies in patients with lymphomatoid papulosis. *Cancer*, 86: 1240-1245
172. Wieser, I., Oh, C. W., Talpur, R., Duvic, M. (2016) Lymphomatoid papulosis: Treatment response and associated lymphomas in a study of 180 patients. *J Am Acad Dermatol*, 74: 59-67
173. Kunishige, J. H., McDonald, H., Alvarez, G., Johnson, M., Prieto, V., Duvic, M. (2009) Lymphomatoid papulosis and associated lymphomas: a retrospective case series of 84 patients. *Clin Exp Dermatol*, 34: 576-581

10. Saját publikációk jegyzéke

Az értekezés témájához kapcsolódó közlemények:

Gyöngyösi, N., Lőrincz, K., Keszeg, A., Haluszka, D., Bánvölgyi, A., Tátrai, E., Kárpáti, S., Wikonkál, N. M.

Photosensitivity of murine skin greatly depends on the genetic background: clinically relevant dose as a new measure to replace minimal erythema dose in mouse studies.

Experimental Dermatology, 25(7): 519–525, 2016.

DOI 10.1111/exd.12984

IF: 2,532

Marschalkó, M., **Gyöngyösi, N.,** Noll, J., Károlyi, Z., Wikonkál, N., Hársing, J., Kuroli, E., Csomor, J., Matolcsy, A., Sarolta, K., Szepesi, Á.

Histopathological aspects and differential diagnosis of CD8 positive lymphomatoid papulosis.

Journal of Cutaneous Pathology, 43(11): 963–973, 2016.

DOI 10.1111/cup.12779

IF: 1,317

Egyéb – nem az értekezés témájában megjelent – közlemények:

Bánvölgyi A, Lőrincz K, Kiss N, Avci P, Fésűs L, Szipőcs R, Krenács T, **Gyöngyösi N**, Wikonkál N, Kárpáti S, Németh K.

Efficiency of long-term high-dose intravenous ascorbic acid therapy in locally advanced basal cell carcinoma – a pilot study

Postepy Dermatologii i Alergologii - Advances in Dermatology and Allergology

DOI: 10.5114/ada.2019.83027, 2019

IF: 1,471

Kiss N, Avci P, Bánvölgyi A, Lőrincz K, Szakonyi J, **Gyöngyösi N**, Fésűs L, Lee G, Wikonkál N.

Intralesional therapy for the treatment of keratoacanthoma.

Dermatologic Therapy, 13:12872, 2019.

DOI: 10.1111/dth.12872

IF: 1,74 (2018)

Kiss N, Haluszka D, Lőrincz K, **Gyöngyösi N**, Bozsányi Sz, Bánvölgyi A, Szipőcs R, Wikonkál N.

Quantitative analysis on ex vivo nonlinear microscopy images of basal cell carcinoma samples in comparison to healthy skin

Pathology and Oncology Research, 25(3):1015-1021, 2019.

DOI: 10.1007/s12253-018-0445-1

IF: 1,935

Lorincz K, Haluszka D, Kiss N, **Gyongyosi N**, Banvolgyi A, Szipocs R, Wikonkal NM. Voluntary exercise improves murine dermal connective tissue status in high-fat diet-induced obesity.

Archives of Dermatological Research 309(3):209-215, 2017.

DOI: 10.1007/s00403-017-1715-6

IF: 2,148

Haluszka D, Lőrincz K, Kiss N, Szipőcs R, Kuroli E, **Gyöngyösi N**, Wikonkál NM.
Diet-induced obesity skin changes monitored by in vivo SHG and ex vivo CARS
microscopy

Biomedical Optics Express 7(11):4480-4489, 2016.

DOI: 10.1364/BOE.7.004480

IF: 3,337

Lőrincz K, Kiss N, **Gyöngyösi N**, Wikonkál NM.

Hidradenitis suppurativa, az újra felfedezett betegség

Bőrgyógyászati és Venerológiai Szemle, 92(5):209-213, 2016.

DOI: 10.7188/bvsz.2016.92.5.1

Gyöngyösi N, Lőrincz K, Mihály E, Herszényi L, Tulassay Zs, Wikonkál N.

A gyulladással járó bélbetegségek immunszuppresszív és az anti-TNF-alfa-kezelésének
bőrgyógyászati mellékhatásai

Magyar Belorvosi Archívum, 68(1):34-45, 2015.

Gyöngyösi N, Timár B, Hársing J, Csomor J, Szepesi Á, Kárpáti S, Marschalkó M. CD8
pozitív mycosis fungoides

Bőrgyógyászati és Venerológiai Szemle, 91(1): 48-51, 2015.

DOI 10.7188/bvsz.2015.91.1.9.

Gyöngyösi N., Lőrincz, K., Kárpáti, S., Wikonkál, N.

Infliximabterápia mellett jelentkező lupus erythematosus

Orvosi Hetilap, 154(15): 590–598, 2013.

DOI: 10.1556/OH.2013.29588

11. Köszönetnyilvánítás

Szeretném hálás köszönetemet kifejezni témavezetőm és konzulensem, Prof. Dr. Wikonkál Norbert és Prof. Dr. Marschalkó Márta iránt. Értékes szakmai tudásukkal, a klinikum és a tudomány iránti szeretetükkel mindig segítettek az ötleteim megvalósításában, a munkám kivitelezésében és kiértékelésében. Amíg Prof. Dr. Wikonkál Norbert a fotobiológia és az állatkísérletek világát, addig Prof. Dr. Marschalkó Márta a cutan lymphomák szövetvényes rendszerét szerettette meg velem.

Köszönettel tartozom a Bőrklinika korábbi és jelenlegi igazgatójának, Prof. Dr. Kárpáti Saroltának és Prof. Dr. Sárdy Miklósnak, hogy támogatták a tudományos munkám végzését és a klinikai adatok kiértékelését, felhasználását.

Hálásan köszönöm kutatócsoportunk korábbi munkatársainak, Dr. Haluszka Dórának és Dr. Keszeg Andrásnak, valamint jelenlegi munkatársainknak, Dr. Lőrincz Kendének, Dr. Bánvölgyi Andrásnak, Dr. Kiss Norbertnek a csapatmunkát. Nélkülük az egérkísérletek megvalósítása nem sikerülhetett volna, és nem csak kollégaként, hanem barátként is számíthattunk egymásra az esetenkénti nehéz helyzetekben.

Köszönöm szépen Dr. Kuroli Enikőnek és Dr. Hársing Juditnak a szövettani minták megfestésében és értékelésében nyújtott hatalmas segítséget, valamint köszönöm a szövettani laboratórium munkatársainak segítségét a szövettani minták feldolgozásában.

Köszönöm szépen Dr. Szepesi Ágotának és Dr. Csomor Juditnak a LyP esetek hisztológiai és immunhisztokémiai feldolgozását, a diagnosztizálás izgalmas folyamatának megismertetését és a rendszeres konzultációs lehetőségeket.

Köszönöm személyes szerzőtársamnak, Dr. Tátrai Erikának az OCT működésében nyújtott segítséget.

Továbbá köszönöm a férjem személyes támogatását, hogy annak ellenére, hogy „nem rendelkezik anyagénekkal” rengeteg segítséget nyújtott a két kisfiunk felügyeletében és a háztartásbeli teendők terén is, amíg én azt nem tehettem meg. Köszönöm szüleim és a családom támogató szeretetét, akik nélkül ez a munka nem jöhetett volna létre.