

**SEMMELWEIS EGYETEM
DOKTORI ISKOLA**

Ph.D. értekezések

2627.

TIDRENCZEL ZSOLT

Reproduktív medicina
című program

Programvezető: Dr. Rigó János, egyetemi tanár

Témavezető: Dr. Beke Artúr, egyetemi docens

Citogenetikai, molekuláris citogenetikai és ultrahangvizsgálatok a magzati kromoszóma-rendellenességek vizsgálatában

Doktori értekezés

Dr. Tidrenczel Zsolt

Semmelweis Egyetem
Klinikai orvostudományok Doktori Iskola



Témavezető: Dr. Beke Artúr Ph.D., egyetemi docens

Hivatalos bírálók: Dr. Nagy Sándor Ph.D., osztályvezető főorvos
Dr. Demendi Csaba Ph.D., egyetemi adjunktus

Szigorlati bizottság elnöke: Dr. Arató András, az MTA tagja, egyetemi tanár
Szigorlati bizottság tagjai: Dr. Belics Zorán Ph.D., osztályvezető főorvos
Dr. Szabó Miklós Ph.D., egyetemi docens

Budapest
2021

Tartalom

1. Rövidítések jegyzéke	3
2. Bevezetés	6
2.1. A Down-szindrómával társuló magzati szívfejlődési rendellenességek	7
2.2. A ritka magzati kromoszóma-rendellenességek és a fetoplacentáris mozaikosság	12
2.3. A szubmikroszkópos kromoszóma-rendellenességek és az arrayCGH.....	17
2.3.1. A DiGeorge-szindróma molekuláris háttere és tünettana	21
3. Célkitűzések.....	28
4. Módszerek.....	30
4.1. A Down-szindrómához társult magzati cardiovascularis eltérések.....	30
4.2. A ritka magzati kromoszóma-rendellenességek kimutatása ultrahangvizsgálattal, citogenetikai és molekuláris citogenetikai módszerekkel.....	33
4.3. A hagyományos kariotipizálás mellett alkalmazott molekuláris genetikai módszerek....	36
4.3.1. Fluoreszcens <i>in situ</i> hibridizáció (FISH)	36
4.3.2. Microarray-komparatív genomhibridizálás (aCGH, kromoszomális microarray analízis/ CMA)	38
5. Eredmények	41
5.1. A Down-szindrómához társult magzati cardiovascularis eltérések.....	41
5.2. A ritka magzati kromoszóma-rendellenességek praenatalis vizsgálata	51
5.2.1. Újonnan kialakult szerkezeti kromoszóma-rendellenességek (STR <i>de novo</i>)	52
5.2.2. Ritka autoszomális trisomiák (RAT).....	55
5.2.3. Kisméretű számfeletti marker kromoszóma (sSMC).....	57
5.2.4. Poliploidia.....	60
5.2.5. A gyakori és a ritka magzati kromoszóma-rendellenességek kimutatásához szükséges diagnosztikus vizsgálatok elemzése	60
5.3. A DiGeorge-szindróma praenatalis vizsgálata	65
6. Megbeszélés	70
6.1. A Down-szindrómához társult magzati cardiovascularis eltérések.....	70
6.1.1. A Down-szindrómához kapcsolódó klinikai és demográfiai jellemzők.....	72
6.1.2. Down-szindrómához társult magzati szívrendellenességek spektruma. A septumdefektusok.	75
6.1.3. Down-szindrómához társult magzati szívrendellenességek spektruma. A nem- strukturális második trimeszteri szíveltérések.....	77

6.2. A ritka magzati kromoszóma-rendellenességek kimutatása ultrahangvizsgálattal, citogenetikai és molekuláris citogenetikai módszerekkel.....	78
6.2.1. A mozaikosság következményei a prae natalis klinikai gyakorlatban.....	79
6.2.2. Ritka autoszomális trisomiák (RAT).....	81
6.2.3. Szerkezeti kromoszóma-rendellenességek (STRpat/mat és STRde novo).....	84
6.2.4. Kisméretű számfeletti marker kromoszómák (sSMC).....	87
6.2.5. A ritka, mikroszkóppal észlelhető kromoszóma-rendellenességek és a nem-invazív szűrő módszerek - az első trimeszteri kombinált szűrés és a NIPT.....	89
6.3. A DiGeorge-szindróma prae natalis vizsgálata.....	95
6.4. Az aCGH prae natalis alkalmazása.....	103
7. Következtetések.....	106
7.1. Megállapítások.....	107
8. Összefoglalás.....	109
9. Summary.....	110
10. Irodalomjegyzék.....	111
11. Saját publikációk jegyzéke.....	133
12. Köszönetnyilvánítás.....	135

1. Rövidítések jegyzéke

AC -	amniocentézis, magzatvíz-mintavétel
aCGH -	microarray-komparatív genomhibridizálás
AFP -	alpha fetoprotein
ARSA -	aberráns jobb oldali arteria subclavia
ASD -	pitvari septumdefektus
AVSD -	pitvar-kamrai septumdefektus
βHCG -	humán choriális gonadotropin béta-alegység
CHD -	(congenital heart disease) veleszületett szívfejlődési rendellenesség
CMA -	kromoszomális microarray analízis
CNV -	(copy number variations) kópiaszám-variáció
CPC -	(choroid plexus cyst) plexus chorioideus cysta
CPM -	lepényre korlátozódó mozaikosság
CVS -	chorionszövet-mintavétel
DAA -	kettős aortaív
DGCR -	DiGeorge kritikus régió
DGS -	DiGeorge-szindróma
DNS -	deoxiribonukleinsav
DORV -	kettős kiáramlású jobb kamra
DR -	Down-szindróma rizikó
DS -	Down-szindróma
DV -	ductus venosus
EIF -	echogén intracardiális fókusz
EV -	euchromaticus variáns
FISH -	fluoreszcens <i>in situ</i> hibridizáció
FMF -	Fetal Medicine Foundation
FPATH -	fetopathológia
IUGR -	méhen belüli növekedési elmaradás
Mb -	megabázis
MHEK-	Magyar Honvédség Egészségügyi Központ
MLPA -	multiplex ligáció alapú próba amplifikáció

MOM -	multiple of median
MSZNUT -	Magyar Szülészeti- Nőgyógyászati Ultrahang Társaság
NB -	(nasal bone) orrcsont
NGS -	újgenerációs szekvenálás
NEAK -	Nemzeti Egészségbiztosítási Alapkezelő
NIPT -	nem invazív prae-natalis szűrőteszt
NF -	(nuchal fold) magzati tarkópárna
NT -	(nuchal translucency) magzati tarkóredő-vastagság
OMIM -	Online Mendelian Inheritance in Man
PAPP-A -	pregnancy associated plasma protein-A
PKS -	Pallister-Killian szindróma
qfPCR -	kvantitatív fluoreszcens polimeráz-lánreakció
RAA -	jobb oldali aortaív
RAT -	ritka autoszomális trisomiák
RV>LV -	kamrai disproporcio
SC -	császármetszés
SCA -	nemi kromoszóma aneuploidia
SNP -	(single nucleotid polymorphism) egyszeres nukleotidpolimorfizmus
sSMC -	(small supernumerary marker chromosome) kisméretű számfeletti marker kromoszóma
STR -	szerkezeti kromoszómaeltérés
SUA -	arteria umbilicalis singularis
SVAS/SVPS -	supravalvularis aorta/pulmonalis stenosis
TBX1 -	T-box transzkripciófaktor-1
TGA -	a nagyerek teljes transzpozíciója
TOF -	Fallot-tetralógia
TOP -	(termination of pregnancy) vetélésinductio
TFM -	valódi magzati mozaikosság
TR -	tricuspidális regurgitatio
T13 -	13-as trisomia
T18 -	18-as trisomia
T21 -	21-es trisomia

UH - ultrahang
UPD - uniparenterális disomia
VSD - kamrai septumdefektus
22Q11DS - 22q deletios szindróma

2. Bevezetés

A praenatalis szűrés és diagnosztika fő célja a magzati rendellenességek méhen belüli felismerése. Az invazív méhüregi beavatkozások kapcsán (lepénybiopszia, magzatvíz-mintavétel, magzati vérvétel) alkalmazott hagyományos kromoszómvizsgálat, a kariotipizálás évtizedek óta a genetikai diagnosztika arany standard módszere [Papp 1995, Papp és mtsai 2003]. A klasszikus G-sávós kromoszómafestési technikák bevezetése az 1970-es években lehetővé tette a magzati kromoszómák fénymikroszkópos elemzése során a számbeli (teljes és részleges aneuploidia) és a durva szerkezeti kromoszóma-rendellenességek (deletiók, duplicatiók, inversiók, translocatiók) vizsgálatát és diagnosztikáját. A módszert ugyanakkor a mikroszkópos vizsgálat felbontási képessége behatárolja, így az 5-10 Mb-nál kisebb méretű, ún. szubmikroszkópos kromoszómaeltérések nem észlelhetők. A klasszikus kariotipizálás mellett, a kilencvenes évek közepétől a nagyobb felbontású, gyors és célzott diagnosztikára alkalmas molekuláris citogenetikai módszerek rutinszerű használata is bevezetésre került a hazai genetikai laboratóriumokban. A fluoreszcens *in situ* hibridizáció (FISH) és a kvantitatív fluoreszcens polimeráz-láncreakció (qfPCR) alkalmazása a praenatalis diagnosztikában a gyakori aneuploidiák, a 21, 18, 13-as és a nemi kromoszómák vizsgálatát teszi lehetővé lepényi, magzatvíz vagy magzati vérmintából [P Tardy és mtsai 1997, Findlay és mtsai 1998]. Felhasználásuk a hagyományos kromoszómvizsgálathoz szükséges 2-3 hetes tenyésztési periódust lerövidíti és lehetőséget biztosít a gyakori aneuploidiák gyors, 2-3 napos diagnózisára, így korai döntési lehetőség biztosítható a szülők számára a terhesség sorsának meghatározására, akár az első trimeszter végén. A magzati rendellenességek praenatalis felismerését nagymértékben elősegíti az ultrahang-technológia gyors fejlődése és az ultrahang-berendezések felbontóképességének jelentős növekedése is, így lehetővé vált egyes kromoszóma-rendellenességek és bizonyos szervi rendellenességek korai, első trimeszteri szűrése és diagnosztikája, a magzati és anyai terhességi komplikációk előrejelzése [Nicolaidis 2011, Syngelaki és mtsai 2019].

2.1. A Down-szindrómával társuló magzati szívfejlődési rendellenességek

A számbeli kromoszómaeltérések, az aneuploidiák a kromoszóma-rendellenességek döntő részét képezik és szerepet játszanak az embryo korai beágyazódási zavaraiiban, a korai vetélésekben és a veleszületett fejlődési rendellenességek kialakulásában. Abortumokból elvégzett citogenetikai vizsgálatok arra utalnak, hogy az első trimeszteri vetélések háttérében az esetek körülbelül 50%-ában magzati aneuploidia áll [van der Berg és mtsai 2012]. A testi kromoszómák monosomiái szinte mindig letálisak, trisomiái pedig vagy letálisak vagy súlyos magzati betegséggel és általában korai vetéléssel járnak. Az első trimeszter végétől jellemzően a gyakori trisomiákat és a nemi kromoszóma-rendellenességeket (SCA) észleljük. Ezen aneuploidiák keletkezésének fő oka az anyaiivar-sejt-képződés során, a meiózisban kialakuló non-disjunctio, így disomiás genetikai állományú petesejtek képződése, melyek a monosomiás spermiummal együtt trisomiás zygotát képeznek. A petefészek öregedése, az anyai életkor előrehaladása az aneuploidiák kialakulásának legfontosabb oka, hiszen döntően a petesejt meiózis II. fázisában keletkező, anyaiéletkor-függő kromoszómaszegregációs-zavarok felelősek érte [Fragouli és mtsai 2013, Nagoaka és mtsai 2012].

A leggyakoribb humán kromoszóma-rendellenesség a 21-es trisomia (T21), mely egyben az értelmi fogyatékoság fő genetikai oka [Vis és mtsai 2009, Bull 2020]. A kromoszómális aneuploidia következményeként kialakuló multisisztémás kórkép, a Down-szindróma (DS) a magzati életben és a megszületést követően is a veleszületett rendellenességek széles skálájával jellemezhető. A tipikus arckarakter és az értelmi fogyatékoság mellett, a veleszületett szívfejlődési rendellenességek (CHD) képezik a társult szervi rendellenességek legnagyobb csoportját és 40-55% gyakorisággal fordulnak elő 21-es trisomiával születetteknél [Weijerman és Winter 2010, Stoll és mtsai 2015]. Tekintettel arra, hogy a CHD-k a morbiditás és a mortalitás jelentős részéért felelősek, kimutatásuk prae- és postnatalisan is alapvető. Ráadásul, a praenatalis ultrahangvizsgálat során felismert magzati szívfejlődési rendellenességek

önmagukban is segíthetik a trisomia méhen belüli diagnózisát és egyben befolyásolják a méhen belüli és a postnatalis prognózist.

A szívrendellenességek általános gyakorisága a populációban az élveszülésekre vonatkoztatva kb. 0,8-1% [Hoffman és Kaplan 2002], azonban a postnatalis nagy tanulmányok szerint a Down-szindrómával született újszülöttek közel felénél CHD igazolható [Kallen és mtsai 1996, Stoll és mtsai 1998, Torfs és Christianson 1998, Freeman és mtsai 2008, Morris és mtsai 2014, Stoll és mtsai 2015, Bergström és mtsai 2016, Santoro és mtsai 2018]. A jellemzően jóval kisebb esetszámú prae-natalis tanulmányok azonban a DS-hoz társuló, diagnosztizált CHD-k sokkal alacsonyabb gyakoriságáról számolnak be [Hyett és mtsai 1995, Respondek-Liberska és mtsai 1999, Paladini és mtsai 2000, Mogra és mtsai 2011, Morris és mtsai 2014] (1. táblázat).

1. táblázat. A nemzetközi szakirodalomban publikált tanulmányok a Down-szindrómával társult veleszületett szívfejlődési rendellenességek (CHD) kimutatására (a tanulmány első szerzője, a vizsgálat helye, a vizsgálati időszak, az esetszám és a társult szívrendellenesség aránya (%) látható kerekítve)

Tanulmány	Vizsgálati időszak	DS esetek száma (n)	CHD %
Teljes populációt vizsgáló postnatalis tanulmány			
Kallen (1996), Svédország, Franciaország	1976-1993	3694	32* (23**)
Stoll (1998), Franciaország	1979-1996	398	46
Torfs (1998), USA	1983-1993	2894	56
Freeman (2008), USA	2000-2004	1469	44
Morris (2014), EUROCAT	2000-2010	7044	44
Bergström (2016), Svédország	1992-2012	2588	54
Santoro (2018), Olaszország	2003-2015	230	44
Praenatalis tanulmány			
Hyett (1995), Egyesült Királyság		36	56
Respondek-Liberska (1999), Lengyelország	1994-1997	30	43
Paladini (2000), Olaszország	1994-1997	41	56
Mogra (2011), Egyesült Királyság	2002-2010	487	34 (24***)
Morris (2014), EUROCAT	2000-2010 2000-2010	7065 1217	8 (UH) 18 (UH+FPATH)
Az EUROCAT 20 országból származó epidemiológiai teljes populációs európai adatbázis a veleszületett fejlődési rendellenességekre. UH- ultrahang, FPATH- fetopathológia. *Svédországban, ** Franciaországban, *** azon esetek nélkül, amikor a beküldés indoka gyanított CHD volt			

A DS-asszociált szívrendellenességek, az előfordulás csökkenő sorrendjében a pitvar-kamrai septumdefektust (AVSD), a kamrai és pitvari septumdefektust (VSD, ASD) és az egyéb komplex anatómiai eltérésekkel jellemezhető kórképeket (pl. Fallot-tetralógia, TOF) foglalják magukba [Versacci és mtsai 2018]. Az AVSD különösen fontos a DS praenatalis szűrésében és diagnózisában, mert ez a szíveltérés jól detektálható méhen belül és kimutatása önmagában is erősen utal magzati kromoszóma-rendellenességre, elsősorban 21-es trisomiára. DS-ban az AVSD általában izolált cardialis eltérésként jelentkezik, kiegyensúlyozott kamrai morfológiával. Habár, tradicionálisan az AVSD-t tartják Európában és Észak-Amerikában a DS-hoz leggyakorabban társuló, jellemző szervi rendellenességnek, más földrajzi régiókban (pl. Ázsia, spanyol ajkú közösségek) a VSD gyakoribb [Freeman és mtsai 2008].

A VSD praenatalis felismerése a jól képzett szakembereknek is kihívást jelent, a méhen belüli felismerési arány alacsony. A 21-es trisomiával jellemzően társuló VSD az ún. perimembranosus (inlet típusú) defektus, melyet az ultrahangvizsgálat során gyakran takarnak, elfednek a billentyűk vitorláai. A VSD általában nem jár kóros négyüregi ultrahangképpel. Fontos megjegyezni, hogy annak ellenére, hogy az izolált VSD-k a leggyakoribb szívrendellenességek és az összes gyerekkori vitium kb. 30%-át képviselik, a méhen belüli felismerés sokszor nehéz [Wren és mtsai 2000]. A kisebb, izolált VSD-k egy része még a terhesség alatt *in utero*, a döntő része pedig a szülést követően, beavatkozás nélkül spontán záródik [Wren és mtsai 2000, Gomez és mtsai 2014]. A méhen belüli felismerést jelentősen növeli a színes Doppler-ultrahangtechnika rutinszerű alkalmazása és úgy tűnik, hogy a kisméretű, csak Doppler-vizsgálattal kimutatható VSD-k nagyobb eséllyel záródnak *in utero* [Ax-Flidner és mtsai 2006]. Habár a VSD-k általában nem járnak haemodinamikai instabilitással a magzat vagy az újszülött számára, kimutatásuk a potenciálisan társuló kromoszóma-rendellenességek miatt jelentősséggel bír.

A nem-strukturális szíveltérések (kamrai disproporcio, a szívtengely deviációja, a tricuspidalis regurgitatio és a pericardialis folyadék) a második trimeszterben társulhatnak magzati kromoszóma-rendellenességekkel [DeVore 2003, Geipel és mtsai 2010, Stressig és mtsai 2011, Concolino és mtsai 2005], valamint ezek a szíveltérések, az egyébként szervi eltérést nem mutató négyüregi ultrahangkép ellenére a később felismerhető magzati szívrendellenességek korai jelei lehetnek. A kamrai disproporcio

például, az egyedüli méhen belüli ultrahangmarkere lehet az egyebekben *in utero* jellemzően nehezen felismerhető coarctatio aortae-nak [Kailin és mtsai 2017]. Habár ezen eltérések egy része jóindulatú, átmeneti jelenség vagy a kezdődő magzati szívelégtelenség korai ultrahangmarkere, más esetben azonban a magzati kromoszóma-rendellenességekre utaló második trimeszteri jelek, melyek nagyon alapos méhen belüli kivizsgálást igényelnek a magzati genetikai kórképek és/vagy szívrendellenességek kizárására.

A nagy európai, populációs adatbázisokon alapuló tanulmányok adatai azt mutatják, hogy míg a szívrendellenességek összesített prevalenciája DS-val született újszülöttekben állandó, addig a CHD-k spektrumában egyértelmű változás következett be. Az elmúlt években azt tapasztalták, hogy DS-ban jelentősen csökkent a komplex CHD-k aránya (kb. 40%-kal) és az AVSD prevalenciája kb. 14-16%-kal lett alacsonyabb [Bergström és mtsai 2016, Pfitzer és mtsai 2018]. Habár, továbbra is az AVSD-t tartják a DS leggyakoribb és legspecifikusabb ultrahangmarkerének, a jelen adatok szerint az AVSD és a VSD aránya újabban megközelítőleg egyforma DS-val születettekben. Ennek a jelenségnek a feltételezhető oka az ultrahang-berendezések nagymértékű technikai fejlődése és a magzati echocardiographia egyre szélesebb körű elérhetősége, melyek a szíveltérések korai felismerését eredményezhetik, és egyben biztosítják a lehetőséget a szülőknek az érintett terhességek akár korai terminálására. A kromoszóma-rendellenességhez társult komplex CHD esetekben, a szelektív vetélésinductiók számának növekedése igazolható egyes országokban [Bergström és mtsai 2016]. Összetett magzati szíveltéréseknél a szülők terhességmegszakítási igénye feltételezhetően markánsabb, hiszen a komplex vitiumok jelentősen rontják a postnatalis túlélési esélyeket.

Ismert tény, hogy a gyermekvállalás időpontja az elmúlt évtizedekben egyértelműen kitolódott és a nők későbbi életkorban vállalnak gyermeket [Cocchi és mtsai 2010]. Az előrehaladott anyai életkor, tehát a petefészkek öregedése a meiotikus non-disjunctio gyakoribb előfordulása miatt összefügg a magzati aneuploidiák, így a Down-szindróma kialakulásával [Fragouli és mtsai 2013]. Habár idősebb terhesek magzatainál gyakrabban igazolunk DS-t, ezt a növekedést ellensúlyozhatja a genetikai indokból történő terhességmegszakítások emelkedő száma. A helyi sajátosságok ugyan országonként vagy régióként nagy változatosságot mutathatnak, de az Egyesült

Államokban és Skandináviában csökkent a DS diagnózisát követően terhességmegszakítást kérő házaspárok száma [Natoli és mtsai 2012]. Egy tanulmány pedig azt mutatta, hogy az elmúlt időszakban, Németországban emelkedett a DS-val született újszülöttek száma, mely oka valószínűleg a javuló orvosi ellátási lehetőségek és a megváltozott szociális hozzáállás lehet [Pfitzer és mtsai 2018]. A megszületett DS-ás egyének várható élettartama ugyanakkor emelkedett, mely háttérében a rapidan fejlődő magzati echocardiographia, illetve a nagymértékben javuló gyerekszívsebészeti és intenzív terápiai lehetőségek állnak [Lange és mtsai 2007].

A DS-hoz társuló szívrendellenességeket számos tényező befolyásolhatja, mint például a magzat neme, a regionális, a földrajzi és a környezeti tényezők összessége [Freeman és mtsai 2008, Santoro és mtsai 2018]. Az anyai életkor és a CHD-k kapcsolata tekintetében jelenleg ellentmondó adatok találhatóak a szakirodalomban. Az anyaiéletkor-függő gyakori trisomiák önmagukban gyakran társulnak CHD-val. Ráadásul, az anyai életkorral együtt megnő az asszisztált reprodukciós technikák alkalmazásának az igénye és következményesen emelkedik az ikerterhességi arány, amely szintén összefügg a CHD-k magasabb gyakoriságával [Best és Rankin 2015]. Feltételezhető, hogy az anyai életkor előrehaladtával észlelt magasabb magzati CHD-arány nem közvetlenül az életkori tényezőnek köszönhető, hanem egyéb faktorok, illetve az életkor kapcsán képződő magasabb aneuploidia gyakoriság, mintegy másodlagosan eredményezheti azt [Pierpont és mtsai 2007].

A magzati tarkóredő-vastagság (NT) nemzetközi standardokon alapuló mérése a DS korai felismerésének leghatékonyabb eszköze és a 99 percentilis feletti méretű NT (>3,5 mm) a kromoszóma-rendellenességeken kívül nagymértékben utalhat major CHD előfordulására is [Mogra és mtsai 2012]. Ugyanakkor, az újabb adatok szerint, a kóros NT önmagában csak mérsékelten emeli a major CHD-k méhen belüli felismerését a szívrendellenességre nem veszélyeztetett, átlag populációban és nem mutatható ki egyértelmű kapcsolat az NT vastagsága és az egyes CHD-típusok között [Jorgensen és mtsai 2015].

A nemzetközi szakirodalomban mindezidáig egy olyan nagy esetszámú tanulmányt találtunk, mely azt célozta, hogy elemezze a praenatalis ultrahangvizsgálatok (UH) és a fetopathológiai (FPATH) vizsgálatok tükrében a Down-

szindrómához társult magzati szívrendellenességek előfordulását és a kapcsolódó klinikai, demográfiai tényezőket [Morris, 2014]. Ugyanakkor, sem a hazai, sem a nemzetközi szakirodalomban nem került közlésre olyan tanulmány, amely a 21-es trisomiához társult magzati cardialis eltérések időbeli változását, prae-natalis trendjét vizsgálta volna.

2.2. A ritka magzati kromoszóma-rendellenességek és a fetoplacentáris mozaikosság

A leggyakoribb aneuploidia, a Down-szindróma kb. 50%-át képviseli az összes magzati kromoszóma-rendellenességnek, ráadásul a 18-as (T18, Edwards-szindróma) és a 13-as (T13, Patau-szindróma) trisomiával együtt is csak nagyjából a kétharmadát. Ez a három gyakori, anyaiéletkor-függő trisomia, kiegészülve a nemi kromoszóma-rendellenességekkel (SCA), a mikroszkóppal látható kromoszómaeltérések kb. 80-85%-át reprezentálja [Wellesley és mtsai 2012, Alamillo és mtsai 2013]. A kromoszóma-aberrációknak tehát kb. 15-20%-a az ún. ritka, nem szokványos rendellenességek közé tartozik.

A ritka kromoszóma-rendellenességek gyakran mozaikos formában fordulnak elő. A kromoszómális mozaikosság a prae-natalis diagnosztika egyik komoly kihívását jelenti. Mozaikosság esetén az egyén szerveiben és szöveteiben egyszerre több, különböző kromoszómaállományú sejtvonal található. A mozaikosság keletkezésének leggyakoribb biológiai oka az embryonális fejlődés korai szakaszában kialakuló osztódási hiba a zygotában, a mitotikus non-disjunctio, majd az ezt követő postzigotikus korrekció. Az osztódási hiba a barázdálódó embryóban három sejtvonalat eredményez: egy monosomiás, egy normál és egy trisomiás sejtvonalat. A monosomiás sejtvonal életképtelen, így általában szelektálódik, míg a normál és a trisomiás sejtvonal továbbfejlődik és mint változatos szöveti eloszlású, diploid-aneuploid mozaikos embryo gyarapszik [Grati 2014]. A folyamat független a szülők életkorától [Antonarakis és mtsai 1993].

A másik, ritkábban előforduló biológiai folyamat, amely mozaikossághoz vezet, anyai meiotikus eredetű. Az anyaiivarsejt-képződés során meiotikus non-diszjunctio révén keletkező diploid petesejt trisomiás zygótát alkot, majd a korai mitózisok során a zygótában ez az állapot részben korrigálódik. Az utódsejtek egy részében ugyanis, a sejtosztódások során, az ún. „trisomy rescue vagy anaphase lag” mechanizmusa a trisomiás sejtvonalak egy részét mintegy kijavítja, így ezen korrigált, normál sejtvonalak disomiás módon osztódnak tovább [Grati 2014]. A folyamat anyaiéletkor-függő.

Jelenleg kevés ismerettel rendelkezünk arról, hogy emberben a korai embrionális fejlődés során milyen módon alakul ki a mozaikos állapot, milyen mechanizmusok szabályozzák és hogyan változik a kromoszómastatus az ébrényi fejlődés során. Ugyanakkor, asszisztált reprodukciós kezeléskből származó humán praeembryók vizsgálata arra utal, hogy a megtermékenyítést követően, a mitotikus osztódási zavarból származó mozaikos embriók kialakulása jóval gyakoribb, mint azt korábban gondoltuk [van Echten-Arends és mtsai 2011, Rubio és mtsai 2007]. Habár a mozaikosság közvetlen oka lehet a sikertelen beágyazódásnak vagy a korai vetéléseknek az *in vitro* kezelések során, a mozaikossági ráta a barázdálódástól kezdve a korai terhesség előrehaladásával egyértelműen csökken és az aneuploid sejtvonalak egy része mintegy eliminálódik az embrióból [Magli és mtsai 2000, Sandalinas és mtsai 2001]. A mozaikos praeembryók ráadásul gyakran teljes fejlődési potenciállal bírnak és egészséges, élő terhességhez vezethetnek [Greco és mtsai 2015, Victor és mtsai 2019]. A pontos mechanizmus jelenleg emberben nem ismert [Girardi és mtsai 2020].

Morfológiai értelemben, az egér embryo korai fejlődése nagyon hasonlít a humán embryo fejlődéséhez. Mindkét fajban, a korai blastocysta sejtjeiből egyrészt extra-embryonális trophoctoderma és primitív endoderma sejtek alakulnak ki, amelyek a későbbi lepényt fogják képezni. Másrészt, embrionális epiblastok képződnek, melyek a későbbi belső sejtmasszát (inner cell mass) alakítják ki, amelyből a magzati sejtek fejlődnek [Bedzhov és mtsai 2014]. A fenti sejtvonalak megfelelő kialakulása a blastocystában feltétele a további ébrényi fejlődésnek. Bolton és munkatársai egy olyan praeimplantációs egér modellt hoztak létre, mely elsőként volt alkalmas a korai mozaikosság képződésének vizsgálatára, és így következtetések levonására a korai humán embrionális fejlődésre vonatkoztatva is [Bolton és mtsai 2016]. A korai

barázdálódás 4-8 sejtes stádiumában, reverzibilis hatású osztódási húzóorsó gátlószert alkalmaztak és mozaikos aneuploidiát váltottak ki egérben. A kísérletek azt mutatták, hogy a korai osztódások előrehaladtával az aneuploid sejtvonalak aránya fokozatosan csökkent a blastocystában, amely jelenség különbözött az egyes sejtvonalakban. Míg a külső trophoctoderma sejtekben ez főleg a proliferáció csökkenésével, megnyúlt sejtciklus hosszal történt, addig a belső sejtmassza sejteiben inkább apoptózissal. Egérben tehát, még a blastocysta stádiumban, a beágyazódás előtt, sejtvonal-specifikusan történik az aneuploid sejtek eliminációja. A külső trophoctoderma sejtek hajlamosabbak arra, hogy közöttük az aneuploid sejtek fennmaradjanak és tovább fejlődjenek, ez magyarázhatja a később kialakuló lepényi mozaikosság gyakoribb kialakulását. A belső sejtmassza sejteiben a fennmaradó aneuploidia pedig inkább a praeembryo pusztulásához, korai vetéléshez vezethet. Szintén fontos tényező lehet még a normál és kóros sejtek aránya, hiszen úgy tűnik, hogy bizonyos mennyiségű normál sejtarány felett (ez kb. 50%) képes az egér praeembryo a későbbi normál magzati fejlődésre, majd egészséges élveszületésre. Az implantációra egyébként a tiszta aneuploid és a mozaikos praeembryók is képesek voltak a kísérletben, de tovább fejlődni jellemzően az euploid-aneuploid mozaikos praeembryók tudtak.

Emberben a fenti mechanizmusok ugyan nem ismertek pontosan, de egyes munkacsoportok hasonló jelenséget írtak le humán embrióknál [Johnson és mtsai 2010]. Egy prospektív tanulmány azt találta, hogy emberi praeembryók esetében, az euploid, a mozaikos és tiszta aneuploid embriókban különbözik a sejtosztódás sebessége. Míg az aneuploid sejtekben a proliferáció lassabb, addig a szomszédos euploid sejtek, kompenzáló módon képesek megnövelni a sejtosztódás ütemét és mintegy „túlnőni” a kóros sejteket [Victor és mtsai 2019]. Szintén fontos az aneuploidia jellege is, mert a részleges, szegmentális kromoszóma-rendellenességek klinikai kimenetele általában jobb. Ennek az lehet az oka, hogy a szegmentális aneuploidiák általában DNS kettőstörés következményei és olyan sejtciklus elemeket aktiválnak, amely a sejtciklus leállításához és a kóros sejtek eliminációjához vezet, így mintegy elvesznek a sejtosztódás során [Fragouli és mtsai 2017].

A sejtek és a szövetek differenciálódása az embrióban a beágyazódást követően korán elkezdődik. Osztódási hiba esetén a normál és a kóros sejtvonal eloszlása a lepényi és magzati szövetek között (tehát a mozaikosság típusa) függ a non-diszjunctio

idejétől és módjától. Korai osztódási zavar esetén a lepényi és a magzati szövetek is érintettek lehetnek, későbbi hiba esetén azonban a folyamat differenciálódhat és csak a placentáris, vagy csak a magzati kompartmentre korlátozódhat. Az adott sejtben vagy szövetben igazolt kromoszómaeloszlás alapján így lepényre korlátozódó (CPM) vagy valódi magzati (TFM) mozaikosságot különböztetünk meg. Amennyiben a lepénybiopszia (CVS) során mozaikosságot észlelünk, mindenképpen ajánlatos amniocentézis (AC) elvégzése azért, hogy különbséget tudjunk tenni a CPM és a TFM között [Grati 2014]. A magzatvízben található sejtek az embryonális ectodermából (bőr és urogenitális sejtek), illetve a magzataburok ectodermából és mesodermából származnak. A magzatvízsejtek tenyésztése során döntően a burok mesodermális sejtjei nőnek és együtt az ectodermális amniocyttal a valós magzati genetikai állapotot reprezentálják.

A praenatalis vizsgálatok során a lepényi eredetű trophoblast és mesenchymális sejtekben, illetve a magzatvízben található amniocyttákban az egyes sejtvonalak mennyisége és eloszlása határozza meg a mozaikosság típusát. A lepényi trophoblast és mesenchymális sejtek, illetve az amniocytták genetikai státuszának az ismerete így egy 6 pontos klasszifikációs rendszeren keresztül biztosítja a CPM és a TFM elkülönítését (2. táblázat) [Teshima és mtsai 1992, Hahnemann és Vejerslev 1997, Grati 2014].

2. táblázat. A mozaikosság hat típusa a nemzetközi ajánlások alapján

Érintett sejtvonala	Lepényi sejt-trophoblast	Lepényi sejt-mesenchyma	Magzatvíz-amniocyta
Mozaikosság típusa			
CPM1	kóros	normál	normál
CPM2	normál	kóros	normál
CPM3	kóros	kóros	normál
TFM4	kóros	normál	kóros
TFM5	normál	kóros	kóros
TFM6	kóros	kóros	kóros

A mozaikosság gyakorisága jeletősen különbözik az egyes kromoszómaeltérésekben. A nemzetközi szakirodalmi adatok szerint T21-ben kb. 2-4%,

T18-ban kb. 3-5%, T13-ban kb. 4-5%, de SCA-ban akár a 30%-ot, ritka autoszómális trisomiákban (RAT) pedig akár az 50%-ot is elérheti [Papavasiliou és mtsai 2015, Tucker és mtsai 2007, Hall és mtsai 2013, Xie és mtsai 2020]. Habár, a mai napig a klasszikus kariotipizálás képezi a számbeli kromoszóma-rendellenességek kimutatásának arany standard módszerét, az interfázis FISH-vizsgálatok alkalmazása bizonyult annak a molekuláris genetikai módszernek, amely hatékonyan képes kimutatni akár az alacsony fokú mozaikosságot is tenyésztetlen trophoblast sejteken vagy amniocytákon [Feldman és mtsai 2000]. Úgy tűnik, hogy a qfPCR is alkalmas a mozaikosság detektálására akkor, ha a kóros sejtvonal aránya meghaladja a 15%-ot [Donaghue és mtsai 2005], bár voltak olyan szerzők, aki ezzel a módszerrel egyes trisomiák esetén, ennél alacsonyabb fokú mozaikosságot is észlelni tudtak magzatvíz sejteken [Chen és mtsai 2010]. Az újabb molekuláris genetikai módszerek közül a kromoszómális microarray elemzés (CMA) alkalmazása perifériás vérben 20%-os mozaikosságot mutatott ki [Ballif és mtsai 2006], míg praenatalis mintákon akár 10%-os mozaikossági ráta is észlelhető volt [Cross és mtsai 2007]. Ugyanakkor, önmagában a rapid diagnosztikára alkalmas genetikai módszerek (PCR, CMA) felhasználása kariotipizálás nélkül fals negatív eredményekhez vezethet, különösen a ritka, mozaikos előfordulású kromoszóma-rendellenességek csoportjában [Chai és mtsai 2009].

Az elmúlt 2 évtizedben, a praenatalis szűrés és diagnosztika nagy előrelépése azon nem-invazív szűrőmódszerek kifejlesztése és a klinikai gyakorlatban történő elterjedése volt, melyek az invazív beavatkozások alternatívájaként szolgálhatnak. Az első trimeszteri kockázatbecslés (kombinált teszt) és az újgenerációs szekvenálás (NGS) alapú nem invazív praenatalis tesztelés (NIPT) is elsősorban a 3 leggyakoribb aneuploidia (T21, T18, T13) szűrését célozza magas szenzitivitással és specificitással, alacsony fals pozitív ráta mellett [Santorum és mtsai 2017, Bianchi és Chiu 2018]. Előnyük az invazív beavatkozások során előforduló vetélési kockázat kiküszöbölése. Az anyai vérben szabadon keringő, sejtmentes, lepényi trophoblast sejt eredetű DNS-fragmentumok elemzése (NIPT) a praenatalis szűrést különösképpen forradalmasította és világszerte az invazív beavatkozások számának drasztikus csökkenését eredményezte [Hui és mtsai 2017]. Ugyanakkor, a fenti szűrőmódszerek nem diagnosztikusak a 3 gyakori trisomiára sem, a ritka kromoszóma-rendellenességeket vagy nem vizsgálják vagy alkalmazásuk jelenleg fontos szakmai kérdéseket vet fel. A ritka

kromoszómaeltérésekben gyakran észlelhető fetoplacentáris mozaikosság ráadásul a NIPT diszkordáns eredményeiért jelentős mértékben felelős lehet [Grati és mtsai 2014]. Ugyanakkor, újabban a ritka kromoszóma-rendellenességek korai szűrésére a teljes kromoszómaszerelvényt vizsgáló (genomewide) NIPT kínál lehetőséget [Fiorentino és mtsai 2017].

Jelenleg, a ritka magzati kromoszóma-rendellenességek és a mozaikosság előfordulására vonatkozóan hazai adatok nem ismertek, ilyen irányú magyarországi közlemény nem jelent meg.

2.3. A szubmikroszkópos kromoszóma-rendellenességek és az arrayCGH

Az elmúlt 10 év hatalmas léptékű technológiai fejlődése a genetikai vizsgálatok terén a DNS nagy felbontású elemzését is lehetővé tette, a magzati genom akár teljes fokú vizsgálata és a DNS bázissorendjének meghatározása is kivitelezhető. A szülők, a társadalom és az orvosi szakma részéről is felmerült az igény, hogy a gyakori kromoszómaeltérések mellett, a ritka kromoszóma-rendellenességek és a hagyományos fénymikroszkópos kromoszómavizsgálattal nem kimutatható, ún. szubmikroszkópos DNS-eltérések [pl. microdeletiók/microduplicatiók, kópiaszám-variációk (CNV)] felismerése is lehetővé váljon a praenatalis diagnosztikában. CNV esetén a DNS-lánc hiány vagy kettőződés mérete általában 1-5 millió bázispár közötti. A kromoszómaeltérés mérete miatt hagyományos kariotipizálással nem észlelhetőek, kimutatásuk molekuláris genetikai módszerekkel lehetséges.

Az elmúlt évtized újdonsága a microarray-komparatív genomhibridizálás (aCGH, CMA) bevezetése és elterjedése volt a praenatalis diagnosztikában, amely a szubmikroszkópos, 10 Mb mérettartomány alatti DNS-többletek és -hiányok gyors és megbízható vizsgálatára alkalmas [de Ravel és mtsai 2007]. Az aCGH a klinikai gyakorlatban a szomatomentális retardáció, a tumordiagnosztika, a praenatalis és

praeimplantációs genetikai diagnosztika területén alkalmazható vizsgálómódszer [South és mtsai 2013]. A gyermekgyógyászatban külföldön a módszert elsődleges vizsgálóeljárásként alkalmazzák mentális retardációval járó betegségek, idegrendszeri fejlődési elmaradással járó kórképek, autizmus spektrum zavar és multiplex veleszületett fejlődési rendellenességek esetén [Richards és mtsai 2015]. Szellemi fogyatékosságban szenvedő, normál kariotípusú betegek CMA-vizsgálata során körülbelül 15%-ban mutatható ki a hagyományos kromoszómvizsgálattal nem igazolható pathogén CNV [Fan és mtsai 2007]. Az aCGH első felhasználására a prae-natalis diagnosztikában 2004-ben került sor, melyet követően az nemzetközi irodalomban jelentős számban jelentek meg közlemények a témában [Schaeffer és mtsai 2004].

A CMA prae-natalis felhasználását két aspektusból elemezték. Egyrészt azt vizsgálták, hogy azon terheseknél, akiknél az invazív beavatkozás úgy történt, hogy a magzatnál nem volt kimutatható ultrahangeltérés (pl. anyai életkor, anyai biokémiai eltérések, szülői aggodalom miatt) és a kariotipizálás is normál eredményű volt, milyen többletinformációt szolgáltatott a CMA elvégzése. Az első ilyen tanulmány 2012-ben az esetek 1,7%-ában írt le klinikailag szignifikáns kópiaszám-variációt normál kariotípus esetén [Wapner és mtsai 2012]. A további tanulmányok hasonló témában 0,4-2,0% közötti prevalenciát mutattak. 2017-ben jelent meg egy metaanalízis, mely a korábban e témában publikált 10 tanulmány összehasonlító vizsgálatát végezte el több, mint 10 ezer invazív mintavétel kapcsán, a szubmikroszkópos pathogén kromoszómaaberrációk meghatározására. A közlemény szerint a nagyszámú magzati minta alapján a magzatok 0,84%-ában igazoltak klinikailag szignifikáns szubmikroszkópos kromoszómaeltérést prae-natalisan, amennyiben a magzaton nem volt kimutatható ultrahangeltérés. A szerzők úgy becsülték, hogy az úgynevezett korai kezdetű genetikai szindrómák prevalenciája, melyek ezekre a pathogén fénymikroszkóppal nem látható eltérésekre vezethetők vissza, körülbelül 1:270-hez [Srebniak és mtsai 2018]. Az eddig közölt eredmények alapján így magzati ultrahangeltérés nélküli esetekben az aCGH kb. 1-2%-ban adhat klinikailag releváns, addicionális genetikai információt a hagyományos kariotipizáláshoz képest.

A tanulmányok másik része azt vizsgálta, hogy milyen többletinformációt jelent a CMA prae-natalis alkalmazása ultrahangeltérést mutató magzatok esetén. Tudott tény,

hogy a major, szervi eltérések és a halmozottan előforduló minor anomáliák esetén emelkedett a gyakori aneupoidiák, a CNV-k és a ritka genetikai szindrómák előfordulása, mely esetekben számos nemzetközi szervezet javasolja a kiterjesztett diagnosztikus vizsgálatok elvégzését [Comittee Opinion 2016]. Srebniak és munkatársai közleménye szerint több mint 1000 magzatnál elvégzett SNP-alapú array vizsgálat esetén 5,5%-ban [Srebniak és mtsai 2016], egy 2012-es tanulmány szerint pedig 6%-ban észlelhető fénymikroszkóposan nem látható kromoszómaeltérés, amennyiben strukturális magzati ultrahangeltérés detektálható [Wapner és mtsai 2012]. Hillman és kollégái egy prospektív kohort vizsgálat során 4,1%-ban írtak le aCGH során kimutatható többlet genetikai információt, míg irodalmi metaanalízisükben 10%-nak találták az addicionális kromoszomális találatot, strukturális ultrahangeltérés esetén [Hillman és mtsai 2013]. Az első trimeszteri ultrahangszűrés során kóros tarkóredővastagságot mutató és normál kariotípusú magzatok 9,1%-ában igazoltak szubmikroszkópos kromoszómaeltérést egy tanulmányban [Yang és mtsai 2017].

Az aCGH során detektálható klinikailag szignifikáns genetikai információ az ultrahangvizsgálat során észlelt strukturális eltéréstől és az eltérés társulásaitól is függ. Leggyakrabban a magzati szív, központi idegrendszeri, szkeletális és urogenitális rendszer érintettsége esetén várható patogén CNV, míg több szervrendszer érintettsége, multiplex eltérés esetén magasabb a várható arány (13%), szemben az izolált szervi eltérésekkel (5,1%) [Donnelly és mtsai 2014]. Shaffer és munkatársai átlagosan 6,5%-ban észleltek szignifikáns kópiaszám-variációt, mely 10%-nak bizonyult multiplex, több szervrendszeri érintettségben. Közleményükben részletesen elemezték az egyes szervek és szervrendszerek ultrahangeltéréseit, a leggyakoribb kópiaszám-eltérést központi idegrendszeri malformáció és faciális dysmorphismus esetén mutattak ki, míg a minor jelek közül a hiányzó magzati orresont társult leginkább patogén CNV-val [Shaffer és mtsai 2012]. Postnatalis vizsgálatok során, izolált szívfejlődési rendellenességek kb. 4%-ában, szindrómás esetek 17%-ában igazolható szubmikroszkópos kromoszómaeltérés újszülöttekben, míg praenatalis vizsgálatok során ez a kanadai munkacsoport 13%-ban mutatott ki CNV-t magzati echocardiographiával igazolt magzati CHD-ben [Lazier és mtsai 2016].

A nemzetközi adatok alapján tehát a hagyományos kromoszómavizsgálathoz képest 4-13% közötti arányban, átlagosan 5-7%-ban várható többlet genetikai

információ az aCGH alkalmazása során, strukturális magzati ultrahangeltéréssel társulva. Amennyiben az aCGH és a hagyományos kromoszómavizsgálat diagnosztikus hatékonyságát hasonlították össze, hasonló specificitási adatokat észleltek, de az aCGH szignifikánsan magasabb szenzitivitással volt jellemezhető a kromoszómaeltérések kimutatásának vonatkozásában [Saldarriaga és mtsai 2015]. A 3. táblázat azokat a 2010. évet követően publikált nagy esetszámú tanulmányokat foglalja össze, amelyekben a hagyományos kariotipizáláshoz képest az aCGH által biztosított többlet kromoszomális információt vizsgálták ultrahangeltérést mutató, ill. nem mutató magzatoknál (3. táblázat).

3. táblázat. Az aCGH prenatális alkalmazása a nagy esetszámú nemzetközi közlemények alapján (Forrás: Tidrenczel et al. Orv Hetil, 2019;160(13): 484-493.)

Szerző, Közlés éve	Esetszám	Többlet kromoszomális információ (%-ban)	
		Ultrahangeltérés nélkül	Ultrahangeltéréssel
Hillmann, 2011	359	—	5.2%
Park, 2011	4073	1.8%	—
Shaffer, 2012	518	0.96%	—
Shaffer, 2012	2534	—	6.5%
			10% (multiplex)
Wapner, 2012	2695	1.7%	—
Hillman, 2013	243	—	4.1%
	metaanalízis	—	10%
Saura, 2013	213	—	12%
Scott, 2013	1049	1.2%	—
Donnelly, 2014	1966	3.6%	—
	752	—	8.1%
			13% (multiplex)
DeWit, 2014	2220	—	3.1-7.9%
			9.1% (multiplex)
Van Opstal, 2015	1330	2.0%	—
Srebniak, 2016	1033	—	5.5%
Bornstein, 2017	931	0.4%	—
Yang, 2017	296	—	9.1%
	(kóros NT)		
Srebniak, 2018	10055	1.9%	3.6%

A CNV-k változó súlyosságú multiplex malformációs szindrómák, gyakran (20-90%-ban) a magzati szív különböző rendellenességeivel szövődnek. Előfordulásuk nem függ a szülők életkorától, így az anyai életkortól függetlenül állandó, kb. 1:4000-hez. Az elmúlt évtizedben a molekuláris genetikai vizsgáló eljárások széles körű elterjedésével ezek a betegségek prae- és postnatalisan is felismerhetőek, számuk folyamatosan bővül, jelenleg meghaladja a 100-at.

2.3.1. A DiGeorge-szindróma molekuláris háttere és tünettana

A leggyakoribb humán deletiós kórkép a DiGeorge-szindróma (DGS, velocardiofaciális szindróma, 22q11DS, 22q11 deletiós szindróma, OMIM 188400), mely oka általában a 22q11 kromoszomális lókuszt microdeletiója, ritkábban duplikációja. A 22q11 kromoszóma-szakasz microdeletiójával asszociált anomáliák egy folyamatos géndeletios szindróma, egy széles klinikai spektrum részei, melyet különböző nevekkel említ a szakirodalom (pl. DiGeorge, velocardiofaciális, Takao, Opitz, Sprintzen-szindróma). A DGS egy multisisztémás kórkép, amely nagymértékű fenotípusos variabilitással jellemezhető az igen súlyos életet veszélyeztető állapottól kezdve az alig észlelhető, enyhe klinikai képig. Fő jellemzőit a veleszületett szívfejlődési rendellenesség (CHD), immunhiány (thymus alulműködés, aplasia vagy hypoplasia miatt), szájpád defektus (velocardiofaciális elégtelenség, farkastorok), faciális dysmorphismus, hypoparathyreozis miatti újszülöttkori hypocalcémia, enyhe értelmi fogyatékoság, szomatomentális elmaradás, tanulási nehézség és viselkedési zavarok [Ryan és mtsai 1997, Kobrynski és Sullivan 2007]. A betegséget egy angol rövidítés alapján nevezik 22-es csapdájának is (CATCH22, Cardiac abnormality/abnormal facies, T-cell deficit due to thymic hypoplasia, Cleft palate, Hypocalcaemia due to hypoparathyroidism), amely a betegség fő tüneteinek kívül utal a változatos fenotípusból eredő diagnosztikai nehézségekre is. A DGS kialakulása a magzatban nem függ az édesanya életkorától.

A kórkép gyakoriságát 1:2000 és 1:10000 között becsülik, de a leginkább elfogadott előfordulása tankönyvi adatok szerint kb. 1:4000. Újabban azonban egyes

szerzők úgy találták, hogy a kórkép prevalenciája postnatalisan aCGH vagy NGS módszerrel vizsgálva a korábban becsülnél jóval nagyobb lehet, akár az 1:1000 gyakoriságot is elérheti [Grati és mtsai 2015, Srebniak és mtsai 2018]. Ez azt jelentené, hogy a DGS a fiatal terhes populációban gyakoribb kellene, hogy legyen, mint a Down-szindróma. A prevalencia meghatározásának bizonytalansága valószínűleg arra vezethető vissza, hogy ez a microdeletio jelentősen változó expresszivitással és penetranciával jár és feltételezhetően magas a nem diagnosztizált, klinikailag enyhe fenotípusú betegek aránya.

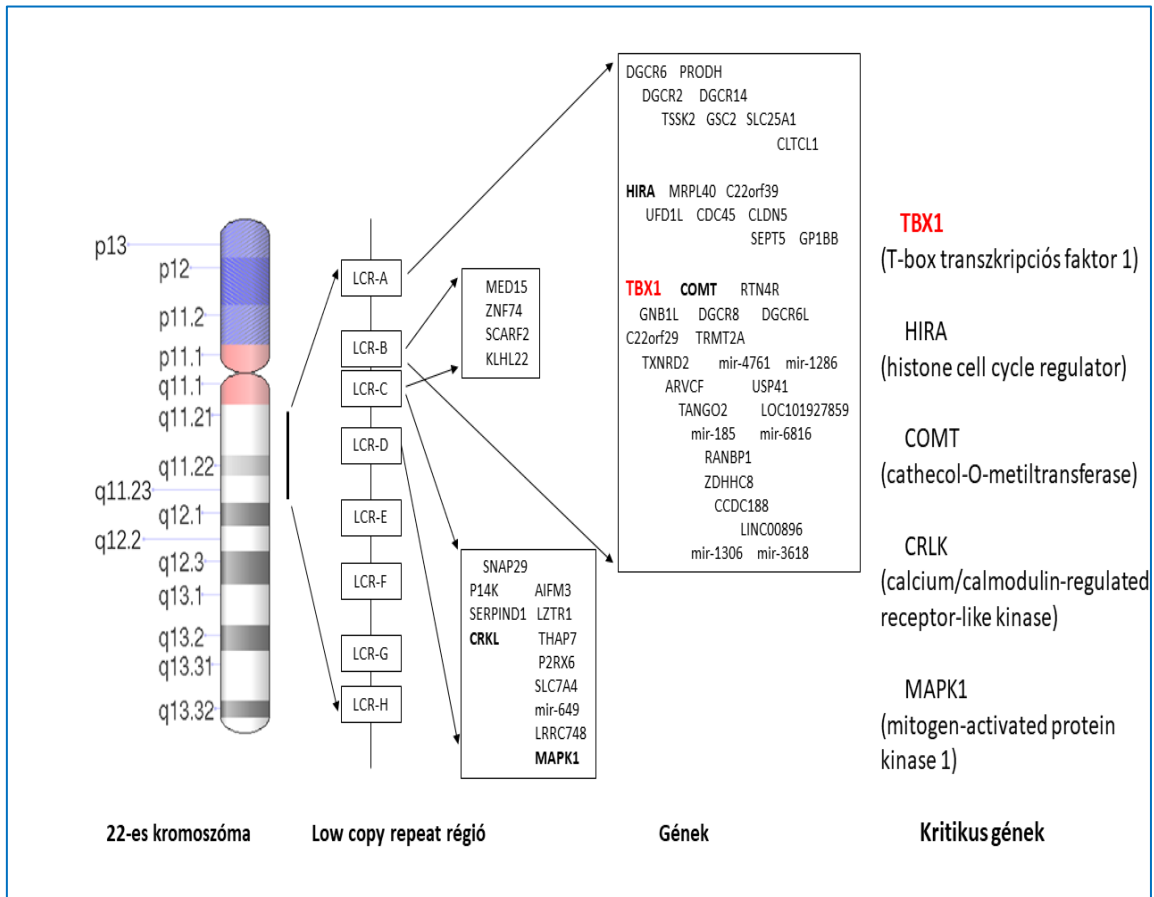
A DGS a jelenleg egyik legjobban ismert molekuláris genetikai hátterű kromoszóma-rendellenesség. A 22-es kromoszóma hosszú karjának 11.2 régiója egymás után 8 alacsony kópiaszámú ismétlődő DNS-szakaszt tartalmaz (low copy repeat, LCR22 A-H), amely szakaszok a meiózis során összefekve egyenlőtlen crossing overt tesznek lehetővé a kromoszómák között, vagy a kromoszómán belül is okozhatnak átrendeződést (1. ábra). Az instabil szerkezetű kromoszomális terület DNS-törésekre rendkívül hajlamos, az ivarsejtek meiózisa során gyakran alakulhatnak ki hiányok, többletek vagy inverziók nonallélikus LCR-mediálta homológ rekombináció miatt [Edelmann és mtsai 1999]. A DiGeorge-szindrómában szenvedő betegek kb. 90%-ában a fenti régió proximális szakaszán (A-D) egy kb. 3 Mb nagyságú DNS-szakasz hiánya, heterozigóta deletiója igazolható, amelyet a szakirodalom tipikusan hiányzó szakasznak (typically deleted region, TDR) nevez. A betegek kb. 4-7%-ában a TDR régió belül egy kisebb méretű, kb. 0,7-1,5 Mb nagyságú deletió (nested deletion) mutatható ki, további 2-3%-ban egyéb, kisméretű ún. atipikus DNS-hiány fordul elő és elvétve pontmutáció is okozhatja a betegséget [Hacıhamdioğlu és mtsai 2015]. A fenti DiGeorge kritikus régió (DGCR, LCR A és B szakasz) kromoszomális törései azonos deletióméret esetén is különböző fenotípusokat és klinikai diagnózisokat eredményezhetnek, a genetikai hatás pleiotróp. A jelenség hátterében a legvalószínűbb okot a DNS egyes eltérő pontos töréspontjai jelenthetik, de a deletió miatt manifesztálódó recesszív mutációk, a másik ép kromoszóma allélikus variációja és megváltozott fehérje transzláció, epigenetikus hatások, esetleg az intakt kromoszómán elhelyezkedő gének egymásra kifejtett hatása, ún. episztatikus reakciója is szerepet játszhat. A 22q11 microdeletiók nagy része, kb. 90%-a újonnan, *de novo* alakul ki, az esetek maradék kb. 10%-ában öröklött [Cancrini és mtsai 2014]. A microdeletio mellett

a DGS háttérében a 11.2 génszakasz kettőződését, microduplicációját is leírták [Dupont és mtsai 2015]. A DNS-hiányok, -többletek mérete és a kialakuló klinikai tünetek között pontos genotípus-fenotípus összefüggést eddig nem sikerült kimutatni, de a kromoszomális régió distális területét érintő deletiók, illetve a microduplicációk általában enyhébb klinikai manifesztációval járnak [Burnside 2015].

A DGS-ra általában jellemző 3 millió bázis nagyságú klasszikus microdeletióban a hiányzó génszakasz 90 gént tartalmaz, melynek több mint a fele (46 gén) kódol fehérjét. A gének transzkripciós faktorokat (pl. TBX, HIRA), sejtadhéziós molekulákat (pl. DGCR2, DGCR6), sejtciklus fehérjéket (pl. UFD1L, PNUTL1) és enzim fehérjéket (pl. COMT, PRODH) kódolnak. Ezen kívül 27 pseudogén, 10 nem-kódoló RNS (ncRNS) és 7 mikroRNS (miRNS) is található a tipikusan hiányzó kromoszomális területen. A gének közül a DiGeorge fenotípus kialakításában a fő kandidáns gén a TBX1-gén (*T-box transzkripciós faktor-1*) a transzkripciós faktorok egy olyan családjához tartozik, amelyek egy T-box tartalmú transzkripciós fehérjét kódolnak és kiemelt szerepük van a korai embrionális differenciálódásban. A TBX1-gén az ébrény fejlődésének korai szakaszában a garatívek endo- és mesodermájában, illetve a distális garatapparátus ectodermájában expresszálódik és fontos szerepe van a magzati arc, nyak és a szív kialakulásában. A TBX1-gén szabályozza a fogfejlődés progenitor sejtjeinek differenciálódását és a craniofaciális differenciációt is miRNS-en keresztül. Egérmodellen igazolták, hogy a gén által kódolt transzkripciós faktor az ébrényi másodlagos szívmező (SHF- second heart field) progenitor sejtjeit irányítja, így fontos szerepet játszik a szív méretének növekedésében, a myometrium fejlődésében és a pitvarok, kamrák, kiáramlási pályák kialakulásában [Scambler 2010, Rana és mtsai 2014]. Az állatkísérletes modellek molekuláris eredményei alátámasztják a DiGeorgeszindrómában előforduló humán craniofaciális és cardialis következményeket, így a gén feltételezhetően nagymértékben felelős a kórkép fenotípusának kialakításáért (1. ábra).

A 22q11 kromoszóma szakaszon lokalizált egyéb gének közül a betegség kialakításában a HIRA-gén (*histone cell cycle regulator* gén - a sejtciklus során a heterokromatin kialakulásában és az embrionális fejlődésben jelentős) és a COMT-gén (*catechol-O-methyltransferase* gén - az agyi katekolamin neurotranszmitterek inaktivációjában vesz részt) szerepét a kórkép neuropszichiátriai következményeinek, pl. skizofrénia kialakításában feltételezik még. További kritikus gének lehetnek a

centrális deletióban kieső *CRLK* (*calcium/calmodulin-regulated receptor-like kinase* gén), amely a *TBX1*-génnel interakcióban az embryonális velopharingeális apparatus fejlődési zavarát okozhatja és a distális I. deletióban kiiktatott *MAPK1*-gén (*mitogen-activated protein kinase 1*), amely számos szignáltranszdukciós mechanizmus központi elemeként a proliferációban, a transzkripció szabályozásában, a szöveti és embryonális differenciációban jelentős (1. ábra).



1.ábra. A 22-es kromoszóma hosszú karján a DiGeorge kritikus régió (22q11, DGCR) sematikus képe (Forrás: Tidrenczel és mtsai. Magyar Nőorv Lapja. 2018; 82: 174-183.)

A DiGeorge-szindróma vizsgálata a hagyományos G-sávok kromoszómavizsgálattal nem lehetséges, hiszen a hiányzó kromoszómális szakasz mérete a fénymikroszkópos vizsgálat felbontási határa alatt marad. Az elmúlt 2 évtizedben, egészen napjainkig a diagnózis arany standardja a FISH-módszer volt [Larson és Butler 1995]. A vizsgálat során a DGCR I. régió egyes lókuszeit

(TUPLE/HIRA, TBX1) és kontrollként a 22-es kromoszóma szubtelomerikus részére specifikus próbát egyszerre hibridizálnak a vizsgálandó kromoszómapreparátum metafázisos és interfázisos sejtjeire. Deletió esetén a vizsgált szakasz csak egy (általában piros) szignált mutat, míg a kontrollként használt próba két (zöld) jelet ad. Duplicatio detektálása metafázisos kromoszómákon nem megbízható, de interfázisban levő sejtmagokban a duplikált szakasz térbelileg elkülönülten értékelhető. Kezdetben a FISH-vizsgálatok a TUPLE/HIRA-lókuszt kimutatására fókuszáltak, ma már a TBX1-gént tartalmazó régió célzott kimutatása a protokoll. A TBX1-próba a 3Mb méretű leggyakoribb deletió, vagy az ezen belül elhelyezkedő „nested” deletió területére hibridizál, azonban nem alkalmas pontmutációk és ritka, kisméretű deletiók kimutatására, így a módszer az esetek kb. 2-3%-ában nem ad információt. A módszer prae- vagy postnatalis felhasználásának diagnosztikus pontossága így kb. 97-98% [Beaujard és mtsai 2009]. A DGCR II. régióra is kapható kereskedelmi FISH-próba, így a 10p14-en levő második potenciális szakasz is analizálható (gyakorisága kb. 1:200000).

A FISH mellett egy másik vizsgálati módszer a multiplex ligációs alapú próba amplifikáció (MLPA), melynek előnye a FISH-sel szemben, hogy egyszerre több target-szekvenciát vizsgál a kritikus régióon belül, a hiányzó génszakasz pontos méretét is detektálja, valamint próbakóktélja tartalmazhat más kandidáns kromoszómákra (4q, 8p, 9q, 10p, 17p) specifikus szondákat is [Evers és mtsai 2016]. Az elmúlt évtizedben azonban a fejlett országokban az aCGH használata terjedt el leginkább és napjainkban a kópiaszám-variációk vizsgálatának alapvető eljárásává vált, így ma már ez tekinthető a DGS-diagnosztika arany standardjának. A 250 bázispár alatti mérettartományban azonban az array alapú vizsgálat nem ad elég információt, így a kisméretű deletiók, illetve a pontmutációk kimutatására nem alkalmas. Erre a problémára adhat megoldást a jövőben az NGS, hiszen teljes exom szekvenálás (WES) esetén akár 1-100 bp méretű kópiaszám-variációk is elemezhetőek.

A DiGeorge-szindróma postnatalis tünettana ma már ismert a klinikusok számára, ugyanakkor a magzati diagnosztika nehézséget jelenthet a kórképre jellemző egységes *in utero* eltérések hiánya miatt. Az egyik legnagyobb tanulmányban több mint százezer beteg mintájának aCGH-vizsgálata során diagnosztizált összesen 518 DiGeorge-szindrómában szenvedő beteg adatait dolgozták fel. A szerző szerint a DGS

tipikus tünetei leginkább a gén proximális szakaszának deletiója esetén fordultak elő (A-D szakasz). A leggyakoribb postnatalis tünetek a gyakoriság csökkenő sorrendjében a következők voltak: tanulási nehézség és mentális problémák 70-90%-ban, immunhiány 77%-ban, CHD 74%-ban, száypad eltérések 69%-ban, pszichiátriai problémák kb. 60%-ban, hypocalcémia kb. 50%-ban [Burnside 2015]. Poirsier és munkatársai multicentrikus, retrospektív elemzéssel, 1995 és 2013 között Franciaországban felismert, összesen 747 DiGeorge-szindrómás beteget vizsgáltak. A páciensek közel felében faciális dysmorphismust és CHD-t igazoltak, mentális problémák kb. 40%-ban voltak kimutathatóak, közel 20%-ban találtak velopharingeális eltéréseket. Azon betegeknél azonban, akiknél rögtön megszületés után, újszülött korban ismerték fel a betegséget, közel 80% volt a CHD aránya és a felismerés elsődlegesen a súlyos cardialis tüneteknek volt köszönhető. A postnatalisan diagnosztizált esetekben a leggyakoribb rendellenesség a VSD és a TOF volt. Gyakran a kimutatott CHD kapcsán merült fel a microdeletio gyanúja, amelyet az elvégzett célzott molekuláris genetikai vizsgálatok tudtak igazolni. Amikor összehasonlították a méhen belül és a megszületést követően felismert eseteket, azt találták, hogy a praenatalisan diagnosztizált esetekben több mint kétszer olyan gyakran, kb. 85%-ban észleltek magzati szívrendellenességet [Poirsier és mtsai 2016], sőt egy másik munkacsoport 42 eset kapcsán 95%-ban igazolt magzati CHD-t [Schindewolf és mtsai 2018]. Terhességmegszakítás kapcsán elvégzett francia tanulmányban pedig terminált magzatoknál a fetopathológiai vizsgálat 92%-ban CHD-t, 86%-ban pedig thymushypoplasiát vagy hiányt igazolt [Noel és mtsai 2014]. A fenti vizsgálatok kapcsán fontos hangsúlyozni a magzati echocardiographia jelentőségét a méhen belüli felismerés során.

A betegség gyanúját így elsősorban a praenatalis ultrahangvizsgálat során, a magzati szív conotruncalis és aortaív rendellenességei vethetik fel [Poirsier és mtsai 2016]. A praenatalis kimutatás egyébként több okból is igen nagy jelentőségű. Egyrészt, a DGS-hez közel 80%-ban társuló szívrendellenességek magas aránya sürgős újszülöttkori, cardiológiai ellátást tehet szükségessé, illetve bizonyos magzati vitiumok felismerése esetén célzott DGS-diagnosztikát is szükséges végezni a szokásos kariotipizálás mellett. Másrészt, a jellemző újszülöttkori hypocalcémia olyan akut, életet veszélyeztető kórképet eredményezhet az újszülött osztályon, amely a DGS *in utero*

ismeretével felkészülésre ad lehetőséget és életmentő lehet. Hosszú távú következményeként pedig egyéni, családi és társadalmi szinten elsődlegesen a mentális érintettség miatt kell számolni, a cardialis teendők mellett.

A DiGeorge-szindróma hazai, méhen belüli és megszületést követő előfordulására nem rendelkezünk adatokkal. Magyarországon a Pécsi Egyetem munkacsoportja ismertetett két postnatalis DiGeorge-szindrómás esetet aCGH-módszerrel diagnosztizálva [Till és mtsai 2015]. A hazai praenatalis centrumokban azonban a kópiaszám-variációk vizsgálatát rutinszerűen nem végzik, így a DGS-sel kapcsolatos ismereteink lényegében hiányoznak, a praenatalis diagnosztikára általában nincs lehetőség. A hazai centrumok közül azonban a GOKI és a Magyar Honvédség Egészségügyi Központ (MHEK) Honvédkórház Genetikai munkacsoportja 2016-ban indította el a szindróma célzott diagnosztikai vizsgálatát praenatalis ultrahangvizsgálat során felismert magzati kardiológiai eltérések esetén [Tidrenczel 2019]. Munkacsoportunk célja annak meghatározása volt prospektív módon, hogy a szindróma méhen belüli kimutatása, hazai viszonyok között, hogyan illeszthető be a klinikai gyakorlatba.

3. Célkitűzések

Vizsgálataink egyik részében a legnagyobb hazai, praenatalis adatbázisban, a Semmelweis Egyetem I. sz. Szülészeti és Nőgyógyászati Klinika 20 éves anyagában retrospektív módon megvizsgáltam a leggyakoribb kromoszóma-rendellenességben, Down-szindrómás magzatoknál, praenatalis ultrahangvizsgálattal és fetopathológiai vizsgálattal kimutatható szíveltéréseket, azok társulásait és a praenatalis felismerés trendjét, időbeli változását.

Vizsgálataink másik részében retrospektív módon megvizsgáltam a Honvédkórház Genetikai Centrumának anyagában a ritka, nem szokványos kromoszóma-rendellenességek és a fetoplacentáris mozaikosság előfordulását, jellemzőit és ezzel kapcsolatban a citogenetikai, a molekuláris citogenetikai és a praenatalis ultrahangvizsgálatok hatékonyságát. A vizsgálat részeként a leggyakoribb microdeletio, a DiGeorge-szindróma hazai előfordulását, molekuláris genetikai és ultrahangos felismerését is elemeztem, egy prospektív tanulmány során.

A vizsgálataink során célul tűztem ki a következőket:

1. Milyen gyakorisággal fordulnak elő a Down-szindrómához társult strukturális és nem-strukturális szívrendellenességek, illetve milyen anyai demográfiai tényezőkkel jellemezhetőek?

2. A Down-szindrómához társuló cardiovascularis eltéréseket a praenatalis ultrahangvizsgálat és a fetopathológiai feldolgozás hogyan képes felismerni?

3. Hogyan változott az elmúlt 20 évben a Down-szindrómához társuló szíveltérések praenatalis felismerése?

4. Felmérjük anyagunkban a mikroszkóppal látható ritka, atípusos kromoszóma-rendellenességek eloszlását, gyakoriságát és a fetoplacentáris mozaikosság előfordulását.

5. Megvizsgáljuk, hogy a ritka kromoszóma-rendellenességek vizsgálatában az ultrahang-diagnosztika, a citogenetikai és a molekuláris citogenetikai módszerek hogyan használhatóak.

6. A leggyakoribb kópiaszám-variáció, a DiGeorge-szindróma prae-natalis szűrésének és kimutatásának lehetőségét megvizsgáljuk, javaslatokat fogalmazzunk meg a hazai bevezetésre.

7. Az új típusú molekuláris citogenetikai vizsgálómódszerek közül a microarray-komparatív genomhibridizálás (aCGH) hogyan illeszthető be a magyarországi prae-natalis gyakorlatba és milyen esetekben javasolt a klinikai alkalmazása?

4. Módszerek

4.1. A Down-szindrómához társult magzati cardiovascularis eltérések

A tanulmányunk első részében retrospektív vizsgálatunk célja az 1999 és 2018 között, tehát 20 év klinikai anyagában a legnagyobb magyarországi terciar prae-natalis genetikai centrum, a SE I. sz. Szülészeti és Nőgyógyászati Klinika anyagában előfordult és invazív mintavétel kapcsán, magzati kromoszóma vizsgálatokkal igazolt 21-es trisomiás eseteknél az ultrahang (UH) és fetopathológiai (FPATH) vizsgálatokkal kimutatott szívfejlődési rendellenességek elemzése volt. A prae-natalis ultrahangvizsgálati és a magzati szívultrahang leleteket, a citogenetikai eredményeket, valamint a FPATH leleteket dolgoztam fel. Vizsgáltam a Down-szindrómás magzatoknál kimutatható ultrahangeltéréseket, a strukturális szívrendellenességeket (CHD) és a nem-strukturális szíveltéréseket, a társuló cardialis és extracardialis fejlődési rendellenességeket, az anyai demográfiai mutatókat és a fenti tényezők változását az idő előrehaladtával.

A tanulmányunk során 20 év anyagát dolgoztam fel (1999-2018) és két egyenlő hosszúságú, 10-10 éves vizsgálati periódusra bontottam szét (1999-2008 és 2009-2018). A fenti időszakban kizárólag az Intézményben megjelent, invazív mintavétel kapcsán magzati kromoszóma vizsgálatokkal (kariotipizálás, PCR) igazolt Down-szindrómás eseteket elemeztem. A vizsgálati periódusok kiválasztásában fontos szerepet játszott az, hogy az NT első trimeszteri mérésének nemzetközi standardokon alapuló vizsgálata (Fetal Medicine Foundation, FMF) 2009-ben került Magyarországon kötelezően bevezetésre.

Az intézményben megjelent várandósok ultrahangvizsgálatát képzett szonográfusok és szülész-nőgyógyász szakorvosok végezték, a kóros eseteket minden esetben nagy tapasztalatú, „C” típusú jártassággal bíró ultrahang-specialisták értékelték. 1999 és 2008 között Ultramark 9 HDI 300 (Philips Medical Systems, Bothell, WA) és Voluson 730 (GE Healthcare, Milwaukee, WI), míg a 2009-2018 közötti időszakban

Voluson 730 (GE Healthcare) ultrahang-berendezésekkel történtek a vizsgálatok. Minden vizsgálat a Magyar Szülészeti-Nőgyógyászati Ultrahang Társaság (MSZNUT) aktuális vizsgálati protokollját követte. A magzati szívultrahang-vizsgálatokat egy nagy tapasztalatú neonatológus, gyerekkardiológus szakember végezte el az International Society of Ultrasound in Obstetrics and Gynecology (ISUOG) ajánlásainak megfelelően [Lee 2008].

Magzati szívultrahang-vizsgálat nem készült rutinszerűen minden igazolt Down-szindrómás esetben, ugyanakkor elvégzésre került, ha a szülészeti ultrahang magzati szívrendellenesség gyanúját vetette fel vagy akkor, ha a szülők kérték a vizsgálatot 21-es trisomiával igazolt magzat esetén annak eldöntésére, hogy társul-e szíveltérés a kromoszóma-rendellenességhez. Egyes esetekben, az egyéb indokból (pl. anyai életkor 35 év felett) elvégzett magzati szívultrahang-vizsgálat igazolt olyan jellemző magzati szíveltérést, amely az invazív beavatkozás indikációját jelentette és vezetett a DS diagnózisához. Élveszülés esetén az újszülöttek rutin kardiológiai ultrahangvizsgálatát nem végeztük, a postpartum kardiológiai adatok így nem ismertek.

A SE I. sz. Szülészeti és Nőgyógyászati Klinikájára a beutalás indokai a következők voltak: 35 év feletti anyai életkor, anyai szérumbiokémiai faktorok eltérése, ultrahang-szűrővizsgálat során felismert minor vagy major magzati ultrahangeltérések vagy a NIPT kóros eredménye. A beutalás indikációja az esetek kis százalékában volt más intézményben ultrahangvizsgálattal észlelt magzati szívrendellenesség. A beküldési ok döntő részét második trimeszteri magzati minor ultrahangjelek képezték, míg kisebb százalékban észleltek major, szervi eltéréseket. 1999-2009-ig az anyai szérumbiokémiai paraméterek közül az alpha-fetoprotein (AFP) vizsgálata volt kötelezően elvégzendő vizsgálat Magyarországon, míg 2009 után önköltséges alapon a kombinált és az integrált szűrési módszer is elérhetővé vált. 2014 után a várandósok NIPT-et is választhattak nem diagnosztikus, anyai vérből végezhető szűrőmódszernek.

Az ultrahangvizsgálatok során észlelt minden ultrahangeltérés intézeti adatbázisba került rögzítésre. Az ultrahangeltéréseket minor jelek (gyanújelek, soft markerek) vagy major, tehát strukturális, szervi eltérések csoportjába soroltam. A második trimeszteri minor jelek a következők voltak: magzati tarkópárna vastagság

(NF) >6 mm, plexus chorioideus cysta (CPC), enyhe/mérsékelt agykamratágulat (10-15 mm), rövid csöves csontok (femur és humerus, <10 percentilis), vese pyelectasia (>4 mm, antero-posterior méret), echogén papilláris izom a szívben (EIF), echogén magzati belek és artéria umbilicalis singularis (SUA). Az első trimeszteri ultrahangmarkerek közül a magzati NT>3 mm került meghatározásra. 2009-től, az FMF korábban kidolgozott protokollja szerinti tarkóredőmérés, a MSZNUT ajánlása alapján Magyarországon is az első trimeszteri ultrahangszűrés kötelező részévé vált. A korábbi, 2009 előtti időszakban az első trimeszteri NT-mérések nem történtek ilyen szigorúan szabályozott kritériumok szerint. Az első trimeszteri orrcsont (NB) vizsgálata, illetve a ductus venosus (DV) és a tricuspidalis visszaáramlás (TR) rutinszerű mérését nem végeztük a vizsgálati időszakban. A major, szervi eltérések a következők voltak: cystikus hygroma, hydrops, központi idegrendszeri, szív, hasüregi, hasfali, urogenitális és végtagi eltérések.

A jelen vizsgálat során külön jelentőséget tulajdonítottam a magzati szívultrahang-vizsgálattal felismert rendellenességeinek. A tanulmány céljából a szíveltéréseket két csoportba soroltam. A strukturális szívrendellenességek (CHD) az alábbiak voltak: (1) septumdefektusok (kamrai septumdefektus/VSD, pitvari septumdefektus/ASD); (2) komplex szíveltérések (pl atrioventrikuláris septumdefektus/AVSD, Fallot-tetralógia/TOF, aortaív rendellenességek, conotruncalis anomáliák) és (3) egyéb szívrendellenességek. A szíveltérést nem strukturálisnak/funkcionálisnak minősítettem, ha kóros négyüregi szívképet vagy funkciót észleltünk strukturális szívrendellenesség nélkül: (1) izolált kamrai disproporcio (jobb kamra [RV]>bal kamra [LV]); (2) izolált szívtengely eltérés (bal/jobbszívtengely rotáció/deviáció a normál szívtengely álláshoz képest [a középvonaltól balra 40-45 fok]); (3) pericardialis folyadék (>2 mm átmérő); (4) enyhe/közepes mértékű billentyű elégtelenség/regurgitatio (mitralis, tricuspidalis) a második trimeszterben.

A citogenetikai vizsgálatok invazív mintavételezésből (lepényszövet-mintavétel/ CVS vagy magzatvíz-mintavétel/AC) származó minták feldolgozásával történtek. Az elemzés során legalább két sejtkultúrából 10 metafázist vizsgáltunk. Amennyiben a mintavételezés késői jelentkezés vagy felismerés miatt a 20. hét betöltése után történt, a kariotipizálással szemben a gyors diagnózisra alkalmas qPCR-t alkalmaztuk.

Minden esetben, amikor ultrahangeltérés került felismerésre és/vagy magzati kromoszóma-rendellenességet igazoltunk, részletes genetikai tanácsadás történt Klinikánkon. A terhesség befejezése, terminációja (TOP) a szülők kérésére a hatályos törvényi szabályozás szerint a 24. hétig volt kivitelezhető. A 13. hétig dilatáció és curettage, a 14-23. hét között pedig Dilapan felhelyezése, intrauterin prosztaglandin befecskendezés, majd Oxytocin infúzió adása történt. Minden genetikai okból történő termináció vagy méhen belüli magzati elhalás esetén részletes fetopathológiai (FPATH) feldolgozást végeztünk. A vizsgálatokat magzati pathológiában jártas kórbonctanász szakorvos végezte el, a hatályos protokoll szerint [Keeling 1993]. A korai, tehát 14. hét előtt befejezésre került terhességek esetén a FPATH feldolgozás fragmentált szövetekből történt, így ezekben az esetekben a szervi rendellenességek felismerése rosszabb hatékonyságú volt, mint a 14. hét utáni vetélésindukció eseteiben.

4.2. A ritka magzati kromoszóma-rendellenességek kimutatása ultrahangvizsgálattal, citogenetikai és molekuláris citogenetikai módszerekkel

A tanulmányunk másik részében a MHEK Genetikai Centrumában retrospektív módon vizsgáltam a 2014-2019 között, invazív beavatkozással (CVS, AC) kimutatott, mikroszkóppal észlelhető magzati kromoszóma-rendellenességeket, különös tekintettel a ritka, atípusos magzati kromoszómaeltérésekre és a fetoplacentáris mozaikosságra.

Az invazív beavatkozás indikációi a következők voltak: anyai életkor 37 év felett, ultrahangeltérés (minor vagy major), terhelő genetikai vagy családi anamnézis, kóros biokémiai szűrési lelet (kombinált, integrált teszt), kóros NIPT lelet, valamint a szülőkben kiegyensúlyozott szerkezeti kromoszóma-rendellenesség hordozása. CVS-t a 11-20. terhességi hét között, AC-t a 15-20. hét között végeztünk. Centrumunk a korai magzati diagnosztikára törekszik, ezért a fő választandó beavatkozás a CVS volt. Késői jelentkezés, késői ultrahang- vagy szűrővizsgálati eltérések, a lepény kedvezőtlen helyzete és mozaikos CVS eredmény esetén AC-t végeztünk. Mozaikos

kromoszómaeltérés esetén a CPM/TFM meghatározását a bevezetőben említett klasszifikációs rendszer szerint elemeztem (2. táblázat). Szerkezeti kromoszóma-rendellenesség esetén, a *de novo* jelleg igazolására a szülők kariotipizálását is elkészítettük.

A magzati ultrahangvizsgálatokat a MSZNUT aktuálisan érvényes protokollja szerint, GE Voluson730 Expert és E8 készülékeken, FMF-akkreditált vizsgálók végezték. Az első trimeszteri minor ultrahangeltérések a következők voltak: NT>3 mm, NB hiánya, DV kóros áramlása. A második trimeszteri minor jelek az alábbiak voltak: NF>6 mm, orrcsont/prenazális rés (NB/PT) kóros aránya, CPC, enyhe/mérsékelt agykamratágulat (10-15 mm), rövid csöves csontok (<10 percentilis), pyelectasia (>4 mm), EIF, echogén magzati belek és SUA. A major ultrahangeltérések a következők voltak: cystikus hygroma, hydrops, faciális dysmorphismus, központi idegrendszeri, szív, hasüregi, hasfali, urogenitális és végtagi eltérések.

Az esetek egy részében, az első trimeszteri ultrahangszűrés kapcsán, a kombinált szűrés részeként, a lepényi eredetű biokémiai faktorok (pregnancy associated plasma protein-A, PAPP-A; humán choriális gonadotropin β -alegység, β HCG) anyai szérum meghatározása is megtörtént. A vizsgálat nem finanszírozott, így a lepényi faktorok értéke akkor állt rendelkezésre, ha azt a páciensek önköltséges alapon, magánlaboratóriumban elvégeztették.

A lepényi és magzatvízminták tenyésztése és feldolgozása standard metodikák alapján történt [Silva és mtsai 2019]. A kromoszómapreparátumokat a lepényszövet trophoblast rétegének ún. direkt preparálásából, a chorionbolyhok mesenchymális sejtjeinek, a magzatvízsejtek, valamint az abortumokból származó magzati fibrocyták tenyésztéséből nyertük. A mikroszkópos preparátumok kiértékeléséhez G-sávtechnikát alkalmaztunk, kiegészítve C- és Q-sávozási módszerekkel. FISH-technikát használtunk az interfázisos sejtek aneuploidia-analízisére, leggyakrabban a 13, 18, 21, X és Y kromoszómák vizsgálatára (Cytocell Ltd). A szerkezeti átrendeződések és ritka kromoszóma aneuploidiák vizsgálatához interfázisos és metafázisos kromoszómapreparátumokon a szubtelomerikus régiókra specifikus, 50 különböző próbát tartalmazó TeloMark kitet használtuk, a gyártó cég ajánlásával (Cytocell Ltd). Amennyiben az észlelt kromoszóma-rendellenesség jellege azt megkövetelte (pl. a

felbontási határhoz közeli méretű kromoszómaeltérés, marker kromoszóma, pontos töréspont meghatározás igénye, komplex kromoszóma-átrendeződés) a házaspárnak javasoltuk az önköltséges aCGH-vizsgálatot. Az egyszeres nukleotidpolimorfizmus (SNP) microarray analízise a teljes genomot lefedi és különösen nagy lefedettséget használ 396 olyan genomi régióra, melyeknek kiemelt jelentősége van a praenatalis és a perinatalis kutatásban (Affymetrix Cytoscan Optima platform).

Terhességmegszakítást vagy méhen belüli elhalást követően, amennyiben az Intézményünkben történt a beavatkozás, FPATH-vizsgálatot is végeztünk. Az esetek egy részében postabortum/ postpartum konfirmáló (cito)genetikai analízist is készítettünk a magzati vagy a lepényi szövetekből.

Az alábbi kromoszóma-rendellenességeket vizsgáltuk:

- Gyakori kromoszómaeltérések: autoszomális trisomiák (T21, T18, T13); nemi kromoszóma-rendellenességek (SCA).
- Ritka, *de novo* kromoszómaeltérések: poliploidia (triploidia, tetraploidia); újonnan kialakult, *de novo* szerkezeti kromoszóma-rendellenességek (STR*de novo*); ritka autoszomális trisomiák (RAT); kisméretű számfeletti marker kromoszóma (sSMC).
- Ritka, familiáris kromoszómaeltérések: szülőtől örökölt, szerkezeti kromoszóma-rendellenességek (pl. translocatio, inversio- STRpat/mat).

A kópiaszám-variációk közül a DiGeorge-szindróma praenatalis diagnosztikus vizsgálatát munkacsoportunk 2016-ban indította el. A fő indikációt a magzati echocardiographiás vizsgálat során felismert bizonyos cardiológiai eltérések (elsődlegesen conotruncalis és aortaív rendellenességek) képezték, mely mellett egyéb indokból (pl. családi anamnézis, nem invazív praenatalis teszt kóros eredménye) is elvégeztük a vizsgálatot chorion-, magzatvíz- és fetopathológiai mintákból. Finanziális okoknál, az eddigi közel 30 éves laboratóriumi gyakorlatunknál és tapasztalatainknál fogva, az alkalmazott molekuláris genetikai vizsgálat a FISH-módszer volt, de a páciens kérésére önköltségesen CMA-vizsgálat is választható volt. Terhességi kortól függetlenül

a lepényszövet-mintavételt (CVS) preferáltuk, a lepény kedvezőtlen helyzete esetén végeztünk AC-t. TOP esetén postabortum fibroblastból történt a FISH analízis.

A statisztikai feldolgozást SAS 9.4 programmal végeztem. A tanulmány első részében egyváltozós és kétváltozós ANOVA módszert használtam, a bináris adatok elemzése Pearson chi-square és Fisher exact teszttel történt. A tanulmány mindkét részében a leíró statisztikában folyamatos változók esetén (életkor, terhességi hetek) az átlagot és a szórást határoztam meg 95% konfidencia intervallummal (CI), kategorikus változók esetén a gyakoriság összes elemszámra vonatkoztatott hányadosát fejeztem ki %-ban. Folyamatos változók esetén kétmintás t-próbát, kategorikus változók esetén chi-négyzet próbát alkalmaztam. A $p < 0,05$ értékét tekintettem szignifikánsnak.

4.3. A hagyományos kariotipizálás mellett alkalmazott molekuláris genetikai módszerek

A chorion és amnion minták genetikai vizsgálatára a hagyományos kariotipizáláson (konvencionális kromoszómvizsgálat) kívül az alábbi módszereket használtuk:

4.3.1. Fluoreszcens *in situ* hibridizáció (FISH)

A molekuláris citogenetikai vizsgálómódszerek közül a FISH a kilencvenes évektől forradalmasította a kromoszómvizsgálatokat. Fontos megjegyezni, hogy a módszer mindig egy bizonyos kérdésre keresi a választ, a felhasznált próba csak adott elváltozást tud kimutatni, a teljes genomot nem teszteli.

A módszer első lépéseként a vizsgálandó DNS-t kromoszóma- és/vagy sejtmagpreparátum formájában tárgylemezre fixáltuk. A mintát permeabilizáltuk proteázos kezeléssel, hogy a rendszerint 100-200 bázispárnyi méretű próbafragmentumok könnyen célba érjenek. A targetszekvencia általában kilobázis nagyságú. A minta DNS-t denaturációval egyszálúvá tettük, miközben az adott minta morfológiájának megtartása is fontos szempont a kimutatandó DNS-szakasz pontos lokalizációja szempontjából. A fluoreszcensen jelölt próba specifikusan hozzákötődik a kimutatandó target-szekvenciához, amit mikroszkóp és digitális képanalízis segítségével értékeltünk. Egyszerre több fluorokróm használatával több célszekvencia vizsgálható. A target mérete és típusa szempontjából megkülönböztetünk teljes kromoszómafestő, repetitív, valamint unikális szekvenciát felismerő próbákat. Felhasználásuk tekintetében szerkezeti átrendeződéseket, számbeli eltéréseket, génfüziókat lehet könnyen, gyorsan nagyszámú meta- és interfázisos sejten vizsgálni. A módszert aneuploidiak (21, 18, 13, X kromoszóma), szerkezeti kromoszóma-rendellenességek, kópiaszám-variációk (pl. DiGeorge-szindróma) gyors diagnosztikai vizsgálatára használtuk lepényi és magzatvízmintából is. A hagyományos kariotipizálás 5-10 Mb felbontási határához képest a FISH akár 0.1-0.2 Mb DNS mérethatárig képes felismerni a kromoszómaeltéréseket.

Ismeretlen eredetű DNS-szakaszok azonosítására nagyon hasznos az ún. teljes kromoszómafestő próba (whole chromosome paint, WCP) alkalmazása. A Cytocell cég Chromoprobe® Multiprobe-Octochrome rendszere egyetlen hibridizációs reakcióban különböző próbakombinációkban az összes kromoszómát jelöli összesen három fluorokróm segítségével, így az ismeretlen eredetű marker kromoszómák, vagy G-sávtechnikával nehezen azonosítható szerkezeti átrendeződések könnyen meghatározhatók. Ez az egyszerű mikroszkópos technika mára az aCGH széleskörű elterjedésével háttérbe szorult, a kit már nem érhető el.

4.3.2. Microarray-komparatív genomhibridizálás (aCGH, kromoszomális microarray analízis/ CMA)

Az elmúlt évtizedben a fejlett országokban az új típusú, nagy felbontású, teljes genom vizsgálatára alkalmas módszerek közül a microarray-komparatív genomhibridizálás (aCGH) használata jelentősen elterjedt és napjainkban a CNV-k vizsgálatának alapvető eljárásává vált [Solinas-Toldo és mtsai 1997, Pinkel és mtsai 1998]. A DNS microarray felületén (tárgylemez méretű és formájú szilárd fázis) különböző eljárással rögzítettek több millió rövid, 50-80 nukleotidból álló DNS molekulát (oligonukleotidot), melyeket DNS-próbáknak neveztek. A DNS-próbák egy adott gén egy adott szakaszának felelnek meg, és így a DNS microarray felületén több ezer próba alkalmazásával a teljes genom detektálhatóvá vált. Első lépésként a vizsgált mintával és a referencia DNS-sel ún. teljes genom amplifikálást (felsokszorosítást) végeztek úgy, hogy a minta DNS-t Cy3 fluoreszcens festékkel, míg a referencia DNS-t Cy5 fluoreszcens festékkel jelölték. Referencia DNS-ként egy több száz egészséges férfitől és nőtől származó, gyárilag előállított DNS keveréket alkalmaztak. A hibridizálás során, a szilárd felületen lévő egyszálú oligonukleotid próbákhoz hibridizáltatták a jelölt mintát és a referencia DNS-t. Az egyszálú oligonukleotid próbákhoz azok a minta és referencia DNS-darabok kapcsolódnak és alkotnak kettős szálakat, amelyek komplementerei a próbáknak. A kiértékelés során lézerrel gerjesztették a minta és a referencia DNS-darabokba beépült fluoreszcens festéket, mely hatására a Cy3 festék 532 nm-en zöld, a Cy5 festék 635 nm-en vörös, a hibridizációval arányos fluoreszcens emissziót adott, amelyet a készülék detektált. Minden egyes próbánál megmérték a fluoreszcens emisszió mértékét és meghatározták a minta és referencia fluoreszcens jelintenzitásának hányadosát. A minta és a referencia, ha az adott szakaszon azonos kópiaszámban voltak jelen, az oligonukleotid próbákhoz azonos mennyiségben kötődtek, a két fluoreszcens jelintenzitása azonos volt. A hiány és többlet kimutatása a próbákhoz hibridizált minta és a referencia DNS fluoreszcens jelintenzitása közötti különbség detektálásán alapult.

A diagnosztikában két típusú aCGH-analízist fejlesztettek ki:

- A komparatív genomialis hibridizálással a kópiaszám-eltérések detektálhatók. Az analízis során az alkalmazott próba számától függően különböző méretű hiány és többlet detektálható a teljes genomban.
- Az SNP (single nucleotid polimorphism) alapú analízissel az allélok azonosíthatóak és ezzel is kimutatható a hiány és a többlet a teljes genomban. Az SNP-analízissel megerősíthetjük a CGH-analízisnél kapott eredményeket, valamint a heterozigótaság elvesztése (loss of heterozygosity) és az UPD (uniparenterális disomia) kimutatására is alkalmas az allél azonosítása alapján.

Az array módszer két típusba sorolható a vizsgálat célja szempontjából. Célzott array esetén (Targeted Array) a vizsgálati minta adott génekre, géncsoportokra vagy egy betegség célzott specifikus vizsgálatára szolgál. Teljes genom analízis (Whole Genome Array) esetén a vizsgálati módszer a genom teljes vizsgálatát és széles lefedettségét végzi. A felbontási képesség a felhasznált oligoneukleotidok vagy a vizsgált SNP-k számától függ. A módszer alkalmas a DNS-töréspont pontos meghatározására és genotípus- fenotípus összefüggések vizsgálatára is. A módszer gyors, automatizált, objektív és képes a kisméretű DNS-többletek vagy -hiányok azonosítására a teljes genomban. A vizsgálatához szélesebb körben választható a szövetminta (lepény, magzatvízsejt, magzati sejtek, vér, tárolt minták, paraffin blokkok) és nem szükséges a sejtenyésztés, így jóval rövidebb a vizsgálati idő. Az időfaktor különösen nagy jelentőséggel bír a praenatalis diagnosztikában. Az eredmények jól interpretálhatóak és a világhálón ingyenesen hozzáférhető genomikus adatbázisokkal összevethetőek, a felismert új CNV-k az adatbázisba feltölthetőek, más szerzők eseteivel összehasonlíthatóak.

A CMA-módszer egyértelmű hátrányai között fontos kiemelni, hogy a hagyományos kromoszómavizsgálattal szemben nem észleli a kiegyensúlyozott kromoszómaátrendeződéseket, az alacsony fokú mozaikosságot és az oligonukleotid array a triploidiót. A konvencionális citogenetikai kiértékelés így továbbra is fontos. Nem képes kimutatni a felbontási határ alatti méretű CNV-eket, a pontmutációkat, de

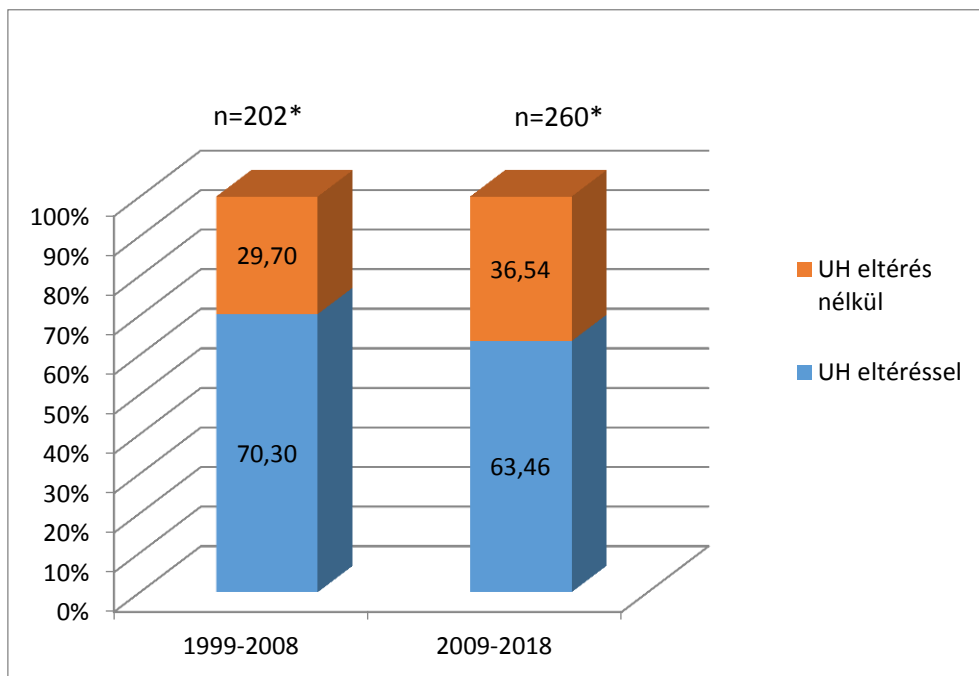
ezekre a hagyományos kariotipizálás sem képes. A genetikai tanácsadás és a klinikai teendők szempontjából is jelentős nehézséget okozhat a bizonytalan jelentőségű CNV-k értékelése, bár a technológia fejlődésével és a genomikus adatbázisok bővülésével a bizonytalan variációk száma egyértelműen csökken.

5. Eredmények

5.1. A Down-szindrómához társult magzati cardiovascularis eltérések

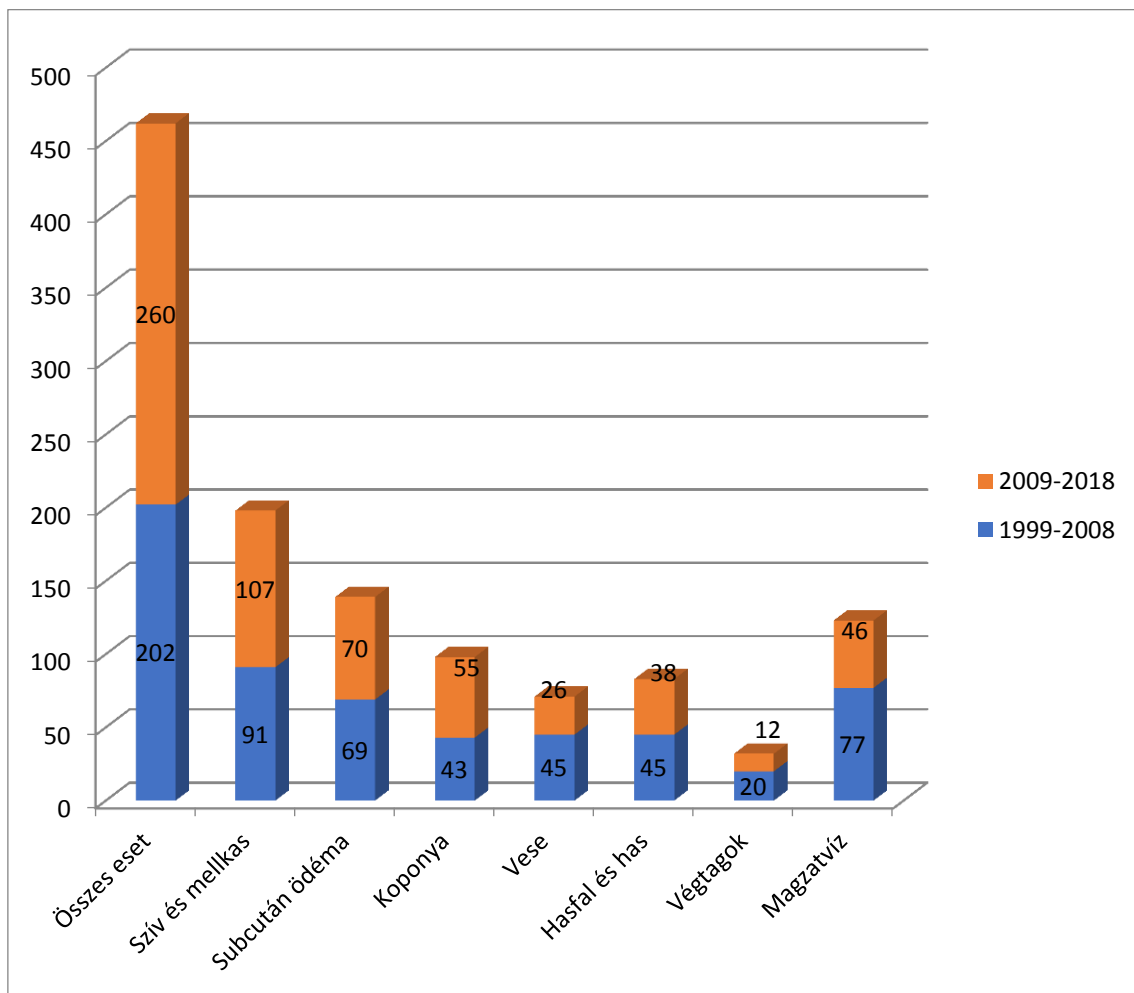
A tanulmány első részében 1999-2018 közötti 20 éves időszakban a SE I. sz. Szülészeti és Nőgyógyászati Klinikán összesen 462 Down-szindrómás eset került méhen belüli felismerésre. A két 10 éves periódust összehasonlítva 1999 és 2008 között 202, míg 2009 és 2018 között 260 esetet diagnosztizáltunk. A második 10 éves, azonos hosszúságú időszakban tehát 29%-kal emelkedett a praenatalisan felismert DS esetek száma az előző, azonos hosszúságú, 10 éves időszakhoz képest ($p < 0,05$).

Megvizsgáltam a Down-szindrómás esetekben a praenatalis ultrahangvizsgálatok során észlelhető eltéréseket. 1999-2008 között az esetek 70,3%-ában, míg 2009-2018 között az esetek 63,5%-ában minor vagy major ultrahangeltérést detektáltunk. Az első 10 éves periódusban a leggyakoribb ultrahangeltérés a polyhydramnion volt (2. ábra).



2. ábra. A Down-szindrómás esetekben a társuló ultrahangeltérések gyakorisága a vizsgált két 10 éves periódus között (n=462), * $p < 0,05$

A 3. ábra a DS esetekben, az egyes szervrendszerekben kimutatott ultrahangeltéréseket tartalmazza abszolút számokban, tehát egy adott esetben több eltérés is előfordulhat. A táblázatban foglalt ultrahangeltérések a második trimeszterben észlelt major, szervi rendellenességeket és minor jeleket egyben tartalmazzák, az adott szervrendszerre lebontva. Mindkét időszakban a legnagyobb arányban észlelt rendellenesség a szív és a mellkas minor és major eltérései voltak (45% és 41%), melyet a subcután oedema (34% és 27%), a magzatvíz (38 és 18%), a koponya (21% és 21%), a hasfal (22% és 15%) és a vese (22% és 10%) eltérései követnek. A subcután oedema magába foglalja a kóros NT, NF, hygroma colli és hydrops eseteket. A harmadik leggyakoribb csoport a magzatvíz eltérései voltak, mely lényegében minden esetben polyhydramnion volt (3. ábra).



3. ábra. Down-szindrómához társult prae-natalis ultrahangeltérések (minor és major), az egyes szervrendszerekre vonatkoztatva

Megvizsgáltam a 462 praenatalisan igazolt Down-szindrómás esetben a társuló magzati szívrendellenességek előfordulását. 1999-2008 között a diagnosztikus módszer az esetek 91,6%-ában AC volt, míg 2009-2018 között az AC aránya 83,1%-ra csökkent, a CVS aránya pedig duplájára emelkedett ($p=0,007$). DS-hoz társuló strukturális szívrendellenességet UH- és FPATH-vizsgálattal 19,8%-ban (1999-2008), illetve 19,2%-ban (2009-2018) igazoltunk. Nem-strukturális szíveltérés a két időszakban az esetek 7,9% és 7,3%-ában volt kimutatható (4. táblázat).

4. táblázat. Down-szindrómával diagnosztizált esetek és az alkalmazott invazív beavatkozások, 1999-2018 között

	1999-2008 n (%)	2009-2018 n (%)
Összes	202	260
AC	185/202 (91,6%) *	216/260 (83,1%) *
CVS	17/202 (8,4%) *	44/260 (16,9%) *
T21 szívrendellenesség nélkül	146/202 (72,3%) **	191/260 (73,5%) **
T21+CHD	40/202 (19,8%) **	50/260 (19,2%) **
T21 nem-strukturális szíveltéréssel	16/202 (7,9%) **	19/260 (7,3%) **

* $p=0,007$, **NS

A klinikai beutalás elsődleges indikációjának a változását feldolgoztam a 20 éves anyagunkban (5. táblázat). 1999-2008 között a beutalás elsődleges oka a II. trimeszteri UH-eltérések, döntően minor jelek voltak (47%). A 35 év feletti anyai életkor 39%-ban szerepelt beküldési indokként, míg az anyai szérumbiokémiai markerek eltérése (alacsony AFP) 14%-ban. 2009-2018 között az ultrahangeltérések aránya 40%-ra, az anyai életkor miatti beutalás 18%-ra csökkent és nagymértékben nőtt a szérumbiokémiai eltérés miatti beküldés (kombinált/integrált teszt kóros értékei). 2014 után a NIPT-módszer is elérhetővé vált (26 eset). A két időszak között DS-ban mindegyik indikációs körben szignifikáns különbség volt kimutatható ($p=0,001$). Amennyiben a DS-hoz CHD is társult, az ultrahangeltérések jelentették a beküldés fő okát (65% és 50%). Az ultrahangeltérések első vagy második trimeszteri minor vagy major jelek voltak, felismert szívrendellenesség ritkán képezte a klinikai beküldés okát.

DS-val társult strukturális CHD esetén, a két vizsgálati időszak beküldési indokai között nem találtam szignifikáns különbséget ($p=0,054$).

5. táblázat. A klinikai beutalás elsődleges indikációi igazolt DS esetekben és azon esetekben, amikor a DS strukturális CHD-val társult

Beutalás indikációja	1999-2008 T21	1999-2008 T21+CHD	2009-2018 T21	2009-2018 T21+CHD
Összes eset	202	40	260	50
Anyai életkor>35 év	79 (39%) *	9 (22.5%) **	47 (18%) *	6 (12%) **
UH eltérés	95 (47%) *	26 (65%) **	105 (40%) *	25 (50%) **
Szérum biokémiai eltérés	29 (14%) *	5 (12,5%) **	85 (33%) *	16 (32%) **
NIPT	-	-	23(9%) *	3 (6%) **

* $p=0,001$, a T21 esetek összehasonlítása. ** $p=0,054$, a T21+CHD esetek összehasonlítása

A betegjellemzők változásait a szíveltéréssel társuló és a szíveltérés nélküli csoportokban a 6. táblázat mutatja. 1999 és 2008 között az anyai életkor a szíveltérés nélküli betegcsoportban 35,7 év volt, míg ez szignifikánsan alacsonyabb volt társult CHD esetén (33,8 év, $p=0,038$). A magzati nem vizsgálata során a lány/fiú arány 0,8 volt a szíveltérés nélküli, míg 1,35 volt a CHD-val társult esetekben. 2009 és 2018 között a szíveltéréssel nem társult DS esetekben az anyai életkor szignifikánsan, 1,6 évvel emelkedett az előző periódushoz képest (37,3 év, $p=0,01$). A CHD esetekben az anyai életkor 2,3 évvel volt fiatalabb a szíveltérés nélküli kohorszhoz képest (35 év, $p=0,009$). A magzati nemek aránya 2009 és 2018 között hasonlóan alakult az előző 10 éves periódushoz és szintén fiú dominanciát mutatott a szíveltérés nélküli, míg leány dominanciát a CHD csoportban. Nem-strukturális szíveltéréseknél a DS magzatok nemi aránya erős fiú túlsúlyt mutatott, az anyai életkor szignifikánsan nem tért el.

6. táblázat. Down-szindrómás magzatok esetén észlelt anyai életkor, a magzati nem eloszlása és aránya szívrendellenességet nem mutató, illetve igazolt strukturális és nem-strukturális szíveltéréssel társult esetekben

	Anyai életkor (év) (95% CI)	Leány magzat n (%)	Fiú magzat n (%)	Leány/ fiú arány
1999-2008				
T21 CHD nélkül	*35,7 (34,7-36,7) **	65/146 (45%)	81/146 (56%)	0,80 ****
T21+CHD (UH+FPATH)	33,8 (31,8-35,7) **	23/40 (58%)	17/40 (43%)	1,35 ****
T21+nem- strukturális szívrendellenesség	35,0 (32,6-37,4)	6/16 (38%)	10/16 (63%)	0,60 ****
2009-2018				
T21 CHD nélkül	*37,3 (36,7-37,8) ***	76/191 (40%)	115/191 (60%)	0,66 ****
T21+CHD (UH+FPATH)	35,0 (33,2-36,8) ***	29/50 (58%)	21/50 (42%)	1,38 ****
T21+nem- strukturális szívrendellenesség	36,1 (33,6-38,7)	7/19 (37%)	12/19 (63%)	0,58 ****

*P=0,01, **p=0,038, ***p=0,009, ****NS

A Down-szindrómához társult magzati szívrendellenességek típusa és eloszlása a 7. táblázatban található. 1999 és 2008 között összesen 40 CHD-t igazoltunk ultrahang- és fetopathológiai vizsgálattal DS-ás magzatoknál (18%), melyből 19 VSD, 17 AVSD, 3 TOF és egy teljes tüdővéna-transpositio (TAPVR) volt (40/202, 19,8%). Önmagában az UH-vizsgálat a 40-ből 28 esetben ismerte fel a CHD-t, mely a teljes DS kohorsz 13,9%-a, míg a CHD-k 70%-a (28/40) volt.

2009 és 2018 között 50 CHD-t ismertünk fel (a teljes DS kohorsz 19,2%-a), melyből 28 VSD, 4 ASD, 15 AVSD, 2 TOF és 1 pulmonalis stenosis volt. A CHD felismerési aránya UH-vizsgálattal 12% volt (33/260), a strukturális szíveltéréseken belül 62% (31/50) volt. A felismert VSD aránya kis mértékben nőtt, az AVSD aránya nem szignifikánsan csökkent 2009-2018 között, az előző időszakhoz képest.

A nem-strukturális szíveltérések között az első periódusban a RV>LV és a szívtengely deviáció, míg a második periódusban az RV>LV volt a leggyakoribb.

Összesen a két időszakban 44, illetve 50 CHD és nem-strukturális szíveltérés igazolódott UH-vizsgálattal (21,8% és 19,2%). A FPATH-vizsgálat alkalmazása a detekciót 27,7%-ra (56 eset, 1999-2008) és 26,5%-ra (69 eset, 2009-2018) emelte (7. táblázat).

7. táblázat. Ultrahang- és fetopathológiai vizsgálattal kimutatott társuló strukturális (CHD) és nem-strukturális szíveltérések, igazolt magzati Down-szindrómában 1999-2018 között (*nem szignifikáns)

Szívrendellenesség típusa	1999-2008			2009-2018		
	UH	FPATH	UH+ FPATH	UH	FPATH	UH+ FPATH
CHD						
<i>Septumdefektusok</i>						
VSD	9	10	19 (9,4%) *	13	15	28 (10,8%) *
ASD	-	-	-	1	3	4 (1,6%) *
<i>Komplex defektusok</i>						
AVSD	16	1	17 (8,4%) *	14	1	15 (5,8%) *
TOF	3	-	3 (1,5%) *	2	-	2 (0,78%) *
<i>Egyéb</i>						
TAPVR	-	1	1 (0,5%)	-	-	-
Pulmonalis stenosis	-	-	-	1	-	1 (0,39%)
Összesen	28 (13,9%)	12 (5,9%)	40/202 (19,8%) *	31 (12,0%)	19 (7,4%)	50/260 (19,2%) *
Nem-strukturális szíveltérés						
Kamrai disproporcio (RV>LV)	6			9		
Szívtengely deviáció	6			3		
Pericardialis folyadék	4			5		
Tricuspidalis regurgitatio (TR)	-			2		
Összesen	44 (21,8%)		56/202 (27,7%) *	50 (19,2%)		69/260 (26,5%) *

A VSD esetek megközelítőleg felében (47%), az AVSD esetek 93 ill. 94%-ában és mindegyik TOF esetben ultrahangvizsgálattal állítottuk fel a diagnózist. A 4 secundum típusú ASD 25%-át igazolta a praenatalis UH és 3 esetben FPATH-vizsgálat mutatta ki. A TOF eseteket ultrahangvizsgálattal diagnosztizáltuk (8. táblázat). A CHD-k 66%-át és az összes szíveltérés 75%-át praenatalis UH-vizsgálat ismerte fel (7. és 8. táblázat).

8. táblázat. A praenatalis ultrahangvizsgálat felismerési hatékonysága az egyes strukturális szívrendellenességekben, Down-szindrómában

CHD típusa	VSD	AVSD	ASD	TOF
Vizsgálati időszak				
1999-2008	9/19 (47%)	16/17 (94%)	-	3/3 (100%)
2009-2018	13/28 (46%)	14/15 (93 %)	1/4 (25%)	2/2 (100%)
Összesen	22/47 (47%)	30/32 (94%)	1/4 (25%)	5/5 (100%)

A szíveltérések társulásait ultrahangmarkerekkel, cardialis és extracardialis eltérésekkel az UH- és FPATH-vizsgálatok során Down-szindrómás magzatoknál a 9. táblázatban foglaltam össze. A VSD esetek ultrahangeltérésekkel 52,6% és 64,3%-ban társultak a két időszakban. 1999-2008 között az UH-eltérések döntően második trimeszteri minor jelek voltak (főleg EIF és pylectasia, 78%), míg a FPATH felismert VSD esetekből kettőben kóros NT-t észleltünk. 2009 és 2018 között az ultrahangvizsgálattal észlelt VSD esetekben az első trimeszteri ultrahangvizsgálat során észlelt kóros NT aránya jelentősen, szignifikánsan emelkedett 46%-ra ($p=0,045$). Ebben az időszakban VSD-vel 29%-ban egyéb cardialis eltérés is társult (két-két esetben $RV>LV$ és pericardialis folyadék, egy-egy esetben bal kamrai hypoplasia és ASD, $p=0,011$). A diagnosztizált, összesen 47 VSD eset döntő része perimembranosus (inlet) defektus, míg kis része muskuláris defektus volt (1/19 1999-2008 között és 2/28 2009-2018 között). A muskuláris defektusok nem társultak egyéb ultrahang- vagy cardialis eltéréssel. A VSD-k mérete 2-6 mm közötti volt és nem találtunk összefüggést a VSD mérete és kimutathatósága között.

Az AVSD majdnem minden esete UH-vizsgálattal felismerhető volt, a társuló ultrahangeltérések aránya 47,1% és 53,3% volt a két időszakban. Az AVSD esetek alig társultak első trimeszteri UH-eltéréssel (2 kóros NT, 1999-2008), jellemzően második trimeszteri minor jeleket észleltünk (pyelectasia, EIF, ventriculomegália, rövid femur, CPC és echogén bél). Habár az AVSD 16%-ban extracardialis eltéréssel társult (hydrocephalus, duodenum atresia, a belek malrotációja), egyéb más cardialis eltérés nem volt kimutatható.

A TOF esetek száma alacsony volt, összesen 5 eset igazolódott, mindegyik UH-vizsgálattal felismerve. 1999-2008 között minor ultrahangjelek, 2009-2018 között minden esetben kóros NT társultak. A 4 ASD esetből 3 posztabortum FPATH-vizsgálattal került kimutatásra és második trimeszteri minor jelekkel társult, egy-egy esetben egyoldali ajak és szájpad hasadékkal és kamrai disproporcióval asszociálódott.

Az összesen 35 nem-strukturális szíveltérés közül az izolált RV>LV jellemzően UH-eltéréssel (83%, ill. 67%) és extracardialis rendellenességekkel (50%, ill. 33%) társult. Az RV>LV 15 esetéhez a leggyakoribb asszociált ultrahangeltérés a kóros NT volt az első trimeszterben (5/15 eset) és mérsékelt agykamra tágulat a második trimeszterben (5/15). A szívtengely deviáció, a pericardialis folyadék és a TR is gyakran kóros tarkóredővel és hydrops-al társult az első trimeszterben és multiplex minor jelekkel a második trimeszterben. A nem strukturális szíveltérések 74%-ában (26/35) első vagy második trimeszteri UH-eltérés kapcsolódott.

9. táblázat. Az egyes strukturális és nem-strukturális CHD-k társulásai ultrahanggal észlelt első és második trimeszteri ultrahangmarkerekkel, major cardialis és extracardialis szervi rendellenességekkel, UH- és FPATH-vizsgálatokkal kimutatva (* p=0,045, ** p=0,011)

CHD	Társult rendellenesség	n (db)	Ultrahang-eltérés	I. trimeszteri UH-eltérés	II. trimeszteri UH-eltérés	Társult extracardialis rendellenesség	Társult cardialis eltérés
VSD (1999-2008)		19	10/19 (53%)	3/19 (16%)	8/19 (42%)	2/19 (11%)	0/19 **
UH felismert		9	7/9 (78%)	1/9 (11%) *	7/9 (78%)	egyoldali vese agenesia	—
FPATH felismert		10	3/10 (30%)	2/10 (20%)	1/10 (10%)	polydactylia	—
VSD (2009-2018)		28	18/28 (64%)	7/28 (25%)	11/28 (39%)	2/28 (7%)	8/28 (29%) **
UH felismert		13	9/13 (69%)	6/13 (46%) *	3/13 (23%)	kétoldali dongaláb	2 TR, 2 RV>LV, 2 pericard. foly.
FPATH felismert		15	9/15 (60%)	1/15 (7%)	8/15 (53%)	hydrocephalus	HLHS, ASD
AVSD (1999-2008)		17	8/17 (47%)	2/17 (12%)	4/17 (24%)	4/17 (24%)	—
UH felismert		16	8/16 (50%)	2/16 (13%)	4/16 (25%)	hydrocephalus, double bubble, hydrops	—
FPATH felismert		1	—	—	—	belek malrotációja	—
AVSD (2009-2018)		15	8/15 (53%)	—	8/15 (53%)	1/15 (7%)	—
UH felismert		14	8/14 (57%)	—	8/14 (57%)	—	—
FPATH felismert		1	—	—	—	kétlebenyes tüdő	—
ASD (2009-2018)		4	3/4 (75%)	—	3/4 (75%)	1/4 (25%)	1/4 (25%)
UH felismert		1	—	—	—	—	—
FPATH felismert		3	3/3 (100%)	—	2/3 (67%)	ajak és szájpadasadék	RV>LV
TOF (1999-2008)		3	3/3 (100%)	—	3/3 (100%)	—	—
UH felismert		3	3/3 (100%)	—	3/3 (100%)	—	—
FPATH felismert		—	—	—	—	—	—
TOF (2009-2018)		2	2/2 (100%)	2/2 (100%)	2/2 (100%)	—	—
UH felismert		2	2/2 (100%)	2/2 (100%)	2/2 (100%)	—	—
FPATH felismert		—	—	—	—	—	—
RV>LV (1999-2008)		6	5/6 (83%)	3/6 (50%)	5/6 (83%)	3/6 (50%): hydrops, double bubble, hydrocephalus	—
RV>LV (2009-2018)		9	6/9 (67%)	3/9 (33%)	3/9 (33%)	5/9 (56%): double bubble, hydrocephalus, dongaláb, kétlebenyes tüdő, belek malrotációja	—
Szívtengely deviáció (1999-2008)		6	3/6 (50%)	—	3/6 (50%)	—	—
Szívtengely deviáció (2009-2018)		3	3/3 (100%)	2/3 (67%)	1/3 (33%)	2/3 (67%): hydrops, polydactylia	—
Pericardialis folyadék (1999-2008)		4	4/4 (100%)	1/4 (25%)	4/4 (100%)	2/4 (50%): hydrops, belek malrotációja	—
Pericardialis folyadék (2009-2018)		5	3/5 (60%)	3/5 (60%)	3/5 (60%)	3/5 (60%): 2 hydrops, spina bifida	—
TR (2009-2018)		2	2/2 (100%)	2/2 (100%)	2/2 (100%)	—	—

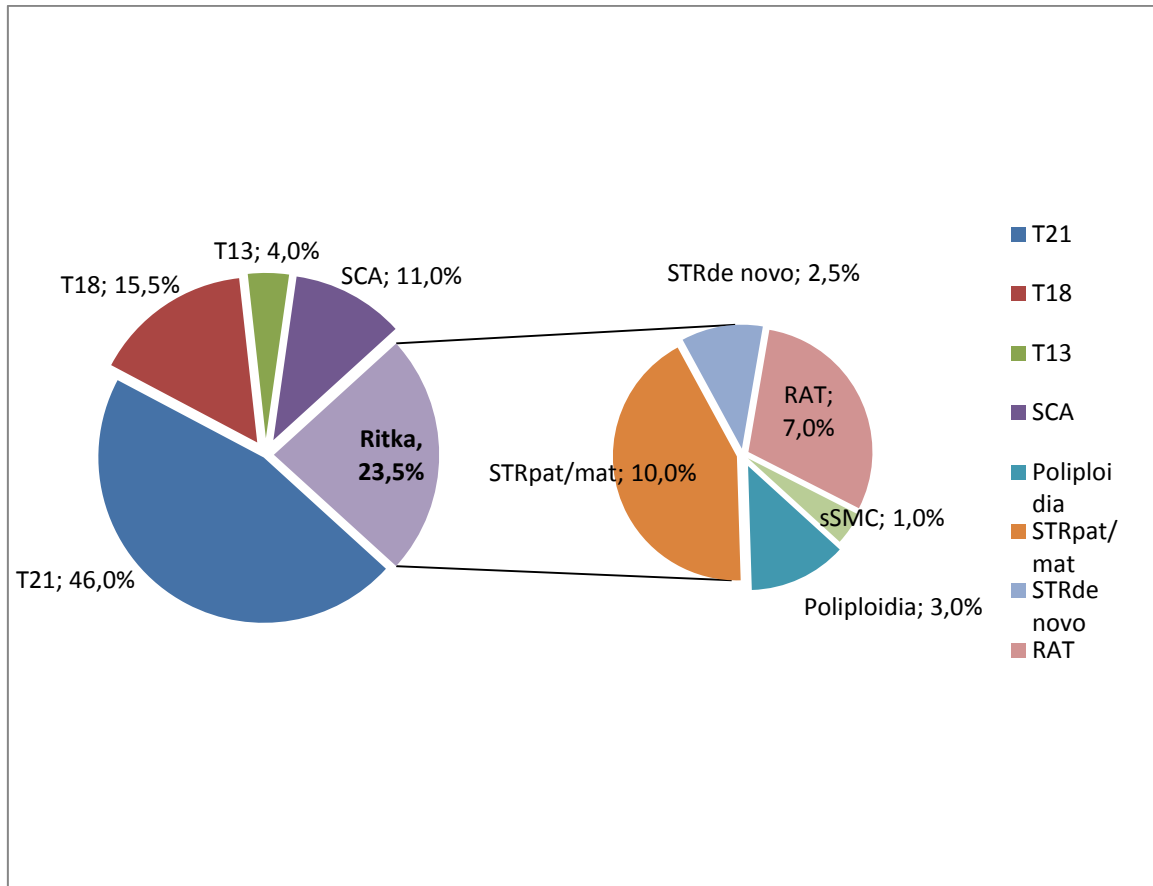
A 20 év teljes anyagában 25 extracardialis szervi eltérést találtunk, amely szíveltéréssel társult (10. táblázat). A 25 esetből 15 eset nem-strukturális szíveltéréssel asszociálódott, melyek közül a hydrops, a hydrocephalus és a duodenum atresia voltak a leggyakoribbak. A nem-strukturális szívrendellenességek (RV>LV és a pericardialis folyadék) voltak azok a szíveltérések, melyek leginkább társultak egyéb, extracardialis szervi rendellenességgel (8/15, illetve 5/9 eset). A nem-strukturális szíveltérések esetén a társult egyéb rendellenességek aránya 43% (15/35) volt, míg a strukturális CHD esetek kevésbé szövődtek extracardialis rendellenességekkel (10/90, 11%).

10. táblázat. Magzati szívrendellenességek és társuló extracardialis rendellenességek Down-szindrómában, UH- és FPATH-vizsgálatokkal igazolva

CHD típusa	Strukturális CHD			Nem-strukturális szíveltérés			Össz.
	VSD n=47	AVSD n=32	ASD n=4	RV>LV n=15	Szív tengely n=9	Pericard. folyadék n=9	
Társuló strukturális malformatio							
Hydrops	—	1	—	1	1	3	6
Hydrocephalus	1	1	—	2	—	—	4
Spina bifida	—	—	—	—	—	1	1
Ajak/szájpad hasadék	—	—	1	—	—	—	1
Pulmo bilobatus	—	1	—	1	—	—	2
Duodenum atresia	—	1	—	2	—	1	4
Belek malrotációja	—	1	—	1	—	—	2
Vese agenesia	1	—	—	—	—	—	1
Dongaláb	1	—	—	1	—	—	2
Polydactylia	1	—	—	—	1	—	2
Összesen	4	5	1	8	2	5	25

5.2. A ritka magzati kromoszóma-rendellenességek praenatalis vizsgálata

A kutatásunk második részében a Honvédkórház Szülészeti Osztályának Genetikai Centrumában 2014-2019 között 2504 invazív beavatkozást végeztünk, melyből 1334 esetben CVS és 1170 AC történt. A CVS/AC aránya 53,3%-46,7% volt ($p=0,001$). 200 esetben igazoltunk kromoszóma-rendellenességet (8%). A gyakori kromoszómaeltérések csökkenő sorrendben az alábbiak voltak: Down-szindróma (92 eset, 46%); Edwards-szindróma (31 eset, 15,5%); nemi kromoszóma-rendellenességek (22 eset, 11%); Patau-szindróma (8 eset, 4%). Ritka kromoszómaeltérést 47 esetben észleltünk, mely a kromoszóma-rendellenességek 23,5%-a volt. Poliploidia 6 (3%), *de novo* szerkezeti kromoszómaeltérés (STR*de novo*) 5 (2,5%), RAT 14 (7%) és sSMC 2 (1%) esetben volt kimutatható. *De novo*, tehát újonnan kialakult ritka kromoszóma-rendellenesség így 27 esetben volt igazolható ($27/2504=1,07\%$, $27/200=13,5\%$). A ritka rendellenességeken belül 20 esetben (10%) anyai vagy apai eredetű, szülőtől örökölt kromozomális translocatiót/inverziót (STRpat/mat) találtunk (4. ábra, 15. táblázat).



4. ábra. A kromoszóma-rendellenességek eloszlása 2014-2020 között

A ritka kromoszóma-rendellenességek típusait az alábbi táblázatokban foglaltam össze (11-14. táblázatok).

5.2.1. Újonnan kialakult szerkezeti kromoszóma-rendellenességek (*STRde novo*)

Az összesen öt eset kapcsán a 22-es kromoszóma rövid karjának terminális addícióját [(add(22)(p12)], a 9-es kromoszóma rövid kar terminális deletióját [(del(9)(p22)], a 13-18-as kromoszómák közötti translocatiót [t(13;18)(q21,3;q22)], 16-

os gyűrűkromoszómát [(46,XX(ring16)] és egy esetben 4q deletiós szindrómát (4qS) igazoltunk. Az öt esetből négyben az anyai életkor 35 év feletti volt (átlag 35,6 év).

Az ultrahangeltérés ebben a csoportban nem volt jellemző, de a szindrómás esetben (4q deletiós szindróma) faciális dysmorphismus markáns micrognathiával, rövid csöves csontok voltak láthatóak és korai súlyos méhen belüli retardatio (IUGR) is kialakult [Tidrenczel és mtsai 2019].

A korai lepényi biokémiai paraméterek két esetben voltak ismertek, melyből egy esetben kifejezetten alacsony PAPP-A érték igazolódott. Az öt esetből háromban a szülők kérésére genetikai indokból vetélésinductio történt. A 16-os gyűrűkromoszóma amniocentézis elvégzését követően CPM1-nek bizonyult (11. táblázat).

11. táblázat. Összefoglaló táblázat a nem familiáris, újonnan kialakult, *de novo* szerkezeti kromoszóma-rendellenességekről (STR*de novo*)

STR <i>de novo</i> esetek	Életkor	Invaszív beavatkozás	Indikáció	Módszer	Lepényi biokémiai paraméterek	Praenatalis ultrahangeltérés	Kimenetel	Potsnatalis/ Fetopathológiai eredmények
1. 46,XY,add(22)(p12)	37 éves Grav:1 Para:0	AC Grav.s.17.	Anyai életkor	FISH, Kariotípus	Nem történt	—	Gemini „B” magzat-szelektív feticid Grav.s.21. „A” magzat- SC Grav.s.26.	„A” magzat 1010 gr egészséges koraszülött
2. 46,XX,del(9)(p22)	26 éves Grav:3 Para: 1	AC Grav.s.19.	UH eltérés	FISH, Kariotípus	DR/ER 1:10000 PAPP-A: 1 MOM, βHCG: 0,78 MOM	EIF, CPC	TOP Grav.s.23.	Fetopathológia: 603 gr szervi eltérés nem látható
3. 46,XX,t(13;18)(q21,3;q22)dn	38 éves Grav: 2 Para: 1	CVS Grav.s.11.	Anyai életkor	FISH, Kariotípus	Nem történt	—	SC Grav.s.39.	2850 gr, egészséges
4. 46,XX,(ring16) CPM1.	39 éves Grav:3 Para:1	CVS Grav.s.12 AC Grav.s.16.	Anyai életkor	FISH Kariotípus Trophoblast: 100% Mesenchyma:0 % Amnion: 0%	Nem történt	—	Partus maturus Grav.s.39.	2850 gr, egészséges
5. 46,XY,del(4)(q32).ish del(4)(q35)(D4S2930-)arr[GRCh37] 4q32.1q35.2(157455107_19 0957460)x1 dn. del: 33.5 Mb (chr4:157,455,107- 190,957,460) 4q deletió szindr.	38 éves Grav:2 Para:1	CVS Grav.s.14 AC Grav.s.16.	Anyai életkor	FISH, Kariotípus, aCGH	DR 1:83 PAPP-A: 0,5 MOM, βHCG: 2,63 MOM,	Faciális dysmorphismus: micrognathia. Balra rotált szívtengely, CPC, echogén belek, rövid csöves csontok.	TOP Grav.s.20.	Fetopathológia: 325 gr faciális dysmorphismus: micrognathia, hypertelorismus, rövid orr, benyomott orrgyök, mélyen ülő fülek.

5.2.2. Ritka autoszomális trisomiák (RAT)

A RAT-k gyakorisága 0,56% volt a teljes kohorszban. Elemzésükre elkülönítettem a CPM és a TFM eseteket.

A CPM RAT hét esetéből hat CPM1 és egy CPM3 fordult elő. Az átlag anyai életkor 30,7 év volt és az invazív beavatkozás oka csak három esetben volt az előrehaladott anyai életkor. Kombinált szűrés három terhesnél történt, a PAPP-A értéke mindháromban alacsony, míg a β HCG értéke az egyedüli CPM3 esetben emelkedett volt. Társuló major ultrahangeltérés nem volt kimutatható. A terhesség kimenetele általában kedvezőnek bizonyult, kivéve az egy spontán vetélés esetét, illetve egy esetben ismeretlen volt a kimenetel (12. táblázat).

12. táblázat. Összefoglaló táblázat a ritka autoszomális trisomiák (RAT) eseteiről lepényre korlátozódó mozaikosság (CPM) esetén

CPM RAT esetek	Életkor	Invazív beavatkozás	Indikáció	Citogenetikai eltérés/ Mozaikosság típusa	Lepényi biokémiai paraméterek	Praenatalis ultrahangeltérés	Kimenetel	Potsnatalis/ Fetopathológiai eredmények
1. 46,XY/48,XY,+3,+8	19 éves Grav: 2 Para: 1	CVS, Grav.s.13. AC, Grav.s.15.	Kombinált szűrés	Trophoblast: 2% Mesenchyma: 0% Amnion: 0% CPM1.	DR 1:45 PAPP-A: 0,62 MOM, βHCG: 0,98 MOM	—	SC Grav.s.38.	2950 gr, egészséges
2. 46,XY/47,XY,+7,+ mar	30 éves Grav:1 Para: 0	CVS, Grav.s.13. AC Grav.s.16.	Kombinált szűrés	Trophoblast: 40% Mesenchyma: 0% Amnion: 0% CPM1.	ER/PR 1:50 PAPP-A: 0,06 MOM, βHCG: 0,98 MOM	—	n.a.	nincs adat
3. 46,XY/47,XY,+7	39 éves Grav:5 Para: 1	. CVS, Grav.s.13. AC Grav.s.17.	Anyai életkor	Trophoblast: 31% Mesenchyma: 0% Amnion: 0% CPM1.	Nem történt	—	SC Grav.s.37.	2700 gr, egészséges
4. 46,XY/47,XY,+9	41 éves Grav:4 Para: 2	. CVS, Grav.s.12. AC Grav.s.15.	Anyai életkor	Trophoblast: 100% Mesenchyma: 0% Amnion: 0% CPM1.	Nem történt	—	Partus maturus Grav.s.40.	3875 gr, egészséges Posztpartum lepény FISH: 20% 9-es kromoszóma mozaikosság
5. 46,XY/47,XY,+9	22 éves Grav:3 Para: 0	CVS, Grav.s.12. AC Grav.s.18.	UH eltérés	Trophoblast: 100% Mesenchyma: 0% Amnion: 0% CPM1.	Nem történt	NT: 3,0 mm	SC Grav.s.40.	3900 gr, egészséges
6. 46,XY/47,XY,+10	38 éves Grav: 2 Para: 1	CVS, Grav.s.14. AC Grav.s.16.	Anyai életkor	Trophoblast: 35% Mesenchyma: 0% Amnion: 0% CPM 1.	Nem történt	—	Spontán abortus	nincs adat
7. 46,XY/47,XY,+20	26 éves Grav: 1 Para: 0	CVS, Grav.s.14. AC Grav.s.18.	Kombinált szűrés	Trophoblast: 100% Mesenchyma: 65% Amnion: 0% CPM3.	DR 1:72 PAPP-A: 0,33 MOM, βHCG: 4,2 MOM	EIF	Partus maturus Grav.s.40.	3540 gr, egészséges

A valódi magzati RAT (TFM) hét esetéből hatban az anyai életkor 37 év feletti volt, az átlag életkor 38,6 évnél bizonyult. Az invazív beavatkozás okai döntően az anyai életkor (3/7) és/vagy ultrahangeltérések (4/7) voltak. Az ultrahang anomáliák súlyos szervi eltérések (faciális dysmorphismus, micrognathia, hydrops, szívfejlődési rendellenesség) vagy multiplex második trimeszteri minor eltérések voltak. A 7-ből 5 esetben az ultrahang- és a fetopathológiai vizsgálat magzati arceltérést mutatott.

Az első trimeszteri NT az 5. eset kivételével (20-as trisomia) normál tartományú volt. Első trimeszteri kombinált szűrés a legtöbbször nem történt, így általában nem ismertek a lepényi faktorok. Kóros biokémiai szűrési eredmény egy esetben ismert (7. eset, 22-es trisomia). A TFM RAT eseteiben a terhesség kimenetele általában kedvezőtlen volt, bár két mozaikos esetben (3. eset: mozaikos 12-es trisomia, 45%-os mozaikosság amnionból, gemini B magzatnál; 6. eset: mozaikos 20-as trisomia, 46%-os mozaikosság amnionból) normál fenotípusú újszülött született ismert szervi rendellenesség nélkül (13. táblázat).

5.2.3. Kisméretű számfeletti marker kromoszóma (sSMC)

A kisméretű számfeletti marker kromoszómákból (sSMC) két mozaikos esetet találtunk. Az egyik eset Pallister-Killian szindróma (PKS, 12ip), a másik eset pedig a 16-os kromoszóma 16p11.2p11.1 szakaszának marker kromoszómája volt [Tidrenczel és mtsai 2018]. Az anyai életkor mindkét esetben 35 év feletti volt. Az invazív beavatkozást az egyik esetben az anyai életkor, a másikban az anyai életkor mellett észlelt ultrahangeltérések miatt végeztük el, melyek faciális dysmorphismus, micrognathia és multiplex minor jelek voltak. Mindkét esetben a hagyományos citogenetikai vizsgálatok kiegészítésére került sor (14. táblázat).

13. táblázat. Összefoglaló táblázat a ritka autoszomális trisomiák (RAT) eseteiről valódi magzati mozaikosság (TFM) esetén

TFM RAT esetek	Életkor	Invazív beavatkozás	Indikáció	Citogenetikai eltérés/ Mozaikosság típusa	Lepényi biokémiai paraméterek	Praenatalis ultrahangeltérés	Kimenetel	Potsnatalis/ Fetopathológiai eredmények
1. 46,XX/47,XX,+9	38 éves Grav: 1 Para:0	AC, Grav.s.20.	UH eltérés	Amnion: 100% Placenta: 0% Fetus: 43-85% TFM5.	Nem történt NIPT negatív	Faciális dysmorphismus: micrognathia, hypotelorizmus. Korai IUGR, SUA, EIF, PRUV, agykamra tágulat, echogén bél	TOP Grav.s.22.	Fetopathológia: 286 gr Faciális dysmorphismus: micro- és retrognathia, kis orr, mélyen ülő fülek, hypotelorizmus. Agykamra tágulat. Posztabortum FISH: Placenta: 46,XX Fibroblast 85%, aCGH 43% mozaikos
2. 46,XX/47,XY,+9	40 éves Grav: 3 Para: 1	CVS, Grav.s.15.	UH eltérés	Trophoblast: 100% Mesenchyma: 100% TFM6.	Nem történt	Hypoplasziás orrcsont (NB). Kóros szívkep, TOF, pulmonalis atrésia.	TOP Grav.s.16.	Fetopathológia: 112 gr Fallot-tetralógia. Postabortum FISH: placenta 80% fetus 90% mozaikos
3. 46,XX/47,XX,+12	38 éves Grav: 5 Para: 4	AC Grav.s.19.	Anyai életkor	Amnion: 45% TFM4-6.	Nem történt	—	SC, Partus praematurus Grav.s.31. Gemini „B”	1490 gr, Normál koraszülött fenotípus Posztpartum FISH Vizelet és szájnyalvárhártya: 5% mozaikos
4. 46,XX/47,XX,+12	38 éves Grav: 1 Para: 0	CVS, Grav.s.11. AC Grav.s.16	Anyai életkor	Trophoblast: 85% Mesenchyma: 30% Amnion: 20% TFM6.	Nem történt	Faciális dysmorphismus: micrognathia, mélyen ülő fülek. Hydrops, polydactylia, echogén belek.	Méhén belüli elhalás Grav.s.18.	nincs adat
5. 46,XY/47,XY,+20	34 éves Grav: 2 Para: 1	CVS, Grav.s.14.	UH eltérés	Trophoblast: 100% Mesenchyma: 0% Fibroblast: 15% TFM4.	Nem történt	NT: 9,3 mm, Hydrops, Cysticus hygroma, Orrcsont hypoplasia (NB)	TOP Grav.s.14.	Fetopathológia Faciális dysmorphismus: micrognathia, mélyen ülő fülek. Hydrops.

6. 46,XX/47,XX,+20	43 éves Grav: 1 Para: 0	CVS, Grav.s.14. AC Grav.s.16.	Anyai életkor	Trophoblast: 90% Mesenchyma: 0% Amnion: 46% TFM4.	DR 1:891 PAPP-A: 0,44 MOM, βHCG: 1,3 MOM	—	SC Grav.s.38.	3360 gr Normál fenotípus
7. 46,XX/47,XX,+22	41 éves Grav: 6 Para: 0	AC Grav.s.15.	UH eltérés+ Kombinált szűrés	Amnion: 100% TFM 4-6.	DR 1:50 PAPP-A: 0,37 MOM, βHCG: 1,14 MOM	Orrcsont hypoplasia (NB)	TOP Grav.s.18.	Fetopathológia: 180 gr kóros kézfejtartás, nyaki vizenyő

14. táblázat. Összefoglaló táblázat a kisméretű számfeletti marker kromoszóma (sSMC) esetekről

sSMC esetek	Életkor	Invaszív beavatkozás	Indikáció	Citogenetikai eltérés/ módszer	Lepényi biokémiai paraméterek	Praenatalis ultrahangeltérés	Kimenetel	Potsnatalis/ Fetopathológiai eredmények
1. Kariotípus: 47,XY,+mar[45]/46,XY Teljes kariotípus: 47,XY,+mar[70].arr[GRCh38]16p11.2p11.1(31699804_35989873)x3dn/46,XY[30].	42 éves Grav: 2 Para: 1	CVS, Grav.s.14. AC, Grav.s.17.	Anyai életkor	CVS: Trophoblast: 67% Mesenchyma: 68% AC Amnion: 100% aCGH: arr[GRCh38]16p11.2p11.1(31699804_35989873)x3 TFM6. marker	Nem történt	—	SC Grav.s.38.	3360 gr, egészséges fenotípus Postnatalis aCGH: vér lymphocyta 65%, szájnyálkahártya 45% mozaikos marker Végső kariotípus: 47,XY,+min(16)(:16p11.2→p11.1):dn[64]/46,XY[36].
2. Kariotípus: 47,XY,+mar/46,XY Teljes kariotípus: 46XY(13)/47XY+i(12)(p10)(12).ish i(12)(p10)(wcp12+) Pallister-Killian sz.	36 éves Grav: 2 Para: 0	AC Grav.s.19	UH eltérés	FISH, Multicolour FISH, Kariotípus Amnion: 48% TFM4-6. marker	Nem történt	Faciális dysmorphismus: micrognathia, hypertelorismus, NF: 6,2 mm, agykamrák: 10 és 9,2 mm, rövid csöves csontok, polyhydramnion.	TOP Grav.s.22.	Fetopathológia: 545 gr, faciális dysmorphismus: micrognathia, hypertelorismus, rövid orr, benyomott orrgyök. Posztabortum kariotípus és FISH: Fibroblast 70% 12ip Köldökzsinór: 55% 12ip mozaik marker

5.2.4. Poliploidia

A poliploidia 6 esetéből kettőben valódi magzati triploidia állt fenn, 4 esetben pedig tetraploid CPM-t találtunk. A magzati triploidia eseteiben súlyos korai ultrahangeltérések (faciális dysmorphismus és korai IUGR) voltak láthatóak.

5.2.5. A gyakori és a ritka magzati kromoszóma-rendellenességek kimutatásához szükséges diagnosztikus vizsgálatok elemzése

A gyakori és a ritka magzati kromoszóma-rendellenességek kimutatásához szükséges diagnosztikus vizsgálatok elemzése a 15. táblázatban látható. A kromoszóma-rendellenességek 76%-a korai terhességi időszakban, CVS útján került diagnosztizálásra. A gyakori kromoszóma-rendellenességek 71,9%-ában a CVS elegendő volt a diagnózis felállításához, míg a ritka kromoszómaeltérésekben az esetek döntő részében CVS-t követően AC-re is szükség volt (15. táblázat).

15. táblázat. A kromoszóma-rendellenességek előfordulása a diagnosztikus módszerek tükrében

Kromoszómaeltérés típusa	n (db, %)	CVS (n, %)	AC (n, %)	CVS/AC aránya
<u>Gyakori kromoszómaeltérés</u>	153 (76,5%)*	110/153 (71,9%)**	43/153 (28,1%)**	2,56**
T21	92	69/92	23/92	3
T18	31	17/31	14/31	1,21
T13	8	5/8	3/8	1,67
SCA	22	19/22	3/22	6,3
<u>Ritka kromoszómaeltérés</u>	27 (13,5%)*	24/27 (88,9%)	24/27 (88,9%)	1**
Poliploidia	6	6/6	4/6	1,5
STR <i>de novo</i>	5	3/5	4/5	0,75
RAT	14	14/14	14/14	1
sSMC	2	1/2	2/2	0,5
<u>Ritka, familiáris kromoszómaeltérés</u>	20 (10%)*	18/20 (90%)	2/20 (10%)	9
STRpat/mat	20	18/20	2/20	
Összesen	200 (100%)	152/200 (76%)**	69/200 (34,5%)**	

*p=0,001, **p=0,001

A diagnózis megállapítása így magasabb terhességi hétre esett, mint a gyakori aberrációkban (16,1-13,8 hét, p=0,000001). Az átlag anyai életkor a gyakori és ritka kromoszóma-rendellenességben nem különbözött egymástól és meghaladta mindkét csoportban a 35 évet. ArrayCGH vizsgálatra sSMC, STR és RAT esetekben volt szükség (16. táblázat).

16. táblázat. A kromoszóma-rendellenességek klinikai jellemzői

Kromoszómaeltérés típusa	Átlag anyai életkor (év, CI 95%)	Terhesség átlag ideje a diagnózis felállításakor (hét, CI 95%)	Dg-hoz használt genetikai módszer
<u>Gyakori kromoszómaeltérés</u>	36,3 (35,2-37,4)	13,8 (13,4-14,2)*	
T21	36,6	14,2	Kario, FISH
T18	38	13,1	Kario, FISH
T13	35	12,8	Kario, FISH
SCA	36	14	Kario, FISH
<u>Ritka, de novo kromoszómaeltérés</u>	35,5 (33,1-37,9)	16,1 (15,2-17)*	
Poliploidia	36	15	Kario, FISH
STRde novo	35,6	15,8	Kario, FISH, aCGH
RAT	34,8	16,4	Kario, FISH, aCGH
sSMC	39	18	Kario, FISH, aCGH
<u>Ritka, familiáris kromoszómaeltérés (STRpat/mat)</u>	35,5 (34,4-36,6)	13 (12,2-13,8)	Kario, FISH, aCGH
*p=0,00001			

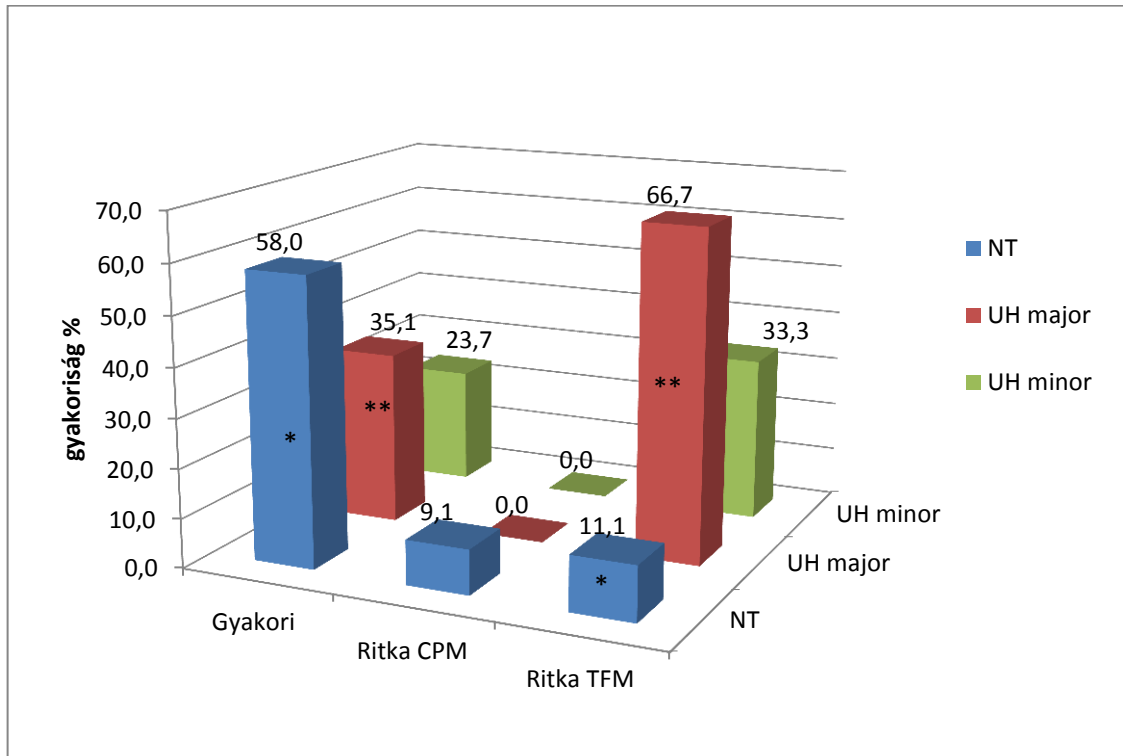
Feldolgoztam a magzati kromoszóma-rendellenességek és a fetoplacentáris mozaikosság előfordulását (17. táblázat). A gyakori kromoszómaeltérések 12,4%-a bizonyult mozaikosnak (T21 9,8%, T18 3,2%, SCA 40%, összesen 19 eset) és nagy részében (9,1%) valós magzati mozaikosság (TFM) fordult elő. A ritka, *de novo* kromoszóma-rendellenességekben mozaikosságot RAT, sSMC és poliploidia esetekben mutattunk ki (21 eset, 77,8%, $p=0,001$) és gyakoribb volt a CPM (12/21, 57%), míg ritkább a TFM (9/21, 43%). Az összesen 40 mozaikos esetből 17 (42,5%) lepenyre korlátozódott (CPM). A lepenyszövet-mintavételek 2,7%-a (36/1334), a magzatvízminták 1%-a (12/1170) bizonyult mozaikosnak.

17. táblázat. A fetoplacentáris mozaikosság típusai és gyakorisága a prae-natalis vizsgálatok során, a gyakori és a ritka kromoszóma-rendellenességekben

Kromoszóma-eltérés típusa	Mozaikos esetek (n, %)	Mozaikos eset/ CVS	Mozaikos eset/ AC	CPM	TFM
Gyakori kromoszóma-eltérés	19/153 (12,4%)*	16 (10,4%)**	3 (2%)**	5 (3,3%***)	14 (9,1%***)
Ritka, <i>de novo</i> kromoszóma-eltérés	21/27 (77,8%)*	20 (74%)**	9 (33,3%)**	12(44,5%***)	9 (33,3%***)
Ritka, familiáris kromoszóma-eltérés	0/20	–	–	–	–
Összesen	40/200 (20%)	36/1334 (2,7%)**	12/1170 (1%)**	17/200 (8,5%***)	23/200 (11,5%***)

*p=0,001, **p=0,001, ***p=0,039

A gyakori és a ritka kromoszóma-rendellenességekhez társuló ultrahangeltéréseket az 5. ábrán foglaltam össze. A nemi kromoszómaeltérések (SCA) ultrahangeltéréseit nem vizsgáltam ebben az elemzésben, mert nagyon heterogén csoportot képeznek és számos ebbe a csoportba tartozó kórkép nem társul ultrahangeltéréssel. A gyakori kromoszóma-rendellenességek közül a három gyakori trisomiát (T21, T18, T13) elemeztem. Down-szindrómában nem volt különbség a mozaikos (TFM) és nem-mozaikos esetek ultrahangeltérései között. A három gyakori triszómiában együttesen kóros NT 58%-ban, major szervi rendellenesség 35%-ban, minor jel 24%-ban igazolódott. *De novo*, ritka kromoszómaeltérések lepényre korlátozódó formájában (CPM) ultrahangeltérés alig ábrázolódott. TFM esetekben kóros NT egy esetben társult (11%), míg a major rendellenességek gyakorisága 59% volt (döntően faciális dysmorphismus, micrognathia, arcprofil eltérések). A gyakori és a ritka, *de novo* kromoszóma-rendellenességek TFM típusa között szignifikáns különbség volt kimutatható a társuló kóros NT (p=0,006) és a major rendellenességek tekintetében (p=0,047).



5. ábra. A gyakori és ritka kromoszóma-rendellenességekhez társult ultrahangeltérések (major, minor UH-eltérések és kóros NT) (* $p=0,006$, ** $p=0,047$)

A 18. táblázat a mozaikosság lepenyre korlátozódó (CPM) és valódi magzati (TFM) típusa közötti klinikai különbségeit mutatja be ugyanazon betegcsoport, a RAT esetein keresztül (7%). Szignifikáns különbség volt kimutatható a CPM és TFM esetek között a társuló major magzati ultrahangeltérések és az egészséges élvészülés szempontjából ($p=0,049$). A TFM RAT csoportban az átlag anyai életkor 38,9 év, CPM esetekben pedig 30,7 év volt ($p=0,038$).

18. táblázat. A lepényre korlátozódó (CPM) és a valódi magzati (TFM) mozaikosság klinikai különbségeinek a bemutatása a ritka autoszomális trisomiák esetein keresztül

Ritka autoszomális trisomiák (RAT)	Átlag anyai életkor (év, 95% CI)	Kóros tarkóredő (NT>3 mm)	Major ultrahang-eltérés	Egészséges élveszülés
CPM (n=7)	30,7 (22,6-38,8) *	1/7	0/7**	6/7***
TFM (n=7)	38,9 (36,3-41,5) *	1/7	5/7**	2/7***

*p= 0,038, **p=0,049, ***p=0,049

5.3. A DiGeorge-szindróma praenatalis vizsgálata

A vizsgálatunk harmadik részében 2016-2021 között a Honvédkórház Genetikai Centrumában összesen 57 esetben végeztünk DiGeorge-szindrómára célzott diagnosztikai vizsgálatot, mely részletes összefoglalása a 19. táblázatban látható. A táblázat a páciens adatokat, a társuló ultrahangeltéréseket, az invazív mintavétel módját és a genetikai eredményeket tartalmazza. Pirossal a kóros eseteket emeltem ki. Lepényi, magzatvízmintából vagy magzati szövetekből a TBX1-génre specifikus FISH-próbával történt a DGS vizsgálata.

19. táblázat. A Honvédkórház Genetikai Centrumában 2016-2021 között DiGeorge-szindróma irányában elvégzett molekuláris genetikai vizsgálatok összefoglalása

	Páciens	UH eltérés	Mintavétel	Eredmény
1.	33 éves, G2, P1, Grav.s. 19.	Jobb oldali aortaív (RAA), ductus Botalli szűkület	CVS	46,XY
2.	40 éves, G2, P1, Grav.s. 20.	RAA	GAC	46,XX
3.	29 éves, G1, P0, Grav.s. 21.	Truncus arteriosus communis (TAC)	abortum	46,XX
4.	29 éves, G1, P0, Grav.s. 20.	Komplex vitium (tág jobb szívfél, VSD, tág aorta, ductus Botalli agenesia, Szabálytalan lefutású DV, v. cava sup. sin. persistens)	CVS	46,XY
5.	37 éves, G2, P1, Grav.s. 15.	Teljes nagyér transpositio (TGA)	CVS	46,XX
6.	30 éves, G1, P0, Grav.s. 20.	TOF	CVS	46,XY
7.	31 éves, G2, P1, Grav.s. 21.	Supravalvularis aorta stenosis (SVAS)	GAC	46XY
8.	23 éves, G3, P2, Grav.s. 13.	Komplex vitium (VSD, aorta és mitralis billentyű atresia, DV kóros áramlás, hypoplasiás bal kamra)	abortum	46XY
9.	24 éves, G1, P0 Grav.s. 19.	TOF anyai TOF, SUA	anyai vér CVS	46,XX 46,XY
10.	29 éves, G1, P0, Grav.s. 19.	RAA, EIF	CVS	46,XY
11.	38 éves, G1, P0, Grav.s. 21.	RAA	CVS	46,XY
12.	36 éves, G1, P0, Grav.s. 20.	RAA, NF	GAC	46,XY
13.	36 éves, G1, P0, Grav.s. 21.	RAA	GAC	46,XX
14.	30 éves, G1, P0, Grav.s. 20.	VSD, pulmonalis atresia, CPC, EIF,	GAC	46,XY
15.	37 éves, G2, P1, Grav.s. 17.	TOF, RAA	GAC	46,XX
16.	27 éves, G1, P0, Grav.s. 13.	RAA	CVS	46,XY
17.	35 éves, G2, P1, Grav.s. 18.	Komplex vitium (tricuspidalis atresia, hypoplasiás jobb kamra, pulmonalis ágak és ductus venosus, VSD, ASD)	GAC	46,XX
18.	43 éves, G2, P0, Grav.s. 21.	TOF	GAC	46,XY
19.	32 éves, G4, P2, Grav.s. 17.	Aortaív hypoplasia, SUA	GAC	46,XY
20.	27 éves, G2, P1, Grav.s. 21.	RAA	CVS	46,XX
21.	29 éves, G2, P0, Grav.s. 19.	Aberráns lefutású jobb a. subclavia (ARSA), retrognathia	CVS	46,XY
22.	43 éves, G4, P2, Grav.s. 18.	Anamnézisben DGS gyanúja	GAC	46,XY
23.	33 éves, G3, P2, Grav.s. 20.	RAA	GAC	46,XX
24.	28 éves, G1, P0, Grav.s. 19.	RAA	CVS	46,XX
25.	30 éves, G1, P0, Grav.s. 17.	Kamrai dysproportio, szűk bal szívfél	GAC	46,XY
26.	36 éves, G1, P0, Grav.s. 21.	VSD, pulmonalis atresia	CVS	46,XX
27.	36 éves, G2, P1, Grav.s. 21.	RAA, DAA	CVS	46,XY
28.	35 éves, G3, P1, Grav.s. 21.	Kettős kiáramlású jobb kamra (DORV), VSD, Anteroponált arteria pulmonalis	CVS	46,XX
29.	30 éves, G1, P0, Grav.s. 18.	NIPT: 2,9 Mb deletió	GAC, aCGH	46,XX
30.	40 éves, G2, P1, Grav.s. 15.	TOF, EIF, orrcsont hypoplasia, faciális dysmorphismus	CVS	47,XX,+9
31.	38 éves, G2, P1, Grav.s. 12.	Első gyermek DGS	CVS	46,XY
32.	32 éves, G2, P1, Grav.s. 16.	Aortaív hypoplasia, kamrai dysproportio, EIF	CVS	46,XY
33.	35 éves G2, P0, Grav.s. 19.	RAA, DAA	GAC	46,XY
34.	32 éves, G1, P0, Grav.s.19.	Nyúlajak, SVPS	GAC	46,XY
35.	42 éves, G2, P0, Grav.s.20.	ARSA	CVS	46,XX
36.	27 éves, G11,P2, Grav.s.19.	DORV, VSD, hypoplasiás bal kamra és aortaív, nagyerek transpozíciója, NF	GAC	46,XX
37.	34 éves, G2, P1, Grav.s.20.	RAA, Gemini „B”, TTTS	GAC	46,XX
38.	30 éves, G4, P2, Grav.s.19.	RAA	CVS	46,XY
39.	29 éves, G2, P2, Grav.s.22.	DORV, ARSA	abortum	46,XY
40.	40 éves, G4, P2, Grav.s.16.	Előző gyermek DGS	GAC	46,XY
41.	33 éves, G1, P0, Grav.s.12.	NT: 4,2 mm	CVS, aCGH	TBX1 3dup(22) (q11.21q11.21)
42.	37 éves, G4, P0, Grav.s.16.	RAA	CVS	46,XY

43.	41 éves, G3, P0, Grav.s.20.	ARSA, thymushypoplasia	CVS	46,XX
44.	29 éves, G1, P0, Grav.s.20.	RAA	GAC	46,XX
45.	34 éves, G3, P1, Grav.s.21.	RAA	CVS	46,XX
46.	34 éves, G2, P0, Grav.s.21.	RAA	CVS	46,XX
47.	41 éves, G4, P1, Grav.s.15.	RAA	CVS	46,XY
48.	35 éves, G3, P0, Grav.s.19.	RAA, ARSA	CVS	46, XY
49.	33 éves, G1, P0, Grav.s.20.	RAA, hydrocephalus, corpus callosum dysgenesis	CVS	46,XX 1p36deléció neg
50.	37 éves, G3, P1, Grav.s.19.	Inlet VSD, NF: 6,5 mm	GAC	46,XY
51.	39 éves, G1, P0, Grav.s.17.	VSD, pulmonalis atresia, thymushypoplasia, SUA, EIF	CVS	TBX1 1del(22) (q11.21q11.21)
52.	33 éves, G3, P2, Grav.s.20.	TOF, thymushypoplasia, RAA, ARSA	abortum	TBX1 1del(22) (q11.21q11.21)
53.	31 éves, G1, P0, Grav.s.21.	VSD, pulmonalis atresia, DORV, RAA	abortum	46,XY
54.	39 éves, G3, P2, Grav.s.20.	RAA, SUA, pyelectasia, EIF	CVS	46,XX
55.	35 éves, G2, P0, Grav.s.21.	RAA, thymushypoplasia, ARSA	CVS	46,XX
56.	22 éves, G1, P0, Grav.s.14	TOF, thymushypoplasia, EIF	abortum	TBX1 1del(22) (q11.21q11.21)
57.	38 éves, G3, P0, Grav.s.19.	DORV, ajak-szájpad hasadék	abortum	46,XY

A CVS/AC aránya 53% (28) / 35% (20) volt. A vizsgált páciensek átlag anyai életkora 33,6 évnek bizonyult. A diagnosztikus módszer elvégzésének átlag ideje a 18,6 hét volt, azonban 14 esetben az invazív beavatkozás a betöltött 21. terhességi hét után történt (25%). Hét esetben (12%) súlyos szívrendellenesség miatt TOP történt, így ezen esetekben abortumból, fibroblastból történt az elemzés.

Az elvégzett vizsgálatokat és azok eredményeit, az orvosi indikációk szerint csoportosítva a 20. táblázatban foglaltam össze.

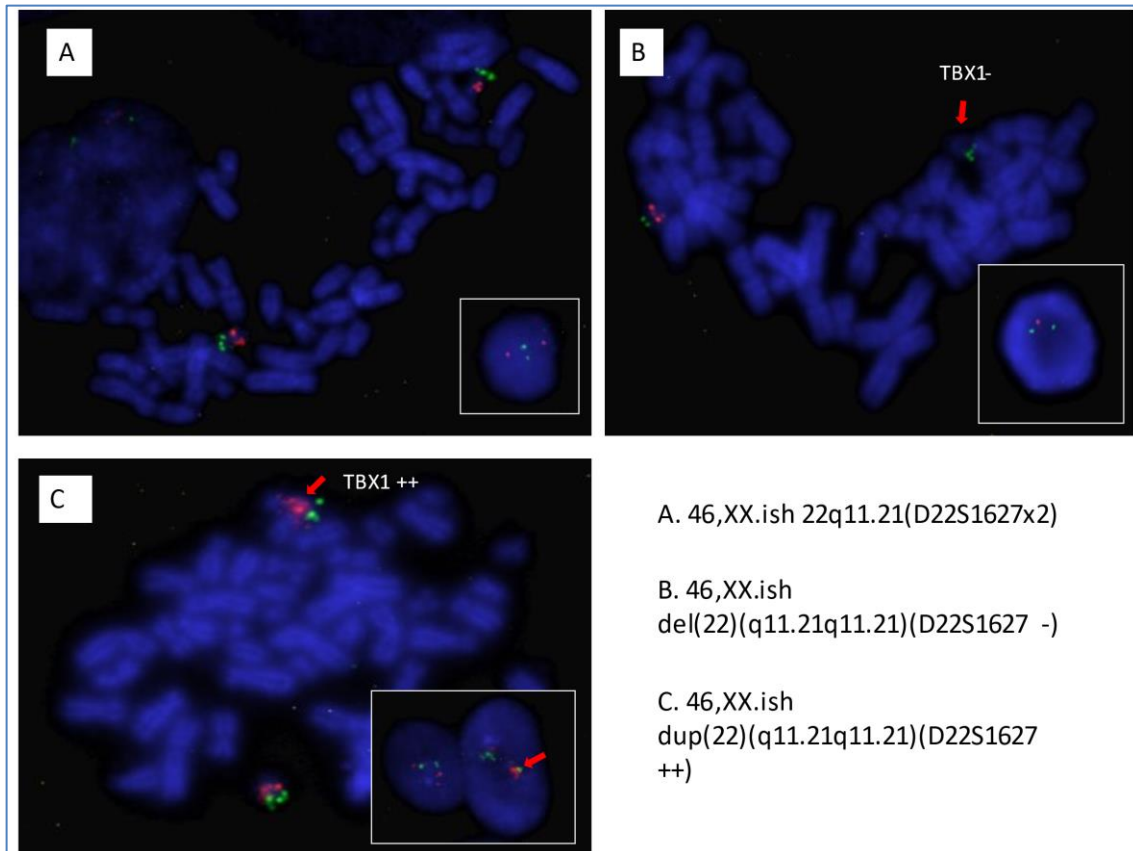
Anyagunkban a vizsgálat indikációja a leggyakrabban az izolált jobb oldali aortaív (RAA), a VSD különböző társulásai és a TOF voltak. Az izolált RAA összesen 20 esetéből DiGeorge-szindrómát nem igazoltunk. Hat esetben az RAA más rendellenesség részeként fordult elő, asszociált formában. Az 57 eset kapcsán négy esetben igazoltunk DiGeorge-szindrómát (7%). A második trimeszterben VSD és pulmonalis atresia, illetve TOF eseteiben igazolódott 22q11 microdeletio a TBX1-génben. Mindhárom esetben a magzati mellkas praenatalis UH-vizsgálata kóros, 0,4 alatti thymus-mellkasi arányt is mutatott (thymus-thoracic/TT ratio), tehát thymushypoplasia is társult a szívrendellenességekhez. Egy esetben RAA is asszociálódott. Egy negyedik esetben pedig 4,2 mm-es vastagságú kóros tarkóredő

észlelése esetén az aCGH-vizsgálat igazolt 22q11 microduplicatiót, melyet postabortum célzott FISH-vizsgálattal megerősítettünk (6. ábra).

20. táblázat. DiGeorge-szindrómára elvégzett genetikai vizsgálatok indikációi a csökkenő gyakoriság sorrendjében és az eredmények (n=57)

Vizsgálati indikációk	Vizsgálatok száma	Kóros eredmény
Jobb oldali aortaív (RAA)	26	-
- izolált	20	-
- asszociált (cardialis)	5	(1*)
- asszociált (extracardialis)	1	-
VSD	8	
- izolált	1	-
- VSD+ pulmonalis atresia	4	1* (25%)
- VSD+ komplex szívvelterés	3	-
Falot-tetralógia (TOF)	7	2* (28%)
Kettős kiáramlású jobb karma (DORV)	4	-
Terhelő anamnézis	3	-
Aortaív hypoplasia	3	-
Supravalvuláris aorta/pulmonalis stenosis (SVAS, SVPS) (Williams Beuren-sz. diagnosztika is történt)	2	-
Aberráns lefutású jobb a. subclavia (ARSA)	2	-
Kóros tarkóredő-vastagság (NT)	1	1**
Truncus arteriosus communis (TAC)	1	-
Teljes nagyér transpositio (TGA)	1	-
Kóros NIPT eredmény	1	-
*22q11 microdeletio		3
**22q11 microduplicatio		1

Egy esetben a vizsgálat indikációja DiGeorge-szindrómára pozitív SNP-alapú NIPT szűrési eredmény volt (22q11 DiGeorge kritikus régióban egy 2.9 Mb nagyságú deletió), melyet a 21. héten nyert lepényi mintából elvégzett FISH- és konfirmáló aCGH-vizsgálat nem igazolt, a NIPT vizsgálati eredmény tehát fals pozitívnak bizonyult.



6. ábra. Praenatalis vizsgálatok DiGeorge-szindrómára, célzott TBX1-génre specifikus FISH-próbával. A- normál kópiaszám. B- 22q11 microdeletio. C- 22q11 microduplicatio

Két magzati mintát Williams-Beuren-szindróma irányában is vizsgáltunk a 7q11.23 régióra specifikus FISH-próbával, itt a vizsgálat oka supraaortális stenosis (SVAS, SVPS) volt. Egy esetben pedig, a szívrendellenességhez (RAA) társuló hydrocephalus miatt, célzott FISH-próbát alkalmaztunk 1p36 microdeletio vizsgálatára.

6. Megbeszélés

6.1. A Down-szindrómához társult magzati cardiovascularis eltérések

A nemzetközi szakirodalomban számos kohorsz és teljes populációt vizsgáló adatokon alapuló közlemény foglalkozik a szívrendellenességek előfordulásával DS-ban (1. táblázat). A teljes populációs adatokon nyugvó, postnatalis tanulmányok azt mutatják, hogy Down-szindrómában a CHD prevalenciája 32-56% közötti [Kallen és mtsai 1996, Stoll és mtsai 1998, Torfs és Christianson 1998, Freeman és mtsai 2008, Morris és mtsai 2014, Stoll és mtsai 2015, Bergström és mtsai 2016, Santoro és mtsai 2018]. A sokkal kisebb esetszámú praenatalis tanulmányok adatai ugyanakkor arra utalnak, hogy DS-ban a méhen belül kimutatott CHD-k ugyan változatos eloszlást mutatnak (8-55%), de a prevalencia általában jóval alacsonyabb [Hyett és mtsai 1995, Respondek-Liberska és mtsai 1999, Paladini és mtsai 2000, Mogra és mtsai 2011, Morris és mtsai 2014].

Hyett és munkatársai tanulmányukban kifejezetten nagy arányban találtak DS-hoz társuló CHD-t az első trimeszterben (56%). A vizsgálat szívó curettage-zsal befejezett terhességekben egy speciális microdisszekciós fetopathológiai technikát alkalmazott. A szerzők Down-szindrómára magas kockázatú populációt vizsgáltak és kóros NT esetén 36 magzathoz 22-ben igazoltak VSD-t a fenti módszerrel [Hyett és mtsai 1995]. Paladini és munkatársai 41 igazoltan Down-szindrómás magzathoz 56%-os CHD prevalenciát találtak magzati echocardiographiás vizsgálattal (AVSD és VSD) [Paladini és mtsai 2000]. Ez a tanulmány igazolta a CHD-k legmagasabb praenatalis előfordulását DS-ban, ugyanakkor az esetszám kifejezetten alacsony volt. Mogra és munkatársainak a munkája az egyedüli tanulmány, amely praenatalisan nagyszámú esetet dolgozott fel úgy, hogy minden esetben magzati echocardiographiás vizsgálat is történt egy erre specializált angliai magzati szívcentrumban [Mogra és mtsai 2011]. A vizsgálat a CHD gyakoriságát 34%-nak találta és elsődlegesen AVSD igazolódott.

Amennyiben azokat az eseteket nem vették figyelembe a statisztikai értékelésnél, amikor a beküldés oka gyanított CHD volt, a prevalencia lecsökkent 24%-ra. A tanulmány funkcionális szíveltéréseket is vizsgált, mely 37%-nak bizonyult és ezek döntő része első trimeszteri TR volt. 2014-ben közzétették azt a tanulmányt, amely nagy esetszámú, teljes populációs szintű prae- és postnatalis adatot is tartalmaz [Morris és mtsai 2014]. Az adatbázis 20 európai ország központi regiszterének (European Surveillance of Congenital Anomalies Central Register, EUROCAT) összesen mintegy 14 ezer Down-szindrómás esetét dolgozta fel 2000 és 2014 között. Összességében, a megszületett DS esetek 44%-ában találtak szíveltérést postnatalisan, míg ez az adat praenatalis ultrahangvizsgálatokkal 8% volt. Fetopathológiai vizsgálat alkalmazása esetén a CHD gyakorisága 18%-ra emelkedett (1. táblázat).

Tanulmányunk a legnagyobb tercier praenatalis magyarországi centrum anyagában, 20 éves időtartamban (1999-2018) a 21-es trisomiás magzatok adatait dolgozta fel és vizsgálta a cardiovascularis eltéréseket. A tanulmányunk egyik erőssége, hogy hosszú időtartamban, nagyszámú Down-szindrómás betegcsoport adatainak a feldolgozását végeztük el. A 462 vizsgált Down-szindrómás magzat alig alacsonyabb szám, mint Mogra és munkatársai szintén egycenteres tanulmányának betegszáma (487 magzat). Adataink az EUROCAT tanulmányhoz képest [Morris és mtsai 2014] a DS asszociált UH és FPATH felismert CHD-k magasabb arányát igazolta. Jelen vizsgálatunk során összesen 90 magzati szíveltérést igazoltunk ultrahangvizsgálattal 462 Down-szindrómás magzathoz (20%), a felismerési arány pedig 27%-ra emelkedett fetopathológiai vizsgálat alkalmazásával együtt. Az ultrahangvizsgálat önmagában a CHD-k 70%-át (1999-2008) és 62%-át (2009-2018) volt képes felismerni (átlagosan 66%), mely a teljes Down-szindrómás kohorszra vonatkozóan 13,9% és 12%-nak felel meg a két 10 éves periódusban.

A jelen tanulmánynak ugyanakkor számos korlátja van. Először is ez egy retrospektív, nem-populációs szintű, egycenteres vizsgálat. Hátránya, hogy az esetek egy részében, kb. 11%-ban a terhesség kimenetele nem volt ismert, így az esetlegesen más intézményben elvégzett FPATH-vizsgálatok eredménye nem volt elérhető. A maradék vizsgálati kohorszban a termináció és a méhen belüli spontán elhalás aránya

88% volt. Az élveszülések esetén a postpartum adatok nem ismertek, a szülés után rutin kardiológiai vizsgálat nem történt, így a CHD-k egy kis része felismeretlen maradhatott. Az adataink így, a teljes vizsgált populáció kb. 78%-át reprezentálják. Másik hátránya a tanulmányunknak, hogy magzati kardiológiai vizsgálat nem történt meg minden diagnosztizált DS esetben, mely a DS-asszociált CHD felismerési arányát bizonyára növelte volna [Gardiner 2018]. Egyes szívrendellenességek így rejtve maradhattak.

6.1.1. A Down-szindrómához kapcsolódó klinikai és demográfiai jellemzők

A szakirodalmi adatok arra utalnak, hogy a szívrendellenességek előfordulása a teljes populációban és Down-szindrómás betegek esetében is összefügghet a nemi különbségekkel [Sokal és mtsai 2014]. Egyes szerzők szerint, Down-szindrómás nőknél gyakrabban figyelhető meg congenitalis szívfejlődési rendellenesség. Morris és munkatársainak vizsgálata (2014) azt mutatta, hogy egy európai betegpopulációban a septumdefektusok (VSD, AVSD, ASD) gyakoribbak voltak lányoknál, míg a TOF prevalenciája magasabb volt fiúknál. Egy újabban publikált olaszországi kohorsz vizsgálatban is emelkedett CHD arányt találtak nőknél, amely arra utal, hogy önmagában a nemnek módosító hatása lehet a CHD kialakulásában Down-szindrómás betegeknél [Santoro és mtsai 2018]. Más szerzők azonban a vizsgálataik kapcsán nem találtak különbséget lány és fiú magzatok között DS és CHD vonatkozásában, habár az AVSD gyakorisága magasabb volt lány magzatoknál [Mogra és mtsai 2011]. A saját adataink elemzése során jelentős, bár statisztikailag nem szignifikáns különbséget találtunk DS-ás magzatoknál a CHD előfordulása tekintetében. Down-szindrómás fiú magzatoknál magasabbnak találtuk a nem-strukturális szívvelterések gyakoriságát és magasabb volt a CHD nélküli állapot, azonban a leány 21-es trisomiás magzatoknál mind a két 10 éves időszakban jóval magasabb volt a strukturális CHD előfordulása.

Több tanulmány is vizsgálta azt, hogy populációs szinten az anyai életkor milyen hatással lehet a szívrendellenességek kialakulására. Miller és munkatársai azt találták, hogy ha a kromoszóma-rendellenességgel bíró magzatokat nem vették figyelembe és

csak az euploid magzatoknál vizsgálták a CHD előfordulását, akkor a CHD prevalencia az utódban magasabb volt 35 év feletti anyai életkor esetén [Miller és mtsai 2011]. Az anyai életkor rendellenességet fokozó hatása az enyhébb septumdefektusok (VSD, ASD) esetében volt kimutatható ebben a tanulmányban. Egy másik közleményben azonban az Egyesült Királyságban, egy országos szintű populációs adatbázis elemzése során arra jutottak, hogy az anyai életkornak a teljes populációban nincsen szignifikánsan kimutatható hatása a CHD-k kialakulására [Best és Rankin 2016]. Saját adataink azt mutatják, hogy míg az anyai életkor a 2009-2018 közötti időszakban megközelítőleg 1,6 évvel volt magasabb, mint az előző 10 éves periódusban Down-szindrómás magzatok édesanyjánál ($p=0,01$), addig az anyai életkor mindkét 10 éves időszakban szignifikánsan alacsonyabb volt, amikor a DS-hoz strukturális CHD is társult (1,9 és 2,3 évvel kevesebb, mint CHD nélkül). Tanulmányunk így arra utal, hogy az anyai életkor előrehaladása nem rizikófaktora a CHD kialakulásának Down-szindrómában.

Az elmúlt évtizedekben, a prae-natalis tercier centrumokban a beküldési indikációk folyamatos változása figyelhető meg. Amíg hosszú időn keresztül a prae-natalis genetikai konzílium elsődleges oka a 35 év feletti anyai életkor volt, a nagymértékben fejlődő ultrahangtechnika és a nem-invazív szűrőmódszerek széles körű elterjedése a beutalások indikációs profiljának jelentős megváltozásához vezetett. A saját adataink szerint, míg 1998-2009 között a beutalás fő oka az ultrahangeltérések (második trimeszteri minor jelek) és az anyai életkor voltak (47 és 39%), addig 2009-2018 között önmagában az anyai életkori beküldési ok a felére csökkent és az anyai szérumbiokémiai faktorok eltérése (pl. kombinált teszt), illetve az ultrahangeltérések képezték a fő indikációs köröket (33-40%). Érdekes módon azon esetekben, amikor a DS strukturális CHD-val társult, a beküldési indokok szignifikánsan nem változtak a két 10 éves időszak között és mindkét időszakban az ultrahangeltérések bizonyultak az elsődleges beküldési oknak. Szembetűnő, hogy bizonyos szívrendellenesség esetén (ez leginkább a VSD) a második trimeszteri minor jelek mellett, 2009-től fokozatosan előtérbe kerültek a korai, első trimeszteri ultrahang paraméterek (főleg a kóros NT). Szintén fontos megemlíteni, hogy a világszerte 2012-től alkalmazott NIPT szűrési eredményei 2014-től megjelentek a Klinika anyagában, mint beküldési indokok. A NIPT alkalmazása kétségtelenül világszerte forradalmasította a prae-natalis szűrést és

diagnosztikát, a módszer hazai alkalmazása így bizonyára hozzájárult a korai diagnosztikai módszer (CVS) növekedéséhez és az amniocentézisek arányának csökkenéséhez.

Az elmúlt 20 év anyagát két 10-10 éves csoportra bontva elemeztük és összehasonlítottuk a praenatalis adatokat. A tanulmányunk során azt a hipotézist állítottuk fel, hogy az ultrahangtechnika fejlődésével a második periódusban emelkedik a felismert CHD-k aránya. A két időszak között, míg a CHD-k diagnosztikai spektruma és eloszlása változott (pl. ASD, egyéb szíveltérések, társuló anomáliák), addig a szívrendellenességek prevalenciájában szignifikáns különbséget nem igazoltunk. Ennek fő oka az első trimeszteri ultrahangmarkerek (pl. NT) bevezetése és a korai nem invazív, anyai vérből végezhető szűrővizsgálatok (kombinált szűrés, NIPT) széles körű elterjedése. Az első trimeszterben kiszűrt esetek kapcsán az elvégzett korai diagnosztikus eljárások (CVS) számának emelkedése a 21-es trisomia korábbi terhességi korban történő felismeréséhez vezet. A korai diagnózis lehetővé teszi az egy ülésben elvégezhető terhességmegszakítást, a szívó curettage során nyert fragmentált szövetdarabok azonban inkomplett fetopathologiai feldolgozást eredményeznek. Ebben a korai terhességi időszakban a magzati szívultrahang-vizsgálatok felismerési hatékonysága is jelentősen rosszabb. Az idő előrehaladtával javuló ultrahangtechnikai feltételek, a szűrő- és diagnosztikai módszerek fejlődése így a korai felismerés és termináció révén ronthatják, csökkenthetik a CHD-k méhen belüli detektálását a második vizsgált periódusban és mintegy „kiegyenlítették” a két időszak észlelési arányait. 2014 után a hazánkban is elérhető NGS-alapú NIPT a DS nagyon korai, első trimeszteri kimutatásán keresztül, a második 10 éves periódus utolsó 5 évében a társuló magzati szíveltérések felismerését bizonyára tovább csökkentette, ahogyan erről más külföldi centrumok is beszámolnak [Larion és mtsai 2014, Hui és mtsai 2017].

6.1.2. Down-szindrómához társult magzati szívrendellenességek spektruma. A septumdefektusok.

Langford és munkatársai úgy találták, hogy az AVSD jelenléte, normál belső szervi situs esetén a DS esélyét önmagában 107-szeresére növeli meg [Langford és mtsai 2005]. Egy nemrég publikált tanulmány a kromoszóma-rendellenességek és az AVSD összefüggését elemezte az első trimeszteri kombinált szűrés függvényében. 107 olyan magzat esetén, amikor AVSD igazolódott magzati echocardiographiás vizsgálattal, a magzatok 47%-ában DS-t igazoltak [Morlando és mtsai 2017]. Azt találták, hogy az AVSD második trimeszteri diagnózisa akkor is gyakran trisomiát, főleg Down-szindrómát jelzett, ha korábban az első trimeszteri kombinált szűrés során a Down-szindróma matematikai rizikója alacsony volt. A szerzők azt feltételezték, hogy az első trimeszteri komplex szűrés eredményeképpen, a DS korai felismerése emelkedett, mely növelve a korai terhességmegszakítások számát csökkentheti az AVSD-k prevalenciáját a második trimeszterben. Az AVSD-k aránya ugyanakkor relatív stabil, melynek valószínű oka az, hogy a kitolódott anyai életkor emelve a DS (és a jellemzően társuló AVSD) gyakoriságát, mintegy ellensúlyozza a nagyobb számú terhességmegszakításból adódó potenciális AVSD csökkenést.

Bahtiyar és munkatársai egy tercier prae-natalis centrum adatait feldolgozva azt találták, hogy a méhen belül felismert CHD 12,6%-a volt izolált VSD, és a kamrai sövényhiánnyal diagnosztizált magzatok 6,2%-ában 21-es trisomia igazolódott [Bahtiyar és mtsai 2008]. Egy nem szelektált, prospektív kohort tanulmány 279 méhen belül felismert VSD esetet vizsgált, amely 62%-a muszkuláris típusú defektus volt [Tegnander és mtsai 2006]. Az izolált muszkuláris VSD-k csak 1,2%-ban társultak DS-val, míg ez az arány sokkal magasabb, 23,5% volt kisméretű, perimembranosus defektus esetén. A tanulmányban az izolált muszkuláris defektusok egyike sem került méhen belül felismerésre, a perimembranosus eltéréseknél pedig 13% volt a felismerési arány. A méhen belüli kimutatás azonban nagymértékben, 52%-ra nőtt, ha magzati kromoszómaeltérés vagy egyéb extracardialis eltérés is társult a VSD-hez.

Fontos hangsúlyozni, hogy a VSD jóval kevésbé specifikus szíveltérés a 21-es trisomiára, mint az AVSD. Sőt, a VSD esetek háttérében számos más mikroszkópos vizsgálattal detektálható kromoszómaeltérés és egyéb szubmikroszkópos kópiaszámvariáció is állhat. Kisebb esetszámú tanulmányok azt találták, hogy az izolált VSD esetek háttérében 3-5%-ban állhat a hagyományos kromoszómavizsgálattal nem igazolható, de CMA-vizsgálattal kimutatható CNV [Fu és mtsai 2017, Sukenik-Halevi és mtsai 2016]. A legújabb, nagy esetszámú tanulmány 691 praenatalisan felismert VSD esetet dolgozott fel. A szerzők szerint, izolált VSD esetén a CMA-vizsgálat nem nyújtott szignifikáns előnyt a kromoszómavizsgálathoz képest (1,4% kópiaszámvariáció előfordulás), míg a nem-izolált VSD esetén a CMA jelentősen több genetikai eltérést igazolt a kariotipizáláshoz képest. VSD és minor jel esetén 5%-ban, VSD és IUGR esetén 9,5%-ban, VSD és egyéb major, szervi eltérés esetén pedig 18,3%-ban igazolt a CMA addicionális eltérést, amit a hagyományos kariotipizálás nem mutatott volna [Maya és mtsai 2020]. A tanulmány szerint így a CMA praenatalis alkalmazásának az indikációja elsődlegesen akkor áll fenn, ha a VSD más extracardialis rendellenességgel vagy korai méhen belüli retardációval társul.

A saját adatainkban az összes strukturális CHD közel fele AVSD volt, szinte kizárólag az izolált, kiegyensúlyozott kamrai morfológiájú típus. Az AVSD eseteket döntően a praenatalis ultrahangvizsgálattal ismertük fel, a VSD eseteink azonban nagyjából a felét a fetopathológiai vizsgálat igazolta. A két 10 éves periódus között a leginkább feltűnő különbség a 2009 után felismert VSD-vel társuló egyéb cardialis rendellenességek nagyfokú növekedése (kb. 30%) volt, melyek ASD, hypoplasiás bal szívfél, és egyéb funkcionális eltérések (pericardialis folyadék, TR, RV>LV) voltak. 2009 után a VSD eseteknél jelentősen nőtt a kóros NT-vel társulás is, ami valószínűleg annak köszönhető, hogy bevezetésre került az NT mérés szigorú FMF kritériumok szerinti praenatalis vizsgálata Magyarországon. Ugyanakkor, érdekes módon, a VSD és a kóros NT gyakoribb asszociációja önmagában nem emelte meg a VSD méhen belüli felismerését, hiszen a VSD részaránya nem változott a második 10 éves periódusban (2009 után), az előző 10 éves adatokhoz képest. Azon VSD esetek, amelyek UH-vizsgálattal nem kerültek felismerésre, általában nem társultak egyéb ultrahangeltérésekkel, mely arra utal, hogy bármely praenatalisan észlelt ultrahangeltérés jelentősen elősegítette a VSD méhen belüli felismerését DS-ban.

6.1.3. Down-szindrómához társult magzati szívrendellenességek spektruma. A nem-strukturális második trimeszteri szíveltérések

DeVore egy összefoglaló közleményben azt találta, hogy a kamrai disproporcio, mint izolált második trimeszteri marker a DS ultrahangos felismerését 60%-ról 75%-ra emelte. Ezt kiegészítve egyéb ultrahangos eltérésekkel, mint a septumdefektusok, a pericardialis folyadék és a TR, a DS felismerése 91%-ra emelkedett [DeVore 2003]. Mogra és munkatársai 487 Down-szindrómás magzat vizsgálata kapcsán, 179 funkcionális szíveltérést találtak magzati echocardiographiás vizsgálattal [Mogra és mtsai 2011]. A közleményben funkcionális szíveltérésnek az első trimeszteri kamrai disproporciót, a korai mitralis és tricuspidalis regurgitációt sorolták. A leggyakrabban észlelt első trimeszteri TR esetében magas volt a társuló kóros NT aránya. A tricuspidalis billentyűn észlelt regurgitatio (TR) egyébként aránylag gyakori jelenség a terhesség II. és III. trimeszterében, sőt a megszületést követően is előfordulhat. Ugyanakkor, a TR a DS egyik hatékony ultrahangmarkere is, hiszen míg az euploid magzatok kb. 1,5%-ában észlelhető, addig a trisomiás magzatok akár 27%-ában is kimutatható lehet a második trimeszterben [Geipel és mtsai 2010]. Más kutatócsoport azt közölte, hogy vizsgálatukban a TR második trimeszteri prevalenciája Down-szindrómás magzatokban 11% volt és a TR, mint önálló ultrahang marker valószínűségi hányadosa DS-ra 7,4-nek bizonyult [Stressig és mtsai 2011].

Az egyéb második trimeszteri nem-strukturális szíveltérések közül a pericardialis folyadék jelenléte mindenképpen külön említést érdemel. Egy olaszországi tanulmány szerint, a DS prevalenciája igen magasnak bizonyult strukturális szíveltérés nélküli izolált pericardialis folyadék jelenléte esetén, miután a magzati infekciók kizárásra kerültek [Concolino és mtsai 2005]. Más szerzők szerint azonban az izolált pericardialis folyadék általában nem társult aneuploidiával és gyakran spontán felszívódott a terhesség előrehaladtával [Kyeong és mtsai 2014]. Feltételezhetően, a pericardialis folyadék nem egy önálló szívrendellenesség, hanem a DS-ban kialakuló komplex kórfolyamatok, mint a szív és az egyéb szervek elégtelenségének egyik részjelensége.

Tanulmányunk egyik érdekes megfigyelése, hogy a nem-strukturális szíveltérések jelentős mértékben társultak egyéb magzati rendellenességekkel, hiszen major extracardialis malformatio 43%-ban volt kimutatható, melyek leginkább hydrops, az agykamrák tágulata és double bubble (duodenum atresia) voltak. Összességében, a nem-strukturális szíveltérések nagyjából két harmadában valamilyen minor vagy major ultrahangeltérés társult. A nem-strukturális szívrendellenességek *in utero* felismerése a második trimeszterben az ultrahangvizsgálat során szükségessé teszi a cardialis, az extracardialis és a kromoszóma-rendellenességek alapos vizsgálatát.

A magzati tarkóredő-vastagság mérésének szigorú külföldi standardok szerinti bevezetése kapcsán (2009-től) észleltük, hogy a kóros tarkóredő a CHD-k mellett (VSD, TOF) jelentősen asszociálódott nem-strukturális szíveltérésekkel is. Ugyanakkor úgy tűnik, hogy önmagában a rutin tarkómérés FMF protokollon alapuló bevezetése 2009 után Magyarországon nem segítette a DS-hoz kötődő magzati szívrendellenességek felismerési arányának növekedését. Feltételezhetően a praenatalisan detektált első és második trimeszteri ultrahangeltérések a vizsgáló klinikust a magzati szív alaposabb vizsgálatára ösztönzik, illetve bizonyos UH-markerek (pl. kóros NT) elősegítik az intrauterin magzati kardiológiai konzílium kérését.

6.2. A ritka magzati kromoszóma-rendellenességek kimutatása ultrahangvizsgálattal, citogenetikai és molekuláris citogenetikai módszerekkel.

A gyakori kromoszómaeltérések az összes kromoszóma-rendellenességnek csak megközelítőleg 80-85%-át képezik [Alamillo és mtsai 2013, Wellesley és mtsai 2012]. Nem hanyagolhatóak tehát el azok a ritka, újonnan kialakuló, fénymikroszkópos vizsgálattal észlelhető egyéb magzati kromoszóma-rendellenességek, amelyek szintén jelentős klinikai következménnyel járhatnak, ugyanakkor kihívást is jelentenek, hiszen a

postnatalis következményük általában nehezen jósolható meg. Kimutatásukhoz gyakran olyan komplex genetikai módszerek szükségesek, mint speciális FISH-technikák vagy újabban a CMA, amely a kromoszómák pontos szerkezeti meghatározásán túl a töréspontokat és az érintett gének listáját is megadja a további elemzéshez [Baptista és mtsai 2008, Marle és mtsai 2014]. Az atípusos kromoszóma-rendellenességek ritka autoszomális trisomiák (RAT), familiáris vagy újonnan kialakult szerkezeti kromoszómaeltérések (STRpat/mat, STRdenovo), poliploidiak és kisméretű számfeletti marker kromoszómák (sSMC) lehetnek, előfordulásuk pedig gyakran mozaikos.

6.2.1. A mozaikosság következményei a prae-natalis klinikai gyakorlatban

A prae-natalis vizsgálatok során a mozaikosság aránylag gyakori, hiszen lepénybiopsziás minták 1-2%-ában, míg magzatvíz-minták kb. 0,1-0,3%-ában fordul elő [Teshima és mtsai 1992, Hahnemann és Vejerslev 1997]. Saját anyagunkban az irodalmi adatoknál észlelt magasabb mozaikossági ráta (2,7% és 1%) oka lehet a felismert kromoszóma-rendellenességek spektruma (a RAT-ok és a marker kromoszómák is jellemzően mozaikos eloszlásúak), illetve a használt FISH-módszer érzékenysége, hiszen nagyságrendekkel nagyobb interfázisos sejtpopuláció elemzését teszi lehetővé, alacsony szintű mozaikosságot is kimutatva. Ugyanakkor, újabban más európai centrum nagy esetszámú tanulmánya is anyagunkhoz hasonló, magasabb mozaikossági arányról számolt be CVS során, mely anyagukban 2,18%-nak bizonyult [Malvestiti és mtsai 2015].

Feltételezhetően, a mozaikosság eseteiben a lepényi sejtek pontos érintettsége is befolyásolja azt, hogy milyen mértékben várható a magzatban is megnyilvánuló tényleges kromoszómaeltérés (TFM) kialakulása. Egy olaszországi tanulmány 7112 lepényszövet-mintavétel retrospektív analízise során azt találta, hogy kizárólag a lepényi trophoblast sejtek érintettsége esetén (CPM1) 5,88%-ban, kizárólag a lepényi mesenchymális sejtek érintettsége esetén (CPM2) 20,96%-ban, míg mindkét lepényi sejt érintettsége esetén (CPM3) 58,97%-ban alakult ki valós magzati kromoszómaeltérés (TFM) is [Battaglia és mtsai 2014]. Ráadásul úgy tűnik, hogy a

lepényi mozaikosság egyes típusai összefügghetnek a korai lepényi biokémiai faktorok anyai szérum szintjével és a terhességi komplikációkkal. Toutain és munkatársai azt találták, hogy míg CPM2-ben a terhesség kimenetele megegyezett a normál kontroll populációéval, a CPM3 esetek azonban alacsony anyai PAPP-A szinttel jártak, jelentősen megemelkedett a koraszülés és a méhen belüli magzati súlyretardáció előfordulása [Toutain és mtsai 2018]. A tanulmány szerint leginkább a lepényi trophoblast és mesenchymális sejtek együttes érintettsége (CPM3) predesztinált a kedvezőtlen terhességi kimenetelre, így a pontos citogenetikai karakterizálása elengedhetetlenül fontos klinikai információt szolgáltat.

Retrospektív tanulmányunk az első átfogó hazai, prae-natalis, ritka magzati citogenetikai kórképekkel foglalkozó tanulmány, mely egy magyarországi prae-natalis genetikai centrum anyagában dolgozta fel az elmúlt 6 év során előfordult magzati kromoszóma-rendellenességeket és a mozaikosságot. Adataink szerint a magzati kromoszóma-rendellenességek 23,5%-a tartozott a ritka eltérések közé és 13,5%-ban igazoltunk újonnan kialakult, *de novo*, ritka citogenetikai kórképet. Anyagunkban szembetűnő, hogy a ritka, *de novo* kromoszómaeltérésekben szignifikánsan gyakrabban igazoltunk fetoplacentáris mozaikosságot (poliploidia, sSMC, RAT), mint a gyakori kromoszómaeltérésekben (77,8% ill. 12,4%). Míg a gyakori rendellenességek mozaikos esetei 74%-ban a magzatot is érintették és TFM-nek bizonyultak, addig a ritka rendellenességek mozaikos esetei 57%-ban (12/21) lepényre korlátozódtak (CPM). A lepényi mozaikos esetek egy kivétellel CPM1-nek bizonyultak és kedvező terhességi kimenetellel jártak. A ritka kromoszómaeltérések TFM eseteinek két harmadában azonban súlyos magzati strukturális ultrahangeltérés társult, bár kóros NT ritkán igazolódott. A ritka kromoszóma-rendellenességek vizsgálatához, a gyakran társuló fetoplacentáris mozaikosság miatt is, általában komplex genetikai módszerek szükségesek, így a diagnózis későbbi terhességi héten állítható fel (16,1±0,9 hét). Az előrehaladott anyai életkor feltételezhetően fontos tényezője a gyakori trisomiák mellett a ritka kromoszómaeltérések kialakulásának is. Érdekes megfigyelés azonban, hogy RAT-ban, a lepényre korlátozó mozaikosság eseteiben, az anyai átlagéletkor alig 30 év volt (TFM esetén 38,9 év), mely felveti annak a lehetőségét, hogy a lepényi és a valódi magzati mozaikos esetekben más lehetett a biológiai mechanizmus (mitotikus/meiotikus non-disjunctio).

Fontos kihangsúlyozni, hogy míg a gyakori kromoszómaeltérések mozaikos és nem-mozaikos formában is a korai felismerést elősegítő, karakterisztikus prae-natalis ultrahangeltérések mutathatóak ki (pl. kóros NT Down-, Edwards-, Patau-szindrómában, köldöksérv Edwards-szindrómában, ajak és szájpadhasadék Patau-szindrómában), addig a ritka kromoszóma-rendellenességeknek nincsen jellemző prae-natalis ultrahangeltérése. Ugyanakkor, míg anyagunkban a ritka kromoszómaeltérések jóformán alig társultak kóros tarkóredővel, addig gyakori volt a faciális dysmorphismus, a micrognathia, a CHD és a korai IUGR az ultrahangvizsgálat során. Normális tarkóredő-vastagság mellett, a fenti ultrahangeltérések észlelésekor, így feltétlenül gondolni kell nem szokványos, ritka kromoszómaeltérés lehetőségére, mely egyben jelentősen befolyásolja a további ellátási preferenciákat (invazív mintavétel vs. nem invazív tesztelés).

A tanulmányunk hátrányai között meg kell említenünk, hogy a vizsgálatunk retrospektív elemzés. A magyarországi szakmai protokoll nem tartalmazza az anyai vérből elvégezhető szűrővizsgálatok NEAK finanszírozott elvégzését, ráadásul az aCGH sem finanszírozott eljárás, így a fenti módszereket csak akkor tudtuk alkalmazni, amikor a páciens azokat önköltségesen kifizette. Számos indokolt esetben (pl. tarkóredő-vastagság 3.5 mm felett, szervi magzati ultrahangeltérés) azonban elmaradt az aCGH használata. Az aCGH prae-natalis gyakorlatban történő magyarországi bevezetésére nemrég ajánlást fogalmaztunk meg, de a módszer közfinanszírozott hazai alkalmazása jelenleg várat magára [Tidrenczel és mtsai 2019]. Néhány esetben így valószínűleg nem kerültek felismerésre microdeletiók/duplicatiók, melyek a hagyományos kromoszómavizsgálat felbontási határa alatti méretűek.

6.2.2. Ritka autoszomális trisomiák (RAT)

Az atípusos kromoszómaeltérések legjelentősebb csoportja a ritka autoszomális trisomiák (RAT). A RAT-ok prae-natalis előfordulásának megítélése azért is nehéz, mert a legtöbb esetben olyan korai vetélést eredményeznek, hogy általában klinikailag nem felismerhetőek. A korai abortumok vizsgálatának ugyanis a citogenetikai vizsgálat nem

rutin része, így ezek az esetek általában nem kerülnek diagnosztizálásra. Ugyanakkor, az elmúlt évek külföldi tanulmányai arra jutottak, hogy a RAT-ok előfordulása a 9. terhességi hetet követően, anyai szérumból, 0,28-0,75% közötti lehet [He és mtsai 2019, Scott és mtsai 2018]. Saját anyagunkban összesen 14 RAT eset fordult elő, amely 0,56% gyakoriság az összes invazív beavatkozásra és 7% gyakoriság az összes diagnosztizált kromoszóma-rendellenességre vonatkoztatva. A klinikai gyakorlatban a RAT-ok méhen belül, az első trimeszteren túl észlelt, étellel összeegyeztethető formái általában mozaikos előfordulásúak. A klinikai tünetek az aneuploid sejtvonal arányától és a különböző szövetekben és szervekben történő kiszámíthatatlan eloszlásától függenek. Ugyanakkor, a praenatalis vagy a postnatalis genetikai vizsgálatok során talált mozaikosság aránya nem áll közvetlen kapcsolatban a megszületést követő fenotípussal, idegrendszeri tünetekkel és szervi következményekkel. A várható klinikai tünetcsoport így kiszámíthatatlan, amely megnehezíti a praenatalis genetikai tanácsadást.

A 14 RAT esetünk fele, tehát hét eset CPM, a másik fele pedig valódi magzati mozaikos (TFM) RAT volt. A lepényre korlátozódó esetek nagy része az 1-es típusba tartozott (6/7, csak trophoblast érintettség, CPM1), míg egy esetben a mesenchyma is mutatott eltérést (CPM3). Érdekes megfigyelés, hogy az átlag anyai életkor alig 30 év volt, így valószínűleg az anyai életkor, a feltételezett mitotikus osztódási zavar miatt, nem játszik szerepet a CPM RAT kialakulásában. Ultrahangeltérések egyáltalán nem jellemezték a CPM eseteket, a korai lepényi fehérjék anyai szérumban azonban minden olyan esetben a kóros tartományba estek, amikor az első trimeszteri kombinált szűrés megtörtént. Különösen megfigyelhető az, hogy a PAPP-A értéke alacsony volt, míg az egy CPM3 esetben a β HCG értéke is kórosan magas volt. Sajnos, a másik négy CPM esetben nem ismertek a korai biokémiai faktorok, mert az anyai életkor miatt a páciensek eleve invazív beavatkozás mellett döntöttek a szűrővizsgálat helyett. Anyagunkban a CPM esetek általában kedvező terhességi kimenetellel jártak.

Ugyanakkor, a lepényre korlátozódó kromoszómaeltérések klinikai szempontból nem minden esetben viselkednek benignusan. Ismert, hogy a leggyakoribb mozaikos CPM RAT, a 16-os trisomia, negatívan befolyásolhatja a lepényi funkciót. Egy dán munkacsoport tanulmánya azt találta, hogy lepényre korlátozódó mozaikos 16-os trisomia esetén 68%-ban IUGR vagy méhen belüli magzati elhalás következett be és

nagyon alacsony, 0,17 MOM volt a PAPP-A lepényi fehérje átlag szérumszintje [Grau Madsen és mtsai 2018]. A PAPP-A egyébként a korai fejlődő lepény fontos funkcionális fehérjéje, de míg 21-es, 18-as, 16-os és 13-as trisomiában ismert az alacsony szérum szintje, addig egyéb ritka trisomiák eseteiben kevés adattal rendelkezünk az aneuploidiák és a lepényi fehérjék szérum szintjének összefüggése vonatkozásában [Eckmann-Sholcz és mtsai 2012, Spencer és mtsai 2014].

A legújabb közleményekben a molekuláris genetikai módszereket is alkalmazzák a lepényi mozaikosság vizsgálatára. Del Gobbo és munkatársai magzati IUGR esetén aCGH-módszerrel vizsgálták a lepény genetikai eltéréseit [Del Gobbo és mtsai 2021]. Azt találták, hogy súlyretardált magzatok lepényében tízszeres gyakorisággal igazolható genetikai rendellenesség, a normál méhen belüli fejlődést mutató magzatok lepényével szemben. A genetikai eltérések döntően autoszomális gyakori vagy ritka trisomiák voltak, de az aCGH 5,7%-ban igazolt további, mikroszkópos vizsgálattal nem látható kópiaszám-variációt. Arra következtettek, hogy IUGR esetén nagyjából 18%-ban mutatható ki lepényi genetikai eltérés, tehát a magzatot nem érintő CPM is komoly jelentőséggel bírhat a méhen belüli retardatio kialakulásában, jelenleg ismeretlen mechanizmussal.

A valódi, magzati sejteket is érintő (TFM) RAT jellemzően súlyos többszervi magzati érintettséget okoz, általában korai vetéléssel vagy később méhen belüli magzati elhalással jár [Yeo és mtsai 2003]. Tiszta, teljes kromoszómát érintő RAT esetén a postnatalis túlélés esélye minimális. A TFM RAT esetek azonban változatos tünetcsoportot alkothatnak [Bruns és Campbell 2015]. Anyagunkban hét TFM RAT eset fordult elő, egy kivételével (1. eset, 9-es trisomia, TFM5), mindegyik esetben TFM4,6 igazolódott. Amennyiben CVS nem történt és pusztán a súlyos ultrahangeltérések alapján történt a terhességmegszakítás, igyekeztünk postabortum lepényi mintából a trophoblast és a mesenchymális sejtek genetikai állományát meghatározni. A hét esetből öt esetben praenatalis ultrahangeltérés is látható volt, mely mind az öt esetben a magzati orrcsont hypoplasiáját (NB) és jelentős faciális dysmorphismust jelentett, de egyéb major eltérések (pl. vitium, hydrops, polydactylia) is társultak. A súlyos ultrahangkép miatt a nem-invazív anyai szűrővizsgálatok nem kerültek elvégzésre, így két kivétellel a korai placentáris faktorok értékei nem ismertek. A szülők általában invazív beavatkozást és genetikai okból vetélésinductiót kértek.

A TFM RAT terhességi kimenetele ugyan általában kedvezőtlen, de anyagunkban két TFM mozaikos esetben a szülők a terhesség kiviselése mellett döntöttek. Egy esetben, mozaikos 20-as trisomia (magzatvízből 46%-os mozaikosság) kapcsán terminusban császármetszéssel egészséges fenotípusú újszülött született és a jelenlegi, 2 éves korában sem mutatja a szomatomentális retardáció jeleit. Egy másik esetben, egy gemini terhesség B magzatánál igazolt 12-es trisomiában (magzatvízből 45%-os mozaikosság), a 31. héten elvégzett császármetszés kapcsán szintén egészséges fenotípusú koraszülött született. A koraszülés oka valószínűleg az ikerterhesség és az alacsony szociális státusz volt, nem pedig a mozaikos RAT, a postpartum vizsgálatok az érintett koraszülöttben alacsony fokú szöveti mozaikosságot (urogenitális sejtek és szájnyalkahártya- 5%, FISH) igazoltak. A mozaikos TFM esetekben tehát a praenatalis genetikai tanácsadás nehéz, a postpartum kimenetel nem jósolható meg pontosan, a mozaikos sejtvonalak szöveti eloszlása és következményei kiszámíthatatlanok [Bianca 2008].

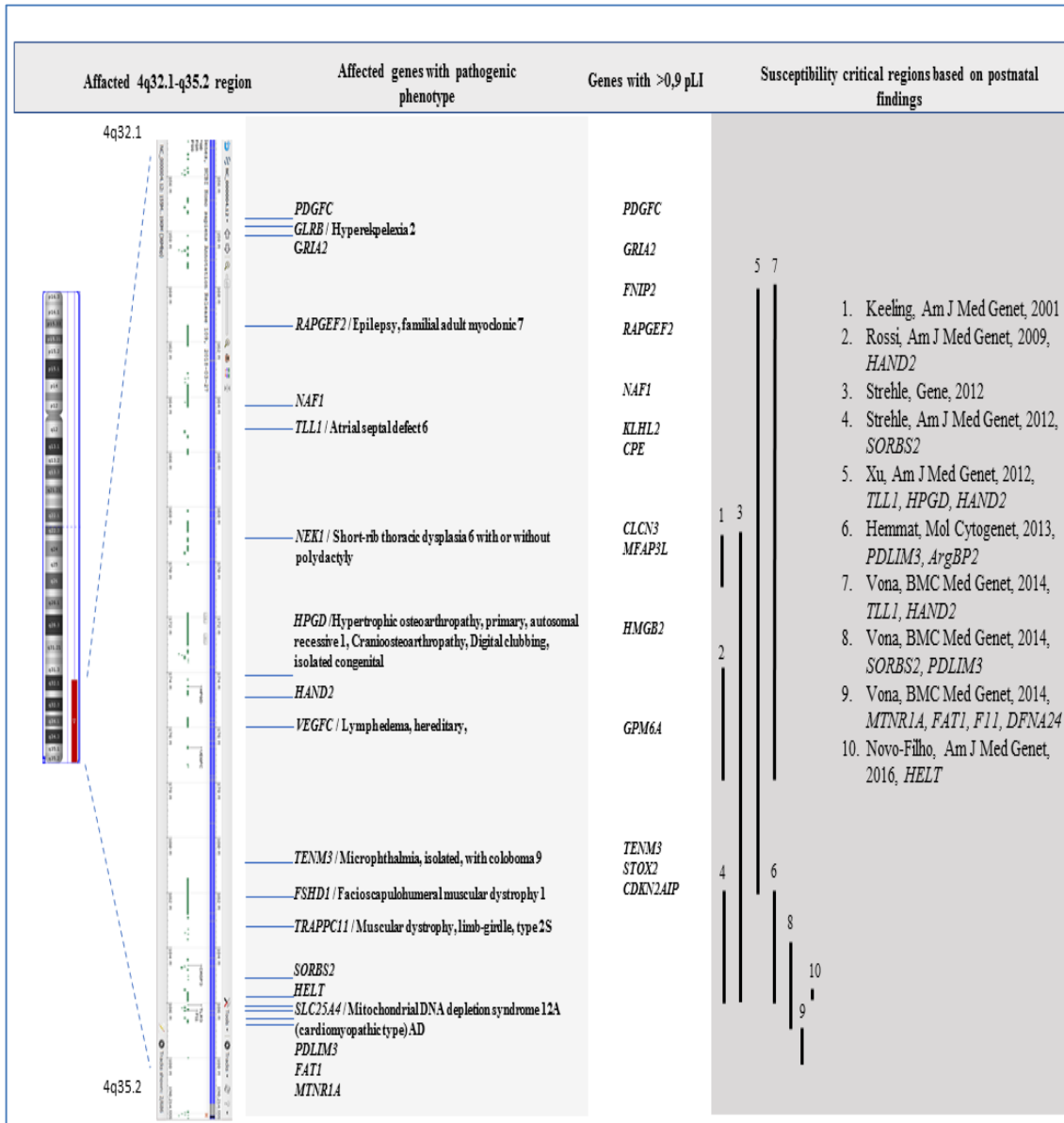
6.2.3. Szerkezeti kromoszóma-rendellenességek (STRpat/mat és STR*de novo*)

A szerkezeti kromoszóma-rendellenességek egy része valamelyik szülőtől örökölt, kiegyensúlyozott genetikai rendellenesség (STRpat/mat), és legtöbbször az érintett szülőhöz hasonló, normál fenotípussal jár. Klinikai jelentősége abban rejlik, hogy megemelkedik az utódban a nem kiegyensúlyozott kromoszómaeltérések kialakulásának az esélye. A vizsgálati periódusban, két esetben (2/20) találtunk familiáris translocatióból származó kiegyensúlyozatlan kromoszómakészletű magzatot, amely súlyos korai ultrahangeltérésekkel járt és a terhesség terminációra került.

A nem szülőtől örökölt, újonnan kialakult, *de novo* szerkezeti kromoszómaeltérések (STR*de novo*) esetén a születés utáni kóros fenotípus valószínűségét az újabb irodalmi adatok 27% körülire teszik [Halgren és mtsai 2018]. A klasszikus citogenetikai vizsgálómódszerekkel látszólag kiegyensúlyozott átrendeződéseknek pedig mintegy 40%-ában szubmikroszkópos deletiók okozhatnak

változatos szomatomentális kórképeket [De Gregori és mtsai 2007, Baptista és mtsai 2008]. Az átrendeződések töréspontjaiban észlelt microdeletiókon túl egyéb rejtett komplex átrendeződések is állhatnak a háttérben, funkcionális gének vagy regulátor régiók disruptiójával, esetleg távoli pozícióeffektussal okozva az észlelt kórképet. Ezen szubmikroszkópos eltérések vizsgálatához nélkülözhetetlen technika az aCGH, ami a pontos szerkezeti meghatározáson túl az érintett gének listáját is megadja a további elemzéshez.

Saját anyagunkban öt olyan, *de novo* kialakult kórképet igazoltunk, melyek közül két deletió, egy-egy addíció, gyűrűkromoszómaképződés és translocatio fordult elő. Az esetek 80%-ában (4/5) az anyai életkor 35 év feletti volt, amely felveti a szerkezeti kromoszómaeltéréseknél is az anyai életkor kóroki szerepét. Az öt esetből háromban a szülők kérésére vetélésinductio történt úgy, hogy az egyik gemini esetben a 21. terhességi héten szelektív fetocidat végeztünk az érintett magzatnál. A 16-os gyűrűkromoszóma esetében a vizsgálatok CPM1-t igazoltak magzati érintettség nélkül, a terhesség így kiviselésre került. Az ötből egy esetünk citogenetikai szindrómának bizonyult. A 4q deletió szindróma a 4-es kromoszóma hosszú karjának terminális deletiója révén kialakult összetett genetikai kórkép. A szindróma a 4q32.1q35.2 kromoszómaszakasz elvesztése következményeként képződő betegség, mely kiegyensúlyozatlan genetikai állománnyal és súlyos fenotípussal jár. A fenti esetnél a pontos töréspontok meghatározására és a kromoszóma-rendellenesség karakterizálására aCGH-vizsgálatot is végeztünk. Az aCGH egy olyan 33.5 Mb méretű DNS-szakasz hiányát igazolta (chr4:157,455,107-190,957,460), amely összesen 148 gént tartalmaz és kb. 15-20 olyan gént, melyek a genotípus-fenotípus megfelelés szempontjából relevánsak lehetnek a betegségben. A 4q terminális régióban eddig néhány olyan kritikus régiót és gént azonosítottak, melyek felelősek lehetnek a szindrómában jellemző szervi és idegrendszeri következményekért (pl. HELT, HAND2, SORBS2, TLL1 gének) (7. ábra). A munkacsoportunk által leírt eset az eddig, a nemzetközi szakirodalomban összesen praenatalisan diagnosztizált 11 eset egyike [Tidrenczel és mtsai 2019]. Fontos még megemlíteni, hogy a 4q deletió szindróma esete is alacsony anyai szérum PAPP-A és emelkedett β HCG értékekkel járt.



7. ábra. A 4-es kromoszóma hosszú karjának sematikus ábrázolása, pirossal jelölve az esetünkben deletált szakaszt (4q deletios szindróma). A kritikus régiók, a morbid gének és a genotípus-fenotípus megfelelés szempontjából fontos lokuszok a Decipher v9.27 adatbázis szerint vannak jelölve (Forrás: Tidrenczel Zs, et al. Cytogenet Genome Res. 2019;158: 63-73.)

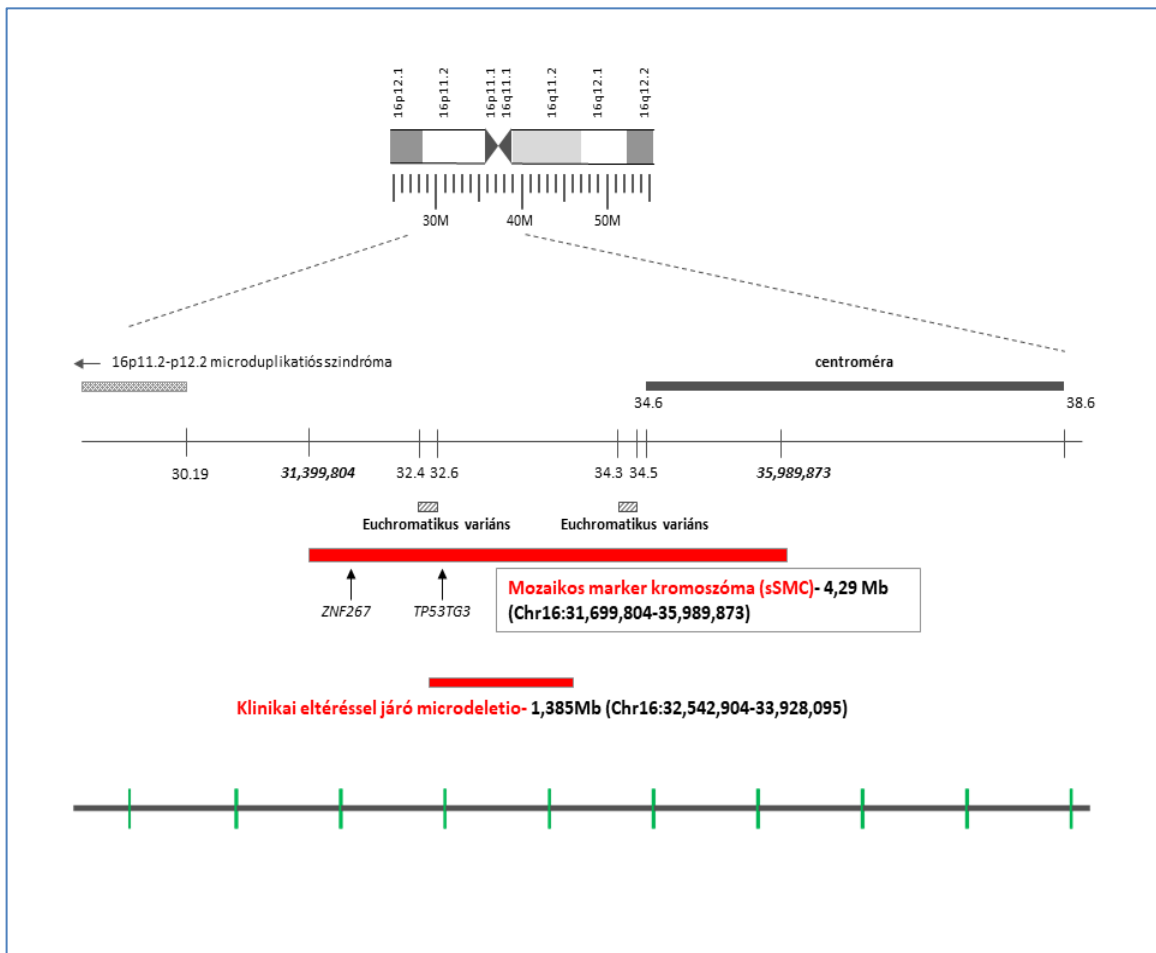
6.2.4. Kisméretű számfeletti marker kromoszómák (sSMC)

A kisméretű marker kromoszómák (sSMC) olyan számfeletti kromoszóma fragmentumok, melyek nem karakterizálhatóak a hagyományos kromoszómavizsgálattal és a mikroszkópos preparátumban a méretük egyforma vagy kisebb, mint a 20-as kromoszóma [Liehr és mtsai 2004]. Az incidenciájuk magasabb az ultrahangeltérést mutató magzatoknál, de a marker kromoszóma kialakulásának a fő oka az előrehaladott anyai életkorból adódó osztódási zavar lehet. A sSMC esetek kb. kétharmada *de novo* módon alakul ki és általában mozaikos típusú. A klinikai fenotípus rendkívül változatos, kiindulva a normálistól a súlyos sokszervi érintettségig. Általánosságban elfogadott, hogy kb. 70%-a az ilyen betegeknek nem mutat klinikai eltérést és nagyjából egyharmaduknál várhatóak klinikai tünetek a megszületést követően [Liehr és Weise 2007]. A tünetek függenek a marker kromoszóma eredetétől, morfológiájától, genetikai tartalmától, szerkezetétől és az esetleges UPD imprinting hatásától. A prae-natalis genetikai tanácsadás így nagy kihívást jelent és csak abban az esetben lehetséges, ha a pontos genetikai meghatározás speciális FISH-, vagy újabban aCGH-módszerrel megtörténik [Marle és mtsai 2014].

Az anyagunkban előfordult két sSMC eset egyike a 12-es kromoszóma mozaikos izokromoszóma-képződése révén kialakult Pallister-Killian-szindróma (12ip) volt, mely tudomásunk szerint az első hazánkban prae-natalisan diagnosztizált ilyen betegség [Tidrenczel és mtsai 2018]. A kórkép prae-natalisan súlyos faciális dysmorphismussal és multiplex minor ultrahangeltérésekkel társult. A szindróma kimutatására a szokványos citogenetikai módszereken kívül a teljes kromoszómafestő ún. Multiprobe FISH rendszert is használtunk és tudtuk karakterizálni a marker eredetét.

A másik esetben az anyai életkor miatt elvégzett CVS, majd AC a sejtek 70%-ában mozaikos marker kromoszómát mutatott, mely eredetét kizárólag aCGH-vizsgálattal tudtuk igazolni. A CMA-vizsgálat a számfeletti kromoszóma eredetét a 16p11.2p11.1 génszakaszra lokalizálta és egy 4,29 Mb méretű génszakaszt határozott meg. Az UPD-t az aCGH kizárta. A Decipher adatbázissal összevetve a génszakaszon összesen 20 OMIM-gén található, melyek egyike sem morbid gén és a pontos DNS

töréspontok ismeretében tudtuk a fenti eltérést elkülöníteni a közeli kromoszóma-szakaszon előforduló komplex genetikai kórképtől, a 16p11.2 szindrómától. A marker kromozómát így egy ártalmatlan, *de novo* markerként határoztuk meg, mely a kromoszóma ún. gészegény, euchromatikus variáns (EV) szakaszát foglalja magába és klinikai következményekkel nem jár (8. ábra). A házaspár a terhességet kiviselte, egészséges gyermekük született, a postnatalis genetikai vizsgálatok pedig a marker kromozómát megerősítették az újszülöttről (64%/vér és 45%/szájnyálkahártya mozaikosság). Érdekes, hogy nemrégiben egy másik esetünk kapcsán az aCGH-vizsgálat a 16-os kromoszóma rövid karján, ugyanezen a régióban, egy 1,385 Mb méretű microdeletiót igazolt (Chr16:32,542,904-33,928,095), mely esetben a postnatalis vizsgálatok az újszülött koponyájának cranyosynostosisát igazolták. (8. ábra).



8. ábra. Sematikus ábrázolás a 16-os kromoszóma rövid karjának pericentromerikus részén (16p11-12) kialakult két esetünk bemutatására (sSMC és microdeletio)

6.2.5. A ritka, mikroszkóppal észlelhető kromoszóma-rendellenességek és a nem-invazív szűrőmódszerek - az első trimeszteri kombinált szűrés és a NIPT

A ritka kromoszóma-rendellenességek vizsgálata kapcsán rendkívül fontos megvizsgálni az anyai vérből végezhető, nem-invazív szűrőmódszerek szerepét.

Az első trimeszteri kombinált szűrés a 11-13. heti ultrahangos paraméterek (NT, NB), az anyai életkor és a korai anyai szérumban mért placentáris fehérjék (PAPP-A, β HCG) szintjének felhasználásával elvégzett kockázatbecslési metódus. A módszer a Down-, az Edwards- és a Patau-szindróma költséghatékony korai szűrésére szolgál, a detekciós rátája a fenti három gyakori trisomiára kb. 90-95%-os, 5%-os fals pozitív ráta mellett [Cuckle és mtsai 1988, Kagan és mtsai 2009]. A módszer tehát a magzati kromoszóma-rendellenességek kb. 2/3-ról ad információt.

Az általunk észlelt összesen 27, ritka, *de novo* kromoszómaeltérés kapcsán összesen két esetben mértünk kóros NT-t, a jellemző ultrahangeltérések döntő többsége olyan minor vagy major jel volt (faciális dysmorphismus, micrognathia, vitium, multiplex minor jelek, stb...), melyek nem kerülnek kalkulációra az első trimeszteri kombinált szűrés során. Ezek az ultrahangeltérések egyébként önmagukban is indoklta teszik az invazív beavatkozást és a szülők gyakran döntenek a CVS mellett a részinformációt adó, önköltséges kombinált szűrés ellenében. Anyagunkban ez az oka annak, hogy sok esetben nem állt rendelkezésre a korai placentáris faktorok értéke. Ugyanakkor, érdekes megfigyelés, hogy a saját anyagunkban is, amennyiben a kombinált szűrés megtörtént, a lepényi faktorok szérumban szintje általában a kóros tartományba esett. A CPM, a TFM RAT és az STR*de novo* esetekben is jellemző volt a PAPP-A alacsony (0,5 MOM alatti) értéke és a kombinált szűrés kóros eredménye (emelkedett Down- és Edwards-szindróma rizikó). Úgy tűnik, hogy a kombinált szűrésben használt lepényi faktorok kóros szérumban szintje (elsődlegesen az alacsony PAPP-A szint) figyelemfelhívó tényező lehet a klinikus számára, különösen normális NT esetén.

Az elmúlt évek nemzetközi tanulmányai is arra utalnak, hogy a fenti lepényi fehérjék szérumban eltérései túlmutatnak a kombinált szűrésben megcélzott három gyakori trisomián és bizonyos információval szolgálhatnak az egyéb, ritka genetikai kórképekre vonatkozóan is. Egy dán tanulmány azt vizsgálta, hogy egy országos szűrőprogramban, 193 638 terhességben elvégzett első trimeszteri kombinált szűrés során a biokémiai faktorok hogyan változnak a ritka citogenetikai kórképekben [Petersen és mtsai 2014]. Azt találták, hogy a ritka kromoszómaeltérések esetén a PAPP-A és a β HCG értéke alacsony volt és a Down-rizikó magas kockázati értéke kórjelző volt a nem szokványos kromoszóma-rendellenességekre vonatkozóan is. A PAPP-A 0,4 MOM alatti anyai szérumban értéke esetén megnőtt a ritka kromoszóma-rendellenességek prevalenciája és 0,2 MOM alatt még további jelentős emelkedés volt kimutatható. Azt javasolták, hogy 0,2 MOM alatti PAPP-A és β HCG anyai szérumban érték alatt, illetve 1:100 feletti Down-szindróma kockázati érték felett ne NIPT, hanem invazív beavatkozás és kariotipizálás történjen. Hasonló eredményre jutott egy szintén egész populációt vizsgáló ausztrál tanulmány, több mint 110 ezer terhes első trimeszteri kombinált szűrésének feldolgozása során [Lindquist és mtsai 2018]. A nem szokványos kromoszómaeltérések 60%-ában a kombinált szűrés 1:100-nál magasabb Down-rizikót mutatott, illetve 0,2 MOM alatti PAPP-A és β HCG szérumban értékeket mértek. Pusztán az ultrahangeltérések és a kombinált szűrés kóros eredménye alapján javasolt invazív mintavételezéssel a ritka kromoszómaeltérések 90%-át igazolni tudták. A fenti két tanulmány magába foglalta az aCGH segítségével kimutatható szubmikroszkópos kromoszómeltéréseket is. Meggondolandó lenne egy hazai multicentrikus tanulmány elvégzése, amely a magyar terhespopulációban prospektív módon vizsgálná a fenti kérdést.

Az NGS-alapú nem invazív prae-natalis tesztelés (NIPT) mennyiségi elemzés vagy SNP-analízis útján képes a T21, T18, T13 és a SCA hatékony és korai szűrésére a 9. terhességi héttől kezdve [Bianchi és Chiu 2018]. Egy nagy metaanalízis 2017-ből azt mutatta, hogy 30 tanulmány és kb. 2000 aneuploidia eset kapcsán, a módszer detekciós rátája egyes terhességben Down-szindrómára 99,7%, Edwards-szindrómára 97,9%, Patau-szindrómára 99%, X-monoszómiára (Turner-kór) pedig 95,8% volt, míg a fals-pozitív ráta nem haladta meg a 0,14%-ot [Gil és mtsai 2017].

Biológiai értelemben a módszer, egy koraterhességi időszakban, az anyai vérből elvégezhető direkt, tenyésztés nélküli lepényi preparátum információtartalmának felel meg és a cytotrophoblast sejtek genetikai állományát reprezentálja. Ugyanakkor, fontos hangsúlyozni, hogy míg CVS során egy vastagtű biopsziás beavatkozás csak a lepényszövet egy kis részének random mintavételezését eredményezi, addig a NIPT a teljes lepényágyból felszabaduló DNS-fragmentumokat vizsgálja. Miután a méhlepény egész felületéről származó trophoblast sejtek DNS pool-ja kerül analízisre, a NIPT a placenta mozaikos állapotát jobban tükrözi, mint a lepényszövet-mintavétel során egy bizonyos lokális helyről származó minta értékelése [Van Opstal és mtsai 2020]. Ugyanakkor, az invazív mintavétellel, a chorionbolyhok mesenchymális állománya is vizsgálhatóvá válik, így szemben a NIPT eredménnyel, a praenatalis diagnosztika a mozaikosság pontosabb meghatározására és prognosztikus jelentőségének megértésére ad lehetőséget.

A NIPT szűrővizsgálati eredménye eltérő lehet a magzat valós genetikai állományától, tehát diszkordáns eredményt produkálhat. Ma már ismert, hogy a diszkordáns NIPT eredmények fő oka nem maga a módszer működési hibája, hanem a fetoplacentáris mozaikosság, mely önmagában az álpozitív esetek kb. 30-50%-áért lehet felelős [Hartwig és mtsai 2017]. A CPM1 és 3 álpozitív, a TFM5 pedig jellemzően álnegatív eredményt generál [Grati és mtsai 2014]. Fals-pozitív eredmény származhat még a felszívódó ikerterhességből, az anyai kópiaszám-variációkból, ritkán pedig anyai tumorból származó DNS-fragmentumokból is, míg az anyai szérumban mérhető alacsony magzati DNS-frakció nem értékelhető vizsgálati eredményt okozhat [Hui és Bianchi 2020]. Újabban egyes munkacsoportok olyan algoritmusok fejlesztésével foglalkoznak, amelyek a fetoplacentáris mozaikosság még pontosabb meghatározását célozzák a nem invazív tesztelés során, és adataik szerint a becsülhető CPM aránya T21-ben 3,2%, T18-ban 12,8%, T13-ban 13,3%, RAT-ban pedig 78% lenne [Brisson és mtsai 2018]. A lepényi mozaikosságnak ebben a publikációban az anyai vérből becsült értékei a korábban ismert arányoknál magasabbak. Ennek oka feltételezhetően az, hogy egy olyan korai terhességi időszakot vizsgál (9-12. hét), amikor a CPM esetei már detektálhatóak az anyai vérből lepényi apoptotikus DNS-t szekvenálva, a gyakori korai vetélés miatt azonban a tényleges klinikai felismerés még nem kivitelezhető.

A NIPT szokásos, célzott (targeted) használata során azonban úgy becsülhető, hogy a kromoszóma-rendellenességek 17-25%-a nem kerül felismerésre [Norton és mtsai 2014, Vogel és mtsai 2019]. Felmerült a módszer kiterjesztett használata egyéb genetikai kórképek, mint pl. microdeletiók/duplicatiók, a ritka kromoszómaeltérések vagy monogénes betegségek irányában, hiszen a szekvenáló platformok és az értékelő bioinformatikai szoftverek ma már alkalmasak lehetnek az ilyen irányú felhasználásra is [Lefkowitz és mtsai 2016, Pertile és mtsai 2017]. A ritka kromoszóma-rendellenességek vizsgálatára elméletileg alkalmas, teljes kromoszómaszerelvényt vizsgáló (genomewide) NIPT technológia rendelkezésre áll, azonban jelenleg hiányoznak azok a validált klinikai adatok, melyekre a szakemberek támaszkodhatnának [Rose és mtsai 2020]. Egy olaszországi munkacsoport a genomewide NIPT alkalmazása során azt találta, hogy a célzott NIPT-tel szemben 7,4%-kal több kromoszóma-rendellenességet sikerült felismerni, a szerzők így javasolták a NIPT ilyen irányú, kiterjesztett használatát [Fiorentino és mtsai 2017]. Jelenleg egyetlen olyan, teljes populációt elemző tanulmány eredménye ismert, mely során Hollandiában egy országos szűrőprogram keretében teljes kromoszómaszerelvényt vizsgáló NIPT tesztelést ajánlottak első vonalas szűrőtesztnak a terhesek számára (TRIDENT2) [van der Meij és mtsai 2019]. A tanulmány azt igazolta, hogy míg a gyakori trisomiák szűrővizsgálatának hatékonysága és a detekciós rátája továbbra is magas maradt, addig 0,36%-ban találtak egyéb, nem várt, ún. addicionális eltérést. Ezek 0,18%-ban RAT-ok és 0,16%-ban egyéb szerkezeti kromoszómaeltérések voltak. Az elvégzett AC-k során az derült ki, hogy a pozitív RAT leletek csak 6%-a, a szerkezeti eltérések pedig 32%-a volt ténylegesen kimutatható a magzatban, tehát magas volt a diszkordáns, álpozitív leletek aránya. A NIPT ilyen irányú, populációs szintű, teljes genomot vizsgáló felhasználása így óvatosságot igényel, mert növelheti a fölöslegesen elvégzett, vetélési kockázattal is járó, invazív beavatkozások számát. Ugyanakkor, a genomewide NIPT olyan korai lepényi információt biztosíthat (lepényi mozaikosság), amely a későbbi terhesgondozást befolyásolhatja, hiszen CPM esetén ugyan a magzat nem érintett a genetikai eltéréssel, de jelentősen emelkedhet a későbbi magzati IUGR előfordulása [Del Gobbo és mtsai 2021].

Az egyedüli tanulmány, amelyik a genomewide NIPT és a lepénybiopszia eredményeinek közvetlen összehasonlítását végezte el, 2019-ben került publikálásra

[Benn és mtsai 2019]. Az analízis során 10 genomwide NIPT témájú tanulmány összesített adatait vetették össze egy nagy olaszországi citogenetikai labor (TOMA Laboratórium) adataival. Azt találták, hogy a genomwide NIPT vizsgálatoknál közel 200 ezer eset kapcsán a RAT-ok aránya 0,32% volt, míg 76 ezer CVS során 0,41%. A RAT-ok spektruma hasonló volt mindkét módszer esetén és a 7-es trisómia bizonyult a leggyakoribbnak. Ugyanakkor, a NIPT esetében magasabb volt a 15, 16 és a 22-es trisómia aránya, amely egyébként a korai abortumok vizsgálatánál is jellemző kromoszómaeltérés. A genomwide NIPT tehát kimutatott sok olyan korai RAT-ot, amelyek általában korai vetélést eredményeznek és nem jutnak el a klinikai felismerés stádiumába, a CVS időszakig (11-12 hét). A szerzők hangsúlyozták, hogy a NIPT és a CVS eredmények óvatosan vethetők össze, hiszen az első módszer apoptotikus eredetű DNS-t, a másik pedig életképes lepényből származó kromoszómákat vizsgál. Egyébként a NIPT által kimutatott RAT esetek 41%-a járt egészséges élveszüléssel, míg 59%-ában kedvezőtlen kimenetellel végződött (vetélés, súlyos UH-eltérés, IUGR).

A genomwide NIPT akkor ajánlható prae-natalis szűrő módszer, amennyiben a páciens előzetesen részletesen tájékoztatták a metodika potenciális előnyeiről (a ritka kromoszómaeltérések korai felismerési lehetősége) és hátrányairól (esetleges falsz pozitív eredmények és következményes invazív beavatkozási igény). Anyagunkban a ritka kromoszómaeltérések 12 esete bizonyult lepényi mozaikosnak, így feltételezhetően a genomwide NIPT alkalmazása a ritka rendellenességek legalább 44%-ában álpozitív eredményt mutatott volna. Ezen esetekben egyébként a lepényszövet-mintavételezés sem tudott különbséget tenni a lepényi és a valódi magzati mozaikosság között, így amniocentézisre mindenképpen szükség volt. Ugyanakkor, a genomwide NIPT használata két olyan ritka, valós magzati kromoszóma-rendellenességet is kimutatott volna (12-es és 20-as triszómia, 7,4%), amely nem járt prae-natalis ultrahangeltéréssel, egy RAT esetben pedig (9-es triszómia, 3,7%), TFM5-ös típusú mozaikosság miatt álnegatív lett volna a szűrési eredmény.

A genomwide NIPT nem szokványos találata esetén (RAT, STR), amennyiben ultrahangeltérés nem társul, elsődlegesen lepényi mozaikosságra (CPM) gondoljunk, de a normális ultrahangkép sem tudja kizárni a valós magzati kromoszóma-rendellenesség lehetőségét. Ilyen esetekben a korai CVS kerülendő, a valós magzati kromoszómastatus meghatározására pedig általában AC javasolt a 15-20. terhességi hét között. Hasonló

ajánlás fogalmazható meg olyan gyakori trisomiára pozitív NIPT eredmény esetén, amikor társuló ultrahangeltérés nem mutatható ki és gyakori lehet a lepényi mozaikosság (pl. Patau-szindróma). Ugyanakkor, van Opstal és munkatársai szerint, az egyes RAT-ok pozitív NIPT eredményei és a sejtvonalak mozaikos érintettsége között olyan jellemző összefüggések mutathatók ki, mely szerint evidenciákon alapuló módon dönthető el, hogy CVS vagy AC történjen egy adott ritka aneuploidia esetén [van Opstal és mtsai 2016]. Fontos kihangsúlyozni azt is, hogy szervi ultrahangeltérések és 3,5 mm-es értéket meghaladó magzati tarkóredő-vastagság esetén a nemzetközi ajánlások továbbra is invazív beavatkozást javasolnak, hiszen ezen esetekben a NIPT hatékonysága egyértelműen elmarad a diagnosztikus vizsgálatokétól [Beulen és mtsai 2017, Reimers és mtsai 2018].

A ritka genetikai kórképek akár lepényre lokalizálódnak, akár valódi magzati genetikai eltérések, komplex fetoplacentáris betegséggel, súlyos magzati érintettséggel és gyakran kedvezőtlen terhességi kimenetellel járhatnak. A betegség kimutatásának arany standard módszere továbbra is a magas szintű ultrahangszűrés, az invazív mintavételezés és a pontos citogenetikai meghatározás. A nem-invazív módszerek közül azonban a kombinált szűrés során az alacsony PAPP-A szint felhívhatja a figyelmet a nem szokványos genetikai és lepényi problémákra, míg a NIPT a cytotrophoblast sejt eredetű genetikai eltérést korai terhességi korban kimutathatja, apoptotikus DNS-t szekvenálva, akár megelőzve a tényleges klinikai (ultrahangos) felismerést. A nem-invazív módszerek így akár korai, nem várt terhességi problémákra is (pl. IUGR, lepényi elégtelenség, toxémia) hívhatják fel a klinikus figyelmét. A genomwide NIPT alkalmazása anyai vérből a korai diagnosztika alternatívája lehet, azonban a mozaikosság gyakori jelensége ebben a kórcsoportban mindenképpen növeli a diszkordáns eredmények esélyét. A két módszer kombinálható is lehetne. Egy munkacsoport szerint a NIPT során kimutatott RAT esetén, akár lepényre korlátozódó esetben is gyakori volt a terhesség kedvezőtlen kimenetele és a párhuzamosan elvégzett kombinált szűrés során észlelt 0,2 MOM alatti PAPP-A érték kiemelkedően magas korai IUGR-aránnyal társult [Scott és mtsai 2018].

Jelenleg nem tisztázott az, hogy a szűrőmódszerek milyen kombinációja a legmegfelelőbb és több fajta praenatalis szűrési stratégia létezik. Mindeközben, egy 2020-ban publikált svéd populációs szintű tanulmány azt találta, hogy a gyakori és a ritka

kromoszóma-rendellenességek együttes kimutatása akkor a leghatékonyabb, ha a kombinált szűrés 1:200 kockázati értéke felett invazív beavatkozást és aCGH-vizsgálatot végeztek, míg 1:200 és 1:1000 közötti kockázati tartományban NIPT történt. Ez a stratégia a gyakori kromoszómaeltérések 95%-át, a ritka kromoszómaeltérések 55%-át mutatta ki [Iwarsson és Conner 2020].

6.3. A DiGeorge-szindróma praenatalis vizsgálata

A DGS nagyfokú postnatalis fenotípusos variabilitása a praenatalis felismerést is befolyásolja, hiszen hiányzik a kórképre jellemző, könnyen vizsgálható specifikus magzati ultrahangeltérés. Ugyan esetismertetések kapcsán DGS-val társuló vaskos magzati tarkóredőt, IUGR-t, polyhydramniont vagy tágabb cavum septi pellucidit leírtak a terhességi ultrahangvizsgálat során, de ezek olyan sporadikusan előforduló esetek, amelyek a betegség rutin méhen belüli felismerését nem biztosítják [Lautrup és mtsai 2018, Chaoui és mtsai 2016]. A postnatalis vizsgálatok során észlelt jellemző DiGeorge-szindrómás fenotípus ismerete ugyanakkor segítheti a kórkép magzati korban történő felismerését. Egy nagy multicentrikus francia tanulmány szerint, 272 igazoltan DiGeorge-szindrómás magzat praenatalis felismerése 84%-ban CHD miatt történt, a FPATH-vizsgálatok során pedig a CHD mellett thymus, vese és arceltérést találtak [Besseau-Ayasse és mtsai 2014]. A praenatalis ultrahangvizsgálat során az alábbi eltérések vetik fel a DiGeorge-szindróma gyanúját.

- **Szívfejlődési rendellenességek (CHD)**

A DiGeorge-szindrómára leginkább jellemző praenatalis eltérés a magzati szív conotruncalis és aortaív rendellenességei. Chaoui és munkatársai 76, Boudjemline és munkatársai összesen 261 praenatalisan diagnosztizált 22q11 deletiós szindrómában szenvedő magzat adatait feldolgozva azt találták, hogy a legspecifikusabb CHD az aortaív interruptio B típusa (háttérben kb. 40-50%-

ban áll 22q11DS), a leggyakoribb pedig a TOF (háttérben kb. 15%-ban áll a betegség). Jelentős gyakorisággal észleltek még pulmonalis atresiát, pulmonalis billentyűhiányt, amely gyakran társulhat VSD-vel [Boudjemline és mtsai 2001, Chaoui és mtsai 2002] (21. táblázat). Bessae-Ayasse és munkatársai szerint TOF, truncus arteriosus communis és aortaív interruptio voltak a leggyakoribbak magzati DGS esetén.

21. táblázat. A DiGeorge-szindróma praenatalis ultrahangjelei a II. trimeszterben (Chaoui és Boudjemline közleménye alapján)

<p>Conotruncális és aortaív rendellenességek:</p> <ul style="list-style-type: none"> - Aortaív interruptio B típus ~ 40-50% (legspezifikusabb) - Pulmonalis billentyű hiánya ~ 40 % - Truncus arteriosus communis ~ 30 % - Pulmonalis atresia + VSD ~ 20 % - Fallot-tetralógia ~ 15-20 % (leggyakoribb) - Kettős kiáramlású jobb kamra (DORV) ~ 5 % <p>Jobb oldali aortaív esetek (RAA) ~ 8-10 %-ában Szájpadhasadék ~10-12%</p> <p>Forrás: Tidrenczel és mtsai. Magyar Nőorv Lapja. 2018; 82: 174-183.</p>

- **A csecsemőmirigy vizsgálata**

A thymus hypoplasiája vagy a teljes hiánya és a következményes T-sejtes immunhiány a kórkép egyik alapvető eleme, habár tényleges thymushypoplasia csak a betegek 5-10%-ában mutatható ki a megszületést követően. A magzati csecsemőmirigy a középidős ultrahangszűréseken jól ábrázolható echoszegény képlet a mediastinumban a mellkasfal és a nagyerek között, jól elhatárolhatóan a tüdőktől. Egészséges magzatokban a 3 ér-trachea metszetben végzett vizsgálata során a thymus jól ábrázolható. Chaoui és munkatársai azt találták, hogy 22q11DS-ban a magzati thymus hypo- vagy aplasiája gyakran igazolható, különösen igaz ez az olyan DiGeorge-szindrómás magzatokra, akiknél conotruncális szívrendellenesség is társul, hiszen itt az esetek 95%-ában csökevényes magzati csecsemőmirigyét igazoltak. A thymus méretére vonatkozó nomogrammok ugyan ismertek, de a mirigy adott terhességi korra vonatkoztatott

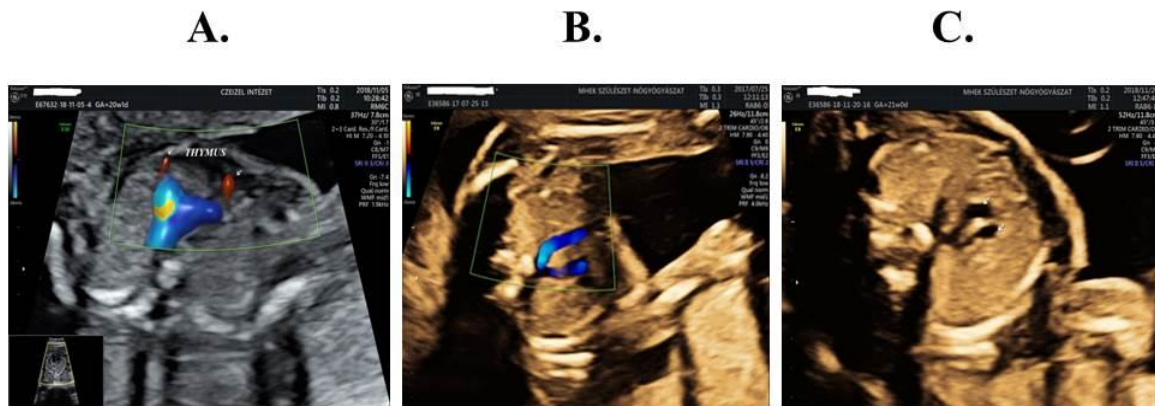
méretét az abszolút méreteknél hatékonyabban jellemzi a 2002-ben javasolt thymus-mellkasi arány (TT ratio), amely a DGS esetén gyakran csökkent, 0,4 alatti értéket mutat [Chaoui és Kalache 2002, Chaoui 2011]. A magzati csecsemőmirigy vizsgálatát elősegíti az ún. Thy-box használata, amikor a 3 ér-trachea metszetben szűk Doppler-kapuval vizsgálva a két arteria mammaria interna jól körülrajzolja és láthatóvá teszi a mirigyet [Paladini 2011].

- **Kóros tarkóredő-vastagság (NT)**

A kóros NT ugyan elsődlegesen a gyakori trisomiák jellemző első trimeszteri ultrahangmarkere, egyéb genetikai kórképek is járhatnak tarkótájéki folyadékgyülemmel. Úgy tűnik, hogy normál kariotípusú magzatoknál a CMA-vizsgálat izolált kóros NT kb. 4%-ban, asszociált NT esetén pedig 7%-ban CNV-t igazol, mely döntő többsége 22q11 microdeletio, ritkábban duplicatio [Grande és mtsai 2015]. Ez az eredmény arra utal, hogy a microarray vizsgálatok használata alapvető jelentőségű lenne a kóros NT-t mutató magzatoknál.

- **Jobb oldali aortaív (RAA, right aortic arch)**

A RAA az aortaív kóros lefutása, amely során a főér a szokásossal ellentétben jobbról kerül meg a légsövet és egyben gyakran társul a belőle eredő brachiocephalicus erek kóros eredésével és lefutásával is. Becsült incidenciája kb. 0,1-0,2%. A RAA ritka variánsa lehet a kettős aortaív (DAA), amikor az aortaív szétválva és körülölelve a felső mediastinális képleteket a trachea vagy az esophagus kompresszióját okozhatja (vascular ring). A RAA méhen belüli vizsgálata a thymushoz hasonlóan a 3 ér-trachea metszetben lehetséges, a normál V-jel helyett U-jel ábrázolódik (9. ábra).

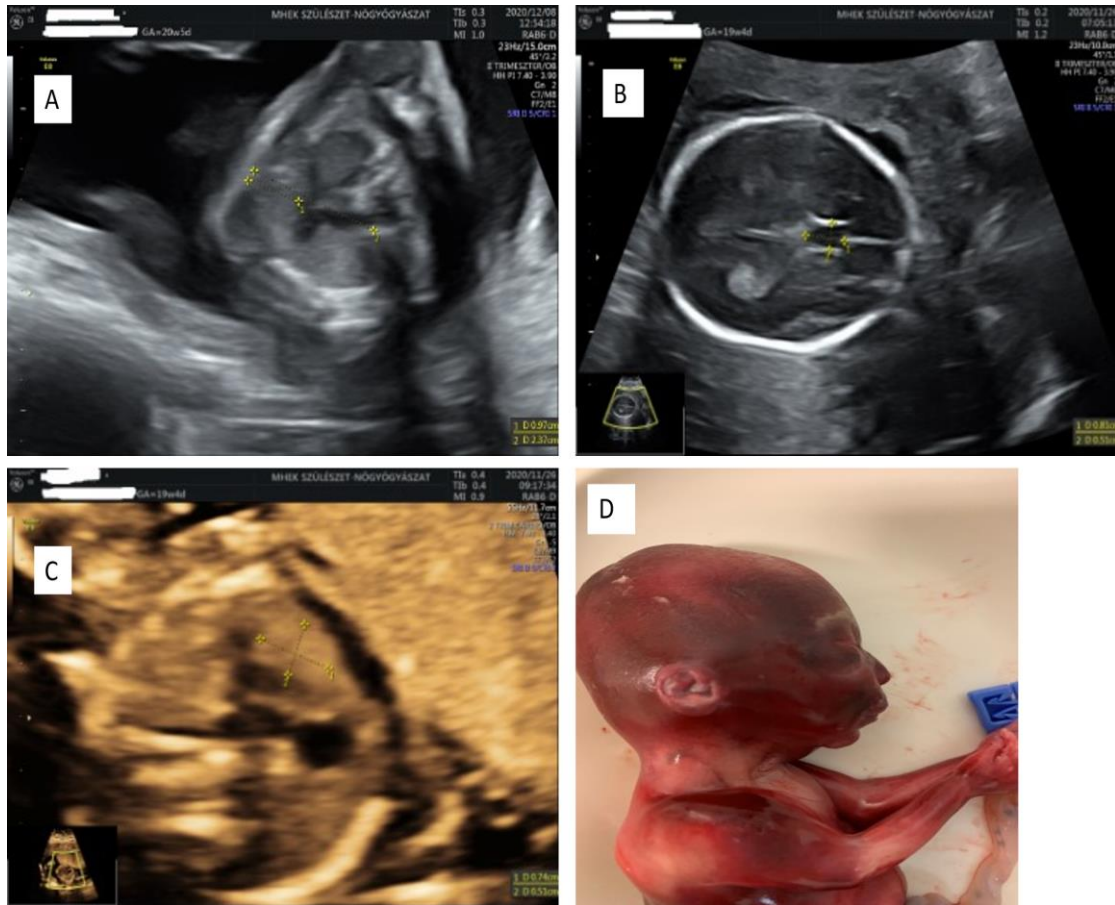


9. ábra. A thymus, a jobb oldali aortaív (RAA) és a kettős aortaív (DAA) ultrahangvizsgálati képe a II. trimeszterben. A. Thy-box magzati képe. nyíllal a két arteria mammaria interna jelölve, közöttük szabályos magzati csecsemőmirigy (euploid magzat). B. RAA (U-jel). C. DAA. Forrás: Tidrenczel és mtsai. Magyar Nőorv Lapja. 2018; 82: 174-183.

A mechanikus következményeken túl a jobb oldali aortaív szövődhet magzati kromoszóma-rendellenességekkel, különösen DiGeorge-szindrómával. A nemzetközi szakirodalom 0-28% (átlagban 8-10%) között jelöli az izolált RAA és a kromoszómaeltérések társulását. Egy átfogó metaanalízis azt igazolta, hogy RAA esetén 9%-ban társult kromoszómaaberráció és 6,1%-ban DGS [D'Antonio és mtsai 2016]. A legújabb, 2020-ban publikált, összesen 22 tanulmány adatait feldolgozó metaanalízis szerint, izolált RAA esetén a társult kromoszómaeltérés gyakorisága 4,7%, a DGS gyakorisága 2,4% volt, mely 7,5%-ra, illetve 4,3%-ra emelkedett, amennyiben egyéb extracardialis eltérés is társult az RAA-hoz [Luo és mtsai 2020]. Az *in utero* felismerést a CMA alkalmazása jelentősen javította. Prospektív tanulmányunk során összesen 26 RAA esetet észleltünk. Izolált RAA esetén DGS-t nem találtunk (0/20), azonban a hat asszociált esetből egyben (17%) DGS igazolódott. Luo és mtsai metaanalízisében vizsgált, a témában eddig összesen megjelent 22 tanulmány felében (11) volt az izolált RAA esetszáma nagyobb, mint jelen tanulmányunké, 7 tanulmányban pedig nem találtak DGS-t, hasonlóan a mi adatainkhoz.

A DGS ultrahang gyanújelei (conotruncalis anomália, thymus eltérés, ajak-szájpadhasadék) általában a 18-22. hét körül válnak láthatóvá, ezért nagyon fontos, hogy ilyen eltérések esetén gondoljunk microdeletiós kórképre és a lehető leggyorsabb diagnosztikus módszert válasszuk. Terhességi kortól függetlenül a lepénybiopsziát (CVS) tartjuk a választandó módszernek, hiszen két-három nap alatt a klasszikus citogenetikai analízist és a célzott FISH-vizsgálatot is el lehet így végezni. Az időfaktor különösen fontos a DGS gyanú jellemzően késői, 20-22. heti terhességi időszaka miatt, hiszen a magyar törvényi szabályozás a 24. hétig teszi lehetővé TOP kivitelezését igazolt DGS esetén. Anyagunkban a terhességi kor átlaga a vizsgálatok elvégzésének idejében ugyan 18,6 hét volt, azonban 14 esetben a szíveltérés diagnózisa a 21. hetet követően került megállapításra, így 25%-ban késői terhességi korban történt a diagnosztikai vizsgálat. A vizsgált betegek átlagéletkora 33,6 év volt, amely arra utal, hogy az anyai életkor nem rizikófaktora a DGS-nak.

A DGS laboratóriumi diagnosztikáját metafázisban levő sejteken és interfázisos sejtmagokban egyaránt ajánlott elvégezni, hogy kizárjuk a microduplicatio lehetőségét. Magzatvíz-mintavétel esetén (amennyiben a lepény nem érhető el) a biztonságos diagnózishoz kb. 10 nap szükséges a sejtek tenyésztése miatt. Az elmúlt 5 évben összesen 57 esetben végeztünk DGS célzott diagnosztikai vizsgálatot, az indikáció leggyakrabban az izolált jobb oldali aortaív (RAA), a VSD komplex szívrendellenességgel és a magzati TOF voltak. Összesen négy magzati DGS-t mutattunk ki (4/57, 7%). Három esetben 22q11 microdeletiót és egy esetben microduplicatiót igazoltunk. A legnagyobb találati arány (1/4, 25%) VSD/pulmonalis atresia és TOF esetén (2/7, 28%) mutatkozott. Mindhárom eset thymushypoplasiával és egy esetben RAA-vel társult. Érdekes, hogy egy esetben 22q11 microduplicatiót igazoltunk, mely esetben a vizsgálat indoka kóros magzati tarkóredő-vastagság volt. A CMA által kimutatott duplicatiót abortumból FISH-technikával komfirmáltuk. A DGS eseteink ultrahangvizsgálata a második trimeszterben, a nemzetközi adatokhoz hasonlóan igazolta a CHD-hez társuló jellemző thymushypoplasiát (TT arány) és a CSP kiszélesedése is kimutatható volt (10. ábra) [Chaoui és mtsai 2011, Chaoui és mtsai 2016].



10. ábra. Jellemző ultrahang és fetopathológiai leletek a Honvédkórház anyagában igazolt magzati DGS esetén. A- kóros thymus-thoracic (TT) ratio (Fallot-tetralógia). B- kiszélesedett cavum septi pellucidi. C- thymushypoplasia (VSD+pulmonalis atresia). D- abortum képe: faciális dysmorphismus, micrognathia, mélyebben ülő fülek.

A DGS kapcsán is fontos kérdés, hogy a NIPT-ek mennyire használhatóak a microdeletiók/microduplicatiók nem invazív terhesség alatti vizsgálatában. A célzott vizsgálómódszert használó technikák (pl. SNP-alapú) általában nagyobb analízis mélységet képesek elérni, magas szenzitivitási és specificitási adatokat produkálnak, azonban a 22q11 génszakasz proximális deletióit (A-D) detektálják. Az első ezzel foglalkozó tanulmány 2016-ban jelent meg, amely során SNP-alapú nem invazív vizsgálómódszer felhasználásával összesen közel 21 ezer szinguláris terhességet retrospektív módon vizsgáltak. A 97 DGS pozitív eset kapcsán elvégzett megerősítő, invazív vizsgálatok 11 esetben igazoltak valódi betegséget. A fentiek alapján a NIPT módszer pozitív prediktív értéke (PPV), 18%-nak bizonyult, tehát 100 pozitív tesztből

18 volt a valódi pozitív és 82 az álpozitív eredmény [Gross és mtsai 2016]. Ráadásul, a pozitív teszteredmények 80%-a kóros, major ultrahangeltérésű magzatoknál keletkezett, míg ultrahangeltérés nélküli esetek alig fordultak elő. A későbbiekben a szolgáltató cég retrospektív módon a szűrési módszert újraértékelt és négy egyéb microdeletió kórképre is kiterjesztette úgy, mint 1p36, Cri-du-chat, Prader-Willi, és Angelman-szindróma. Azt találták, hogy a szűrőteszt pozitív prediktív értéke az 5 betegségre nézve 4 és 17% közöttinek bizonyult. A módszer érzékenységének technikai változtatásával ugyanakkor a DiGeorge-szindrómára vonatkozó PPV-t javítani tudták, egészen 44%-ig [Martin és mtsai 2018]. Más szerzők szerint az SNP-alapú NIPT magas szenzitivitási és specificitási adatok mellett 20% alatti PPV-t produkált, összesen 10 pozitív eset alapján [Ravi és mtsai 2018].

A masszív paralell szekvenálás alapú technikák előnye, hogy a teljes 22q11 génszakaszt vizsgálni tudják (A-H), azonban a módszer a deletiók méretére érzékenyebb, a szekvenálási mélység kisebb, így a szenzitivitási és specificitási adatok általában rosszabbak, mint a célzott technikáknál [Pescia és mtsai 2017].

A nem túl jó szűrési eredmények és a magas fals-pozitív arány a technikai okok mellett valószínűleg annak is köszönhető, hogy a kópiaszám-variációk prevalenciája, a DGS-t leszámítva, az átlagos terhespopulációban alacsony és egy szűrőteszt szűrési paraméterei fordítottan arányosak a gyakorisággal. Különösen igaz ez a DiGeorge-szindrómán kívül a ritkább microdeletiókra (pl. 1p36 deletió, Cri du Chat-sz., Wolf-Hirschorn-sz., Jacobsen-sz., Langer-Giedion-sz.), amelyekre egyes szolgáltatók kínálnak nem invazív szűrőtesztet.

Jelenleg a microdeletiók és duplicatiók rutinszerű, nem invazív szűrővizsgálatát a nemzetközi szakmai szervezetek nem javasolják [Gregg és mtsai 2016], a kimutatás arány standard-ja továbbra is az invazív mintavételezés kapcsán elvégzett CMA. Ez különösen igaz annak tükrében, hogy a microdeletió kórképek nagyon gyakran járnak ultrahangvizsgálattal észlelhető szervi eltérésekkel a második trimeszterben (pl. magzati szívrendellenesség) és ilyen esetben nem invazív szűrővizsgálatok (biokémiai szűrés, NIPT) alkalmazása nem javasolt [Beulen és mtsai 2017]. Nem zárható ki ugyanakkor az, hogy a szabadon keringő lepényi DNS-alapú, nem invazív szűrőmódszerek gyors technológiai fejlődése a jövőben lehetővé fogja tenni a módszer rutin használatát akár a

betegségre alacsony kockázatú terhesek számára is, de strukturális ultrahangeltérést mutató magzatoknál várható, hogy az invazív beavatkozás marad az elsődlegesen választandó klinikai döntés [Grati és Gross 2019].

Prospektív tanulmányunk az alacsony esetszám miatt ugyan nem tesz lehetővé komoly statisztikai megállapításokat, de egyértelmű, hogy a DiGeorge-szindróma praenatalis vizsgálatára hazánkban is szükség van, megfelelő magzati indikáció esetén. Adataink elemzése során látható, hogy az idő előrehaladtával a vizsgálati indikációkat szigorítottuk és a pozitív eseteink, a nemzetközi irodalom eredményeinek megfelelően, jellemzően a thymushypoplasiával társult szívrendellenességekben igazolódtak. Ugyanakkor, pusztán a kóros NT miatt elvégzett mintavétel kapcsán igazolt DGS esetünk felhívja arra a figyelmet, hogy a 3,5 mm feletti tarkóredő esetén, az invazív minták CMA-vizsgálata is indokolt lenne kópiaszám-variációkra.

Fontos megemlíteni, hogy a DGS-ra és egyéb microdeletiókra vonatkozó praenatalis diagnosztikai vizsgálatokra jelenleg nincsen NEAK-finanszírozás, laboratóriumunk a vizsgálatokat saját költségkeretéből végzi el. Ez azért is probléma, mert a célzott finanszírozás hiánya nem teszi lehetővé a technikai fejlesztéssel járó párhuzamos és kiegészítő molekuláris genetikai módszerek (MLPA, aCGH) alkalmazását.

A saját és a nemzetközi irodalmi adatok alapján tehát leszögezhető, hogy a DiGeorge-szindróma gyakori genetikai kórkép, amelynek praenatalis szűrése a megfelelő alapossággal kivitelezett ultrahangvizsgálaton alapul. Szükség lenne arra, hogy a DiGeorge-szindróma és a microdeletiós kórképek rutinszerű, NEAK-finanszírozott molekuláris genetikai vizsgálata néhány kiemelt hazai centrumban elérhető legyen. Az aCGH módszerének régóta várt esetleges magyarországi praenatalis bevezetése a diagnosztikus hatékonyságot jelentősen növelhetné [Tidrenczel és mtsai 2019].

6.4. Az aCGH prenatális alkalmazása

Az elmúlt több mint 10 év nemzetközi praenatalis adatai alapján egyértelmű, hogy a CMA olyan megbízható és jól interpretálható módszer, mely alkalmas a magzati kromoszóma-rendellenességek nagy felbontású vizsgálatára [Stosic és mtsai 2018]. Alkalmazása elsődlegesen akkor indokolt, amikor az ultrahangvizsgálat olyan strukturális magzati eltérést igazol, amely jellemzően társulhat magzati kromoszóma-rendellenességgel.

Ezen eltérések praenatalis észlelése invazív magzati diagnosztikai beavatkozást tesz szükségessé és az anyai vérből végezhető nem invazív szűrővizsgálatok (biokémiai szűrés, NIPT) nem javasoltak. Az invazív mintavétel kapcsán nyert mintából elvégzett hagyományos kromoszómavizsgálat során, amennyiben normál magzati kariotípus igazolható, az aCGH kiegészítő használata egyértelmű előnyt jelent a magzati diagnosztikában. A CMA alkalmazása fejlett egészségügyi rendszerekben az elmúlt években rutinszerűvé vált a praenatalis diagnosztikában.

Véleményünk szerint, elkerülhetetlen és feltétlenül javasolt, hogy a módszer a magyarországi praenatalis genetikai diagnosztika részévé váljon NEAK-finanszírozott formában. Ehhez szükséges lenne a szakmai szervezetek részéről az egységes ajánlások kidolgozása és szigorú indikációs terület meghatározása. A nemzetközi ajánlások nem tartalmazzák azt, hogy pontosan milyen esetben javasolt az aCGH-vizsgálat praenatalis használata. Munkacsoportunk ajánlást fogalmazott meg arra vonatkozóan, hogy mely ultrahangeltérés esetén lenne feltétlenül javasolt a CMA alkalmazása, negatív eredményű kariotipizálást követően (22. táblázat).

22. táblázat. Az aCGH elsődleges ultrahang indikációi munkacsoportunk javaslata alapján

Terhességi kor	Ultrahangeltérés
I. trimeszteri UH vizsgálat (11-13⁺⁶ hét)	Kóros tarkóredő-vastagság (NT>3.5 mm) Ductus venosus agenésia (Noonan-sz. célzott vizsgálat is javasolt) Cystikus hygroma, hydrops fetalis Megacystis (7-15 mm között)
I. és II. trimeszteri UH vizsgálat (18-20. hét) Strukturális eltérések	Faciális dysmorphismus (micro- retrognathia, hypo- hypertelorismus, mélyen ülő fülek) Kétoldali ajak/ szájpadhasadék CNS eltérések (holoprosencephalia, hydrocephalus spina bifida nélkül) Hátsó scala eltérések (Dandy-Walker malformatio, cerebelláris eltérések) Korai magzati IUGR CHD (VSD, AVSD, TOF, bal kamra hypoplasia, pulmonalis atresia, situs inversus) Conotruncalis és aortaív eltérések Diaphragma hernia, Esophagus atresia Duodenum atresia (double bubble), Omphalocele Urogenitális malformációk (kétoldali cystás vese, patkóvese, bizonytalan genitáliák) Musculosceletalis malformációk (kétoldali dongaláb, dongakéz, ízületi contractúrák, deformitások, scoliosis) Multiplex, többszervi malformációk

Forrás: Tidrenczel et al. Orv Hetil, 2019;160(13):484-493.

A táblázatban látható, hogy az indikációs területek sok esetben megegyeznek az eddigi magyarországi gyakorlatban alkalmazott hagyományos kariotipizálási indokokkal. A CMA alkalmazása a praenatalis diagnosztikában így nem jelentené az invazív beavatkozások számának növekedését, ugyanakkor azon strukturális eltérést mutató magzatoknál, akiknél az invazív diagnosztikai eljárás amúgy is indokolt lenne, biztosítaná az eddig nem detektált szubmikroszkópos kromoszómaeltérések felismerését. Az aCGH bevezetése mind az egyén, mind a családok, mind a társadalom szintjén egyértelmű előnnyel járna. Genetikai centrumunkban, a Honvédkórház Praenatalis Központjában, az elmúlt néhány év adatait elemezve hozzávetőlegesen 10-15%-ban, tehát évente 400 invazív beavatkozási esetszámmal kalkulálva, 40-60 esetben

lett volna indokolt az aCGH alkalmazása. Ezek az arányok valószínűleg alkalmasak az országos esetszámok megbecsülésére.

Az aCGH hazai prae-natalis alkalmazása bizonyos új szakmai irányelvek meghatározásán kívül a prae-natalis genetikai centrumok megfelelő technikai felszerelését, a szakemberek speciális képzését is indokolná és szükségszerűen vezetne a rutin klinikai genetikai gyakorlat megváltoztatásához. A bevezetéshez egységes hazai protokoll kialakítása elkerülhetetlen mind a laboratóriumi gyakorlat, mind a genetikai tanácsadás szempontjából, ehhez a szakmai testületek multidiszciplináris (labordiagnosztika, genetika, szülészet-nőgyógyászat, gyermekgyógyászat) konszenzusa szükséges. CMA alkalmazása esetén, prae- és post-test genetikai tanácsadás is szükséges, amelynek során a házaspárt részletesen tájékoztatjuk a módszer előnyeiről és korlátairól. A fentiek, az amúgy is kisszámú és leterhelt labordiagnosztikai és genetikus szakemberek számára mindenképpen kihívást jelenthetnek. Az eredményről készült leletben pontosan meg kell határozni az alkalmazott aCGH-technikának a vizsgált eltérésekre vonatkozó (kromoszómahiány, -többlet, UPD) detektálási minimális határértéket.

A kromoszómák összehasonlító microarray vizsgálata tehát megbízhatóan képes a hagyományos kromoszómavizsgálattal nem észlelhető szubmikroszkópos DNS-eltérések kimutatására. A kromoszóma-rendellenességek és a kópiaszám-variációk az újabb kutatások szerint együttesen a terhességek közel 1%-ában előfordulhatnak és nem függenek az édesanya életkorától. Azokban a terhességekben, ahol az ultrahangvizsgálat a magzat strukturális eltérését igazolja, a CMA-vizsgálat használata szignifikáns előnyt jelent a kromoszómaeltérések felismerésében, a hagyományos kariotipizáláshoz képest. Egyéb okból elvégzett invazív mintavétel kapcsán (anyai életkor, szülői aggodalom, biokémiai eltérés) a módszer elvégzésének lehetősége a szülők számára felajánlható. A CMA bevezetése a hazai klinikai gyakorlatban szükséges lenne, amelyre a megfelelő társszakmák alapos és átgondolt megegyezését és szigorú szakmai protokollját követően kerülhetne sor.

7. Következtetések

1. Congenitalis szívfejlődési rendellenességek a 21-es trisomiás magzatok több mint egy negyedében voltak igazolhatóak anyagunkban. A leggyakoribb rendellenesség a kamrai és a pitvar-kamrai septumdefektus volt. A szívfejlődési rendellenességek esetén a beutalási indikációk, a magzati nem és az anyai életkor különbözött a szíveltérést nem mutató magzatokétól.
2. A Down-szindrómával asszociált magzati szíveltérések felismerése függ a szívrendellenesség típusától, a társult major és minor ultrahangeltérésektől. Bizonyos ultrahangeltérések segíthetik a szívrendellenességek méhen belüli felismerését, de a szíveltérések egy része csak fetopathológiai vizsgálatokkal igazolható.
3. Az elmúlt 20 évben a Down-szindrómához társult szíveltérések felismerési aránya változatlan maradt, miközben a rendellenességek spektruma szélesedett. Feltételezhetően, az ultrahang és a diagnosztikai módszerek fejlődéséből adódó magasabb felismerési lehetőséget ellensúlyozta a szíveltérések korai terhességmegszakításból adódó alacsonyabb detekciója.
4. A ritka, nem szokványos kromoszóma-rendellenességek relatíve gyakoriak anyagunkban és jelentős részben mozaikosak. A mozaikosság ismerete fontos klinikai információt biztosít és befolyásolhatja a terhesgondozás menetét.
5. A ritka kromoszóma-rendellenességek későbbi terhességi korban diagnosztizálhatóak, kimutatásukhoz sokszor elengedhetetlenek az új típusú molekuláris genetikai módszerek. A társuló ultrahangeltérések eltérnek a gyakori triszómiák jellemző ultrahangeltéréseitől.
6. A DiGeorge-szindróma praenatalis vizsgálata magzati echocardiographia során felismert aortaív, conotruncalis és thymus eltérés esetén javasolt, és a megfelelő célzott molekuláris genetikai vizsgálattal lehetséges. Eredményeink felhívják a figyelmet arra, hogy a hazai centrumokban a DiGeorge-szindróma vizsgálata szükséges lenne.
7. A microarray-komparatív genomhibridizálás a ritka, mikroszkóppal látható és a szubmikroszkópos kromoszómaeltérések vizsgálómódszere, mely hazai bevezetése meghatározott strukturális ultrahangeltérést mutató magzatoknál javasolt.

7.1. Megállapítások

1. 20 év adatait felölelő anyagunkban a Down-szindrómához társult magzati szívrendellenességek gyakorisága 27%-nak bizonyult, strukturális szívrendellenesség 19,5%-ban, nem-strukturális szívrendellenesség 7,5%-ban asszociálódott. Strukturális szívrendellenesség nagyobb arányban lány magzatokat érintett és az anyai életkor szignifikánsan alacsonyabb volt. Az EUROCAT adataihoz képest vizsgálatunk magasabb prevalenciát igazolt.
2. A prae-natalis ultrahangvizsgálat az összes magzati szívrendellenesség 75%-át, a pitvar-kamrai septumdefektusok 94%-át, a kamrai septumdefektusok 47%-át ismerte fel. Kóros tarkóredő-vastagság elsősorban kamrai septumdefektussal, Fallot-tetralógiával és nem-strukturális szíveltéréssel társult.
3. Megállapítottuk, hogy két tíz-tíz éves időtartam összehasonlítása során a szívrendellenességek gyakorisága nem változott (27,7% és 26,5%), de a diagnosztikus spektrum szélesedett. Emelkedett a társult ultrahangeltérések és a cardialis eltérések aránya. A korai diagnosztika aránya duplázódott.
4. Az újonnan kialakult, ritka kromoszóma-rendellenességek gyakorisága anyagunkban 13,5%-nak bizonyult és 77,8%-ban mozaikos előfordulású volt. A mozaikos esetek 57%-a (12/21) lepényre korlátozódott. A leggyakoribb ritka rendellenesség a ritka autoszomális trisomia volt (7%).
5. A ritka kromoszóma-rendellenességek vizsgálatában a molekuláris genetikai módszerek használata gyakran szükséges, a diagnózis általában amniocentézissel, későbbi terhességi héten ($16,1 \pm 0,9$ hét) állapítható meg. Normál tarkóredő-vastagság mellett észlelt bizonyos szervi ultrahangeltérések (faciális dysmorphismus, korai retardáció, vitium) utalhatnak ritka kromoszóma-rendellenességre.
6. DiGeorge-szindrómát cardiológiai indokból elvégzett célzott genetikai vizsgálat során 7%-ban igazoltunk. Leggyakoribb indikáció az izolált jobb oldali aortaív volt, a legspecifikusabb pedig a Fallot-tetralógia (28%) és a kamrai septumdefektus pulmonalis atresia-val (25%) volt.
7. A microarray vizsgálatok hazai bevezetése a kóros tarkóredő és a szervi ultrahangeltérések, a citogenetikai eltérések között a kópiaszám-variációk, a

ritka kromoszóma-rendellenességek között pedig a szerkezeti rendellenességek és a számfeletti marker kromoszómák vizsgálatához szükségesek.

8. Összefoglalás

Bevezetés: A magzati szív rendellenességei központi szerepet játszanak a Down- és a DiGeorge-szindróma praenatalis diagnózisában. A ritka kromoszóma-rendellenességek méhen belüli felismerése nehéz, kimutatásukat a jelenlegi szűrővizsgálatok nem célozzák. Célunk az ultrahang, a citogenetikai és a molekuláris citogenetikai vizsgálatok elemzése volt a gyakori és ritka magzati kromoszóma-rendellenességek kimutatásában.

Módszer: 20 év anyagában (1998-2018) az I. Sz. Szülészeti és Nőgyógyászati Klinikán igazolt 462 Down-szindrómás magzatnál a praenatalis ultrahang és fetopathológiai adatokat elemeztük és vizsgáltuk a társuló szívrendellenességeket és a klinikai, ill. anyai jellemzőket. Vizsgálatunk másik részében a Honvédkórház anyagában 2014-2020 között 2504 invazív mintavétel kapcsán elemeztük a ritka, mikroszkópos magzati kromoszómaeltéréseket és a DiGeorge-szindrómát.

Eredmények: 462 Down-szindrómás magzatnál a szívrendellenességek gyakorisága 27%-nak bizonyult, strukturális szívrendellenesség 19,5%-ban, nem-strukturális szíveltérés 7,5%-ban társult. A praenatalis ultrahangvizsgálat a strukturális szívrendellenességek 66%-át felismerte. Két azonos, tíz-tíz éves időtartam összehasonlítása során a szívrendellenességek gyakorisága nem változott (27,7% és 26,5%), de a diagnosztikus spektrum szélesedett, a korai diagnosztika aránya megnőtt. Az anyai életkorok szíveltérés nélkül, illetve szíveltéréssel 35,7/33,8 és 37,3/35 év voltak. A de novo, ritka kromoszóma-rendellenességek gyakorisága anyagunkban 13,5%-nak bizonyult, 77,8%-ban mozaikos előfordulású volt és későbbi terhességi héten (16,1±0,9 hét) volt igazolható. A mozaikos esetek 57%-a lepényre korlátozódott. A leggyakoribb ritka eltérés a ritka autosomális trisomia volt (7%). DiGeorge-szindrómát 7%-ban igazoltunk magzati kardiológiai indokból, a legspecifikusabb indikáció a Fallot-tetralógia (28%) és a kamrai septumdefektus pulmonalis atresia-val (25%) volt.

Következtetések: Az anyai életkor nem rizikófaktora a magzati szívrendellenességek kialakulásának Down-szindrómában. A ritka rendellenességek mozaikos előfordulása a szűrést és a diagnosztikát is nehezíti. A szívrendellenességek detektálása ultrahangvizsgálattal és a molekuláris citogenetikai módszerek alkalmazása a gyakori és a ritka kromoszómaeltérések kimutatásának alapját képezi.

9. Summary

Introduction: Congenital heart disease (CHD) plays a major role in the prenatal detection of Down and DiGeorge syndrome. Rare chromosomal aberrations are difficult to be diagnosed and are not targeted by conventional non-invasive screenings. Our aim was to analyse the utility of ultrasound, cytogenetic and molecular cytogenetic methods in the prenatal diagnosis of common and rare chromosomal abnormalities.

Methods: Retrospective cohort study (1999-2018) in a tertiary prenatal center to analyse the ultrasound and fetopathology results, the associated cardiovascular malformations, clinical and maternal characteristics in 462 fetuses with Down syndrome. In the second part of the study, we analysed data of 2504 invasive tests (2014-2019) in regard to microscopically visible atypical aberrations, chromosomal mosaicism and DiGeorge syndrome.

Results: Overall, the frequency of cardiovascular malformations in fetuses with Down syndrome was 27%, CHDs associated in 19.5%, non-structural heart anomalies in 7.5% of cases. Ultrasound identified 66% of CHDs. Although, comparing the two 10-year periods there were no changes in the prevalence and detection of CHDs, trend analysis showed a shift in the diagnostic spectrum and increase in the early diagnosis between the two study periods. During both study periods, mothers carrying fetuses with CHD were significantly younger than those without CHD ($p=0.038$, $p=0.009$, respectively). The prevalence of *de novo*, rare chromosomal aberrations was 13.5%, the rate of fetoplacental mosaicism was 78% and was diagnosed in later gestational age ($16.1\pm 0.1w$). 57% of all rare mosaic cases were confined to the placenta. The most common atypical aberrations were rare autosomal trisomies (7%). DiGeorge syndrome was diagnosed in 7% of invasive procedures done due to fetal conotruncal and aortic arch anomalies. The most specific indication for DiGeorge syndrome was Tetralogy of Fallot and ventricular septal defect with pulmonary atresia (28% and 25% positive rate).

Conclusions: Advanced maternal age is not a risk factor for CHD in Down syndrome. Mosaicism in atypical aberrations yields difficulties in screening and diagnosis. Detection of CHDs via ultrasound and application of molecular cytogenetic methods play a key role in the diagnosis of common and rare chromosomal abnormalities.

10. Irodalomjegyzék

1. Alamillo CM, Krantz D, Evans M, Fiddler M, Pergament E. (2013) Nearly a third of abnormalities found after first-trimester screening are different than expected: 10-year experience from a single center. *Prenat Diagn*, 33: 251-256.
2. Antonarakis SE, Avramopoulos D, Blouin JL, Talbot CC Jr, Schinzel AA. (1993) Mitotic errors in somatic cells cause trisomy 21 in about 4.5% of cases and are not associated with advanced maternal age. *Nat. Genet*, 3: 146-150.
3. Axt-Fliedner R, Schwarze A, Smrcek J, Germer U, Krapp M, Gembruch U. (2006) Isolated ventricular septal defects detected by color Doppler imaging: evolution during fetal and first year of postnatal life. *Ultrasound Obstet Gynecol*, 27(3): 266-273.
4. Bahtiyar MO, Dulay AT, Weeks BP, Friedman AH, Copel JA. (2008) Prenatal course of isolated muscular ventricular septal defects diagnosed only by color Doppler sonography: single-institution experience. *J Ultrasound Med*, 27: 715-720.
5. Ballif BC, Rorem EA, Sundin K, Lincicum M, Gaskin S, Coppinger J, Kashork CD, Shaffer LG, Bejjani BA. (2006) Detection of low-level mosaicism by array CGH in routine diagnostic specimens. *Am J Med Genet*, 140A: 2757-2767.
6. Baptista J, Mercer C, Prigmore E, Gribble SM, Carter NP, Maloney V, Thomas NS, Jacobs PA, Crolla JA. (2008) Breakpoint mapping and array CGH in translocations: comparison of a phenotypically normal and abnormal cohort. *Am J Hum Genet*, 82: 927-936.
7. Battaglia P, Baroncini A, Mattarozzi A, Baccolini I, Capucci A, Spada F, Pompili E, Pittalis MC. (2014) Cytogenetic follow-up of chromosomal mosaicism detected in first-trimester prenatal diagnosis. *Prenat Diagn*. 34: 739-747.
8. Beaujard MP, Chantot S, Dubois M, Keren B, Carpentier W, Mabboux P, Whalen S, Vodovar M, Siffroi JP, Portnoi MF. (2009) Atypical deletion of

- 22q11.2: Detection using the FISH TBX1 probe and molecular characterization with high density SNP arrays. *Eur J Med Genet*, 52: 321-327.
9. Bedzhov I, Graham SJ, Leung CY, Zernicka-Goetz M. (2014) Developmental plasticity, cell fate specification and morphogenesis in the early mouse embryo. *Philos Trans R Soc Lond B Biol Sci*, 369(1657):20130538.
 10. Benn P, Malvestiti F, Grimi B, Maggi F, Simoni G, Grati FR. (2019) Rare autosomal trisomies: comparison of detection through cell-free DNA analysis and direct chromosome preparation of chorionic villus samples. *Ultrasound Obstet Gynecol*, 54(4): 458-467.
 11. Bergström S, Carr H, Petersson G, Stephansson O, Bonamy AK, Dahlström A, Halvorsen CP, Johansson S. (2016) Trends in Congenital Heart Defects in Infants with Down Syndrome. *Pediatrics*, 138, pii: e2016012. doi: 10.1542/peds.2016-0123.
 12. Besseau-Ayasse J, Violle-Poirsier C, Bazin A, Gruchy N, Moncla A, Girard F, Till M, Mugneret F, Coussement A, Pelluard F, Jimenez M, Vago P, Portnoï MF, Dupont C, Beneteau C, Amblard F, Valduga M, Bresson JL, Carré-Pigeon F, Le Meur N, Tapia S, Yardin C, Receveur A, Lespinasse J, Pipiras E, Beaujard MP, Teboul P, Brisset S, Catty M, Nowak E, Douet Guilbert N, Lallaoui H, Bouquillon S, Gatinois V, Joly-Helas G, Prieur F, Cartault F, Martin D, Kleinfinger P, Molina Gomes D, Doco-Fenzy M, Vialard F. (2014) A French collaborative survey of 272 fetuses with 22q11.2 deletion: ultrasound findings, fetal autopsies and pregnancy outcomes. *Prenat Diagn*, 34(5): 424-430.
 13. Best KE, Rankin J. (2015) Increased risk of congenital heart disease in twins in the North of England between 1998 and 2010. *Heart*, 101: 1807–1812.
 14. Best KE, Rankin J. (2016) Is advanced maternal age a risk factor for congenital heart disease? *Birth Defects Res A Clin Mol Teratol*, 106: 461-467.
 15. Beulen L, Faas BHW, Feenstra I, van Vugt JMG, Bekker MN. (2017) Clinical utility of non-invasive prenatal testing in pregnancies with ultrasound anomalies. *Ultrasound Obstet Gynecol*, 49(6):721-728.
 16. Bianchi DW, Chiu RWK. (2018) Sequencing of circulating cell-free DNA during pregnancy. *N Engl J Med*, 379: 464-473.

17. Bianca S, Boemi G, Barrano B, Cataliotti A, Ingegnosi C, Indaco L, Ettore G. (2008) Mosaic trisomy 20: Considerations for Genetic Counseling. *Am J Med Genet Part A*, 146A: 1897-1898.
18. Bolton H, Graham SJL, Van der Aa N, Kumar P, Theunis K, Fernandez Gallardo E, Voet T, Zernicka-Goetz M. (2016) Mouse model of chromosome mosaicism reveals lineage-specific depletion of aneuploid cells and normal developmental potential. *Nat Commun*, 29;7:11165.
19. Boudjemline Y, Fermont L, Le Bidois J, Lyonnet S, Sidi D, Bonnet D. (2001) Prevalence of 22q11 deletion in fetuses with conotruncal cardiac defects: a 6-year prospective study. *J Pediatr*, 138: 520-524.
20. Brison N, Neofytou M, Dehaspe L, Bayindir B, Van Den Bogaert K, Dardour L, Peeters H, Van Esch H, Van Buggenhout G, Vogels A, de Ravel T, Legius E, Devriendt K, Vermeesch JR. (2018) Predicting Fetoplacental Chromosomal Mosaicism During Non-Invasive Prenatal Testing. *Prenat Diagn*, 38: 258-266.
21. Bruns DA, Campbell E. (2015) Twenty-five additional cases of trisomy 9 mosaic: Birth information, medical conditions, and developmental status. *Am J Med Genet A*, 167A: 997-1007.
22. Bull MJ. (2020) Down Syndrome. *New Engl J Med*, 382: 2344-2351.
23. Burnside RD. (2015) 22q11.21 Deletion Syndromes: A Review of Proximal, Central, and Distal Deletions and Their Associated Features. *Cytogenet Genom Res*, 146(2): 89-99.
24. Cancrini C, Puliafito P, Digilio MC, Soresina A, Martino S, Rondelli R, Consolini R, Ruga EM, Cardinale F, Finocchi A, Romiti ML, Martire B, Bacchetta R, Albano V, Carotti A, Specchia F, Montin D, Cirillo E, Cocchi G, Trizzino A, Bossi G, Milanesi O, Azzari C, Corsello G, Pignata C, Aiuti A, Pietrogrande MC, Marino B, Ugazio AG, Plebani A, Rossi P; Italian Network for Primary Immunodeficiencies. (2014) Clinical features and follow-up in patients with 22q11.2 deletion syndrome. *J Pediatr*, 164(6):1475-1480.
25. Chai H, DiAdamo A, Grommisch B, Boyle J, Amato K, Wang D, Wen J, Li P. (2019) Integrated FISH, Karyotyping and aCGH Analyses for Effective Prenatal Diagnosis of Common Aneuploidies and Other Cytogenomic Abnormalities. *Med Sci (Basel)*, 23;7(2): 16.

26. Chaoui R, Heling KS, Zhao Y, Sinkovskaya E, Abuhamad A, Karl K. (2016) Dilated cavum septi pellucidi in fetuses with microdeletion 22q11. *Prenat Diagn*, 36(10): 911-915.
27. Chaoui R, Kalache KD, Heling KS, Tennstedt C, Bommer C, Korner H. (2002) Absent or hypoplastic thymus on ultrasound: a marker for deletion 22q11.2 in fetal cardiac defects. *Ultrasound Obstet Gynecol*, 20: 546-552.
28. Chaoui R, Korner H, Bommer C, Kalache KD. (2002) Fetal thymus and the 22q11.2 deletion. *Prenat Diagn*, 22: 839-840.
29. Chaoui R, Heling KS, Sarut Lopez A, Thiel G, Karl K. (2011) The thymic–thoracic ratio in fetal heart defects: a simple way to identify fetuses at high risk for microdeletion 22q11. *Ultrasound Obstet Gynecol*, 37: 397-403.
30. Chen CP, Lin HM, Su YN, Chern SR, Tsai FJ, Wu PC, Lee CC, Chen YT, Lee MS, Pan CW, Wang W. (2010) Mosaic trisomy 9 at amniocentesis: prenatal diagnosis and molecular genetic analyses. *Taiwan J Obstet Gynecol*, 49(3): 341-350.
31. Cocchi G, Gualdi S, Bower C, Halliday J, Jonsson B, Myrelid A, Mastroiacovo P, Amar E, Bakker MK, Correa A, Doray B, Melve KK, Koshnood B, Landau D, Mutchinick OM, Pierini A, Ritvanen A, Ruddock V, Scarano G, Sibbald B, Sípek A, Tenconi R, Tucker D, Annerén G. (2010) International Trends of Down Syndrome 1993–2004: Births in Relation to Maternal Age and Terminations of Pregnancies. *Birth Def Res*, 88: 474-479.
32. Concolino, D., Pascuzzi, A., Pietragalla, E., Lia, R., Canepa, S., Strisciuglio, P. (2005) High prevalence of isolated pericardial effusion in Down syndrome. *Am J Med Genet Part A*, 132: 331–332.
33. Committee on Genetics and the Society for Maternal-Fetal Medicine. (2016) Committee Opinion No.682: Microarrays and Next-Generation Sequencing Technology: The Use of Advanced Genetic Diagnostic Tools in Obstetrics and Gynecology. *Obstet Gynecol*, 128(6): e262-e268.
34. Cross J, Peters G, Wu Z, Brohede J, Hannan GN. (2007) Resolution of trisomic mosaicism in prenatal diagnosis: estimated performance of a 50K SNP microarray. *Prenat Diagn*, 27: 1197-1204.

35. Cuckle HS, Wald NJ, Barkai G, Fuhrmann W, Altland K, Brambati B, Knight G, Palomaki G, Haddow JE, Canick J. (1988) First trimester biochemical screening for Down syndrome. *Lancet*, 2: 851-852.
36. D'Antonio F, Khalil A, Zidere V, Carvalho JS. (2016) Fetuses with right aortic arch: a multicenter cohort study and meta-analysis. *Ultrasound Obstet Gynecol*, 47: 423-432.
37. De Gregori M, Ciccone R, Magini P, Pramparo T, Gimelli S, Messa J, Novara F, Vetro A, Rossi E, Maraschio P, Bonaglia MC, Anichini C, Ferrero GB, Silengo M, Fazzi E, Zatterale A, Fischetto R, Previderé C, Belli S, Turci A, Calabrese G, Bernardi F, Meneghelli E, Riegel M, Rocchi M, Gueneri S, Lalatta F, Zelante L, Romano C, Fichera M, Mattina T, Arrigo G, Zollino M, Giglio S, Lonardo F, Bonfante A, Ferlini A, Cifuentes F, Van Esch H, Backx L, Schinzel A, Vermeesch JR, Zuffardi O. (2007) Cryptic deletions are a common finding in „balanced” reciprocal and complex chromosome rearrangements: a study of 59 patients. *J. Med Genet*, 44: 750-762.
38. De Ravel TJ, Devriendt K, Fryns JP, Vermeesch JR. (2007) What's new in karyotyping? The move towards array comparative genomic hybridisation (CGH). *Eur J Pediatr*, 166: 637-643.
39. Del Gobbo GF, Yin Y, Choufani S, Butcher EA, Wei J, Rajcan-Separovic E, Bos H, von Dadelszen P, Weksberg R, Robinson WP, Yuen RKC. (2021) Genomic imbalances in the placenta are associated with poor fetal growth. *Mol Med*, 27(1):3.
40. DeVore GR. (2003) The role of fetal echocardiography in genetic sonography. *Semin Perinatol*, 27: 160-172.
41. Donaghue C, Mann K, Docherty Z, Ogilvie CM. (2005) Detection of mosaicism for primary trisomies in prenatal samples by QF-PCR and karyotype analysis. *Prenat Diagn*, 25(1): 65-72.
42. Donnelly JC, Platt LD, Rebarber A, Zachary J, Grobman WA, Wapner RJ. (2014) Association of copy number variants with specific ultrasonographically detected fetal anomalies. *Obstet Gynecol*, 124(1): 83-90.
43. Dupont C, Grati FR, Choy KW, Jaillard S, Toutain J, Maurin ML, Martínez-Conejero JA, Beneteau C, Coussement A, Molina-Gomes D, Horelli-Kuitunen

- N, Aboura A, Tabet AC, Besseau-Ayasse J, Bessieres-Grattagliano B, Simoni G, Ayala G, Benzacken B, Vialard F. (2015) Prenatal diagnosis of 24 cases of microduplication 22q11.2: an investigation of phenotype-genotype correlations. *Prenat Diagn*, 35(1): 35-43.
44. Eckmann-Scholz C, Mallek J, von Kaisenberg CS, Arnold NK, Jonat W, Reiner S, Caliebe A, Heidemann S (2012) Chromosomal mosaicisms in prenatal diagnosis: correlation with first trimester screening and clinical outcome. *J Perinat Med*, 40: 215-223.
 45. Edelmann L, Pandita RK, Morrow BE. (1999) Low-copy repeats mediate the common 3-Mb deletion in patients with velo-cardio-facial syndrome. *Am J Hum Genet*, 64: 1076-1086.
 46. Evers LJ, Engelen JJ, Houben LM, Curfs LM, van Amelsvoort TA. (2016) The use of two different MLPA kits in 22q11.2 deletion syndrome. *Eur J Med Genet*, 59(4): 183-188.
 47. Fan YS, Jayakar P, Zhu H, Barbouth D, Sacharow S, Morales A, Carver V, Benke P, Mundy P, Elsas LJ. (2007) Detection of pathogenic gene copy number variations in patients with mental retardation by genomewide oligonucleotide array comparative genomic hybridization. *Hum Mutat*, 28: 1124–1132.
 48. Feldman B, Ebrahim SAD, Gyi K, Flore LA, Evans MI. (2000) Rapid confirmation of previously detected prenatal mosaicism by fluorescence in situ hybridization in interphase uncultured amniocytes. *Genet Test*, 4: 61–63.
 49. Findlay I, Tóth T, Matthews P, Marton T, Quirke P, Papp Z. (1998) Rapid trisomy diagnosis (21,18, and 13) using fluorescent PCR and short tandem repeats: applications for prenatal diagnosis and preimplantation genetic diagnosis. *J Assist Reprod Genet*, 15: 266-275.
 50. Fiorentino F, Bono S, Pizzuti F, Duca S, Polverari A, Faieta M, Baldi M, Diano L, Spinella F. (2017) The clinical utility of genome-wide non invasive prenatal screening. *Prenat Diagn*, 37: 593-601.
 51. Fragouli E, Alfarawati S, Spath K, Jaroudi S, Sarasa J, Enciso M, Wells D. (2013) The origin and impact of embryonic aneuploidy. *Hum Genet*, 132: 1001–1013.

52. Fragouli E, Alfarawati S, Spath K, Babariya D, Tarozzi N, Borini A, Wells D. (2017) Analysis of implantation and ongoing pregnancy rates following the transfer of mosaic diploid-aneuploid blastocysts. *Hum Genet*, 136(7): 805-819.
53. Freeman SB, Bean LH, Allen EG, Tinker SW, Locke AE, Druchel C, Hobbs CA, Romitti PA, Royle MH, Torfs CP, Dooley KJ, Sherman SL. (2008) Ethnicity, sex, and the incidence of congenital heart defects: a report from the National Down Syndrome Project. *Genet Med*, 10,: 173-180.
54. Fu F, Deng Q, Lei TY, Li R, Jing XY, Yang X, Liao C. (2017) Clinical application of SNP array analysis in fetuses with ventricular septal defects and normal karyotypes. *Arch Gynecol Obstet*. 296(5): 929-940.
55. Gardiner HM. (2018) Advances in fetal echocardiography. *Semin Fetal Neonatal Med*, 23: 112-118.
56. Geipel A, Willruth A, Vieten J, Gembruch U, Berg C. (2010) Nuchal fold thickness, nasal bone absence or hypoplasia, ductus venosus reversed flow and tricuspid valve regurgitation in screening for trisomies 21, 18 and 13 in the early second trimester. *Ultrasound Obstet Gynecol*, 35: 535-539.
57. Gil MM, Accurti V, Santacruz B, Plana MN, Nicolaides KH. (2017) Analysis of cell-free DNA in maternal blood in screening for aneuploidies: updated meta-analysis. *Ultrasound Obstet Gynecol*, 50: 302-314.
58. Girardi L, Serdarogullari M, Patassini C, Poli M, Fabiani M, Caroselli S, Coban O, Findikli N, Boynukalin FK, Bahceci M, Chopra R, Canipari R, Cimadomo D, Rienzi L, Ubaldi F, Hoffmann E, Rubio C, Simon C, Capalbo A. (2020) Incidence, Origin, and Predictive Model for the Detection and Clinical Management of Segmental Aneuploidies in Human Embryos. *Am J Hum Genet*, 106(4): 525-534.
59. Gomez O, Martinez JM, Olivella A, Bennasar M, Crispi F, Masoller N, Bartrons J, Puerto B, Gratacós E. (2014) Isolated ventricular septal defects in the era of advanced fetal echocardiography: risk of chromosomal anomalies and spontaneous closure rate from diagnosis to age of 1 year. *Ultrasound Obstet Gynecol*, 43: 65-71.
60. Grande M, Jansen FA, Blumenfeld YJ, Fisher A, Odibo AO, Haak MC, Borrell A. (2015) Genomic microarray in fetuses with increased nuchal translucency

- and normal karyotype: a systematic review and meta-analysis. *Ultrasound Obstet Gynecol.* 46(6): 650-658.
61. Grati FR, Malvestiti F, Ferreira JC, Bajaj K, Gaetani E, Agrati C, Grimi B, Dulcetti F, Ruggeri AM, De Toffol S, Maggi F, Wapner R, Gross S, Simoni G. (2014) Fetoplacental mosaicism: potential implications for false-positive and false-negative noninvasive prenatal screening results. *Genet Med*, 16: 620-624.
 62. Grati FR. (2014) Chromosomal Mosaicism in Human Feto-Placental Development: Implications for Prenatal Diagnosis. *J Clin Med*, 3: 809-37.
 63. Grati FR, Molina Gomes D, Ferreira JC, Dupont C, Alesi V, Gouas L, Horelli-Kuitunen N, Choy KW, García-Herrero S, de la Vega AG, Piotrowski K, Genesio R, Queipo G, Malvestiti B, Hervé B, Benzacken B, Novelli A, Vago P, Piippo K, Leung TY, Maggi F, Quibel T, Tabet AC, Simoni G, Vialard F. (2015) Prevalence of recurrent pathogenic microdeletions and microduplications in over 9500 pregnancies. *Prenat Diagn*, 35(8):801-809.
 64. Grati FR, Gross SJ. (2019) Noninvasive screening by cell-free DNA for 22q11.2 deletion: Benefits, limitations, and challenges. *Prenat Diagn*, 39(2): 70-80.
 65. Grau Madsen S, Uldbjerg N, Sunde L, Becher N. (2018) Danish Fetal Medicine Study Group; Danish Clinical Genetics Study Group. Prognosis for pregnancies with trisomy 16 confined to the placenta: A Danish cohort study. *Prenat Diagn*, 38(13): 1103-1110.
 66. Greco E, Minasi MG, Fiorentino F. (2015) Healthy Babies after Intrauterine Transfer of Mosaic Aneuploid Blastocysts. *N Engl J Med*, 373(21): 2089-2090.
 67. Gregg AR, Skotko BG, Benkendorf JL, Monaghan KG, Bajaj K, Best RG, Klugman S, Watson MS. (2016) Noninvasive prenatal screening for fetal aneuploidy, 2016 update: a position statement of the American College of Medical Genetics and Genomics. *Genet Med*, 18(10): 1056-1065.
 68. Gross SJ, Stosic M, McDonald-McGinn DM, Bassett AS, Norvez A, Dhamankar R, Kobara K, Kirkizlar E, Zimmermann B, Wayham N, Babiarez JE, Ryan A, Jinnett KN, Demko Z, Benn P. (2016) Clinical experience with single-nucleotide polymorphism-based non-invasive prenatal screening for 22q11.2 deletion syndrome. *Ultrasound Obstet Gynecol*, 47(2):177-83.

69. Hacıhamdioğlu B, Hacıhamdioğlu D, Delil K. (2015) 22q11 deletion syndrome: current perspective. *Appl Clin Genet*, 18(8): 123-132.
70. Hahnemann JM, Vejerslev LO. (1997) European collaborative research on mosaicism in CVS (EUCROMIC)--fetal and extrafetal cell lineages in 192 gestations with CVS mosaicism involving single autosomal trisomy. *Am J Med Genet*, 70: 179-187.
71. Halgren C, Nielsen NM, Nazaryan-Petersen L, Silahtaroglu A, Collins RL, Lowther C, Kjaergaard S, Frisch M, Kirchhoff M, Brøndum-Nielsen K, Lind-Thomsen A, Mang Y, El-Schich Z, Boring CA, Mehrjouy MM, Jensen PKA, Fagerberg C, Krogh LN, Hansen J, Bryndorf T, Hansen C, Talkowski ME, Bak M, Tommerup N, Bache I. (2018) Risks and Recommendations in Prenatally Detected De Novo Balanced Chromosomal Rearrangements from Assessment of Long-Term Outcomes. *Am J Hum Genet*, 102(6):1090-1103.
72. Hall AL, Drendel HM, Verbrugge JL, Reese AM, Schumacher KL, Griffith CB, Weaver DD, Abernathy MP, Litton CG, Vance GH. (2013) Positive cell-free fetal DNA testing for trisomy 13 reveals confined placental mosaicism. *Genet Med*, 15: 729-732.
73. Hartwig TS, Ambye L, Sørensen S, Jørgensen F. (2017) Discordant non-invasive prenatal testing (NIPT) - a systematic review. *Prenat Diagn*, 37: 527-539.
74. He Y, Liu YH, Xie RG, Liu SA, Li DZ (2019) Rare Autosomal Trisomies on Non-Invasive Prenatal Testing: Not as Adverse as Expected. *Ultrasound Obstet Gynecol*, 54: 838-839.
75. Hillman SC, McMullan DJ, Hall G, Togneri FS, James N, Maher EJ, Meller CH, Williams D, Wapner RJ, Maher ER, Kilby MD. (2013) Use of prenatal chromosomal microarray: prospective cohort study and systematic review and meta-analysis. *Ultrasound Obstet Gynecol*, 41(6): 610-620.
76. Hoffman JI, Kaplan S. (2002) The incidence of congenital heart disease. *J Am Coll Cardiol*, 39: 1890-1900.
77. Hui L, Hutchinson B, Poulton A, Halliday J. (2017) Population-based impact of noninvasive prenatal screening on screening and diagnostic testing for fetal aneuploidy. *Genet Med*, 19: 1338-1345.

78. Hui I, Bianchi DW. (2020) Fetal fraction and noninvasive prenatal testing: What clinicians need to know. *Prenat Diagn*, 40: 155–163.
79. Hyett JA, Moscoso G, Nicolaides KH. (1995) First-trimester nuchal translucency and cardiac septal defects in fetuses with trisomy 21. *Am J Obstet Gynecol*, 172: 1411-1413.
80. Iwarsson E, Conner P. (2020) Detection rates and residual risk for a postnatal diagnosis of an atypical chromosome aberration following combined first-trimester screening. *Prenat Diagn*, 40(7): 852-859.
81. Johnson DS, Cinnioglu C, Ross R, Filby A, Gemelos G, Hill M, Ryan A, Smotrich D, Rabinowitz M, Murray MJ. (2010) Comprehensive analysis of karyotypic mosaicism between trophoctoderm and inner cell mass. *Mol Hum Reprod*, 16(12): 944-949.
82. Jørgensen DE, Vejstrup N, Jørgensen C, Maroun LL, Steensberg J, Hessellund A, Tabor A. (2015) Prenatal detection of congenital heart disease in a low risk population undergoing first and second trimester screening. *Prenatal Diagnosis*, 35: 325–330.
83. Kagan KO, Etchegaray A, Zhou Y, Wright D, Nicolaides KH. (2009) Prospective validation of first-trimester combined screening for trisomy 21. *Ultrasound Obstet Gynecol*, 34: 14-18.
84. Kailin JA, Santos AB, Yilmaz Furtun B, Sexson Tejtel SK, Lantin-Hermoso R. (2017) Isolated coarctation of the aorta in the fetus: A diagnostic challenge. *Echocardiography*, 34: 1768-1775.
85. Kallen B, Mastroiacovo P, Robert E. (1996) Major congenital malformations in Down syndrome. *Am J Med Genet*, 65:160-166.
86. Keeling JW. *The perinatal autopsy. Fetal and Neonatal Pathology*. Springer-Verlag, London, 1993: 465–469.
87. Kobrynski LJ, Sullivan KE. (2007) Velocardiofacial syndrome, DiGeorge syndrome: the chromosome 22q11.2 deletion syndromes. *Lancet*, 370(9596): 1443–1452.
88. Kyeong KS, Won HS, Lee MY, Shim JY, Lee PR, Kim A. (2014) Clinical outcomes of prenatally diagnosed cases of isolated and nonisolated pericardial effusion. *Fetal Diagn Ther*, 36: 320–325.

89. Lange R, Guenther T, Busch R, Hess J, Schreiber C. (2007) The presence of Down syndrome is not a risk factor in complete atrioventricular septal defect repair. *J Thorac Cardiovasc Surg*, 134: 304-310.
90. Langford K, Sharland G, Simpson J. (2005) Relative risk of abnormal karyotype in fetuses found to have an atrioventricular septal defect (AVSD) on fetal echocardiography. *Prenat Diagn*, 25: 137-139.
91. Larion S, Warsof SL, Romary L, Mlynarczyk M, Peleg D, Abuhamad AZ. (2014) Association of combined first-trimester screen and noninvasive prenatal testing on diagnostic procedures. *Obstet Gynecol*, 123: 1303–1310.
92. Larson RS, Butler MG. (1995) Use of fluorescence in situ hybridization (FISH) in the diagnosis of DiGeorge sequence and related diseases. *Diagn Mol Pathol*, 4(4): 274-278.
93. Lautrup CK, Kjaergaard S, Brøndum-Nielsen K, Fagerberg C, Hertz JM, Petersen OB, Jørgensen MW, Vogel I. (2008) Testing for 22q11 microdeletion in 146 fetuses with nuchal translucency above the 99th percentile and a normal karyotype. *Acta Obstet Gynecol Scand*, 87(11): 1252-1255.
94. Lazier J, Fruitman D, Lauzon J, Bernier F, Argiropoulos B, Chernos J, Caluseriu O, Simrose R, Thomas MA. (2016) Prenatal Array Comparative Genomic Hybridization in Fetuses With Structural Cardiac Anomalies. *J Obstet Gynaecol Can*, 38(7): 619-626.
95. Lee W, Allan L, Carvalho JS, Chaoui R, Copel J, Devore G, Yagel S. (2008) ISUOG consensus statement: what constitutes a fetal echocardiogram? *Ultrasound Obstet Gynecol*, 32: 239–242.
96. Lefkowitz RB, Tynan JA, Liu T, Wu Y, Mazloom AR, Almasri E, Hogg G, Angkachatchai V, Zhao C, Grosu DS, McLennan G, Ehrich M. (2016) Clinical validation of a noninvasive prenatal test for genomewide detection of fetal copy number variants. *Am J Obstet Gynecol*, 215(2): 227001-227016.
97. Liehr T, Claussen U, Starke H. (2004) Small supernumerary marker chromosomes (sSMC) in humans. *Cytogenet Genome Res*, 107: 55-67.
98. Liehr T, Weise A. (2007) Frequency of small supernumerary marker chromosomes in prenatal, newborn, developmentally retarded and infertility diagnostics. *Int J Mol Med*, 19(5): 719-731.

99. Lindquist A, Poulton A, Halliday J, Hui L. (2018) Prenatal diagnostic testing and atypical chromosome abnormalities following combined first trimester screening: implications for contingent models of noninvasive prenatal testing. *Ultrasound Obstet Gynecol*, 51: 487-492.
100. Luo Q, Chen J, Zhang Y, Li J, Su X, Wang Q, Ding Y. (2020) Incidence of chromosomal anomalies in fetuses with isolated right aortic arch: A meta-analysis. *Prenat Diagn*, 40(3): 294-300.
101. Magli MC, Jones GM, Gras L, Gianaroli L, Korman I, Trounson AO. Chromosome mosaicism in day 3 aneuploid embryos that develop to morphologically normal blastocysts in vitro. (2000) *Hum Reprod*, 15(8):1781-1786.
102. Malvestiti F, Agrati C, Grimi B, Pompili E, Izzi C, Martinoni L, Gaetani E, Liuti MR, Trotta A, Maggi F, Simoni G, Grati FR. (2015) Interpreting mosaicism in chorionic villi: results of a monocentric series of 1001 mosaics in chorionic villi with follow-up amniocentesis. *Prenat Diagn*, 35: 1117-1127.
103. Marle N, Martinet D, Aboura A, Joly-Helas G, Andrieux J, Flori E, Puechberty J, Vialard F, Sanlaville D, Fert Ferrer S, Bourrouillou G, Tabet AC, Quilichini B, Simon-Bouy B, Bazin A, Becker M, Stora H, Amblard S, Doco-Fenzy M, Molina Gomes D, Girard-Lemaire F, Cordier MP, Satre V, Schneider A, Lemeur N, Chambon P, Jacquemont S, Fellmann F, Vigouroux-Castera A, Molignier R, Delaye A, Pipiras E, Liquier A, Rousseau T, Mosca AL, Kremer V, Payet M, Rangon C, Mugneret F, Aho S, Faivre L, Callier P. (2014) Molecular characterization of 39 de novo sSMC: contribution to prognosis and genetic counselling, a prospective study. *Clin Genet*, 85: 233-244.
104. Martin K, Iyengar S, Kalyan A, Lan C, Simon AL, Stosic M, Kobara K, Ravi H, Truong T, Ryan A, Demko ZP, Benn P. (2018) Clinical experience with a single-nucleotide polymorphism-based non-invasive prenatal test for five clinically significant microdeletions. *Clin Genet*, 93(2): 293-300.
105. Maya I, Singer A, Yonath H, Reches A, Rienstein S, Zeligson S, Ben Shachar S, Sagi-Dain L. (2019) What have we learned from 691 prenatal chromosomal microarrays for ventricular septal defects? *Acta Obstet Gynecol Scand*. 99(6): 757-764.

106. Miller A, Riehle-Colarusso T, Siffel C, Frias JL, Correa A. (2011) Maternal age and prevalence of isolated congenital heart defects in an urban area of the United States. *Am J Med Genet A*, 155: 2137-2145.
107. Mogra R, Zidere V, Allan LD. (2011) Prenatally detectable congenital heart defects in fetuses with Down syndrome. *Ultrasound Obstet Gynecol*, 38: 320-324.
108. Mogra R, Alabbad N, Hyett J. (2012) Increased nuchal translucency and congenital heart disease. *Early Human Development*, 88: 261–267.
109. Morlando M, Bhide A, Familiari A, Khalil A, Morales-Rosello J, Papageorghiou AT, Carvalho JS. (2017) The Association between prenatal atrioventricular septal defects and chromosomal abnormalities. *Eur J Ob Gyn Rep Biol*, 208: 31-35.
110. Morris JK, Garne E, Wellesley D, Addor MC, Arriola L, Barisic I, Beres J, Bianchi F, Budd J, Dias CM, Gatt M, Klungsoyr K, Khoshnood B, Latos-Bielenska A, Mullaney C, Nelen V, Neville AJ, O'Mahony M, Queisser-Luft A, Randrianaivo H, Rankin J, Rissmann A, Rounding C, Sipek A, Stoianova S, Tucker D, de Walle H, Yevtushok L, Loane M, Dolk H. (2014) Major congenital anomalies in babies born with Down syndrome: a EUROCAT population-based registry study. *Am J Med Genet A*, 164: 2979-2986.
111. Nagaoka SI, Hassold TJ, Hunt PA. (2012) Human aneuploidy: mechanisms and new insights into an age-old problem. *Nat Rev Genet*, 13: 493-504.
112. Natoli JL, Ackerman DL, McDermott S, Edwards JG. (2012) Prenatal diagnosis of Down syndrome: a systematic review of termination rates (1995-2011). *Prenat Diagn*, 32: 142-153.
113. Nicolaides KH. (2011) Turning the pyramid of prenatal care. *Fetal Diagn Ther*, 29: 183-196.
114. Noël AC, Pelluard F, Delezoide AL, Devisme L, Loeuillet L, Leroy B, Martin A, Bouvier R, Laquerriere A, Jeanne-Pasquier C, Bessieres-Grattagliano B, Mechler C, Alanio E, Leroy C, Gaillard D. (2014) Fetal phenotype associated with the 22q11 deletion. *Am J Med Genet A*. 164A(11): 2724-31.

115. Norton ME, Jelliffe-Pawlowski LL, Currier RJ. (2014) Chromosome abnormalities detected by current prenatal screening and noninvasive prenatal testing. *Obstet Gynecol*, 124: 979-986.
116. Paladini D, Tartaglione A, Agangi A, Teodoro A, Forleo F, Borghese A, Martinelli P. (2000) The association between congenital heart disease and Down syndrome in prenatal life. *Ultrasound Obstet Gynecol*, 15: 104-108.
117. Paladini D. (2011) How to identify the thymus in the fetus: the thy-box. *Ultrasound Obstet Gynecol*, 37:4 88-492.
118. Papavassiliou P, Charalsawadi C, Rafferty K, Jackson-Cook C. (2015) Mosaicism for trisomy 21: a review. *Am J Med Genet A*, 167: 26-39.
119. Papp C, Papp Z. (2003) Chorionic villus sampling and amniocentesis: what are the risks in current practice? *Curr Opin Obstet Gynecol*, 15: 159-165.
120. Papp Z. Magzatvizsejtek tenyésztése karyotipizálás céljából. In: Papp Z (szerk.), *Klinikai genetika*. Golden Book, Budapest, 1995: 182-188.
121. Pescia G, Guex N, Iseli C, Brennan L, Osteras M, Xenarios I, Farinelli L, Conrad B. (2017) Cell-free DNA testing of an extended range of chromosomal anomalies: clinical experience with 6,388 consecutive cases. *Genet Med*, 19(2): 169-175.
122. Pertile MD, Halks-Miller M, Flowers N, Barbacioru C, Kinnings SL, Vavrek D, Seltzer WK, Bianchi DW. (2017) Rare autosomal trisomies, revealed by maternal plasma DNA sequencing, suggest increased risk of fetoplacental disease. *Sci Transl Med*, 30;9(405): ean1240.
123. Petersen OB, Vogel I, Ekelund C, Hyett J, Tabor A; Danish Fetal Medicine Study Group; Danish Clinical Genetics Study Group. (2014) Potential diagnostic consequences of applying non-invasive prenatal testing: population-based study from a country with existing first-trimester screening. *Ultrasound Obstet Gynecol*, 43: 265-271.
124. Pfitzer C, Helm PC, Rosenthal LM, Berger F, Bauer UMM, Schmitt KR. (2018) Dynamics in prevalence of Down syndrome in children with congenital heart disease. *Eur J Pediatr*, 177: 107-115.
125. Pierpont ME, Brueckner M, Chung WK, Garg V, Lacro RV, McGuire AL, Russell MW. (2018) Genetic Basis for Congenital Heart Disease: Revisited: A

- Scientific Statement From the American Heart Association. *Circulation*, 138: 653–711.
126. Pinkel D, Seagraves R, Sudar D, Clark S, Poole I, Kowbel D, Collins C, Kuo WL, Chen C, Zhai Y, Dairkee SH, Ljung BM, Gray JW, Albertson DG. (1998) High resolution analysis of DNA copy number variation using comparative genomic hybridization to microarrays. *Nature Genet*, 20(2): 207–211.
 127. Poirsier C, Besseau-Ayasse J, Schluth-Bolard C, Toutain J, Missirian C, Le Caignec C, et al. (2016) A French multicenter study of over 700 patients with 22q11 deletions diagnosed using FISH or aCGH. *Eur J Hum Genet*, 24(6): 844-851.
 128. P. Tardy E, Tóth A, Hajdu K, e Gombos S, László J. (1996) A fluoreszcens in situ hibridizáció alkalmazása a praenatalis diagnosztikában. Első tapasztalatok. *Orv Hetil*, 137: 523-526.
 129. Rana MS, Théveniau-Ruissy M, De Bono C, Mesbah K, Francou A, Rammah M, Domínguez JN, Roux M, Laforest B, Anderson RH, Mohun T, Zaffran S, Christoffels VM, Kelly RG. (2014) *Tbx1* coordinates addition of posterior second heart field progenitor cells to the arterial and venous poles of the heart. *Circ Res*, 115(9): 790-799.
 130. Ravi H, McNeill G, Goel S, Meltzer SD, Hunkapiller N, Ryan A, Levy B, Demko ZP. (2018) Validation of a SNP-based non-invasive prenatal test to detect the fetal 22q11.2 deletion in maternal plasma samples. *PLoS One*, 13(2): e0193476.
 131. Reimers RM, Mason-Suares H, Little SE, Bromley B, Reiff ES, Dobson LJ, Wilkins-Haug L. (2018) When ultrasound anomalies are present: An estimation of the frequency of chromosome abnormalities not detected by cell-free DNA aneuploidy screens. *Prenat Diagn*, 38(4): 250-257.
 132. Respondek-Liberska M, Nowicki G, Krasoń A, Kaczmarek P, Kociszewska I, Danuta B. (1999). Can we suspect fetal Down syndrome by heart evaluation during the second half of pregnancy? *Fetal Diagn Ther*, 14: 143-148.
 133. Richards S, Aziz N, Bale S, Bick D, Das S, Gastier-Foster J, Grody WW, Hegde M, Lyon E, Spector E, Voelkerding K, Rehm HL; ACMG Laboratory Quality Assurance Committee. (2015) Standards and guidelines for the

- interpretation of sequence variants: a joint consensus recommendation of the American College of Medical Genetics and Genomics and the Association for Molecular Pathology. *Genet Med*, 17(5): 405-424.
134. Rose NC, Kaimal AJ, Dugoff L, Norton ME. (2020) American College of Obstetricians and Gynecologists' Committee on Practice Bulletins—Obstetrics; Committee on Genetics; Society for Maternal-Fetal Medicine. Screening for Fetal Chromosomal Abnormalities: ACOG Practice Bulletin, Number 226. *Obstet Gynecol*, 136(4): 1048-1069.
 135. Rubio C, Rodrigo L, Mercader A, Mateu E, Buendía P, Pehlivan T, Vilorio T, De los Santos MJ, Simón C, Remohí J, Pellicer A. (2007) Impact of chromosomal abnormalities on preimplantation embryo development. *Prenat Diagn*, 27(8): 748-756.
 136. Ryan AK, Goodship JA, Wilson DI, Philip N, Levy A, Seidel H, Schuffenhauer S, Oechsler H, Belohradsky B, Prieur M, Aurias A, Raymond FL, Clayton-Smith J, Hatchwell E, McKeown C, Beemer FA, Dallapiccola B, Novelli G, Hurst JA, Ignatius J, Green AJ, Winter RM, Brueton L, Brøndum-Nielsen K, Scambler PJ. (1997) Spectrum of clinical features associated with interstitial chromosome 22q11 deletions: a European collaborative study. *J Med Genet*, 34: 798-804.
 137. Saldarriaga W, García-Perdomo HA, Arango-Pineda J, Fonseca J. (2015) Karyotype versus genomic hybridization for the prenatal diagnosis of chromosomal abnormalities: a metaanalysis. *Am J Obstet Gynecol*, 212(3): 330.e1-10.
 138. Sandalinas M, Sadowy S, Alikani M, Calderon G, Cohen J, Munné S. (2001) Developmental ability of chromosomally abnormal human embryos to develop to the blastocyst stage. *Hum Reprod*, 16(9): 1954-1958.
 139. Santoro M, Coi A, Spadoni I, Bianchi F, Pierini A. (2018) Sex differences for major congenital heart defects in Down Syndrome: A population based study. *Eur J Med Genet*, 61: 546-550.
 140. Santorum M, Wright D, Syngelaki A, Karagioti N, Nicolaidis KH. (2017) Accuracy of first-trimester combined test in screening for trisomies 21, 18 and 13. *Ultrasound Obstet Gynecol*, 49: 714-720.

141. Scambler PJ. (2010) 22q11 deletion syndrome: a role for TBX1 in pharyngeal and cardiovascular development. *Pediatr Cardiol*, 31(3): 378-390.
142. Schaeffer AJ, Chung J, Heretis K, Wong A, Ledbetter DH, Lese Martin C. (2004) Comparative genomic hybridization-array analysis enhances the detection of aneuploidies and submicroscopic imbalances in spontaneous miscarriages. *Am J Hum Genet*, 74(6): 1168-1174.
143. Schindewolf E, Khalek N, Johnson MP, Gebb J, Coleman B, Crowley TB, Zackai EH, McDonald-McGinn DM, Moldenhauer JS. (2018) Expanding the fetal phenotype: Prenatal sonographic findings and perinatal outcomes in a cohort of patients with a confirmed 22q11.2 deletion syndrome. *Am J Med Genet A*. 176(8): 1735-1741.
144. Scott F, Bonifacio M, Sandow R, Ellis K, Smet ME, McLennan A. (2018) Rare Autosomal Trisomies: Important and Not So Rare. *Prenat Diagn*, 38: 765-771.
145. Shaffer LG, Rosenfeld JA, Dabell MP, Coppinger J, Bandholz AM, Ellison JW, Ravnan JB, Torchia BS, Ballif BC, Fisher AJ. (2012) Detection rates of clinically significant genomic alterations by microarray analysis for specific anomalies detected by ultrasound. *Prenat Diagn*, 32(10): 986-995.
146. Silva M, de Leeuw N, Mann K, Schuring-Blom H, Morgan S, Giardino D, Rack K, Hastings R. (2019) European guidelines for constitutional cytogenomic analysis. *Eur J Hum Genet*, 27: 1-16.
147. Sokal R, Tata LJ, Fleming KM. (2014) Sex prevalence of major congenital anomalies in the United Kingdom: a national population-based study and international comparison meta-analysis. *Birth Def Res A Clin Mol Teratol*, 100: 79-91.
148. Solinas-Toldo S, Lampel S, Stilgenbauer S, Nickolenko J, Benner A, Döhner H, Cremer T, Lichter P. (1997) Matrix-based comparative genomic hybridization: biochips to screen for genomic imbalances. *Genes Chromosomes Cancer*, 20(4): 399-407.
149. South ST, Lee C, Lamb AN, Higgins AW, Kearney HM; Working Group for the American College of Medical Genetics and Genomics Laboratory Quality Assurance Committee. (2013) ACMG Standards and Guidelines for

- constitutional cytogenomic microarray analysis, including postnatal and prenatal applications: revision 2013. *Genet Med*, 15(11): 901-909.
150. Spencer K, Pertile MD, Bonacquisti L, Mills I, Turner S, Donalson K, Jónsson JJ. (2014) First trimester detection of trisomy 16 using combined biochemical and ultrasound screening. *Prenat Diagn*, 34: 290-295.
 151. Srebniak MI, Joosten M, Knapen MFCM, Arends LR, Polak M, van Veen S, Go ATJI, Van Opstal D. (2018) Frequency of submicroscopic chromosomal aberrations in pregnancies without increased risk for structural chromosomal aberrations: systematic review and meta-analysis. *Ultrasound Obstet Gynecol*, 51: 445-452.
 152. Stoll C, Alembik Y, Dott B, Roth MP. (1998) Study of Down syndrome in 238,942 consecutive births. *Ann Genet*, 41: 44-51.
 153. Stoll C, Dott B, Alembik Y, Roth MP. (2015) Associated congenital anomalies among cases with Down syndrome. *Eur J Med Genet*, 58: 674-680.
 154. Stosic M, Levy B, Wapner R. (2018) The Use of Chromosomal Microarray Analysis in Prenatal Diagnosis. *Obstet Gynecol Clin North Am*, 45(1): 55-68.
 155. Stressig R, Kozłowski P, Froehlich S, Siegmann HJ, Hammer R, Blumenstock G, Kagan KO. (2011) Assessment of the ductus venosus, tricuspid blood flow and the nasal bone in second-trimester screening for trisomy 21. *Ultrasound Obstet Gynecol*, 37: 444-449.
 156. Syngelaki A, Hammami A, Bower S, Zidere V, Akolekar R, Nicolaides KH. (2019) Diagnosis of fetal non-chromosomal abnormalities on routine ultrasound examination at 11-13 weeks' gestation. *Ultrasound Obstet Gynecol*, 54(4):468- 476.
 157. Sukenik-Halevy R, Sukenik S, Koifman A, Alpert Y, Hershkovitz R, Levi A, Biron-Shental T. (2016) Clinical aspects of prenatally detected congenital heart malformations and the yield of chromosomal microarray analysis. *Prenat Diagn*, 36(13): 1185-1191.
 158. Tidrenczel Z, Hajdu J, Simonyi A, Szabó I, Ács N, Demeter J, Beke A. (2021) Trends in the prenatal diagnosis of trisomy 21 show younger maternal age and shift in the distribution of congenital heart disease over a 20-year period. *Am J Med Genet A*, 185(6): 1732-1742.

159. Tidrenczel Zs, Tardy EP, Piko H, Sarkadi E, Böjtös I, Demeter J, Simon J, Kósa JP, Beke A. (2019) Prenatal diagnosis of 4q terminal deletion and review of the literature. *Cytogenet Genome Res*, 158: 63-73.
160. Tidrenczel Z, P Tardy E, Sarkadi E, Simon J, Beke A, Demeter J. (2018) Praenatalisan felismert Pallister–Killian-szindróma esete. *Orv Hetil*, 159: 847-852.
161. Tidrenczel Z, P Tardy E, Pikó H, Sarkadi E, Böjtös I, Demeter J, Kósa PJ, Beke A. (2019) A microarray-komparatív genomhibridizálás (arrayCGH) praenatalis alkalmazása. Javaslat a hazai bevezetésre *Orv Hetil*, 160(13): 484-493.
162. Tidrenczel Zs, Tardy EP, Sarkadi E, Böjtös I, Simon J, Vermes G, Demeter J, Hajdú J, Ladányi A, Beke A. (2018) A DiGeorge-szindróma prenatális szűrése és diagnosztikája. *Magyar Nőorv Lapja*. 82: 174-183.
163. Tegnander E, Williams W, Johansen OJ, Blaas HG, Eik-Nes SH. (2006) Prenatal detection of heart defects in a nonselected population of 30,149 fetuses- detection rates and outcome. *Ultrasound Obstet Gynecol*, 27: 252-265.
164. Teshima, IE, Kalousek DK, Vekemans MJ, Markovic V, Cox DM, Dallaire L, Gagne R, Lin JCC, Ray M, Sergovich FR, Uchida IA, Wang H, Tomkins DJ. (1992) Canadian multicenter randomized clinical trial of chorion villus sampling and amniocentesis. Chromosome mosaicism in CVS and amniocentesis samples. *Prenat Diagn*, 12: 443-466.
165. Till Á, Hadzsiev K, Lócsei-Fekete A, Czakó M, Duga B, Melegh B. (2015) A 22-es csapdája? A 22q11 kromoszóma deletió szindróma változatos klinikai megjelenése két eset kapcsán. *Orv Hetil*, 156(45): 1834-1838.
166. Torfs CP, Christianson RE. (1998) Anomalies in Down syndrome individuals in a large population-based registry. *Am J Med Genet*, 77: 431-438.
167. Toutain J, Goutte-Gattat D, Horovitz J, Saura R. (2018) Confined placental mosaicism revisited: Impact on pregnancy characteristics and outcome. *Plos One.*; 12; 13(4): e0195905.
168. Tucker ME, Garringer HJ, Weaver DD. (2007) Phenotypic spectrum of mosaic trisomy 18: two new patients, a literature review, and counseling issues. *Am J Med Genet A*, 143: 505-517.

169. Xie X, Tan W, Li F, Ramirez P, DiAdamo A, Grommisch B, Amato K, Chai H, Wen J, Li P. (2020) Diagnostic cytogenetic testing following positive noninvasive prenatal screening results of sex chromosome abnormalities: Report of five cases and systematic review of evidence. *Mol Genet Genomic Med*, e1297.
170. Yang X, Li R, Fu F, Zhang Y, Li D, Liao C. (2017) Submicroscopic chromosomal abnormalities in fetuses with increased nuchal translucency and normal karyotype. *J Matern Fetal Neonatal Med*, 30(2): 194-198.
171. Yeo L, Waldron R, Lashley S, Day-Salvatore D, Vintzileos AM. (2003) Prenatal sonographic findings associated with non-mosaic trisomy 9 and literature review. *J Ultrasound Med*, 22: 425-430.
172. Van den Berg MM, van Maarle MC, van Wely M, Goddijn M. (2012) Genetics of early miscarriage. *Biochim Biophys Acta*, 1822: 1951-1959.
173. van der Meij KRM, Siermans EA, Macville MVE, Stevens SJC, Bax CJ, Bekker MN, Bilardo CM, Boon EMJ, Boter M, Diderich KEM, de Die-Smulders CEM, Duin LK, Faas BHW, Feenstra I, Haak MC, Hoffer MJV, den Hollander NS, Hollink IHIM, Jehee FS, Knapen MFCM, Kooper AJA, van Langen IM, Lichtenbelt KD, Linskens IH, van Maarle MC, Oepkes D, Pieters MJ, Schuring-Blom GH, Sikkel E, Sikkema-Raddatz B, Smeets DFCM, Srebniak MI, Suijkerbuijk RF, Tan-Sindhunata GM, van der Ven AJEM, van Zelder-Bhola SL, Henneman L, Galjaard RH, Van Opstal D, Weiss MM. (2019) Dutch NIPT Consortium. TRIDENT-2: National Implementation of Genome-wide Non-invasive Prenatal Testing as a First-Tier Screening Test in the Netherlands. *Am J Hum Genet*, 105(6): 1091-1101.
174. van Echten-Arends J, Mastenbroek S, Sikkema-Raddatz B, Korevaar JC, Heineman MJ, van der Veen F, Repping S. (2011) Chromosomal mosaicism in human preimplantation embryos: a systematic review. *Hum Reprod Update*, 17(5): 620-627.
175. Van Opstal D, Srebniak MI. (2016) Cytogenetic confirmation of a positive NIPT result: evidence-based choice between chorionic villus sampling and amniocentesis depending on chromosome aberration. *Expert Rev Mol Diagn*, 16(5): 513-20.

176. Van Opstal D, Eggenhuizen GM, Joosten M, Diderich K, Govaerts L, Galjaard RJ, Go A, Knapen M, Boter M, Cheung WY, van Koetsveld N, van Veen S, de Valk WG, Jehée F, de Vries F, Hollink I, Hoefsloot L, Srebniak M. (2020) Noninvasive prenatal testing as compared to chorionic villus sampling is more sensitive for the detection of confined placental mosaicism involving the cytotrophoblast. *Prenat Diagn*, 40: 1338-1342.
177. Versacci, P., Di Carlo, D., Digilio, M., Marino, B. (2018) Cardiovascular disease in Down syndrome. *Curr Op Pediatr*, 30: 616-622.
178. Victor AR, Tyndall JC, Brake AJ, Lepkowsky LT, Murphy AE, Griffin DK, McCoy RC, Barnes FL, Zouves CG, Viotti M. (2019) One hundred mosaic embryos transferred prospectively in a single clinic: exploring when and why they result in healthy pregnancies. *Fertil Steril*, 111(2): 280-293.
179. Vis JC, Duffels MG, Winter MM, Weijerman ME, Cobben JM, Huisman SA, Mulder BJ. (2009) Down syndrome: a cardiovascular perspective. *J Intellect Disabil Res*, 53(5): 419-25.
180. Vogel I, Tabor A, Ekelund C, Lou S, Hyett J, Petersen OB. (2019) Population-based screening for trisomies and atypical chromosomal abnormalities: improving efficacy using the combined first trimester screening algorithm as well as individual risk parameters. *Fetal Diagn Ther*, 45: 424-429.
181. Wapner RJ, Martin CL, Levy B, Ballif BC, Eng CM, Zachary JM, Savage M, Platt LD, Saltzman D, Grobman WA, Klugman S, Scholl T, Simpson JL, McCall K, Aggarwal VS, Bunke B, Nahum O, Patel A, Lamb AN, Thom EA, Beaudet AL, Ledbetter DH, Shaffer LG, Jackson L. (2012) Chromosomal microarray versus karyotyping for prenatal diagnosis. *N Engl J Med*, 367: 2175-2184.
182. Weijerman ME, de Winter JP. (2010) Clinical practice. The care of children with Down syndrome. *Eur J Pediatr*, 169: 1445-1452.
183. Wellesley D, Dolk H, Boyd PA, Greenlees R, Haeusler M, Nelen V, Garne E, Khoshnood B, Doray B, Rissmann A, Mullaney C, Calzolari E, Bakker M, Salvador J, Addor MC, Draper E, Rankin J, Tucker D. (2012) Rare chromosome abnormalities, prevalence and prenatal diagnosis rates from

population-based congenital anomaly registers in Europe. *Eur J Hum Genet*, 20: 521-526.

184. Wren C, Richmond S, Donaldson S. (2000) Temporal variability in birth prevalence of cardiovascular malformations. *Heart*, 83: 414-419.

11. Saját publikációk jegyzéke

A disszertációhoz kapcsolódó publikációk

Tidrenczel Z, Hajdu J, Simonyi A, Szabó I, Ács N, Demeter J, Beke A. (2021) Trends in the prenatal diagnosis of trisomy 21 show younger maternal age and shift in the distribution of congenital heart disease over a 20-year period. *Am J Med Genet A*, 185(6):1732-1742. doi: 10.1002/ajmg.a.62162. (IF:2.801)

Tidrenczel Z, P Tardy E, Sarkadi E, Simon J, Pikó H, Vermes G, Demeter J, Beke A. (2021) A ritka kromoszóma-rendellenességek és a fetoplacentáris mozaikosság jelentősége a praenatalis diagnosztikában a nem invazív szűrővizsgálatok tükrében. (The significance of rare chromosomal abnormalities and fetoplacental mosaicism in prenatal diagnosis in the non-invasive prenatal testing era). *Orv Hetil*, 162(29): 1556-1665. (IF: 0,54)

Tidrenczel Z, P. Tardy E, Pikó H, Sarkadi E, Böjtös I, Demeter J, Simon J, Kósa PJ, Beke A. (2019) Prenatal diagnosis of 4q terminal deletion and review of the literature. *Cytogenet Gen Res*, 158(2): 63-73. doi: 10.1159/000500735. (IF:1,114)

Tidrenczel Z, P.Tardy E, Sarkadi E, Böjtös I, Simon J, Vermes G, Demeter J, Hajdú J, Ladányi A, Beke A. (2019) A DiGeorge-szindróma prenatális szűrése és diagnosztikája. (Prenatal screening and diagnosis of DiGeorge syndrome). *Magyar Nőorvosok Lapja*, 82: 174-183.

Tidrenczel Z, P Tardy E, Pikó H, Sarkadi E, Böjtös I, Demeter J, Kósa PJ, Beke A. (2018) A microarray-komparatív genomhybridizálás (arrayCGH) prenatális alkalmazása. Javaslat a hazai bevezetésre. (Chromosomal microarray comparative genome hybridization (arrayCGH) in prenatal settings. Proposal for Hungarian application in clinical practice.). *Orv Hetil*, 160(13): 484-493. doi: 10.1556 / 650.2019.31322. (IF: 0,497)

Tidrenczel Z, P Tardy E, Sarkadi E, Simon J, Beke A, Demeter J. (2018) Prenatálisan diagnosztizált Pallister- Killián szindróma esete. (Prenatally

diagnosed case of Pallister–Killian syndrome). Orv Hetil, 159(21): 847-852. doi: 10.1556 / 650.2018.31015. (IF:0,564)

Könyvfejezetek

Gyakorlati magzati echocardiográfia. Szerkesztette: Hajdú Júlia, Masszi György. KMH Print Kft, 2020, Pécs

21. fejezet. Genetikai diagnosztika és tanácsadás magzati szívbetegségek, keringési elégtelenségek esetén. Írta: Dr. Tidrenczel Zsolt

22. fejezet. A terhesség követése és szülés alatti szülészeti ellátás szívfejlődési rendellenességekben. Írta: Dr. Tidrenczel Zsolt

A disszertációtól független publikációk

Erős FR, Simonyi A, Tidrenczel Z, Szabó I, Rigó J Jr, Beke A. (2018) Efficacy of prenatal ultrasound in craniospinal malformations according to fetopathological and postnatal neonatological, pathological results. Fetal Pediatr Pathol, 8: 1-11. doi: 10.1080 / 15513815.2018.1461282.

(IF:0,646)

Erős FR, Tidrenczel Zs, Szabó I, Harmath Á, Rigó J Jr, Beke A. (2018) Efficacy of prenatal ultrasonographic examinations in diagnosing abdominal developmental disorders. J Reprod Med, 63: 39-45. (IF:0,307)

Skriba E, Fekete T, Demendi C, Fülöp V, Tidrenczel Z. (2016) A méhüregi és térbeli ultrahangvizsgálat szerepe a meddő és habituális vetelő páciensek kivizsgálásában. Magyar Nőorvosok Lapja, 79: 186-191.

Tidrenczel Zs, Pető Zs, Vermes G. (2006) Akut hassal és lépényleválással szövődött adnextorsio esete a terhesség III. trimeszterében. Magyar Nőorvosok Lapja, 69, 227-229.

Tidrenczel Zs, Pető Zs, Marton I. (2004) Óriás cervicális leiomyosarcoma esete. Magyar Nőorvosok Lapja, 67: 167-169.

Pető Zs, Tidrenczel Zs, Marton I. (2004) Szimultán méhen belüli és kívüli terhesség esete. Magyar Nőorvosok Lapja, 67: 317-318.

12. Köszönetnyilvánítás

Köszönöm Dr. Beke Artúr docens úrnak, témavezetőmnek, hogy Ph.D. hallgatóként lehetővé tette számomra a kutatómunkába való bekapcsolódást. Köszönöm nélkülözhetetlen szakmai tanácsait, útmutatását és a segítségét, amellyel támogatta kutatómunkámat és a dolgozatom megírását.

Köszönöm Dr. Rigó János Úrnak, hogy programvezetőként és Dr. Ács Nándor Professzor Úrnak, hogy intézetvezetőként lehetővé tette tudományos tevékenységemet a Semmelweis Egyetem Szülészeti- és Nőgyógyászati Klinikája Baross utcai részlegén. Köszönöm a Klinikán működő Genetikai Tanácsadó, Genetikai Laboratórium, illetve az Ultrahang Laboratórium valamennyi dolgozójának, hogy a vizsgálatok elvégzésével hozzájárultak munkámhoz.

Köszönöm Dr. Tardy Erika kolléganőnek, a MHEK Cytogenetikai Laboratórium vezetőjének rendkívül hasznos szakmai tanácsait és nagylelkű segítségét a napi genetikai munkában, a citogenetikai elemzésekben, a közlemények írásában. Szintén köszönöm a MHEK Cytogenetikai Laboratórium minden dolgozójának áldozatos munkáját, mely hozzájárult kutatásaimhoz. Szeretném megköszönni Dr. Pikó Henriett munkáját, aki a Semmelweis Egyetem Belgyógyászati és Onkológiai Klinika Genetikai Laboratóriumában az arrayCGH vizsgálatokat végezte.

Külön köszönettel tartozom gyermekeim édesanyjának, aki rendületlenül bízott és stabil hátteret nyújtott, amely nélkül e dolgozat nem jöhetett volna létre. Köszönöm kislányom és kislányom szeretetét és türelmét, mellyel elviselték, hogy a velük töltött idő helyett sokszor irodalmazással, közlemények írásával, tudományos tevékenységgel teltek napjaim. Köszönettel tartozom szüleimnek, külön édesapámnak, aki rengeteg munkám miatt gyakran fáradhatatlanul intézte hivatalos ügyeimet. Köszönöm a családom többi tagjának a támogatást és megértésüket, amelyet munkám során tanúsítottak.